TRATAT
DE
PATOLOGIE CHIRURGICALĂ

SUB REDACȚIA

E. PROCA

VIII

EDITURA MEDICALĂ

TRATAT DE
PATOLOGIE
CHIRURGICALĂ

SUB REDACȚIA
Prof. E. PROCA

Vol. VIII

Urologie

PARTEA I

Coordonator: prof. dr. doc. E. PROCA

Colaboratori

Conf. dr. C. BLAJA – Clinica de urologie, Spitalul C.F.R. II, București.

Conf. dr. D. BOCANCEA – Clinica de urologie, Spitalul sectorului IV, București.

Dr. SANDA BOIU – Laboratorul de explorări funcționale, Spitalul Clinic Fundeni, București.

Conf. dr. P. DRĂGAN – Clinica de urologie, Spitalul Clinic județean nr. 1, Timișoara.

Dr. BRADU FOTIADE – Laboratorul de explorări funcționale, Spitalul Clinic Fundeni, București.

Dr. S. GEORGESCU – Laboratorul de tomografie computerizată, Spitalul Clinic Fundeni, București.

Prof. dr. P. GEORGESCU – Clinica de chirurgie urologică, Spitalul județean Craiova.

Conf. dr. V. ICHIM – Clinica de chirurgie urologică, Spitalul Clinic Fundeni, București.

Conf. dr. B. IONESCU – Institutul de Endocrinologie „C. I. Parhon", București.

Dr. GH. JOVIN – Laboratorul de medicină nucleară, Spitalul Clinic Fundeni, București.

Conf. dr. N. MÎNECAN, Clinica de chirurgie II, Spitalul clinic nr. 2, Iași.

Prof. dr. V. Neagu – Clinica de chirurgie urologică, Spitalul Clinic Panduri, București.

Conf. dr. D. NICOLESCU – Clinica de urologie, Spitalul Clinic județean Tg. Mureș.

Prof. dr. E. PROCA – Clinica de chirurgie urologică, Spitalul Clinic Fundeni, București.

Prof. dr. V. RANGA – Catedra de anatomie, I.M.F. București.

Dr. I. TEMELIESCU – Clinica de chirurgie urologică, Spitalul Clinic Panduri, București.

Prof. dr. I. TEODORESCU EXARCU – Catedra de fiziopatologie, I.M.F. București.

Tratat de patologie chirurgicală

Sub redacția **E. PROCA**

Vol. I	— PROPEDEUTICĂ CHIRURGICALĂ	**E. Bancu**
Vol. II [1]	— TERAPIA PRE ȘI POST OPERATORIE A BOLNAVULUI CHIRURGICAL	**Gh. Litarczek**
Vol. III	— ORTOPEDIA	**A. Denischi**
Vol. IV	— NEUROCHIRURGIA	**C. Arseni**
Vol. V	— PATOLOGIA CHIRURGICALĂ A TORACELUI, CORDULUI ȘI VASELOR	**I. Pop D. Popa**
Vol. VI	— PATOLOGIA CHIRURGICALĂ A ABDOMENULUI	**I. Juvara**
Vol. VII	— CHIRURGIA GINECOLOGICĂ	**P. Sîrbu**
Vol. VIII	— UROLOGIA	**E. Proca**
Vol. IX	— PATOLOGIA CHIRURGICALĂ PEDIATRICĂ	**M. Socolescu**
Vol. X	— PATOLOGIA CHIRURGICALĂ ENDOCRINĂ	**D. Stoenescu**

CUPRINS

Cuvînt înainte — 13

PARTEA I

1. ANATOMIA ŞI EMBRIOLOGIA APARATULUI UROGENITAL — Prof. *V. Ranga* — 15
- Dezvoltarea rinichiului şi a căilor urinare — 15
  - Pronefrosul — 15
  - Mezonefrosul — 16
  - Metanefrosul — 17
- Dezvoltarea vezicii urinare şi a uretrei — 19
  - Vezica urinară — 19
  - Uretra — 20
- Rinichiul — 21
  - Fascia renală — 21
  - Formă, configuraţie, externă, dimensiuni — 22
  - Proecţia pe schelet — 23
  - Raporturile rinichiului — 24
  - Structura rinichiului — 26
  - Vasele rinichiului — 31
  - Limfaticele rinichiului — 37
  - Inervaţia rincihiului — 38
- Căile urinare — 39
  - Calicele şi pelvisul renal — 39
  - Ureterul — 40
- Vezica urinară — 44
  - Raporturile vezicii urinare — 44
  - Structura vezicii urinare — 45
  - Vasele vezicii urinare — 47
  - Inervaţia vezicii urinare — 48
- Uretra masculină — 49
  - Structura uretrei — 51
  - Vasele uretrei — 51
  - Inervaţia uretrei — 51
- Uretra feminină — 51
  - Structura uretrei — 52
  - Vasele uretrei — 52
  - Inervaţia uretrei — 52
- Organele genitale masculine — 52
  - Testicul — 53
  - Epididimul — 56
  - Calea spermatică şi glandele accesorii — 58
  - Canalul deferent — 58
  - Vezicula seminală — 59
  - Canalul ejaculator — 60
  - Prostata — 60
  - Glandele bulbo-uretrale — 63
  - Scrotul, învelişurile testiculului şi funiculului spermatic — 63
  - Penisul — 65
- Comentariul redactorului — 70

2. FIZIOLOGIA ŞI FIZIOPATOLOGIA RENALĂ — Prof. *I. Teodorescu Exarcu* — 71
- Irigaţia sanguină renală — 72
- Formarea urinei — 77
  - Ultrafiltrarea glomerulară — 78
  - Reabsorbţia şi secreţia tubulară — 82
- Participarea renală la menţinerea şi reglarea homeostaziei volumului şi osmolalităţii lichidelor organismului — 120
- Alterările capacităţii de concentrare a urinei — 121
- Consecinţele alterării capacităţii de concentrare a urinei — 126
- Alterările capacităţii de diluţie a urinei — 126
- Consecinţele alterării capacităţii de diluţie a urinei — 131
- Participarea renală la compensarea şi producerea de tulburări ale echilibrului acido-bazic — 131
  - Rolul rinichiului în tulburările extrarenale ale echilibrului acido-bazic — 132
  - Rolul rinichiului în producerea de tulburări ale echilibrului acido-bazic — 135
- Participarea renală la menţinerea şi la reglarea homeostaziei tensiunii arteriale — 138
  - Activitatea presoare renală — 139
  - Activitatea depresoare renală — 140
  - Controlul volumului lichidelor extracelulare şi al volemiei — 146
  - Rolul rinichiului în patogenia hipertensiunilor arteriale — 148
- Participarea renală la controlul eritropoiezei — 158
- Participarea renală la reglarea homeostaziei fosfo-calcice — 160
- ***Bibliografie*** — 161

3. EXPLORAREA CLINICĂ A APARATULUI URINAR — Prof. *E. Proca* — 163
   - Anamneza — 164
   - Examenul fizic — 165
   - Examenul rinichilor — 165
   - Examenul ureterelor — 169
   - Examenul vezicii urinare — 170
   - Examenul organelor genitale externe la bărbat — 171
   - Examinarea rectală la bărbat. Explorarea prostatei, veziculelor seminale şi glandelor Mery-Cowper — 174
   - Examinarea vaginală şi a organelor genitale feminine — 177

4. EXAMENELE UROLOGICE DE LABORATOR — Prof. *E. Proca* — 179
   - Examenul urinei — 180
   - Examenul microscopic al urinei (sedimentul urinar) — 185
     - Urocultura — 188
     - Testul de eliminare urinară — 189
     - Testele sanguine pentru aprecierea funcţiei renale — 193
     - Teste de eliminare comparată (probele de clearance) — 195
     - Determinări diferenţiale ale funcţiei renale — 199
     - Renograma cu izotopi — 200
     - Teste funcţionale cu radioizotopi — 201
     - Determinarea fluxului sanguin intrarenal cu gaze inerte — 202
   - Alte investigaţii — 203
     - Biopsia renală — 203
     - Biopsia prostatei — 206
     - Analiza lichidului spermatic — 209
     - Biopsia testiculară — 209

5. EXPLORAREA INSTRUMENTALĂ A APARATULUI URINAR — Prof. *E. Proca* — 210
   - Instrumentele uretrale — 212
   - Instrumentele metalice — 219
   - Cateterele ureterale — 221
   - Cateterismul uretral — 222
   - Instrumente de explorare şi tratament endoscopic — 229

6. EXAMINAREA RADIOLOGICĂ A APARATULUI URINAR — Dr. *I. Temeliescu* — 246
   - Tehnica examenului radiologic — 246
     - Urografia — 246
   - Anatomie, variaţii anatomice, anomalii — 251
     - Asimetria renală — 253
     - Anomaliile renale — 255
   - Semeiologie — 258
     - Semnele renale parenchimatoase — 258
     - Semnele caliceale — 261
     - Semne bazinetale — 265
     - Semne vasculare — 266
     - Semnele ureterale — 267
     - Semnele vezicale — 270
     - Semnele uretroprostatice — 273
     - Semne spermatoveziculare — 276
   - *Bibliografie selectivă* — 276

7. ANGIOGRAFIA RENALĂ ŞI SUPRARENALĂ — Dr. *B. Fotiade*, dr. *S. Boiu* — 279
   - Generalităţi — 279
     - Istoric — 279
     - Date tehnice — 279
     - Arteriografia glandei suprarenale — 282
     - Flebografia glandei suprarenale — 282
     - Indicaţiile angiografiei renale şi suprarenale — 282
     - Formaţiunile tumorale renale — 283
     - Tumorile glandei suprarenale — 289
     - Variantele arteriale renale — 291
     - Infarctul renal — 298
     - Tromboza venei renale — 299
     - Procesele inflamatorii renale — 299
     - Traumatismele renale — 300
     - Transplantul renal — 300
   - *Bibliografie* — 304

8. DIAGNOSTICUL ECHOGRAFIC ÎN UROLOGIE — Dr. *Gh. Jovin* — 306
   - Echografia rinichiului — 309
     - Rinichiul transplantat — 314
     - Tumorile renale — 315
   - Echografia spaţiului retroperitoneal şi a glandelor suprarenale — 315
   - Echografia vezicii urinare — 316
   - Echografia prostatei şi a veziculelor seminale — 317
   - Echografia scrotului — 317
   - *Bibliografie* — 318

9. DIAGNOSTICUL CU RADIOIZOTOPI ÎN UROLOGIE — Dr. *Gh. Jovin* — 319
   - Testele de clearance — 322
   - Radiorenograma — 323
   - Scintigrama renală statică — 325
   - Scintigrafia renală secvenţială — 325
   - Prelucrarea la calculator a datelor obţinute concomitent cu scintigrama secvenţială sau statică — 325
   - Dozări radioimunologice — 328
   - Anomaliile renale — 328
   - Infecţiile renale — 328
   - Litiaza renală 328
   - Hipertensiunea reno-vasculară — 329
   - Traumatismele renale şi ureterale — 329
   - Insuficienţa renală — 329
   - Transplantul renal — 329
   - Scintigrafia glandelor suprarenale — 330
   - Scintigrafia scrotului — 330
   - *Bibliografie* — 330

10. TOMOGRAFIA COMPUTERIZATĂ ÎN EXPLORAREA AFECŢIUNILOR UROLOGICE — Dr. *S. Georgescu* — 332
   - Explorarea C.T. a aparatului urinar — 334
     - Anatomia normală — 334

Variante anatomice și anomalii congenitale — 335
Aspecte patologice — 336
Insuficiența renală de cauză urologică — 342
Diverse — 342
Explorarea C.T. a retroperitoneului — 343
Studiul ganglionilor limfatici — 343
Studiul marilor vase — 344
Studiul glandelor suprarenale — 344
Explorarea C.T. a pelvisului — 346
Vezica urinară — 346
Prostata — 347
Testiculul ectopic — 347
Pelvisul postcistectomie — 348
Rolul C.T. în tratamentul radioterapic corect al unor tumori ale aparatului urinar — 348
Tumorile vezicale — 348
Carcinomul de prostată — 348
Tumorile testiculare — 348
Bibliografie — 349

11. SEMEIOLOGIA CLINICĂ A APARATULUI UROGENITAL — Dr. *V. Neagu* — 350

Durerile de origine urogenitală — 350
Durerea lombară sau lombosacrată — 350
Colica renală — 351
Durerea abdominală — 352
Durerea pelviperineală — 353
Durerea funiculoscrotală — 353
Tulburările de micțiune — 354
Polakiuria — 354
Micțiuni rare — 356
Micțiuni dureroase — 356
Disuria — 357
Micțiuni incomplete — 358
Micțiuni imposibile — 359
Micțiuni imperioase — 362
Incontinența de urină — 363
Piuria — 365
Hematuria — 366
Pneumaturia — 369
Chiluria — 369
Poliuria — 369
Stări febrile — 371
Bibliografie — 371

12. MALFORMAȚIILE APARATULUI URINAR — Conf. *D. Bocancea* — 372

Anomaliile rinichiului — 373
Anomalii de număr — 373
Anomalii de volum și structură — 375
Anomalii de rotație a rinichilor — 378
Anomalii de poziție a rinichiului — 378
Anomalii de formă și fuziune a rinichiului — 380
Chisturile rinichiului — 385
Anomaliile sistemului colector renal — 391
Anomaliile calicelor — 391
Anomaliile vascularizației renale — 392
Anevrismul arterei renale — 393
Fistula arteriovenoasă renală — 393
Hidronefroza — 394
Anomaliile congenitale ale ureterului — 401
Anomalii de număr — 401
Anomalii de deschidere — 404
Anomalii de poziție a ureterului — 408
Valvele ureterale congenitale — 409
Diverticulii ureterali — 409
Obstrucții ureterale extrinseci prin vase sanguine — 409
Refluxul vezico-ureteral — 410
Embriologia joncțiunii uretero-vezicale — 410
Fiziologia joncțiunii uretero-vezicale — 411
Cauzele refluxului vezico-ureteral — 411
Megaureterul — 416
Anomaliile vezicii urinare — 421
Anomaliile uracei — 421
Anomaliile vezicii — 421
Anomaliile uretrei — 431
Absența congenitală a uretrei — 431
Obliterarea congenitală a uretrei — 432
Stricturile uretrale congenitale — 432
Hipertrofia congenitală de «veru montanum“ — 432
Diverticulii congenitali ai uretrei anterioare — 433
Uretre duble și uretre accesorii — 433
Valvele uretrale posterioare — 434
Fistulele uretrorectale congenitale — 436
Hipospadiasul — 436
Epispadiasul — 438
Enurezisul — 439
Anomaliile organelor genitale la bărbați — 441
Anomaliile penisului — 441
Malformațiile prepuțului — 441
Anomaliile scrotului și conținutului scrotal — 442
Anomaliile epididimului — 444
Anomaliile canalului deferent — 444
Anomaliile prostatei — 444
Anomaliile veziculei seminale — 445
Comentariul redactorului — 445
Bibliografie — 450

13. PTOZA RENALĂ — Conf. *D. Nicolescu* — 451

Etiopatogenie — 451
Anatomie patologică — 452
Diagnosticul pozitiv — 453
Diagnosticul diferențial — 455
Evoluție — 455
Tratament — 456
Comentariul redactorului — 457
Bibliografie — 458

14. INFECȚIILE NESPECIFICE ALE APARATULUI URINAR SUPERIOR — Prof. *V. Neagu*, prof. *E. Proca* — 459

Generalități — 459
Etiopatogenie — 459

  - Anatomie patologică — 462
- Noțiuni generale asupra tratamentului infecțiilor urinare — 465
- Noțiuni practice în tratamentul cu antibiotice al infecțiilor urinare — 470
  - Antibioterapia în insuficiența renală — 471
- Pielonefritele — 472
  - Pielonefrita acută — 473
  - Pielonefrita cronică — 476
  - Pielonefrita gravidică — 482
- Pionefrita — 483
- Perinefritele — 486
  - Flegmonul perirenal complicație a unei pionefrite — 486
  - Perinefrita supurată complicație a unei pielonefrite, pionefroze sau lombotomii — 488
  - Abcesul paranefretic — 488
- Pionefroza — 489
- Necroza papilară — 491
- *Bibliografie* — 492

15. INFECȚIILE NESPECIFICE ALE APARATULUI URINAR INFERIOR — Conf. *D. Nicolescu* — 493

- Prostatitele nespecifice — 493
  - Generalități — 493
  - Clasificarea prostatitelor — 493
  - Baza anatomică a etiopatogeniei prostatitelor — 495
  - Baza anatomică a erorilor de diagnostic în prostatite — 497
  - Bazele tratamentului antimicrobian în prostatite — 498
- Prostatita bacteriană acută — 499
- Prostatita bacteriană cronică — 501
- Prostatita „nebacteriană“ (prostatoza) — 505
- Prostatodinia — 506
- *Bibliografie* — 507
- *Comentariul redactorului* — 508
- Infecțiile nespecifice ale uretrei masculine — 508
  - Generalități — 508
  - Implicațiile chlamydiilor și mycoplasmelor în uretrite — 510
  - Tratamentul infecțiilor cu chlamydii și mycoplasme — 511
  - Uretrita acută — 511
- Uretrita cronică — 513
- *Bibliografie* — 514
- Infecțiile nespecifice ale epididimului — 514
  - Generalități — 514
  - Epididimita acută — 515
  - Epididimita cronică — 517
- Infecțiile nespecifice ale testiculului — 518
  - Orhita nespecifică — 518
- *Bibliografie* — 519
- *Comentariul redactorului* — 519
- Stricturile uretrale inflamatorii nespecifice — 519
  - Incidența și etiologia SUIN — 519
- *Bibliografie* — 523
- Periruretritele nespecifice — 523
  - Periuretrita circumscrisă acută (abcesul urinos) — 523
- Periuretrita circumscrisă cronică (tumoarea urinoasă) — 523
  - Periuretrita difuză supurată (flegmonul difuz periuretral) — 525
- *Bibliografie* — 527
- Infecțiile nespecifice ale penisului — 527
  - Balanopostita — 527
  - Cavernita acută — 528
- *Bibliografie* — 528

16. INFECȚIILE SPECIFICE ALE APARATULUI URINAR — 529

- Tuberculoza uro-genitală (T.U.G.) Conf. *C. Blaja* — 529
  - Scurt istoric — 529
  - Noțiuni de etiologie și elemente de patologie generală a tuberculozei — 530
  - Patogenia T.U.G. — 533
  - Formele anatomoclinice — 536
  - Clinica tuberculozei renale parenchimatoase — 537
  - Stadiile avansate ale T.U.G. — 537
  - Tuberculoza renală ulcero-fibro-cazeoasă — 541
  - Clinica tuberculozei renale deschise în căile excretorii — 543
- Tuberculoza genitală a bărbatului — 544
  - Tuberculoza prostatei — 544
  - Tuberculoza veziculei seminale — 545
  - Tuberculoza canalului deferent — 545
  - Tuberculoza epididimului — 545
  - Tuberculoza testiculului — 545
  - Tuberculoza penisului — 546
- Formele clinice și simptomatologia tuberculozei genitale a bărbatului — 546
  - Spermatocistita tuberculoasă — 547
  - Orhiepididimita tuberculoasă — 547
- Tuberculoza urogenitală la femeie — 547
  - Clinica T.U.G. la femeie — 548
- Tuberculoza urogenitală la copii — 549
- Tuberculoza urogenitală la bătrîni — 549
- Diagnosticul tuberculozei urogenitale — 550
  - Explorarea clinică — 550
  - Explorarea bacteriologică — 550
  - Explorarea radiologică — 555
- Tratamentul T.U.G. — 560
  - Scheme de tratament medicamentos — 563
  - Tratamentul formelor rezistente — 565
  - Tratamentul chirurgical în T.U.G. — 566
- *Comentariul redactorului* — 569
- Bolile parazitare ale aparatului urogenital — Conf. dr. *P. Drăgan* — 572
- Trichomoniaza urogenitală — 572
  - Schistosomiaza — 574
  - Filarioza genitală — 580
  - Echinococoza renală — Prof. *E. Proca*, Conf. *P. Drăgan* — 584
- *Bibliografie* — 589

INDEX — 591

CUVÎNT ÎNAINTE

Actuala ediție a volumului de patologie chirurgicală urologică păstrează — în linii mari — structura celui editat de regretatul profesor Th. Burghele.

Unele deosebiri, care vor fi cu ușurință remarcate, sînt consecința firească a progresului realizat de specialitatea noastră în decursul ultimului deceniu sau au fost impuse de funcționalitatea destinată acestui volum. Apreciem că scopul lui este de a informa global, de a furniza cunoștințele de bază absolut indispensabile celui care se specializează în cea mai pasionantă, mai complexă, mai obositoare și uneori mai ingrată ramură a chirurgiei : urologia.

Novicele urolog va găsi aici tot ceea ce-i este necesar pentru a-și apropia cadrul general, în care ulterior, prin muncă asiduă, documentare continuă și experiență, va adăuga mereu la edificiul niciodată terminat al cunoașterii.

Îl găsim util și pentru urologul experimentat, care va găsi puneri la punct aduse la zi.

Am adăugat un capitol de anatomie și fiziopatologie a aparatului urinar, pentru înțelegerea mai bună a patologiei și pentru a scuti efortul de căutare.

Tot suplimentar este și capitolul stărilor de intersexualitate, care au atîtea probleme comune cu cele urologice și care pendulează uneori prea mult, pînă la rezolvarea, între endocrinolog și urolog.

Unele capitole, cum sînt examenul clinic, semeiologia etc. au rămas aproape neschimbate, pentru că substanța lor este și astăzi așa cum era pe timpul lui Guyon. Sau — cum de fapt ar trebui să rămînă —, deoarece există o periculoasă tentație de subordonare a clinicii numeroaselor, prea numeroaselor și nu întotdeauna necesare investigații.

Alte capitole, cum sînt cele de oncologie urinară, au fost scrise din nou, pentru că achizițiile recente au impus alt mod de prezentare.

Se reliefează, în actualul volum, unele capitole de urologie specială, cum sînt angiografiile, tomodensimetria, investigațiile echografice, transplantarea renală, *rezultat al necesității de adaptare a urologiei la progresul tehnic sau de diversificare a preocupărilor impusă de cererea de prestație medicală.*

De la predarea materialului la editură și pînă la apariția lui tipărită se scurge, de obicei, un interval lung de timp, în care uneori se acumulează importante cunoștințe noi de specialitate.

Așa se face că în unele cazuri textul să fie depășit ca actualitate chiar în momentul apariției. Pentru a remedia parțial această situație, redactorul acestui volum a adăugat scurte comentarii la unele capitole, pentru completarea lor cu ultimele achiziții, într-un moment în care nu mai erau posibile modificări în textul original.

Sperăm că această inovație editorială să fie apreciată în sensul de mai sus.

Am crezut util ca volumul de față să nu reprezinte nici produsul unei singure persoane, nici al unei singure clinici. Enciclopedismul medical a devenit o raritate, iar cînd nu se bazează pe calități de excepție, devine caricatural. De aceea am apelat la acei specialiști care ofereau cele mai multe garanții de profesionalism, cu credința că ei au dat tot ce puteau da.

Pînă ce primirea de care se va bucura lucrarea va confirma sau nu această afirmație, le mulțumim pentru efortul depus.

E. PROCA

1. ANATOMIA ȘI EMBRIOLOGIA APARATULUI URO-GENITAL

V. RANGA

DEZVOLTAREA RINICHIULUI ȘI A CĂILOR URINARE

Organele aparatului urinar *(organa urinaria)* se dezvoltă din mezodermul intermediar și endodermul sinusului urogenital. Din mezoderm se formează rinichiul, ureterul și partea trigonală a epiteliului mucoasei vezicale. Astăzi se consideră însă, că în dezvoltarea ulterioară, epiteliul de origine mezodermală al trigonului vezical este înlocuit cu epiteliul endodermal. Din partea superioară a sinusului urogenital și parțial din canalul alantoidian se formează epiteliul mucoasei vezicale, iar din partea sa inferioară, epiteliul mucoasei uretrale cu excepția, la bărbat, a părții sale terminale, care este de origine ectodermală. Tot din endodermul sinusului urogenital iau naștere mugurii glandulari, ai prostatei, glandelor bulbouretrale (Cowper) și uretrale, la bărbat, precum și cei ai glandelor vestibulare mari (Bartholin), glandelor vestibulare mici și uretrale, la femeie.

Mezodermul intermediar din care se dezvoltă rinichiul și o mare parte a căilor urinare este cuprins între mezodermul paraxial, care se segmentează în somite, și mezodermul lateral din care, prin clivare, se formează somato- și splanchnopleura, care delimitează între ele celomul intraembrionar. În regiunea cervicală, mezodermul intermediar se segmentează în *nefrotoame*, în timp ce în regiunea toracică și lombosacrată rămîne nesegmentat formînd *cordoanele nefrogene*. Din materialul nefrotoamelor și al cordoanelor nefrogene, în formarea rinichiului se succedă în timp și spațiu, trei formațiuni embrionare : *pronefrosul*, *mezonefrosul* și *metanefrosul* (vezi fig. 1.1).

PRONEFROSUL

Pronefrosul formează rinichiul definitiv la amfibiene și la peștii teleosteeni și dipnoi. La embrionul uman el apare în ziua a 22-a de viață intrauterină în regiunea cervicală (C_5—T_1), sub forma a 7—10 grămezi celulare pline, ce corespund filogenetic *glomerulilor pronefrotici*, și un număr egal de *tubi pronefrotici*. Aceste formațiuni se dezvoltă succesiv în direcție craniocaudală. Tubii pronefrotici se deschid în *canalul pronefrotic*, care la animalele la care pronefrosul devine rinichi definitiv se deschide în cloacă. Toate formațiunile pronefrosului dispar în ordinea apariției lor pînă la sfîrșitul săptămînii a 4-a, cînd la embrionul uman a început deja dezvoltarea primilor tubi ai mezonefrosului.

MEZONEFROSUL

Numit clasic și corpul Wolff, devine rinichi definitiv la cele mai multe anamniote. La embrionul uman el își începe dezvoltarea în ziua a 24-a, din cordoanele nefrogene, în dreptul somitelor 9—26 (C_6—L_1). Mezonefrosul atinge dezvoltarea maximă la jumătatea lunii a 2-a de viață intrauterină, cînd proemină evident pe peretele posterior al celomului intraembrionar, de o parte și alta a rădăcinii mezenterului comun posterior, avînd un mezou propriu care-l leagă de perete, numit *mezoul urogenital*. Formațiunile pronefrosului, în special canalul pronefrotic, condiționează prin *fenomene de inducție* dezvoltarea normală a mezonefrosului. Cercetări de embriologie experimentală au arătat că secțiunea canalului pronefrotic determină dezvoltarea insuficientă a mezonefrosului, care este urmată, la rîndul său, de lipsa de dezvoltare a metanefrosului.

Primele formațiuni din structura mezonefrosului, care apar tot în succesiune cranio-caudală, sînt *tubii mezonefrotici*. Prin invaginarea extremității mediale a acestor tubi se formează *capsula Bowman*, în care pătrunde *glomerulul vascular*, alcătuind astfel *corpusculii mezonefrotici*. Extremitatea laterală a tubilor se deschide în *canalul mezonefrotic* sau canalul Wolff, preluat de la pronefros. Acest canal crește în direcție descendentă foarte repede, încît în ziua a 28-a se deschide în cloacă, în partea sa antero-laterală, care prin formarea septului urorectal devine *sinus urogenital*. Tot în ziua a 28-a, din partea terminală a canalului mezonefrotic (Wolff) apare *mugurele ureteral* (fig. 1.1).

Evoluția mezonefrosului este strîns legată de dezvoltarea *organelor genitale interne*. De timpuriu, pe fața medială a mezonefrosului, prin proliferarea epiteliului celomic, ia naștere *creasta genitală sau gonadală*, din care, după etapa indiferentă, se formează gonada masculină sau feminină, respectiv *testiculul* sau *ovarul*. Din epiteliul celomic situat medial de creasta gonadală se dezvoltă corticosuprarenala, fapt pentru care amîndouă aceste regiuni au fost numite *zonă steroidogenă*. În zilele a 42-a — a 44-a, lateral de canalul mezonefrotic, apare *canalul paramezonefrotic* sau canalul Müller, care după ce încrucișează pe precedentul se deschide în cloacă.

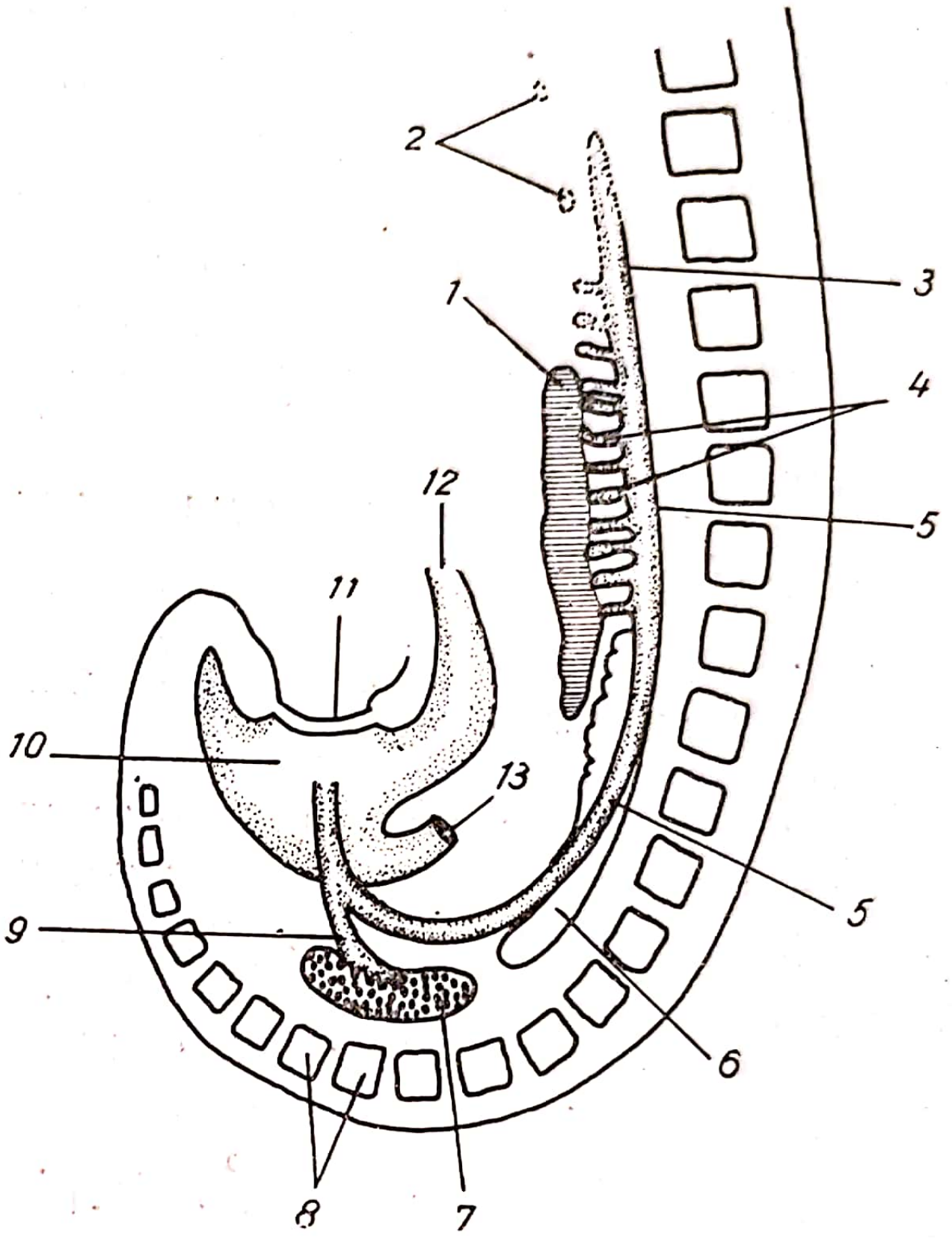

Fig. 1.1. Dezvoltarea rinichiului și a căilor urinare (schemă):
1 — creasta gonadală; *2* — tubi pronefrotici; *3* — canalul pronefrotic; *4* — tubi mezonefrotici epigenitali; *5* — canalul mezonefrotic (Wolff); *6* — cordonul nefrogen (țesut nefrogen nediferențiat); *7* — blastemul metanefrogen; *8* — somite sacrale; *9* — mugurele ureteral; *10* — cloaca; *11* — membrana cloacală; *12* — canalul alantoidian; *13* — intestinul terminal.

La om, tubii mezonefrotici regresează și dispar în ordinea apariției lor, cu excepția — la sexul masculin — a celor situați în dreptul testiculului, în număr de 5—12, numiți *tubi epigenitali*. După regresiunea glomerulilor lor, acești tubi devin *canale eferente ale testiculului*, care în luna a 4-a stabilesc comunicarea cu *rete testis*, devenind o parte a căii spermatice. Capătul opus se deschide în canalul Wolff, care la sexul masculin formează *epididimul*, *canalul deferent* și *canalul ejaculator*. Tubii mezonefrotici *paragenitali*, situați sub polul caudal al testiculului regresează și dispar. Cînd vestigiile lor persistă, formează paradidimul (organul Giraldès). Alteori, vestigii ale tubilor mezonefrotici formează *canalele aberante caudale*, din dreptul cozii epididimului, și *canalele aberante rostrale* (craniale) situate mai sus, în funiculul spermatic. Canalul paramezonefrotic (Müller) regresează și dispare la sexul masculin, cu excepția părții sale terminale, care formează *utriculul prostatic*.

La sexul feminin tubii mezonefrotici și canalul mezonefrotic (Wolff) dispar, iar canalele paramezonefrotice (Müller) dau naștere tubelor uterine și uterului. Vestigii ale tubilor epigenitali și ai unei părți mici din canalul mezonefrotic pot forma în mezovar *epoophorul*, iar cei paragenitali, *paroophorul*.

Pînă în prezent nu s-a stabilit activitatea mezonefrosului uman de producere a urinei, deși această funcție a fost demonstrată la unele mamifere (iepure, pisică, porc).

METANEFROSUL

Metanefrosul dă naștere la om și toate vertebratele superioare rinichiului definitiv. El se dezvoltă din partea cea mai caudală a cordoanelor nefrogene și apare în zilele a 35-a — a 37-a de viață intrauterină. Țesutul său formează *blastemul metanefrogen*, din care se diferențiază *nefronii*. Al doilea component distinct al metanefrosului îl constituie *mugurele ureteral*, din care iau naștere *tubii colectori* ai rinichiului, *calicele mici și mari*, *pelvisul renal* sau bazinetul și *ureterul*. Prin fenomene de inducție, mugurele ureteral exercită o importantă influență în diferențierea blastemului metanefrogen. S-a constatat că absența mugurelui ureteral este o cauză de *agenezie renală*.

Mugurele ureteral, care apare ca o evaginație dorso-medială a părții terminale a canalului mezonefric (Wolff), la sfîrșitul săptămînii a 4-a, crește în direcție dorso-cranială și ia contact cu blastemul metanefrogen (vezi fig. 1.1). La acest capăt el se dilată, devine ampular și formează prima schiță a pelvisului renal, înconjurat de blastemul metanefrogen, care este dispus ca o căciulă în jurul său. În cursul dezvoltării ulterioare, extremitatea ampulară a mugurelui ureteral începe să se ramifice în „T“, formînd succesiv, pînă spre sfîrșitul lunii a 5-a, aproximativ 12 generații de ramificații canaliculare în interiorul blastemului metanefrogen. Acesta din urmă se fragmentează și se dispune sub formă de grămezi celulare pline la extremitățile ramurilor orizontale ale fiecărei generații de ramuri, formînd în final nefronii. Ramificarea mai rapidă în direcțiile polare și mai lentă în partea intermediară contribuie la stabilirea *formei definitive* și caracteristice a rtnichiului. Prin procese complexe de morfogeneză, cele 12 generații de ramificații ale mugurelui ureteral se reduc numeric. La om prima și a doua generație vor forma *calicele mari*, iar cea de a treia și a patra, *calicele mici*. De la a cincea generație în sus iau naștere *tubii colectori* ai rinichiului definitiv, respectiv *tubii*

BIBLIOTECA JUDEȚEANĂ „GH. ASACHI" IAȘI

474.397

La om, tubii mezonefrotici regresează și dispar în ordinea apariției lor, cu excepția — la sexul masculin — a celor situați în dreptul testiculului, în număr de 5—12, numiți *tubi epigenitali*. După regresiunea glomerulilor lor, acești tubi devin *canale eferente ale testiculului*, care în luna a 4-a stabilesc comunicarea cu *rete testis*, devenind o parte a căii spermatice. Capătul opus se deschide în canalul Wolff, care la sexul masculin formează *epididimul*, *canalul deferent* și *canalul ejaculator*. Tubii mezonefrotici *paragenitali*, situați sub polul caudal al testiculului regresează și dispar. Cînd vestigiile lor persistă, formează paradidimul (organul Giraldès). Alteori, vestigii ale tubilor mezonefrotici formează *canalele aberante caudale*, din dreptul cozii epididimului, și *canalele aberante rostrale* (craniale) situate mai sus, în funiculul spermatic. Canalul paramezonefrotic (Müller) regresează și dispare la sexul masculin, cu excepția părții sale terminale, care formează *utriculul prostatic*.

La sexul feminin tubii mezonefrotici și canalul mezonefrotic (Wolff) dispar, iar canalele paramezonefrotice (Müller) dau naștere tubelor uterine și uterului. Vestigii ale tubilor epigenitali și ai unei părți mici din canalul mezonefrotic pot forma în mezovar *epoophorul*, iar cei paragenitali, *paroophorul*.

Pînă în prezent nu s-a stabilit activitatea mezonefrosului uman de producere a urinei, deși această funcție a fost demonstrată la unele mamifere (iepure, pisică, porc).

METANEFROSUL

Metanefrosul dă naștere la om și toate vertebratele superioare rinichiului definitiv. El se dezvoltă din partea cea mai caudală a cordoanelor nefrogene și apare în zilele a 35-a — a 37-a de viață intrauterină. Țesutul său formează *blastemul metanefrogen*, din care se diferențiază *nefronii*. Al doilea component distinct al metanefrosului îl constituie *mugurele ureteral*, din care iau naștere *tubii colectori* ai rinichiului, *calicele mici și mari*, *pelvisul renal* sau bazinetul și *ureterul*. Prin fenomene de inducție, mugurele ureteral exercită o importantă influență în diferențierea blastemului metanefrogen. S-a constatat că absența mugurelui ureteral este o cauză de *agenezie renală*.

Mugurele ureteral, care apare ca o evaginație dorso-medială a părții terminale a canalului mezonefric (Wolff), la sfîrșitul săptămînii a 4-a, crește în direcție dorso-cranială și ia contact cu blastemul metanefrogen (vezi fig. 1.1). La acest capăt el se dilată, devine ampular și formează prima schiță a pelvisului renal, înconjurat de blastemul metanefrogen, care este dispus ca o căciulă în jurul său. În cursul dezvoltării ulterioare, extremitatea ampulară a mugurelui ureteral începe să se ramifice în „T", formînd succesiv, pînă spre sfîrșitul lunii a 5-a, aproximativ 12 generații de ramificații canaliculare în interiorul blastemului metanefrogen. Acesta din urmă se fragmentează și se dispune sub formă de grămezi celulare pline la extremitățile ramurilor orizontale ale fiecărei generații de ramuri, formînd în final nefronii. Ramificarea mai rapidă în direcțiile polare și mai lentă în partea intermediară contribuie la stabilirea *formei definitive* și caracteristice a rinichiului. Prin procese complexe de morfogeneză, cele 12 generații de ramificații ale mugurelui ureteral se reduc numeric. La om prima și a doua generație vor forma *calicele mari*, iar cea de a treia și a patra, *calicele mici*. De la a cincea generație în sus iau naștere *tubii colectori* ai rinichiului definitiv, respectiv *tubii*

BIBLIOTECA JUDEȚEANĂ „GH ASACHI" IAȘI
474.397

drepți și ramificațiile lor din piramidele renale și corticală. În total numărul lor variază între 1 și 3 milioane.

Blastemul metanefrogen se diferențiază paralel cu ramificațiile arborelui ureteral, asupra căruia exercită și el o *acțiune inductoare*. Grămezile celulare de la capătul ramurilor orizontale ale tubilor, începînd cu a 5-a — a 6-a generație, se transformă din săptămîna a 7-a, în *vezicule renale*. Prin creștere, veziculele iau forma unui tub îndoit, de înfățișarea literei „S“, atașat cu un capăt de brațul orizontal al ramificației ureterale. El se numește *tub metanefrogen* și la început nu comunică direct cu tubul colector, ci vin doar în contact prin pereții lor. Capătul opus sau proximal se invaginează, dînd naștere capsulei *glomerulului* (Bowman), în care se formează *glomerulul vascular*, alcătuind împreună *corpusculul renal* (Malpighi). Prin creștere și diferențiere celulară, în continuare, se dezvoltă celelalte părți ale nefronului, respectiv *tubul contort proximal*, *ansa Henle* și *tubul contort distal*. De asemenea, prin rezorbția pereților în contact, se stabilește comunicarea dintre nefroni, dezvoltați din țesutul metanefrogen, și tubii colectori, proveniți din ramificațiile mugurelui ureteral. Ansele Henle pătrund treptat în piramidele renale. La naștere 20% dintre ele se află încă în corticală. Lipsa de joncțiune dintre nefroni și tubii colectori sau persistența unor nefroni vestigiali corespunzători generațiilor 2, 3 și 4 din vecinătatea pelvisului renal, care normal dispar, dau naștere *rinichiului polichistic*. Recent s-a emis părerea că la baza acestei malformații stau procese de hiperplazie a tubilor colectori, precum și anomalii în diferențierea mugurelui ureteral cu formarea de tubi colectori dilatați, chistici sau atrezici. Defectele de ramificație a mugurelui ureteral produc *ureterul dublu* sau *bifid*, iar dilatațiile sale anormale dau naștere *megaureterului*.

Metanefrosul și mugurele ureteral se află inițial în pelvis, în dreptul primelor vertebre sacrate. În cursul organogenezei, cu precădere în săptămînile a 5-a — a 8-a, rinichiul ascensionează în regiunea lombară. *Ascensiunea* este însoțită totodată de *rotația rinichiului* și este determinată de creșterea mai rapidă a peretelui posterior al trunchiului, cît și de diminuarea curburii ventrale a corpului embrionar. Primul obstacol în calea acestei migrări îl constituie arterele ombilicale, față de care rinichiul trece medial, orientîndu-și marginea hilară ventral. În condiții anormale obstacolul format de aceste artere determină *rinichiul ectopic congenital* sau prin fuziuni ale polilor, *rinichiul în potcoavă*, *rinichiul sigmoid* și *rinichiul inelar* (simfizele renale). De asemenea, în cursul organogenezei, rinichiul primește sînge din artere de împrumut ca artera sacrală laterală, artera iliacă comună și, în regiunea lombară, din cele trei artere ale glandei suprarenale, dintre care cea mai caudală devine *arteră renală definitivă*. Persistența unora din aceste vase explică abaterile de la irigația normală a organului, respectiv prezența *arterelor accesorii* ale rinichiului.

Rinichiul fetal la termen este funcțional, producînd cca 450 ml urină pe zi, eliminată în lichidul amniotic. Urina produsă cu *p*H 6, este hipotonă, deoarece ansele Henle nu sînt complet dezvoltate. Vezica la naștere conține cca 40 ml urină. Se pare că această funcție nu este esențială pentru viața fătului, întrucît există feți cu agenezie renală care se nasc la termen.

La naștere, *lobii primordiali* ai rinichiului, formați de piramidele renale și substanța corticală adiacentă dau organului aspectul lobat. Acest aspect dispare în primii 2—3 ani de viață postnatală prin ștergerea șanțurilor dintre lobi.

DEZVOLTAREA VEZICII URINARE ȘI A URETREI

VEZICA URINARĂ

Vezica urinară se dezvoltă din partea superioară a sinusului urogenital. Acesta din urmă, ia naștere din partea terminală a intestinului primitiv numită *cloacă* (fig. 1.2), formațiune care încă din săptămîna a 4-a începe să se compartimenteze prin formarea *septului*

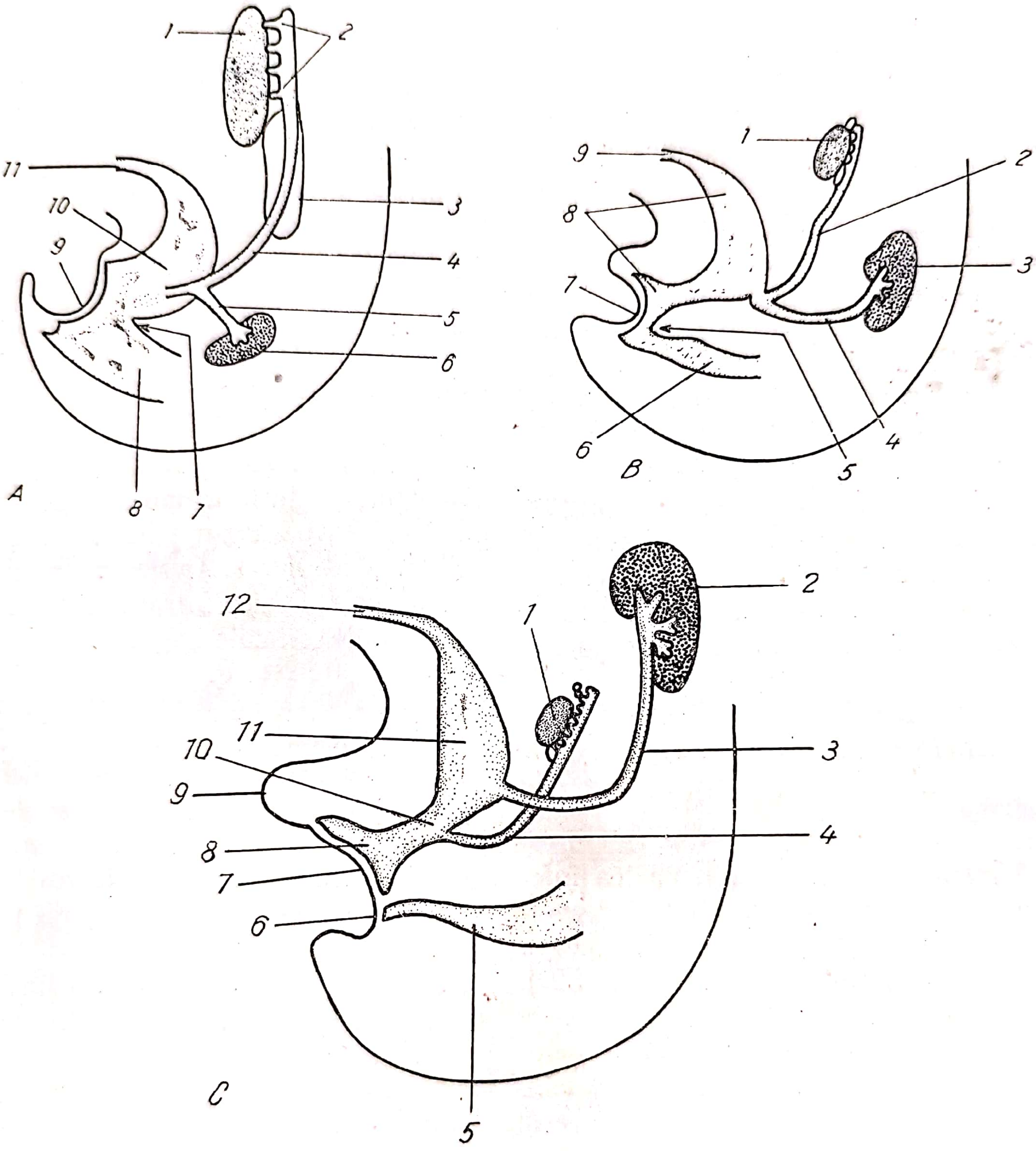

Fig. 1.2. Septarea cloacăi în sinus urogenital și rect. Ascensiunea rinichiului (schemă): *A.* 1 — gonadă; 2 — tubi mezonefrotici epigenitali; 3 — mezonefrosul; 4 — canalul mezonefrotic (Wolff); 5 — mugurele ureteral; 6 — blastemul metanefrogen; 7 — septul urorectal; 8 — rectul; 9 — membrana cloacală; 10 — sinusul urogenital; 11 — canalul alantoidian; *B.* 1 — gonada (testicul); 2 — canalul deferent; 3 — rinichiul; 4 — ureterul; 5 — septul urorectal; 6 — canalul anorectal; 7 — membrana cloacală; 8 — sinusul urogenital; 9 — canalul alantodian; *C.* 1 — testiculul; 2 — rinichiul; 3 — ureterul; 4 — canalul deferent; 5 — rectul; 6 — membrana anală; 7 — membrana urogenitală; 8 — sinusul urogenital definitiv; 9 — tuberculul genital; 10 — uretra; 11 — vezica urinară; 12 — uracha.

urorectal (pintenele perineal). Compartimentul anterior este reprezentat de *sinusul urogenital primitiv*, care se continuă în cordonul ombilical cu *canalul alantoidian*, și este închis, la extremitatea caudală, de *membrana urogenitală* (vezi fig. 1.2). Partea posterioară din cloacă devine *canal ano-rectal*, închis și el în partea inferioară de către *membrana anală*. Odată cu formarea vezicii, canalul alantoidian se obliterează, formînd un cordon fibros ce se întinde de la vîrful vezicii urinare la ombilic, numit *uraca*. Defectele de obliterare a acestui canal produc *fistulele de uracă*, cu scurgere de urină prin cicatricea ombilicală sau formează *chisturile de uracă*. În fazele timpurii ale dezvoltării vezicii urinare, partea terminală a canalelor Wolff, situată sub originea mugurelui ureteral, va fi încorporată în peretele sinusului urogenital, formînd în final *trigonul vezical*, cu epiteliu, inițial, de origine mezodermală și înlocuit ulterior cu epiteliu endodermal. În urma formării trigonului, ostiile de deschidere a ureterelor rămîn atașate vezicii, în timp ce partea terminală a canalelor Wolff va forma *canalele ejaculatoare*, cu deschidere în uretra prostatică.

URETRA

Uretra se formează din partea inferioară a sinusului urogenital și dezvoltarea ei este strîns corelată cu cea a organelor genitale externe (vezi fig. 1.2c). La bărbat partea superioară a uretrei prostatice ia naștere din canalele mezonefrice (Wolff), iar cea de sub deschiderea canalelor ejaculatoare și uretra membranoasă, din sinusul urogenital. După resorbția membranei urogenitale, pe fața inferioară a tuberculului genital se formează *șanțul uretral*, mărginit de *plicile uretrale*. Din tuberculul genital se formează penisul, iar pe fața sa inferioară, prin unirea plicilor uretrale, ia naștere uretra spongioasă. În profunzime epiteliul acestui șanț este de origine endodermală și formează *placa uretrală*. La nivelul glandului, în luna a 4-a, prin proliferarea ectodermului din axul său, se formează un cordon celular care prin tunelizare dă naștere ultimei părți a uretrei. La femeie partea superioară a uretrei se dezvoltă din canalele mezonefrice, iar partea inferioară, din sinusul urogenital.

Prin proliferarea epiteliului uretrei se formează prostata, glandele bulbo-uretrale și uretrale la bărbat și glandele uretrale (Littré) la femeie.

Abaterile de la dezvoltarea normală sînt mai frecvente la sexul masculin deoarece morfogeneza acestor organe este mai complexă.

Extrofia de vezică se produce printr-un defect de migrare a mezoblastului în jurul membranei cloacale, cu lipsa formării peretelui anterior al abdomenului în regiunea infraombilicală. Mucoasa vezicală expusă la exterior face vizibile orificiile ureterale și orificiul intern al uretrei. Frecvent ea se însoțește de *epispadias*, care constă în deschiderea meatului uretral pe fața dorsală a penisului. Epispadiasul derivă dintr-o poziție anormală a tuberculului genital, care fiind mai apropiat de corpul perineal, lasă deschiderea sinusului urogenital pe partea opusă penisului.

Hipospadiasul rezultă din lipsa de închidere a șanțului uretral, meatul uretrei deschizîndu-se pe fața inferioară a penisului. După poziția meatului el poate fi : *glandular*, *penian*, *peno-scrotal* sau chiar *perineal*. Alte anomalii de dezvoltare sînt reprezentate de *stenoza meatului uretral*, de *stenoze congenitale ale uretrei*, determinate de persistența unor vestigii ale membranei urogenitale și de *valvele uretrale*.

RINICHIUL (Ren)

Rinichiul, organ cu funcție principală excretorie, a fost încadrat de către Fr. Rainer, împreună cu căile urinare, în „aparatul de export al materiei“. El este un organ pereche, situat în partea superioară a spațiului retroperitoneal al cavității abdominale, lateral de coloana vertebrală, în regiunea lombară, numită clasic și regiunea lombo-diafragmatică. Ca organ primitiv retroperitoneal, rinichiul ocupă în acest spațiu o lojă fibroasă proprie, *loja renală*, delimitată de către fascia renală. Termenul de lojă renală, ca de altfel și al altor loji viscerale, nu este omologat în Nomina Anatomica (N.A), dar a rămas ca un termen de referință în medicina clinică. Fascia renală și capsula adipoasă sau grăsimea perirenală formează *învelișurile rinichiului* (fig. 1.3).

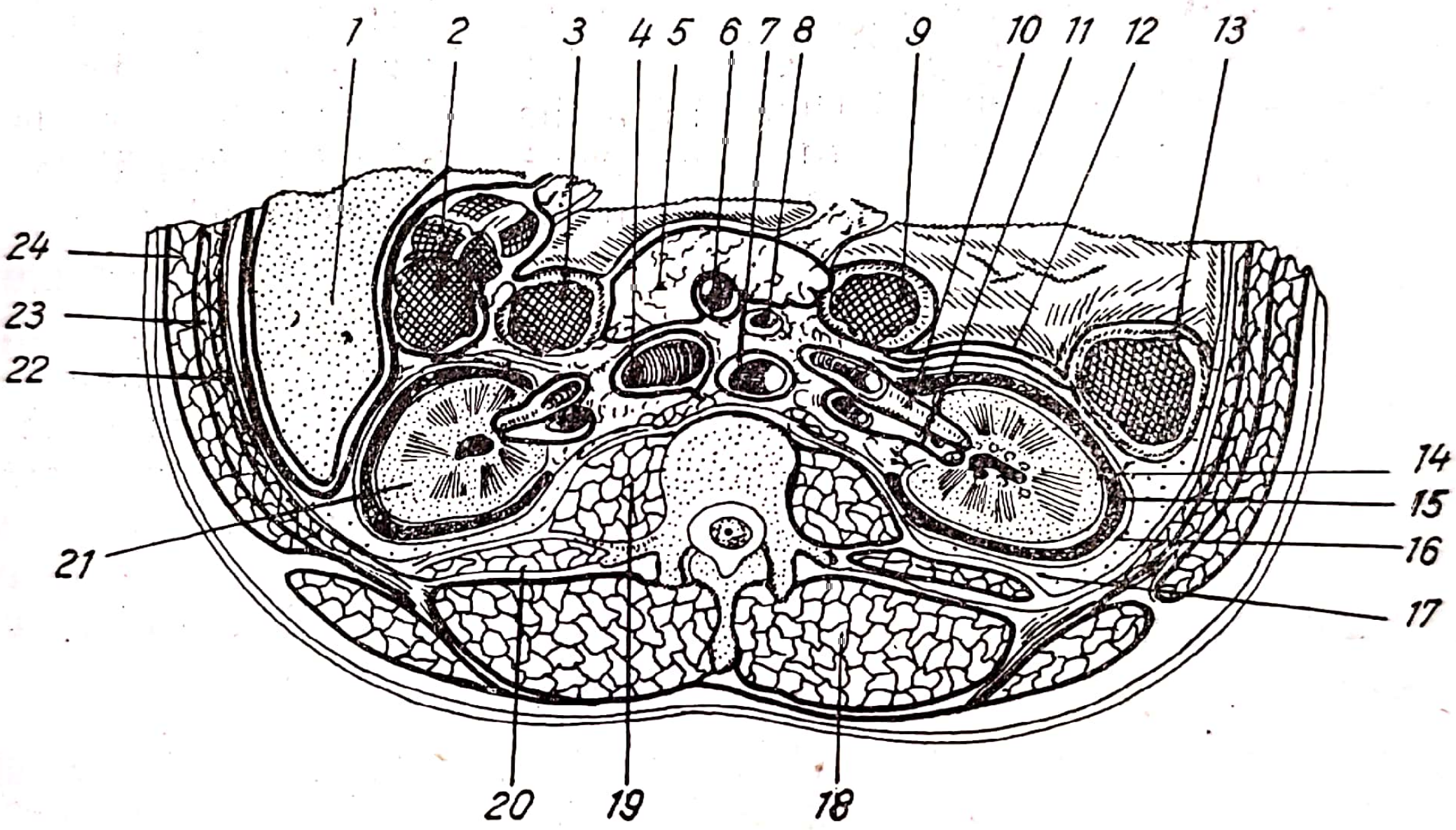

Fig. 1.3. Rinichii în spațiul retroperitoneal, pe secțiune transversală:
1 — lobul drept al ficatului ; 2 — flexura colică dreaptă ; 3 — partea descendentă a duodenului ; 4 — vena cavă inferioară ; 5 — pancreasul ; 6 — vena mezenterică superioară ; 7 — aorta abdominală ; 8 — artera mezenterică superioară ; 9 — partea ascendentă a duodenului ; 10 — vena renală stîngă ; 11 — artera renală stîngă ; 12 — peritoneul parietal posterior ; 13 — colonul descedent : 14 — capsula fibroasă a rinichiului stîng ; 15 — corpul adipos al rinichiului stîng (grăsimea perirenală) ; 16 — fascia renală ; 17 — grăsimea pararenală Gerota ; 18 — mm. erectori spinali ; 19 — m. psoas drept ; 20 — m. pătrat lombar ; 21 — rinichiul drept ; 22 — m. transvers abdominal ; 23 — m. oblic intern ; 24 — m. oblic extern.

FASCIA RENALĂ

Fascia renală sau perirenală este formată dintr-o foiță anterioară sau prerenală, mai subțire și întărită ventral de fascia de coalescență retrocolică (Toldt) și dintr-o foiță posterioară, mai bine individualizată, numită și fascia retrorenală (Zuckerkandl). Fascia retrorenală este despărțită de mușchii posteriori ai abdomenului, care alcătuiesc peretele lombar, prin *grăsimea pararenală* descrisă de Gerota. Cele două foițe ale fasciei renale se unesc către marginea laterală a rinichiului, iar superior de rinichi, ele trec anterior și posterior de glanda suprarenală și apoi fuzionează, fixîndu-se de fascia diafragmatică inferioară. Medial, foița anterioară a fasciei renale trece anterior de marile vase (aorta abdominală și vena cavă inferioară) și se unește cu foița anterioară a rinichiului de partea opusă, încît cele două loji renale comunică între ele. Fascia retrorenală aderă intim de tunica fibroasă a vaselor mari și de discurile intervertebrale. Inferior, cele două foițe pre- și retrorenală formează de-a lungul ureterului o teacă conjunctivă numită „teaca ureterală" sau „parangiul ureteral", care în pelvis se continuă cu retinaculele pelvine. Loja renală nefiind închisă inferior, rinichiul poate ptoza. El se deplasează în jos fără a antrena glanda suprarenală, deoarece aceasta aderă strîns de fascia retrorenală. Între fascia renală și rinichi se găsește o masă de grăsime care alcătuiește *capsula adipoasă* a rinichiului sau grăsimea perirenală. Ea este străbătută de tracturi fibroase care pleacă din fascia retrorenală și se prind pe capsula fibroasă proprie a rinichiului. Aceste tracturi, alături de pediculul vascular, grăsimea peri- și pararenală, precum și presa abdominală, fac parte din *mijloacele de fixare* a rinichiului. În loja renală, rinichiul are totuși o anumită *mobilitate*, care în mod normal nu depășește 2,5 cm. Capsula adipoasă a rinichiului poate fi sediul perinefritelor scleroase, sclerolipomatoase sau supurate (flegmonul perinefretic), care fac dificilă orice intervenție chirurgicală pe rinichi.

FORMĂ, CONFIGURAȚIE EXTERNĂ ȘI DIMENSIUNI

Forma rinichiului poate fi comparată cu cea a unei boabe de fasole, care servește deseori ca termen de comparație = reniform. La făt și copil, pînă la 3—4 ani rinichiul are aspect lobat.

Rinichiul prezintă o *față anterioară* convexă, orientată antero-lateral, o *față posterioară* plană, care privește postero-medial o *margine laterală* convexă, o margine medială concavă, o *extremitate superioară* și alta *inferioară* (fig. 1.4). Fiind un organ plastic, rinichiul este modelat de viscerele cu care vine în raport. Impresiunile lăsate de viscere sînt vizibile la cadavru, datorită pierderii elasticității, dar ele nu se văd pe viu, motiv pentru care N.A. a renunțat la descrierea lor.

Marginea laterală a rinichiului este convexă și întretăiată de *șanțul longitudinal*. Poziția șanțului este legată de forma hilului renal. Cînd hilul privește posterior, șanțul se află pe fața anterioară și invers. Dacă hilul are aspect torsionat, șanțul este și el torsionat, întretăind marginea laterală a rinichiului. Șanțul trece asupra feței dorsale în partea superioară și peste fața ventrală în partea inferioară. Acest aspect are un corespondent arhitectural, deoarece șirul ventral de piramide, în partea superioară trece asupra celui dorsal, iar în partea inferioară, invers. Șanțul longitudinal indică *zona paucivasculară* (Boyce), caracterizată prin absența ramurilor vasculare mari, terminale, din parenchimul renal. Ea este zonă de abord chirurgical în marile nefrotomii bivalve. Noțiunea de *zonă avasculară* creată de Hyrtl nu mai este valabilă astăzi.

Marginea medială a rinichiului este concavă și prezintă spre partea ei superioară *hilul renal*. Acesta are aspect de fantă longitudinală cu două buze, una anterioară și alta posterioară, prin care intră și ies din rinichi elementele *pediculului renal*. Cînd buza posterioară proemină spre medial, hilul privește anterior, și invers. Se descrie și un hil torsionat, cînd cele două buze se încrucișează în unghi ascuțit, rinichiul purtînd numele de „rinichi dextrors". Hilul se continuă în interiorul rinichiului cu o cavitate numită *sinus renal* (vezi fig. 1.8). Capsula fibroasă proprie a rinichiului se reflectă la nivelul hilului, tapetînd pereții sinusului renal. În interiorul sinusului renal se văd 8—10 ridicături conice determinate de vîrfurile piramidelor renale, care reprezintă *papilele renale*. În jurul fiecărei papile se inseră cîte un calice mic. Între papile intră și ies din parenchim vasele interlobare și nervii. Sinusul renal mai conține, pe lîngă calicele mici, calicele mari, o parte a pelvisului renal, ramurile vasculare segmentare, limfatice şi nervi, toate fiind cuprinse în ţesutul conjunctivo-adipos al sinusului. Extremitatea superioară şi inferioară sînt convexe, rotunjite şi reprezintă polii rinichiului.

Lungimea, la adult, este de 10—12 cm, lăţimea de 5—6 cm, grosimea de 2,5—3 cm. Axul longitudinal al rinichiului este oblic către inferior şi lateral, astfel că extremităţile superioare sînt mai apropiate.

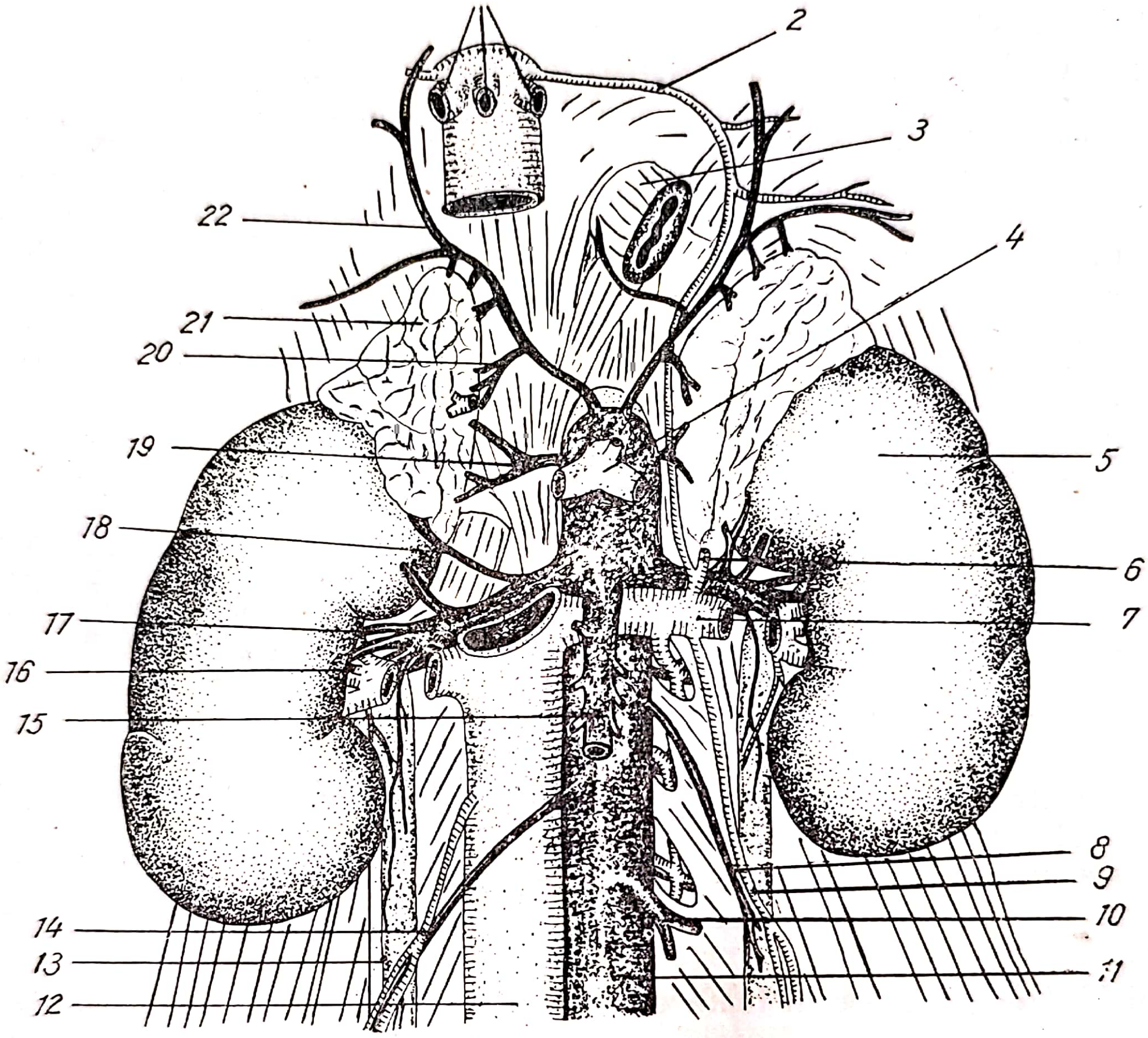

Fig. 1.4. Rinichii în spaţiul retroperitoneal — vedere anterioară:

1 — venele hepatice ; *2* — v. frenică inferioară stîngă ; *3* — esofagul abdominal ; *4* — trunchiul celiac ; *5* — rinichiul stîng — faţa anterioară ; *6* — v. suprarenală stîngă ; *7* — v. renală stîngă ; *8* — a. testiculară stîngă ; *9* — v. testiculară stîngă ; *10* — a. mezenterică inferioară ; *11* — aorta abdominală ; *12* — v. cavă inferioară ; *13* — ureterul drept ; *14* — a. şi v. testiculare drepte ; *15* — a. mezenterică superioară ; *16* — hilul rinichiului drept ; *17* — a. renală dreaptă ; *18* — a. suprarenală inferioară dreaptă ; *19* — a. suprarenală medie dreaptă ; *20* — aa. suprarenale superioare drepte ; *21* — glanda suprarenală dreaptă ; *22* — a. frenică inferioară dreaptă.

Dimensiunile rinichiului variază în funcţie de vîrstă. La adult el are greutatea de 130—140 g. Rinichiul nou-născutului, raportat la greutatea corporală, este mai greu decît cel al adultului, greutatea lui fiind de 10—12 grame.

PROIECŢIA PE SCHELET

Raportat la vertebre, rinichiul drept are polul superior (extremitatea superioară) în dreptul jumătăţii inferioare a vertebrei T_{11} sau în jumătatea superioară a vertebrei T_{12}, iar polul inferior (extremitatea inferioară) corespunde vertebrei L_3. Frecvent polul superior se află în dreptul discului intervertebral $T_{11}-T_{12}$. Rinichiul stîng este mai sus situat și polul său superior corespunde jumătății superioare a vertebrei T_{11}. Polul inferior se află la nivelul vertebrei L_2 și uneori corespunde discului intervertebral L_2-L_3.

Raportat la coaste și articulațiile costo-vertebrale. Coasta a 12-a, cînd este lungă, întretaie polul superior al rinichiului drept și traversează, la jumătatea sa, fața posterioară a rinichiului stîng. Coasta a 11-a corespunde polului superior al rinichiului stîng (vezi fig. 1.7). Polul superior al rinichiului drept se află în dreptul articulației costo-vertebrale 11 sau 12, iar al rinichiului stîng, în 2/3 din cazuri corespunde articulației costovertebrale 11 și numai în 1/3 celei de a 12-a. Polul inferior al ambilor rinichi este situat la 1—4 cm superior de creasta iliacă, cel drept fiind mai jos cu 1—2 cm decît cel stîng.

RAPORTURILE RINICHIULUI

Raporturile anterioare sînt deosebite la rinichiul drept față de cel stîng. Ele se realizează prin intermediul capsulei adipoase și foiței anterioare a fasciei renale.

Rinichiul drept. Cea mai mare parte a feței anterioare este acoperită de flexura colică dreaptă (fig. 1.5). Acest raport este mediat de fascia de coalescență retrocolică dreaptă (Toldt). Superior de flexura colică dreaptă, fața anterioară a rinichiului drept vine în raport cu fața viscerală a lobului drept hepatic, prin intermediul peritoneului parietal supramezocolic. Rinichiul lasă pe fața inferioară a lobului hepatic drept impresiunea renală. El participă la delimitarea recesului subhepatic (firida hepato-duodeno-reno-colică, Morrison). Între ficat și rinichi poate exista ligamentul hepato-renal format din reflexia peritoneului de pe fața viscerală a ficatului pe fața anterioară a rinichiului. Inferior de flexura colică dreaptă (unghiul drept al colonului), fața anterioară a rinichiului drept, spre marginea medială, vine în raport cu duodenul descendent, de care este separată prin fascia de coalescență retro-duodeno-pancreatică (Treitz). Către marginea laterală această față este acoperită de colonul ascendent. Extremitatea inferioară cuprinsă între colonul ascendent și duodenul descendent, proemină în firida colică dreaptă (spațiul mezenterico-colic drept) și este acoperită de peritoneul parietal posterior. Ea intră în raport cu ansele intestinale.

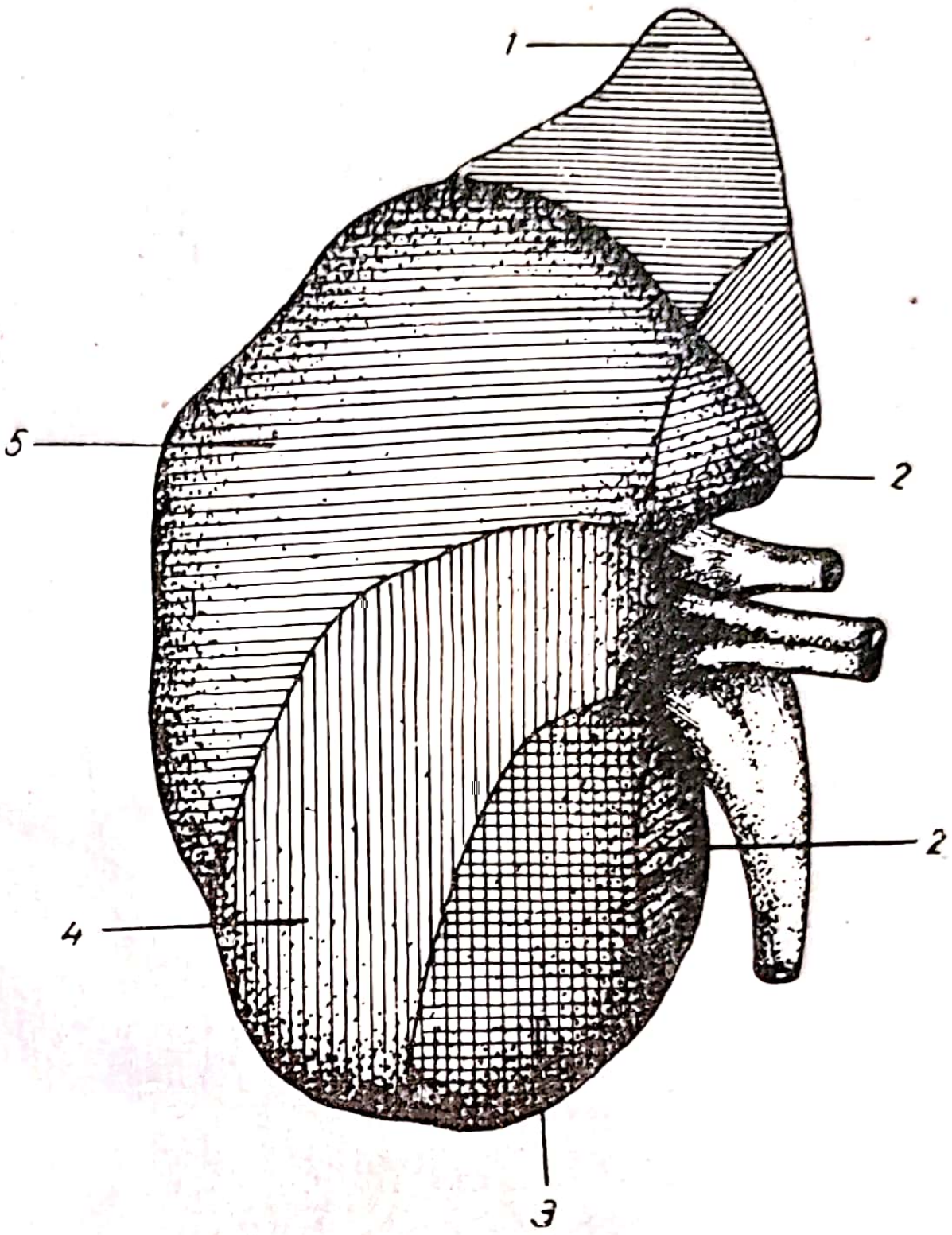

Fig. 1.5. Raporturile anterioare ale rinichiului drept :

1 — glanda suprarenală dreaptă ; 2 — partea descendentă a duodenului ; 3 — anse jejunale ; 4 — flexura colică dreaptă ; 5 — fața viscerală — lobul drept hepatic.

Rinichiul stîng. Fața anterioară a rinichiului stîng este întretăiată de rădăcina mezocolonului transvers, care o împarte într-un segment supramezocolic acoperit de peritoneul parietal posterior al spațiului supramezocolic și un segment inframezocolic acoperit de fascia retrocolică stîngă (Toldt) și de peritoneul parietal posterior. În segmentul supramezocolic fața anterioară vine în raport cu coada pancreasului (fig. 1.6). În partea superioară și lateral este în raport cu splina, pe care lasă impresiunea renală și cu ligamentul renolienal (pancreatico-renolienal) care conține vasele lienale sau splenice. Medial de splină, prin intermediul bursei omentale, această față are raport cu fața posterioară a stomacului. În segmentul inframezocolic marginea laterală este acoperită de colonul descendent. Subperitoneal, trec artera și vena colică stîngă, care urcă pe fața anterioară a rinichiului stîng. În 2/3 inferioare, fața anterioară a rinichiului stîng este acoperită de peritoneul parietal posterior care o separă de ansele intestinale din firida colică stîngă (spațiul mezenterico-colic stîng).

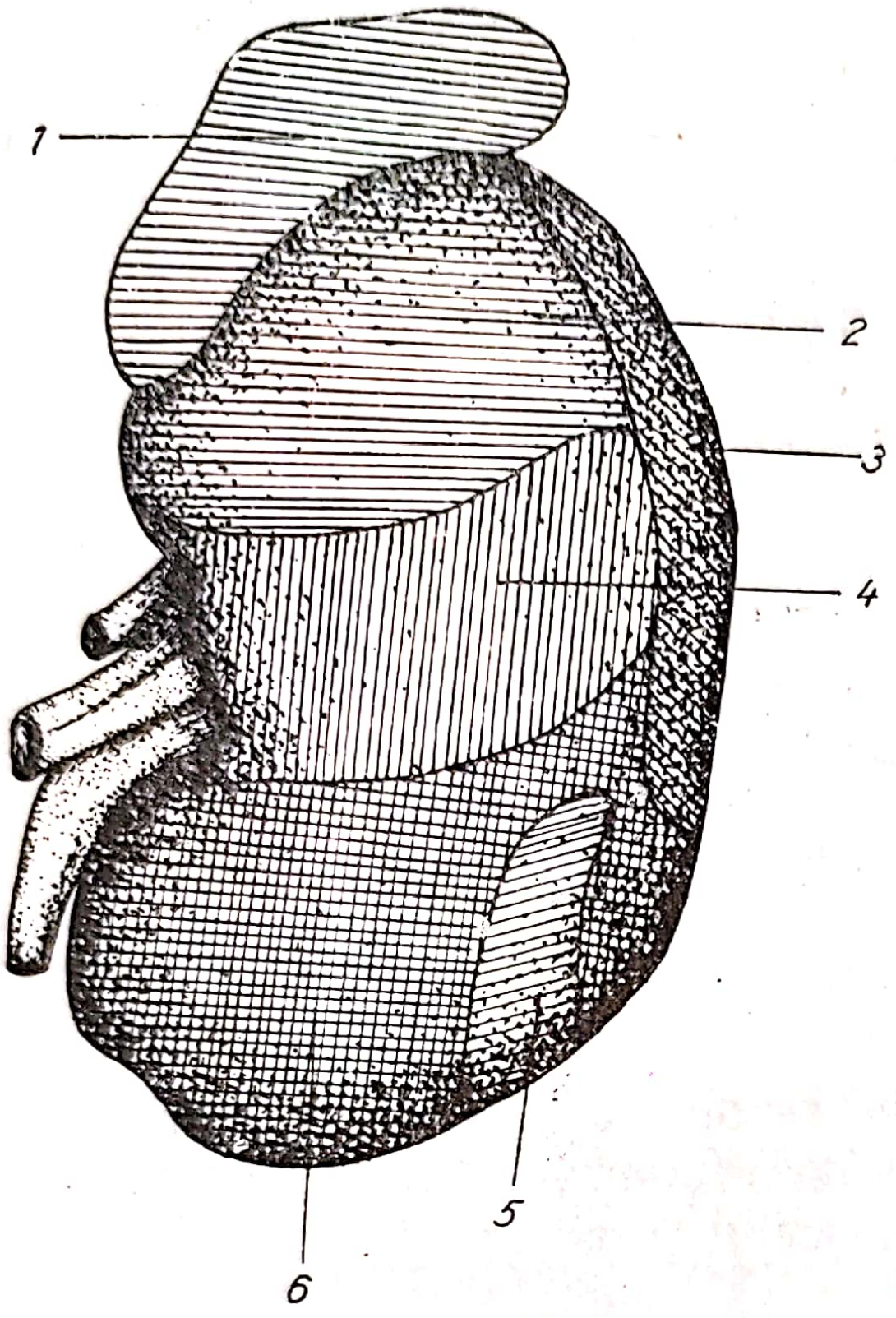

Fig. 1.6. Raporturile anterioare ale rinichiului stîng :

1 — glanda suprarenală stîngă ; 2 — fața posterioară a stomacului ; 3 — fața renală a splinei ; 4 — coada pancreasului ; 5 — flexura colică stîngă ; 6 — anse jejunale.

Raporturile posterioare sînt identice la ambii rinichi. Ligamentul arcuat medial sau arcul mușchiului psoas, cuprins între corpul vertebrei L_2 și apofiza costiformă a vertebrei L_1 și ligamentul arcuat lateral sau arcul lombocostal, descris de Haller (arcul mușchiului pătrat lombar), întins între apofiza costiformă a vertebrei L_1 și vîrful coastei a 12-a sau a 11-a, împart fața posterioară a rinichilor în două segmente : superior și inferior. În segmentul superior, fața posterioară intră în raport cu inserția lombară a diafragmei (stîlpul lateral al mușchiului diafragm, cu originea pe cele două arcuri fibroase) și cu ultimele două digitații costale ale acestui mușchi (de pe coasta a 12-a și a 11-a). Între inserția lombară și cea costală a diafragmei se găsește trigonul lombocostal (hiatusul Bochdaleck), prin intermediul căruia rinichiul vine în raport cu recesul pleural costodiafragmatic. Cînd coasta a 12-a este lungă, acest reces nu acoperă fața internă a coastei, situație în care ea poate fi rezecată pentru a mări calea de acces în loja renală (fig. 1.7). Cînd coasta este însă scurtă, recesul pleural o acoperă în întregime, iar riscul de a deschide pleura, prin secționarea ligamentului arcuat lateral, este foarte mare. În trigonul lombocostal grăsimea pararenală se continuă cu cea subpleurală, făcînd posibilă apariția piotoraxului, în caz de flegmon perinefretic. Sub arcul lombocostal, în segmentul inferior, fața posterioară a rinichiului vine în raport, prin intermediul grăsimii pararenale, cu : artera subcostală și ultimul nerv intercostal, nervii iliohipogastric și ilioinghinal (nervul mare și mic abdominogenital). Raportul cu ultimii doi nervi explică iradierea durerii către regiunea genitală, inghinală și baza coapsei în diferite afecțiuni renale. Tot prin intermediul grăsimii pararenale, fața posterioară a rinichiului are raporturi cu peretele lombar (m. psoas, m. pătrat lombar) și cu o mică parte a mușchiului transvers adbominal. Rinichii urmează oblicitatea feței laterale a mușchilor psoas. Posterior de m. pătrat lombar, rinichii au raport cu tetragonul lombar sau spațiul Grynfelt, cuprins între m. sacro-spinal, m. dințat posterior și inferior, coasta a 12-a, m. oblic intern și creasta iliacă. Acest spațiu reprezintă o cale de acces în lombotomiile verticale posterioare (Gil Vernet-Lunz-Simon).

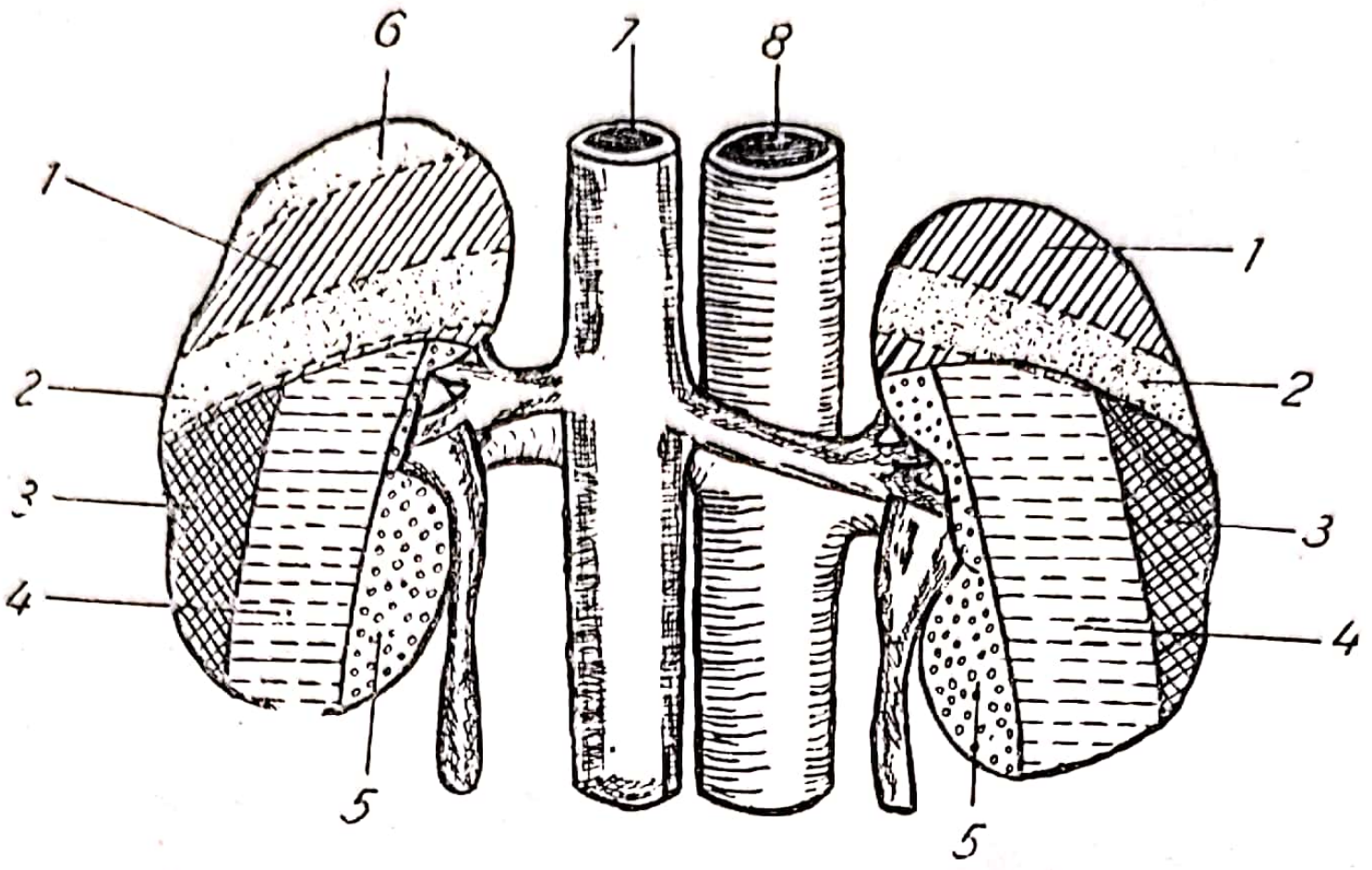

Fig. 1.7. Raporturile posterioare ale rinichilor:
1 — m. diafragm ; 2 — coasta a XII-a dreaptă ; 3 — aponevroza m. transvers abdominal ; 4 — m. pătrat lombar ; 5 — m. psoas ; 6 — coasta a XI-a stîngă ; 7 — a. aortă abdominală ; 8 — v. cavă inferioară.

Marginea laterală a rinichiului drept vine în raport cu lobul hepatic și colonul ascendent, iar rinichiul stîng, cu splina și colonul descendent.

Marginea medială a rinichiului drept vine în raport cu mușchiul psoas, vena cavă inferioară și ureterul drept, care este fixat de partea ei infrahilară prin ligamentul ureterorenal. Marginea medială a rinichiului stîng are raporturi cu mușchiul psoas, cu glanda suprarenală stîngă și ureterul stîng. Ea prezintă raporturi mai îndepărtate cu aorta abdominală și duodenul ascendent, de care este separat prin arcul vascular descris de Treitz (artera colică stîngă și vena mezenterică inferioară). *Extremitatea superioară* (polul superior) a ambilor rinichi este în raport cu glanda suprarenală de care este separată prin septul interrenosuprarenal, dependință a fasciei renale posterioare. *Extremitatea inferioară* (polul inferior) este în raport cu mușchiul psoas.

STRUCTURA RINICHIULUI

Rinichiul este învelit la suprafață de o *capsulă fibroasă* — aderentă la nivelul hilului. Capsula fibroasă este formată din fibre colagene și elastice care se întretaie în unghiuri ascuțite. La nivelul hilului, fibrele colagene înconjură delimitarea lui, aderînd puternic de parenchimul renal. Dacă la suprafață fibrele colagene se amestecă cu fibrele elastice, în profunzime se găsesc numai fibre colagene. Între cele două sisteme, superficial și profund, există o continuitate funcțională. Locul unde fibrele din suprafață se întîlnesc cu cele profunde constituie un punct slab, care cedează atunci cînd pelvisul renal se destinde sub presiune, realizîndu-se rupturi de fornix caliceal. Rupturile sînt mai frecvente în planul ventral, deoarece tunica fibroasă este mai puțin extensibilă anterior. În diferite afecțiuni rinichiul poate fi decapsulat, în scopul micșorării compresiunii intrarenale. De asemenea, capsula fibroasă este folosită de urologi în diferite procedee de nefropexii. Sub capsula fibroasă se găsesc fibre musculare netede ce alcătuiesc o pătură discontinuă, sub care se află parenchimul renal. La exterior, între capsula fibroasă a rinichiului și fascia renală, se găsește țesutul grăsos care formează *capsula adipoasă* a rinichiului.

Pe o secțiune realizată în lungul marginii laterale a rinichiului se observă, la periferie, o zonă brună numită *corticala renală (cortex renis)*, iar în centru, spre sinusul renal, o zonă de culoare roșie gălbuie numită *medulara renală (medulla renis)*.

Zona medulară a rinichiului este formată din 8—14 formațiuni triunghiulare pe secțiune, numite *piramidele renale* (Malpighi). Ele sînt orientate cu baza spre corticală și cu vîrful spre sinusul renal (fig. 1.8). Piramidele renale prezintă în lungul lor striațiuni fine, care se datoresc tubilor drepți renali (Bellini). Vîrful lor proemină în sinusul renal, formînd *papilele renale*, cu 15—20 de orificii papilare (pori urinari), realizînd *aria cribrosa*. Între piramide coboară expansiuni ale corticalei renale numite *columnele renale* (Bertin). O piramidă renală cu substanța corticală din jurul său formează un *lob renal*. Numărul lobilor corespunde celui al piramidelor renale (8—14). Piramidele renale se dispun într-un șir ventral și altul dorsal. La nivelul piramidelor se distinge o *zonă externă*, spre bază, și alta *internă*.

Zona corticală prezintă striațiuni radiate, alternînd cu zone în aparență fără arhitectură. Porțiunile striate sînt în număr de 400—500 pentru fiecare piramidă renală și formează *pars radiata* sau piramidele Ferrein. Ele pornesc de la baza piramidelor renale și au vîrful orientat spre *cortex corticis*, o zonă din corticală lipsită de glomeruli, situată sub capsula fibroasă a rinichiului.

Substanța corticală dintre piramidele Ferrein alcătuiește *pars convoluta* sau labirintul cortical. Ea conține corpusculii renali, tubul contort proximal, tubul contort distal și în axul ei, arterele interlobulare. *Pars radiata* împreună cu *pars convoluta* din jurul său alcătuiește *lobulul cortical.* Fiecărui lob renal îi corespund 400—500 de lobuli corticali. Partea profundă a corticalei, adiacentă bazei piramidelor renale formează *zona juxtamedulară*.

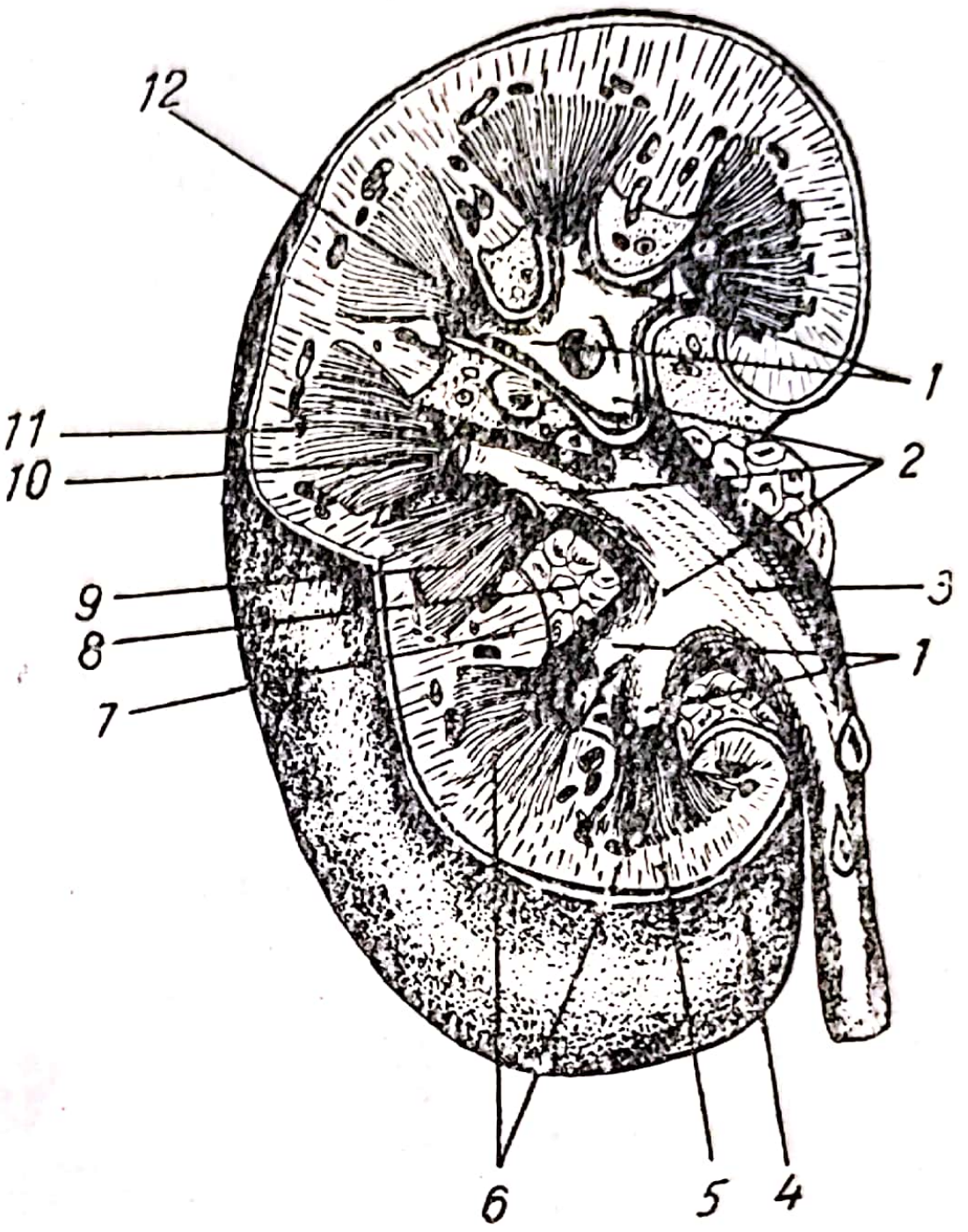

Fig. 1.8. Structura macroscopică a rinichiului :

1 — calice renale mici ; *2* — calice renale mari ; *3* — pelvisul renal ; *4* — capsula fibroasă ; *5* — zona corticală ; *6* — zona medulară ; *7* — columnă renală ; *8* — țesut adipos în sinusul renal ; *9* — piramidă renală ; *10* — papila renală : *11* — baza piramidei renale ; *12* — aria cribrosa.

Structura microscopică

Corticala și medulara renală sînt alcătuite în ultimă instanță din tubi uriniferi, vase sanguine și țesutul interstițial. Tubul urinifer este format din nefron și tubul colector, primul avînd originea embriologică în blastemul metanefrogen, în timp ce tubul colector derivă din mugurele ureteral. Rinichiul are aproximativ 1—3 milioane de nefroni.

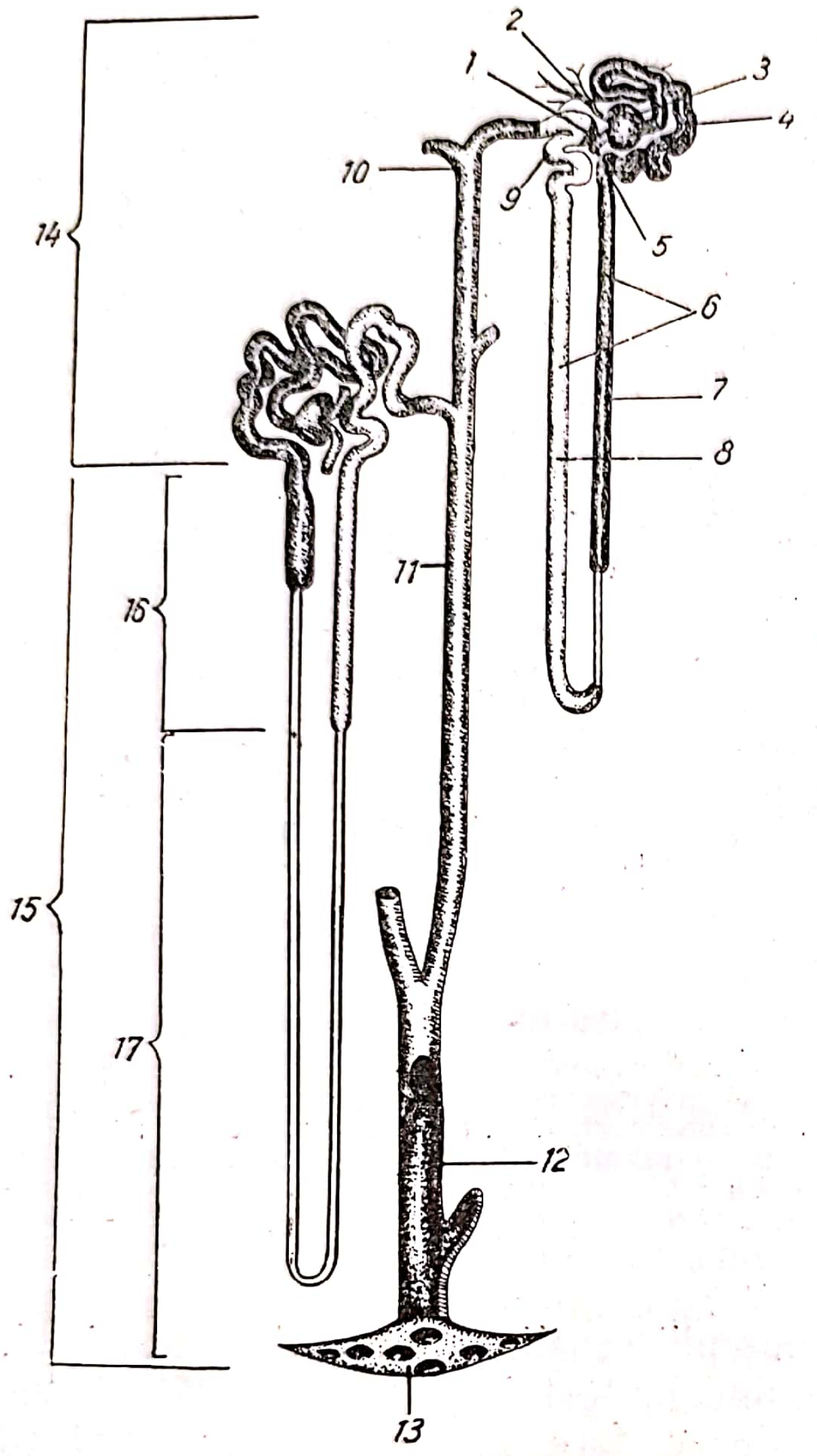

Fig. 1.9. Tubul urinifer:

1 — macula densa; *2* — arteriola eferentă; *3* — corpusculul renal (Malpighi); *4* — tubul contort proximal; *5* — arteriola aferentă; *6* — ansa nefronului; *7* — porțiunea descendentă a ansei; *8* — porțiunea ascendentă a ansei; *9* — tubul control distal; *10* — tubul colector — segmentul inițial; *11* — tubul colector — segmentul medular; *12* — ductul papilar (tubul drept Bellini); *13* — *aria cribrosa* cu orificiile papilare; *14* — zona corticală; *15* — zona medulară; *16* — zona externă a medularei; *17* — zona internă a medularei.

Nefronul reprezintă unitatea structurală și funcțională a rinichiului. Fiecare nefron este alcătuit din corpusculul renal, tubul contort proximal, ansa nefronului (ansa Henle) și tubul contort distal. Tubul contort distal se continuă printr-un segment intermediar cu tubul colector, care nu face parte din nefron. El se deschide în vîrful papilei renale. La om se descriu două tipuri de nefroni, diferiți morfologic și funcțional: *nefronii corticali* (85%), cu glomerul mic și ansă Henle scurtă, și *nefronii juxtamedulari*, cu glomerul mare și ansă Henle bine dezvoltată (fig. 1.9).

Corpusculul renal (Malpighi) este o formațiune sferică cu diametrul de 0,2 mm, formată dintr-un ghem de capilare numit glomerul și o capsulă a glomerulului (Bowman).

Glomerulul este un ghem de capilare rezultat din ramificația arteriolei aferente. El se continuă cu arteriola eferentă, care se recapilarizează în jurul tubilor contorți. Se realizează astfel singurul sistem port arterial din organism, numit „rete mirabile". Arteriola aferentă intră prin *polul vascular* al capsulei Bowman, se desface în 4—5 ramuri scurte, care apoi formează un număr de capilare de *tip fenestrat* care împreună cu mezangiul alcătuiesc *lobulii glomerulari* (vezi fig. 1.10). Lobulii sînt constituiți dintr-un ax central mezangial și din capilare răsucite în elice în jurul lui. Capilarele descriu anse și se reîntorc spre polul vascular, unde se continuă cu arteriola eferentă. Unii autori consideră că ansele capilare nu se anastomozează între ele, deși se crede că aceste anastomoze ar exista (Lewis).

Mezangiul sau stroma glomerulară reprezintă deci suportul capilarelor glomerulului.

Capsula glomerulului (Bowman) reprezintă partea dilatată a tubului urinifer invaginat de glomerul. Ea este o membrană epitelială formată din două lame: externă sau *parietală* și internă sau *viscerală*. Între ele se află lumenul capsular, în care se adună urina primară. Capsula prezintă un *pol vascular*, pe unde intră și ies arteriola aferentă și eferentă, și un *pol urinar*, unde capsula se continuă cu tubul contort proximal. Lama parietală a capsulei Bowman se continuă cu cea viscerală la nivelul polului vascular. Ea este formată dintr-o membrană bazală mucopolizaharidică, dublată de țesut fibros la exterior și celule epiteliale pe un singur rînd la interior, care se continuă cu celulele epiteliale ale tubului contort proximal (fig. 1.10). Lama viscerală se mulează pe ansele glomerulului „ca un deget acoperit de mănușă“ și este alcătuită dintr-un strat de celule mari, neregulate, stelate și cu spații între ele, numite *podocite* (pericite). Ele prezintă

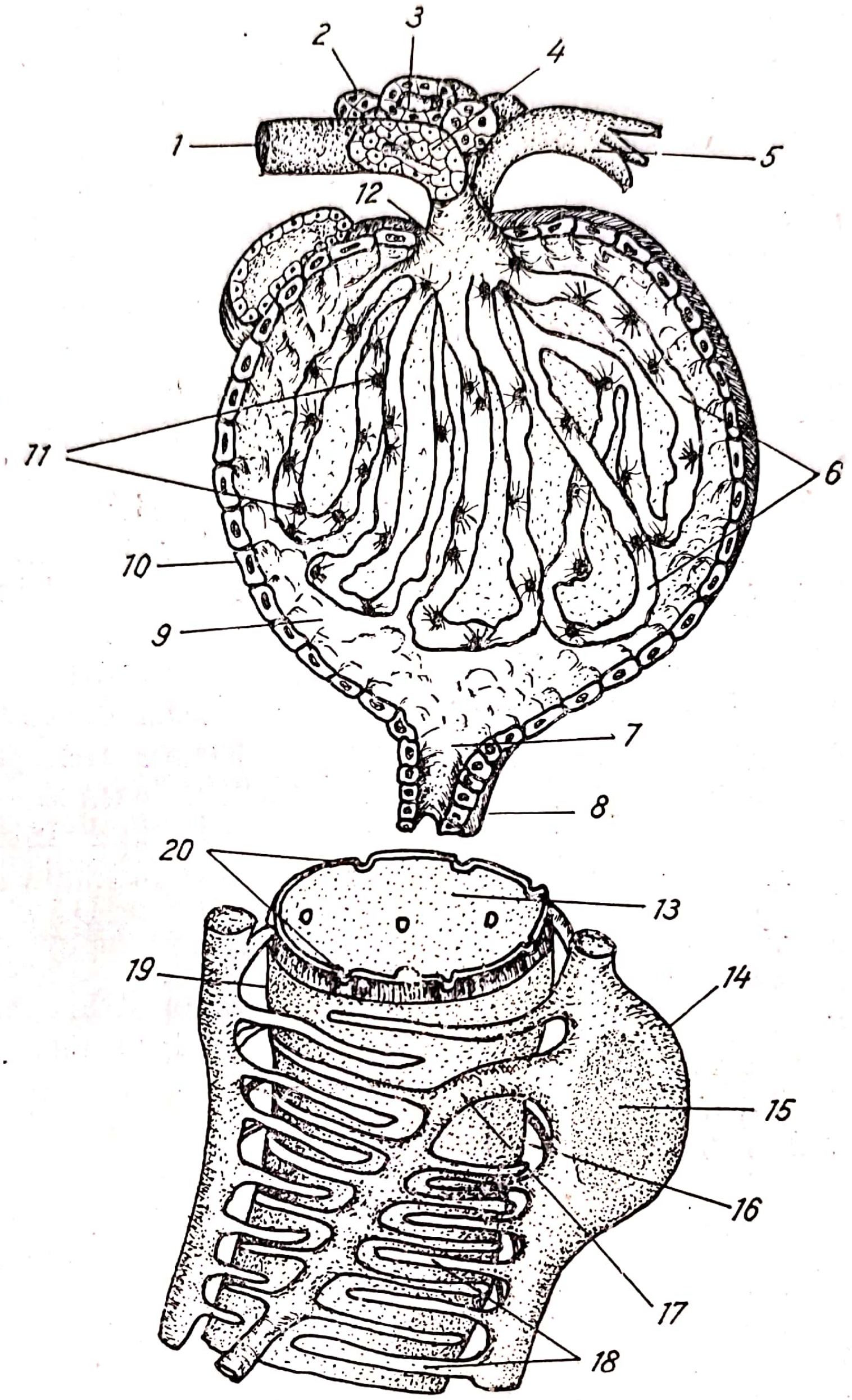

Fig. 1.10. Structura corpusculului renal (Malpighi) și a capilarului glomerular

1 — arteriola aferentă ; 2 — celule juxtaglomerulare ; 3 — *macula densa ;* 4 — celule mioepitelioide ; 5 — arteriola eferentă ; 6 — anse capilare glomerulare ; 7 — polul urinar ; 8 — tubul contort proximal ; 9 — lumenul capsular ; 10 — lama externă a capsulei ; 11 — podocite — lama viscerală a capsulei ; 12 — polul vascular ; 13 — lumenul capilarului glomerular ; 14 — podocitul ; 15 — nucleul podocitului ; 16 — spațiul subpodocitar ; 17 — proces podocitar ; 18 — prelungiri lameliforme ; 19 — membrana bazală ; 20 — endoteliul fenestrat.

prelungiri lăţite, numite procese podocitare, şi altele ramificate, denumite prelungiri lameliforme. Prelungirile lameliforme vin în contact cu *lamina densa.* Citoplasma podocitelor este bazofilă şi vacuolară, cu organite celulare, care reflectă o intensă activitate enzimatică, probabil în regenerarea *laminei densa.* Podocitele se crede că absorb şi metabolizează moleculele ce străbat *lamina densa.* Ele sînt situate pe o membrană bazală fuzionată cu cea a endoteliului capilar. Între podocite şi membrană se află spaţiul subpodocitar (3 000—5 000 Å), care, prin spaţii numite fante epiteliale, realizează un sistem de lacune ce împiedică filtrarea proteinelor plasmatice cu dimensiuni peste 70 Å. Între lumenul capilarelor glomerulului şi lumenul capsulei se interpun : endoteliul capilar format din endoteliocite fenestrate, celulele mezangiale, membrana bazală cu structură trilaminară, şi celulele podocitare. Acesta este singurul loc din organism în care două straturi epiteliale posedă o singură membrană bazală. Edemaţierea endoteliului capilar în diferite afecţiuni renale poate determina obstrucţia lumenului capilar.

Tubul contort proximal are circa 20—30 mm lungime şi este situat în corticala renală, continuînd lama externă a capsulei Bowman la nivelul polului urinar (vezi fig. 1.9). El este alcătuit dintr-o porţiune sinuoasă — *pars convoluta*, şi o porţiune dreaptă — *pars recta*, care alcătuieşte prima porţiune a ansei Henle, ce pătrunde în piramida renală. Microscopic, el prezintă un epiteliu unistratificat cu celule cubice care au microvili — plăcuţa striată — la polul apical = *nefrocite.*

Ansa nefronului (ansa Henle) are forma literei „U“ şi continuă tubul contort proximal. Ea are două porţiuni (vezi fig. 1.9): una descendentă, subţire, care coboară în medulară spre vîrful piramidei renale, apoi se recurbează, formînd porţiunea ascendentă, groasă, care în corticală se continuă cu tubul contort distal. Ca structură, partea descendentă a ansei Henle prezintă celule turtite = *nephrocytus planus*, iar cea ascendentă, celule epiteliale sărace în microvili, deci fără platou striat. Ansele glomerulilor juxtamedulari pătrund mult mai adînc în medulară decît cele ale glomerulilor corticali.

Tubul contort distal are circa 4—6 mm lungime şi începe cu un segment drept — *pars recta*, care urcă pînă la nivelul polului vascular al capsulei Bowman, unde devine convolut — *pars convoluta.* În structura lui distingem un epiteliu cu celule cubice — *nephrocytus cuboideus*, fără platou striat. La locul de contact cu polul vascular al capsulei glomerulului, structura peretelui tubului contort distal se modifică, în sensul că celulele cubice sînt înlocuite cu celule prismatice, care conţin citoplasmă clară şi formează *macula densa* (vezi fig. 1.9 şi 1.10). Tubul contort distal se continuă în vecinătatea piramidei Ferrein cu segmentul de unire — *pars conjugens*, care se deschide într-un tub renal colector din piramida renală.

Tubul renal colector are lungimea de 20—25 mm şi traiect rectiliniu. Tubul colector străbate piramida renală de la bază spre vîrf, unde se uneşte cu ceilalţi tubi colectori, formînd ductul papilar (tubul drept — Bellini), care se deschide în vîrful papilei prin orificiul papilar. Deci, există trei categorii de tubi colectori : *segmentul iniţial*, din corticală, *segmentul medular*, din zona externă a piramidei şi *ductele papilare* (Bellini) (vezi fig. 1.9). Structura lor se aseamănă cu cea a tubului contort distal. Tubii colectori nu reprezintă numai canale prin care vehiculează urina, ci ei participă la procesul de concentrare a urinei, la secreţia de potasiu şi la acidifierea urinei.

Interstiţiul renal, bogat în jurul vaselor, este format din fibroblaşti, celule mononucleate cu vacuole fagocitare şi lizozomi şi din fibre colagene.

El este mai abundent în medulară, decît în corticală. În medulară, celulele interstițiale sînt perpendiculare pe tubii colectori, pe care îi încercuiesc cu prelungirile lor. Aceste celule elaborează matricea, fagocitează, produc substanțe cu acțiune asupra vaselor — asemănătoare cu prostaglandinele E_2 și A_2 —, și intervin în concentrarea urinei finale.

Aparatul juxtaglomerular, descris în 1939 de către Goormaghtigh sub numele de aparat neuromioarterial juxtaglomerular, secretă renină (vezi fig. 1.10). De asemenea, el intervine în reglarea debitului sanguin glomerular, în secreția de eritropoietină și în menținerea sodiului plasmatic (Thürau).

Aparatul juxtaglomerular este alcătuit din următoarele elemente:

Celulele juxtaglomerulare sînt celule mioepiteloide ce au în citoplasmă miofilamente și granule secretorii. Aceste celule înlocuiesc celulele musculare ale mediei arteriolei aferente. Arteriola aferentă nu prezintă, la acest nivel, lama elastică internă, încît celulele mioepiteliale juxtaglomerulare vin în contact direct cu celulele endoteliale. Spre periferie aceleași celule realizează contacte directe cu celulele *maculei densa*. Granulele din citoplasma celulelor juxtaglomerulare conțin renină și se crede că un al doilea tip de granule conțin eritropoietină. Scăderea presiunii sîngelui în arteriola aferentă crește secreția de renină, care transformă angiotensiogenul din plasmă în angiotensină I (decapeptid). Aceasta, sub influența unei enzime de origine pulmonară, este convertită în angiotensină II (octapeptid), care produce vasoconstricție arteriolară.

Macula densa, descrisă de Peter și Zimermann în 1907, este o modificare în structura tubului contort distal, la locul unde acesta vine în contact cu arteriola aferentă și cea eferentă, la nivelul polului vascular al capsulei Bowman (vezi fig. 1.10). Ea este alcătuită din celule prismatice cu citoplasmă clară, redusă, cu aparat Golgi situat bazal, sub nucleu. Celulele *maculei densa*, care la acest nivel nu are membrană bazală (Mc Manus), vin în contact, prin prelungiri celulare, cu celulele juxtaglomerulare.

Lacisul, format din celulele mezangiale extraglomerulare, *lacis cells* sau *Polkisen* (Zimermann), este situat în spațiul dintre arteriola aferentă, arteriola eferentă, polul vascular al capsulei glomerulului și *macula densa*. Ele sînt celule cu citoplasmă granulară asemănătoare cu celulele mezangiale din interstițiul glomerular. Celulele lacisului sînt înconjurate de fibre nervoase. Între *lacis* și mezangiul glomerular există o continuitate. De asemenea, între arteriola aferentă și cea eferentă s-au pus în evidență și celule în coloane, asemănătoare corpusculilor tactili din piele, numite celule pseudomeissneriene.

Aparatul juxtaglomerular cu sistemul renină—angiotensină, realizează prin autoreglarea fluxului sanguin, controlul *feed-back* al ratei de filtrare la nivelul nefronului.

VASELE RINICHIULUI

Arterele renale sînt ramuri laterale ale aortei abdominale, cu originea puțin mai jos de nivelul de origine al a. mezenterice superioare. Scheletopic, originea arterei renale corespunde 1/3 inferioare a vertebrei L_1 sau 1/3 superioare a vertebrei L_2. De regulă, există o singură arteră renală pentru fiecare rinichi. Michels găsește a. renală unică în 72% din cazuri și în 12%, două sau mai multe artere renale accesorii. În statistica lui Pick și Anson, în 40% există mai mult de o singură a. renală, iar venele renale multiple sînt întîlnite în 14%, variabilitate mai frecventă la dreapta (27%) decît la stînga (1%). Un fapt bine stabilit este acela că, diferit de alte organe, variabilitatea arterelor renale este mai mare decît cea a venelor renale. Explicația poate fi dată de existența surselor diferite de irigație arterială în cursul dezvoltării rinichiului. Artera renală participă la formarea pediculului renal, fiind situată posterior de vena renală și anterior de pelvisul renal. Aceasta este cea mai frecventă dispoziție a elementelor pediculului renal (fig. 1.11).

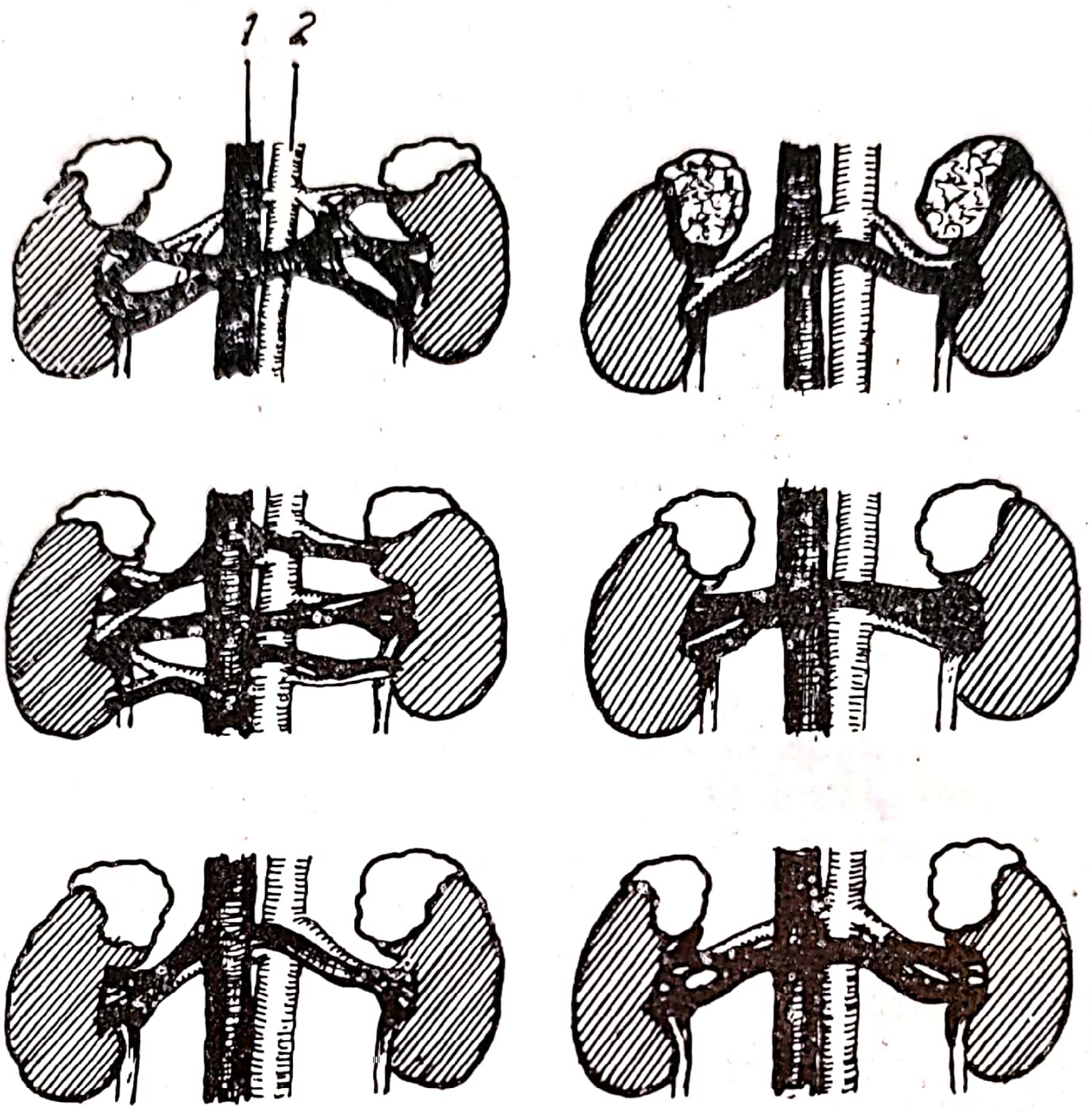

Fig. 1.11. Variante ale pediculului renal:
1 — v. cavă inferioară; 2 — aorta abdominală (după F. Paitre, D. Giraud, S. Dupret).

Pediculul renal este cuprins într-un țesut celular adipos și este înconjurat pînă la aorta abdominală și vena cavă inferioară de prelungiri fibroase ale fasciei renale. Posterior, pediculul renal drept și stîng vin în raport cu mușchiul psoas și stîlpii diafragmei. Anterior, pediculul renal drept are raporturi cu fața posterioară a duodenului descendent și capul pancreasului, prin intermediul fasciei Treitz. Pediculul renal stîng vine în raport anterior cu fața posterioară a corpului și cozii pancreasului. Întrucît artera renală dreaptă are traiect retrocav, iar vena renală stîngă este preaortică, ele vor avea un segment extrapedicular. Această dispoziție a vaselor ridică probleme pentru chirurg în realizarea hemostazei în tumorile renale, în recoltarea rinichiului pentru transplantul renal pe dreapta, iar în partea stîngă, în efectuarea anastomozelor spleno-renale.

Artera renală stîngă este cu cca 1 cm mai scurtă decît cea dreaptă, are calibrul de aproximativ 7 mm și traiectul spre hil este transversal sau ușor ascendent. Ea se găsește obișnuit posterior de v. renală stîngă, dar o poate depăși parțial, superior. Împreună cu v. renală stîngă, au raporturi anterioare cu corpul pancreasului, iar superior de ele se află vena lienală (splenică) și trunchiul venos spleno-mezaraic, format din confluența v. splenice cu v. mezenterică inferioară. În traiectul ei ascendent, v. mezenterică inferioară încrucișează anterior vasele renale stîngi. Acest raport este însă inconstant și dependent de variantele de formare retropancreatică, a trunchiului venei porte. Superior de v. splenică se află artera omonimă.

Artera renală dreaptă este mai lungă cu 1 cm, are același calibru ca precedenta și în traiectul ei, ușor oblic spre hilul renal, trece posterior de vena cavă inferioară și vena renală dreaptă, de capul pancreasului și de duodenul descendent. Posterior, cele două artere renale au raporturi cu mușchiul psoas și stîlpii diafragmei, iar cea din dreapta traversează anterior vertebrele lombare L_1 și L_2.

După cum s-a arătat mai sus, rinichiul poate fi vascularizat de *artere renale accesorii*, numite și *artere polare*, deoarece se distribuie polilor renali. Arterele polare au originea în aorta abdominală între vertebra T_{11} și L_4, dar mai pot pleca, excluzînd rinichiul ectopic congenital, din arterele gonadale, din artera iliacă comună, artera iliacă internă sau externă și uneori din artera sacrată medie. Aceste artere ajung la rinichi, fără a trece prin hilul renal. Ca frecvență, cea mai des întîlnită este a. polară inferioară, cu origine aortică. Dintre toate arterele accesorii ea are calibrul cel mai mare, deoarece irigă segmentul inferior. Uneori este dublă, una vascularizînd partea anterioară și alta partea posterioară a acestui segment. Obișnuit artera polară inferioară trece anterior de ureter și a fost incriminată în obstrucțiile ureterale (hidronefroză), deși se afirmă că obstrucția s-ar datora numai aparent arterei, cauza reală fiind reprezentată de stenozele ureterale asociate. În dreapta, a. polară inferioară poate trece anterior sau posterior de vena cavă inferioară. Arterele accesorii superioare, cu calibru mai mic, au origine aortică, dar frecvent vin din artera frenică inferioară și mai rar din alte surse.

Artera renală înainte de a ajunge în hilul renal dă *ramuri colaterale*: artera suprarenală inferioară, ramuri pentru capsula adipoasă și peretele lombar, ramuri pentru pelvisul renal și artera ureterală superioară. După unele statistici, din a. renală sau una din ramurile sale, în 15% din cazuri iau naștere arterele gonadale (a. testiculară, a. ovariană), în 7,5% a. frenică inferioară dreaptă și în 1% a. frenică inferioară stîngă.

Arterele segmentare ale rinichiului. Înainte de a pătrunde în hil, a. renală se divide, obișnuit, într-o ramură primară anterioară și alta posterioară. Ramura anterioară dă naștere extrahilar, la 2—4 ramuri, numite *artere prepielice.* Ramura primară posterioară sau *artera retropielică* se află, inițial, anterior de pelvisul renal (traiect care poate lipsi uneori), dar în sinusul renal, ea ocolește marginea superioară a bazinetului și coboară vertical pe fața sa posterioară, paralel cu buza posterioară a hilului. Datorită acestui traiect, partea extrasinusală a feței posterioare a bazinetului, fiind lipsită de vase, este folosită de chirurgi în pielotomia posterioară. Extrahilar, o ramură prepielică ocolește superior v. renală, situîndu-se anterior de ea, fapt care în stînga, poate face dificilă anastomoza spleno-renală venoasă. Arterele prepielice și retropielică reprezintă *arterele segmentare* ale rinichiului. În sinusul renal, arterele segmentare dau *ramuri colaterale* pentru țesutul conjunctivo-adipos, pelvisul renal și calice. Alte ramuri provin din arterele interlobare la trecerea lor pe sub calicele mici. Toate acestea se anastomozează între ele, precum și cu ramuri ascendente din a. ureterală superioară, cu ramurile capsulei adipoase și prin mici anastomoze cu arterele suprarenale. Acest dispozitiv vascular poate constitui o sursă de *circulație colaterală* a rinichiului în obstrucțiile cu evoluție lentă ale arterei renale. Vasele se pot dilata suficient pentru a preveni infarctul renal (Hunt).

Primele studii amănunțite asupra arterelor segmentare ale rinichiului aparțin lui Graves (1954). Pe baza distribuției lor în parenchimul renal s-au descris inițial cinci segmente arteriale: apical, superior, mijlociu, inferior și posterior. În Nomina Anatomica, s-au adoptat recent următoarele denumiri: *segmentul superior, segmentul antero-superior, segmentul antero-inferior, segmentul inferior* și *segmentul posterior* (fig. 1.12). De remarcat că, arterele segmentare prezintă și ele o mare variabilitate. *A. segmentară superioară*, în 90% din cazuri, este o ramură din diviziunea prepielică, și în 10%, din a. segmentară posterioară. Ea are calibru mic și vascularizează un segment superior redus, situat pe partea medială a polului superior, mai întins la parenchimul anterior al acestuia decît la cel posterior. Uneori partea posterioară a acestui segment primește o ramură accesorie din a. segmentară posterioară. Următoarele trei artere segmentare: *antero-superioară, antero-inferioară* și *inferioară* sînt tot ramuri prepielice, și de calibru mai mare decît precedenta. Ele pot lua naștere separat și succesiv sau prin trifurcația diviziunii prepielice a arterei renale, normal extrasinusal, dar se pot forma și în sinusul renal.

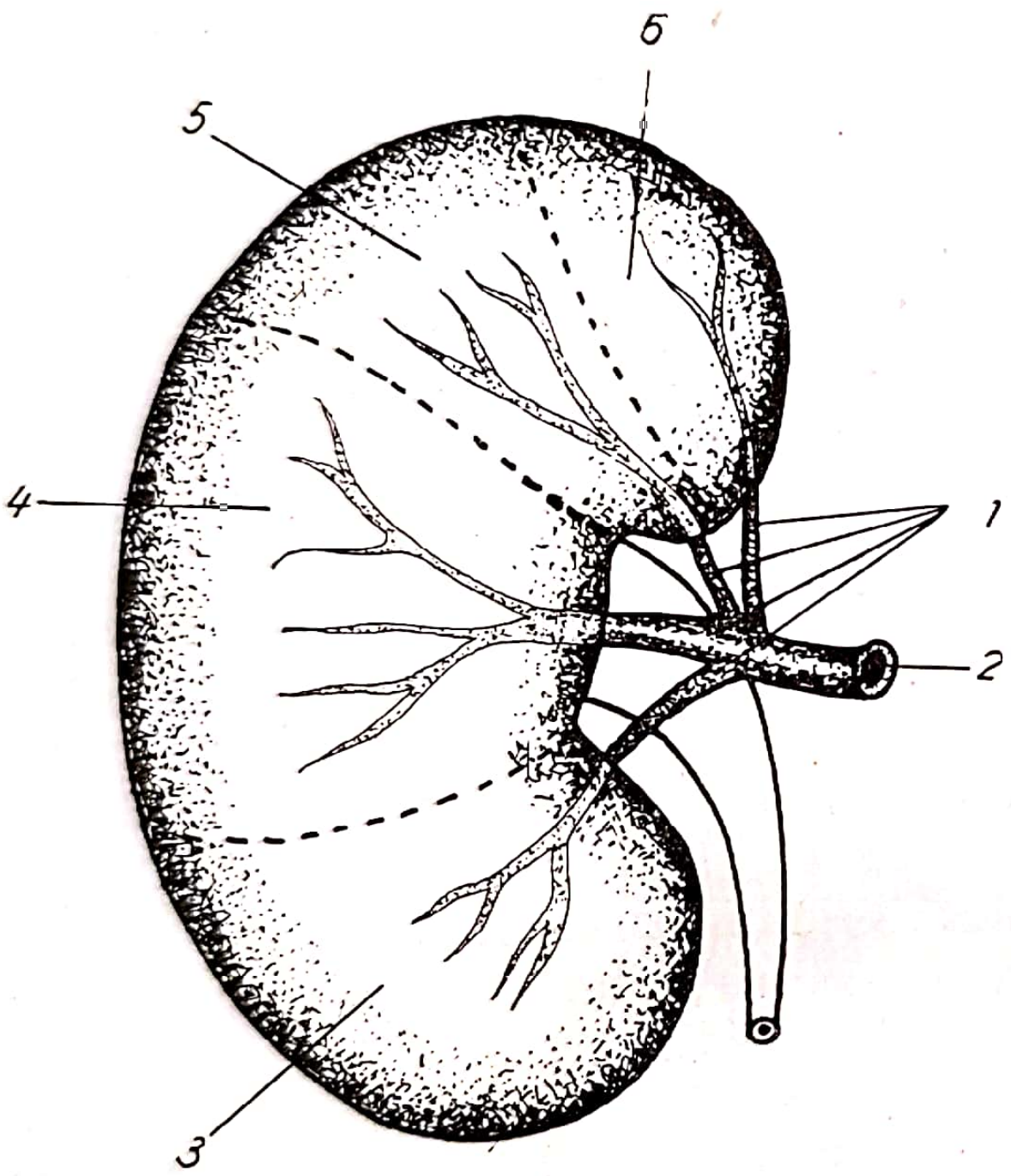

Fig. 1.12. Segmentele arteriale ale rinichiului (vedere anterioară):

1 — artere prepielice; 2 — a. renală; 3 — segment inferior; 4 — segment antero-inferior; 5 — segment antero-superior; 6 — segment superior.

A. segmentară antero-superioară și *a. antero-inferioară* se distribuie parenchimului anterior și, depășind marginea laterală, se extind posterior, pînă spre zona paucivasculară.

A. segmentară inferioară irigă în toată grosimea sa 1/3 inferioară a rinichiului, atît anterior cît și posterior, prin cele două ramuri, anterioară și posterioară, pe care le emite. În 25% originea ei poate fi intrasinusală. Se crede că variabilitatea acestei artere este strîns legată de prezența sau lipsa calicelui mare mijlociu. În 10% din cazuri partea posterioară a segmentului inferior este irigată de o ramură din a. segmentară posterioară (retro-pielică). În orice caz segmentul inferior este cel mai bine individualizat, de aceea este și cel mai rezecabil (segmentectomie polară inferioară).

A. segmentară posterioară (fig. 1.13) este continuarea diviziunii posterioare a a. renale, cu origine normală extrasinusală (între aortă și hil). Ea vascularizează parenchimul posterior, pînă la zona paucivasculară și corespunde anterior, segmentelor antero-superior și antero-inferior. Între ea și segmentele anterioare se găsește zona paucivasculară. Smith și Boyce susțin că în cele 2/3 mijlocii ale rinichiului, zona paucivasculară corespunde planului calicelor mici posterioare; de aceea ei propun incizia în lungul acestui plan și ridicarea calculilor prin aceste calice. Fine și Keen au întîlnit cazuri în care a. segmentară posterioară depășea marginea laterală a rinichiului, irigînd parenchimul adiacent și invers. De aceea Graves a propus în nefrotomie, în locul inciziei bivalve, incizia radiară, în planul intersegmentar. Variabilitatea a. segmentare posterioare este și ea mare, deoarece teritoriul ei de irigație se poate extinde la toată partea posterioară a parenchimului renal, incluzînd deci și părțile posterioare ale extremităților sau polilor renali. De remarcat că dintre segmentele reno-arteriale descrise, unii autori (Cordier) nu recunosc decît pe cele ale căror artere pot fi clampate sau ligaturate extrasinusal ca: *segmentul inferior, segmentul posterior* și *segmentul anterior.* Chacon a descris 13 tipuri de segmente la rinichiul drept și 16 tipuri la rinichiul stîng. Aparent, rezecțiile segmentare nu se pot realiza după modul cum susținea inițial Graves.

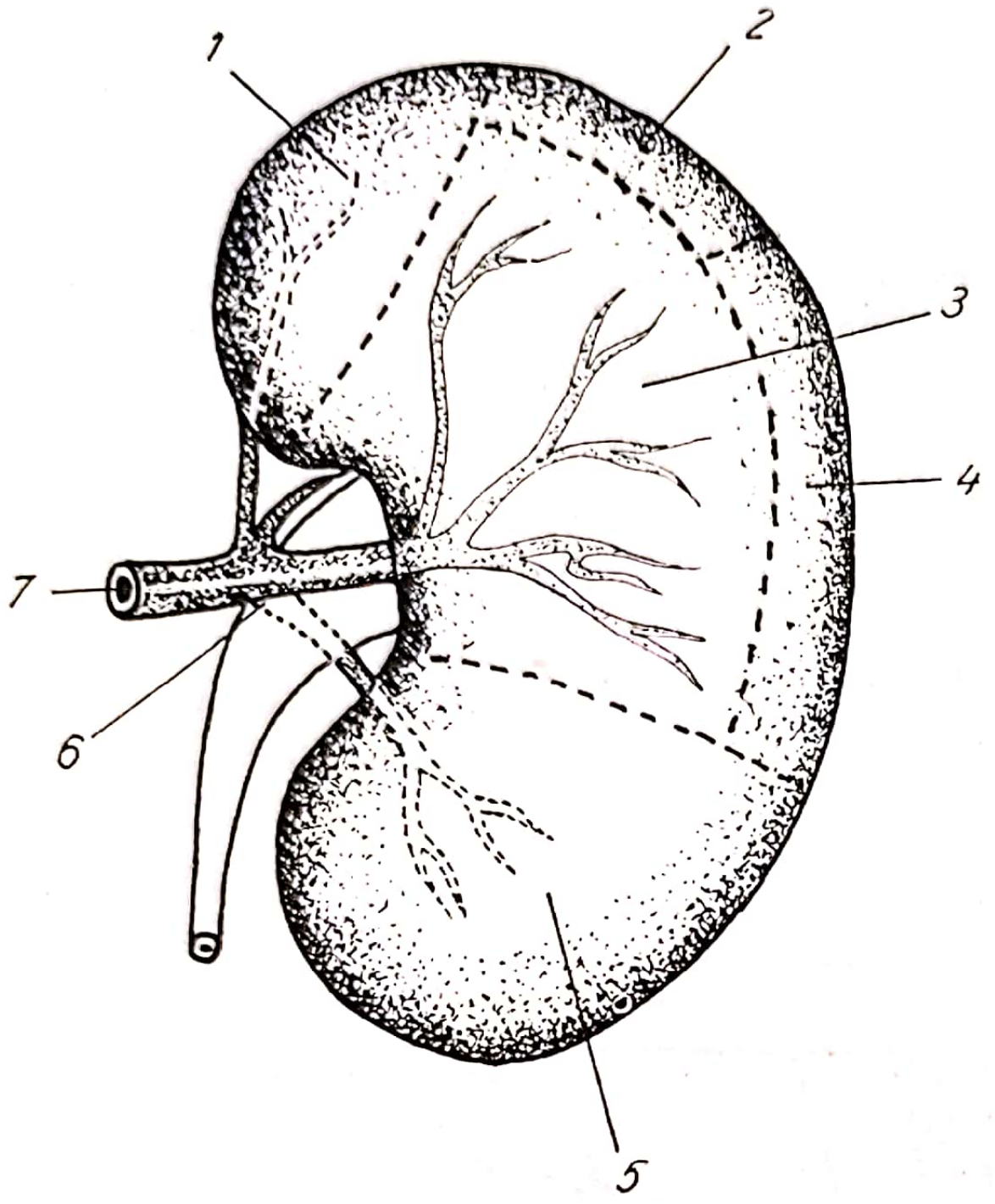

Fig. 1.13. Segmentele arteriale ale rinichiului (vedere posterioară):

1 — segmentul superior; 2 — segment antero-superior; 3 — segment posterior; 4 — segment antero-inferior; 5 — segment inferior; 6 — a. retropielică; 7 — a. renală.

În sinusul renal, ramurile segmentare dau naștere *arterelor interlobare*, care străbat columnele renale, fiind aplicate pe suprafața piramidelor renale. Arterele interlobare nu dau ramuri pentru piramide. Tubii colectori din piramide sînt vascularizați prin intermediul corticalei. Ele dau ramuri pentru columnele renale (Bertin). La joncțiunea cortico-medulară arterele interlobare își schimbă direcția, devenind *artere arcuate*, situate deasupra bazei piramidelor renale (fig. 1.14). Arterele interlobare, împreună cu arterele arcuate sînt considerate *artere terminale.* Arterele arcuate dau naștere *arterelor interlobulare*, care străbat *pars radiata* pînă aproape de *cortex corticis.* Din fiecare arteră interlobulară se desprind peste 20 de ramuri fine numite *arteriole aferente*, care în interiorul capsulei glomerulului se ramifică în capilare, formînd glomerulul. Capsula renală fibroasă este străbătută uneori de ramuri mici care contribuie la formarea rețelei arteriale a capsulei adipoase (anastomoză descrisă de Elze-Dehoff și contestată de alți autori). Capilarele glomerulului confluează, formînd *arteriola eferentă*, care se capilarizează în jurul tubilor contorți. Arteriolele eferente ale glomerulilor corticali sînt mai scurte și se capilarizează imediat în jurul tubilor controți, fapt care explică circulația mai rapidă a sîngelui la acest nivel. Arteriolele eferente ale glomerulilor juxtamedulari pătrund în piramide și formează *arterele drepte false* (*arteriae rectae spuriae*), care ajung la papile, sau se anastomozează între ele, alcătuind rețeaua capilară a piramidelor renale. Ele asigură vascularizația ansei Henle, tubilor drepți și papilelor renale. Unele arteriole care provin din arterele arcuate se distribuie segmentului extern al piramidelor renale și se numesc *artere drepte adevărate* (*arteriae rectae verae*). După ce se capilarizează în medulară, arterele drepte sînt urmate de *venele drepte.* Cantitatea de sînge din medulară este mai mică și viteza de circulație mai lentă, încît zona internă a medularei, primind mai puțin O_2, își procură energia mai mult prin glicoliză. Vasele în formă de ansă permit menținerea osmolarității la acest nivel.

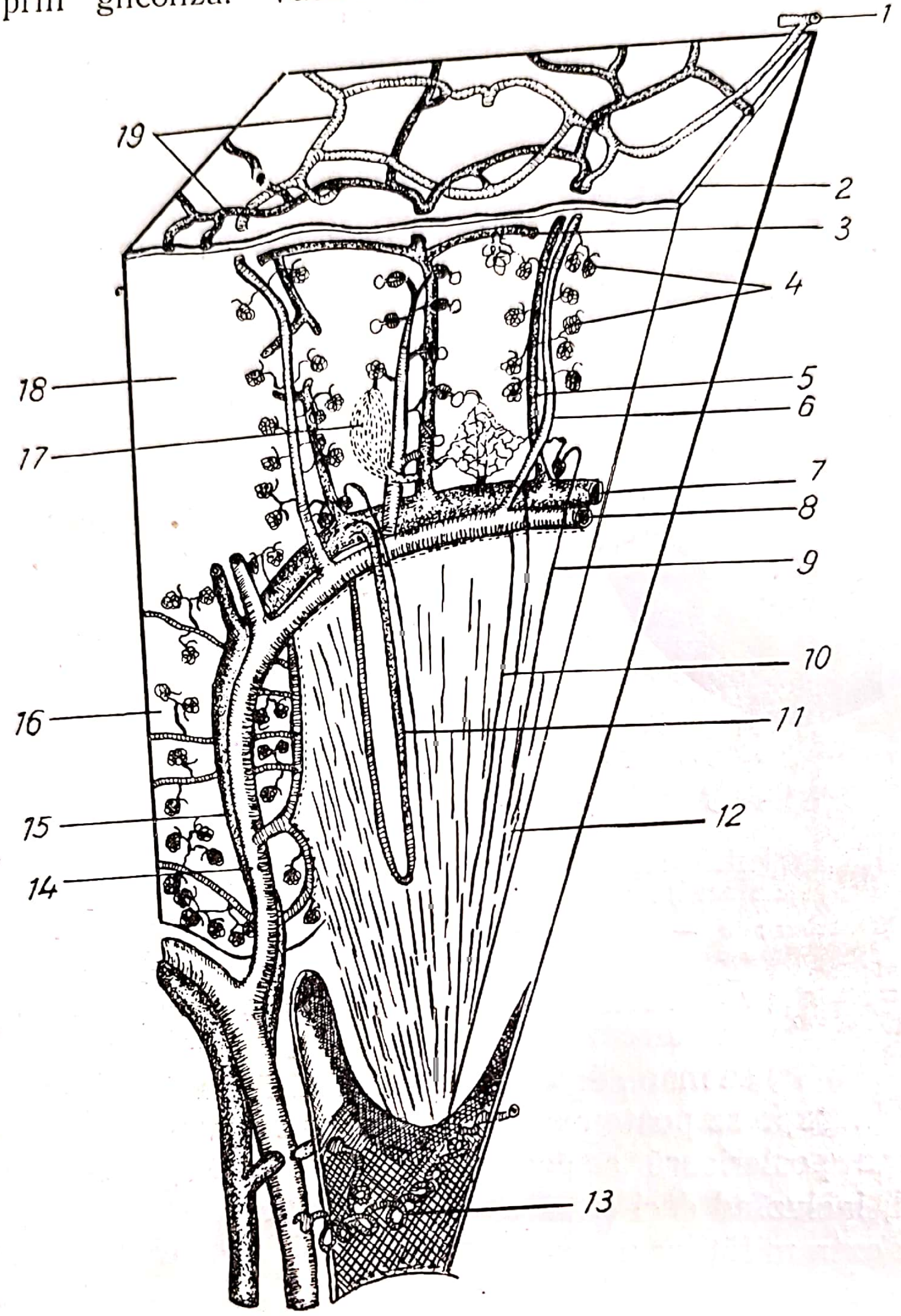

Fig. 1.14. Vascularizația și microvascularizația parenchimului renal:
1 — arteră a capsulei adipoase; *2* — capsula fibroasă; *3* — vene stelate; *4* — glomeruli vasculari; *5* — v. interlobulară; *6* — a. interlobară; *7* — v. arcuată; *8* — a. arcuată; *9* — a. dreaptă falsă; *10* — a. dreaptă adevărată; *11* — v. dreaptă; *12* — piramidă renală; *13* — anastomoză arterio-venoasă în sinusul renal; *14* — a. interlobară; *15* — v. interlobară; *16* — columnă renală (coloană Bertin); *17* — rețea capilară peritubulară; *18* — corticală; *19* — vase capsulare.

Venele rinichiului se formează din rețeaua capilară a corticalei și medularei. Venele juxtacapsulare ajung sub capsula fibroasă a rinichiului și se varsă în unghi drept în *venele stelate* (stelele Verheyen). Venele stelate se formează din rețeaua superficială a capilarelor corticalei. Ele confluează formînd o venă de calibru mai mare, care coboară spre baza piramidei renale numită vena *intralobulară*. Ea nu însoțește artera cu același nume și se varsă în *venele arcuate*. Rețeaua capilară corticală profundă formează venele interlobulare care însoțesc arterele omonime și se varsă tot în venele arcuate. O parte a venelor drepte se varsă în venele arcuate, iar cele din zona externă a piramidei, în venele interlobulare. Venele arcuate își merită numele. Ele se anastomozează la nivelul joncțiunii cortico-medulare alcătuind o arcadă venoasă situată pe baza piramidelor renale. Venele arcuate se continuă cu *venele interlobare*, care coboară spre sinusul renal prin columnele renale. La nivelul papilelor renale aceste vene se unesc și formează o *rețea prepielică* și una *retropielică*, anastomozate între ele la nivelul calicelor mici. Venele rinichiului nu păstrează distribuția segmentară a arterelor și ocluzia unei vene tributare nu este atît de gravă ca cea arterială. Prin confluența venelor în sistemul renal se formează venele renale.

Vena renală stîngă are o lungime medie de 8 cm, este orizontală ca traiect, mai groasă decît cea dreaptă și nu este practic niciodată dedublată. Ea prezintă un segment preaortic, trecînd prin *pensa aortico-mezenterică*. Vena renală stîngă este avalvulară și se varsă în vena cavă inferioară perpendicular pe traiectul ei, uneori puțin mai jos de v. renală dreaptă. Ea primește ca afluenți venele pielice, vene ureterale superioare, vene din capsula adipoasă, vena suprarenală inferioară stîngă care formează cu v. diafragmatică inferioară arcul supra-renodiafragmatic, vena testiculară stîngă la bărbat și ovariană stîngă la femeie. Vărsarea venei testiculare stîngi în unghi drept explică apariția varicocelului, frecvent pe partea stîngă. Vena renală stîngă, spre deosebire de cea dreaptă, se anastomozează cu vena hemiazigos și cu vena lombară subiacentă, realizînd canalul reno-azigo-lombar, precum și cu plexul venos vertebral, toate acestea reprezentînd o cale de derivație a sîngelui venos. Așa se explică de ce v. renală stîngă poate fi obstruată acut la vărsarea în v. cavă inferioară, fără urmări pentru rinichi sau de ce ligatura ei, fără pericol, distal de afluenții săi mari, este des utilizată de chirurgi (anastomoza spleno-renală termino-terminală, anastomoza reno-portală Erlik).

Vena renală dreaptă este mai scurtă datorită poziției v. cave inferioare pe flancul drept al coloanei vertebrale. Ea are o lungime medie de cca 2,5 cm și se varsă pe flancul drept al venei cave inferioare, putînd fi dedublată la locul de vărsare. Vena renală dreaptă este săracă în afluenți colaterali, primind doar cîteva vene capsulare. Vena testiculară dreaptă la bărbat și ovariană dreaptă la femeie se varsă în unghi ascuțit în vena cavă inferioară.

Arterele și venele capsulei adipoase. Ramurile arteriale ale capsulei adipoase a rinichiului provin din mai multe surse: ramuri ventrale și dorsale capsulare din artera renală; ramuri din artera frenică inferioară (a. diafragmatică inferioară); ramuri capsulare din artera suprarenală inferioară și ramuri din artera testiculară la bărbat și ovariană la femeie. Aceste artere alcătuiesc ceea ce clasic se descrie sub denumirea de *arcada arterială exorenală*.

Venele sînt și ele anastomozate și dispuse pe ambele fețe, realizînd *arcada venoasă exorenală*, din dreptul marginii laterale a rinichiului. O parte din aceste vene sînt tributare venei cave inferioare, iar altele venei porte, avînd deci rolul unei anastomoze porto-cave. De asemenea, arcada venoasă exorenală este așezată pe calea anastomozelor venei renale cu vena azigos și venele lombare.

LIMFATICELE RINICHIULUI

Circulația limfatică renală este încă mult controversată. Descrierea clasică menționează existența a trei rețele capilare limfatice: rețeaua intrarenală (intraparenchimatoasă), care începe sub formă de vase capilare închise, în interstițiul renal, rețeaua subcapsulară și rețeaua limfatică din capsula adipoasă a rinichiului. Colectoarele limfatice anastomozate în jurul vaselor sanguine însoțesc mai ales arterele interlobulare, arcuate, interlobare, segmentare — și mai puțin venele. Limfaticele care merg cu arterele interlobulare se anastomozează cu cele capsulare și cu cele din capsula adipoasă. Nu sînt clar demonstrate limfaticele din medulară, deși Rawson afirmă că a găsit capilare la nivelul papilei renale, cu direcție spre baza piramidei. Colectoarele limfatice din hil se varsă în ganglionii latero-aortici (vezi fig. 1.17). Tot în acești ganglioni ajung și vasele limfatice gonadale, explicînd propagarea materialului patogen în ambele sensuri. Se crede că limfa renală nu este un filtrat al capilarelor peritubulare, ci al venelor renale din cortexul renal, unde presiunea hidrostatică este egală cu cea osmotică a plasmei.

INERVAȚIA RINICHIULUI

Este asigurată de fibre preganglionare, dominant simpatice, cu *funcții vasomotorii* și *presoreceptoare*, avînd centrii preganglionari în coarnele laterale ale măduvei spinării, în segmentele T_9—L_2 și de fibre preganglionare parasimpatice. Fibrele senzitive conduc stimulii dureroși din rinichi, iar altele sînt destinate aparatului juxtaglomerular. La periferie ele alcătuiesc *plexul renal* (fig. 1.15), format din fibre cu originea în ganglionul celiac, ganglionul mezenteric superior, ganglionul aortico-renal, nervul splanhnic mic, nervul splanhnic inferior (nerv splanhnic renal), din plexul frenic și inconstant din ganglionul mezenteric inferior. Deși

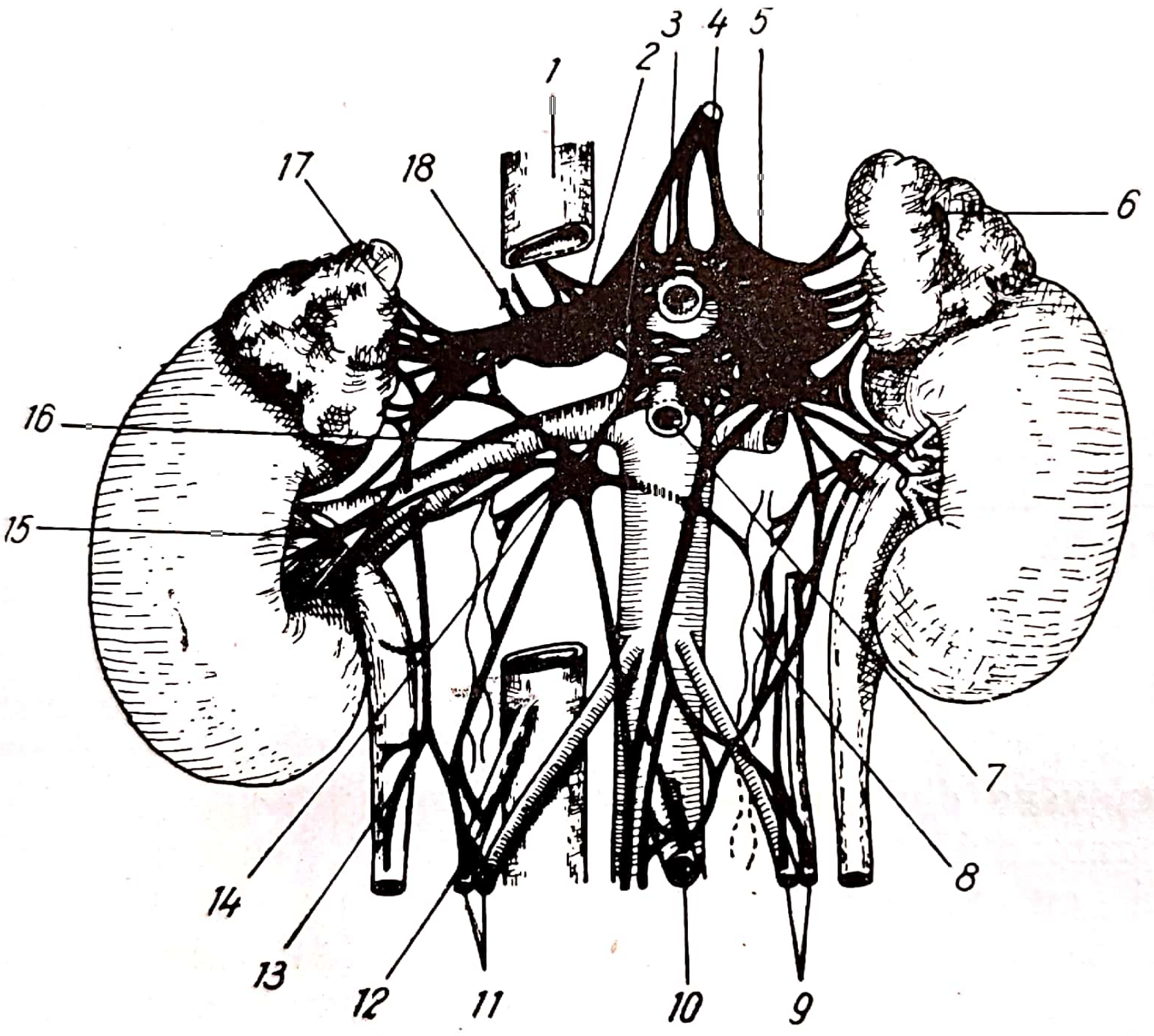

Fig. 1.15. Inervația rinichilor:

1 — v. cavă inferioară (secționată); *2* — ganglionul celiac drept; *3* — trunchiul celiac; *4* — trunchiul vagal posterior; *5* — ganglionul celiac stîng; *6* — glanda suprarenală stîngă; *7* — a. mezenterică superioară; *8* — șanțul simpatic lombar stîng; *9* — a. și v. testiculară stîngă; *10* — a. mezenterică inferioară; *11* — a. și v. testiculară dreaptă; *12* — plexul testicular drept; *13* — plexul ureteric drept; *14* — ganglionul aortico-renal; *15* — plexul renal drept; *16* — a. renală dreaptă; *17* — plexul suprarenal drept; *18* — nervul splanhnic mare drept.

nu există o dispoziţie spaţială stabilă, se descrie totuşi un *plex renal posterior* cu ganglionul simpatic retrorenal (Walter) şi un *plex renal anterior*. Electronomicroscopic, în parenchimul renal s-au găsit terminaţiuni nervoase numai în lungul vaselor, în aparatul juxtaglomerular şi în interstiţiu. Nu s-au găsit fibre care să intre în membrana bazală a tubilor şi nici în corpusculii renali. Aceasta demonstrează că procesul de formare a urinei nu este influenţat în mod direct, terminaţiunile nervoase acţionînd mai cu seamă asupra vaselor şi la nivelul aparatului juxtaglomerular. Rinichiul transplantat funcţionează adecvat fără inervaţie extrinsecă. Rămîne de rezolvat problema regenerării fibrelor nervoase în rinichi, după transplantul renal. În orice caz, se pare că mecanismul de autoreglare locală, cu sistemul renină-angiotensină este dominant din punct de vedere funcţional.

CĂILE URINARE

CALICELE RENALE ŞI PELVISUL RENAL

În sinusul renal se află partea iniţială a căilor de eliminare a urinei: calicele renale, pelvisul renal (bazinet sau pielon) (vezi fig. 1.8).

Calicele renale mici (*calyces renales minores*) se inseră pe circumferinţa papilelor renale şi pe capsula fibroasă ce tapetează sinusul renal. Ele se unesc, alcătuind calicele mari. Spaţiul dintre papilă şi inserţia calicelui formează *fornixul caliceal*. Calicele mici, în număr de 7—14 sînt dispuse ca şi piramidele, într-un plan anterior şi unul posterior, dispoziţie evidentă la copilul mic. La adult, un calice nu poate primi două sau mai multe papile, în special la nivelul extremităţilor, încît împărţirea în calice mici anterioare şi posterioare se păstrează doar în partea intermediară a rinichiului. În 1—2% din cazuri ele se pot deschide direct în pelvisul renal.

În *structura* calicelor mici se disting trei straturi: *epiteliul de tranziţie*, care la acest nivel este format doar din 2—3 rînduri de celule, *lamina propria*, cu ţesut conjunctiv dens şi *tunica musculară*. Aceasta din urmă este mai subţire în peretele calicelor mici, dar prezintă totuşi, un strat intern de fibre musculare netede longitudinale şi altul extern cu fibre circulare. Mai precis, fibrele stratului extern sînt circumferenţiale, cu anse musculare ce se încrucişează la nivelul peretelui anterior şi posterior al calicelui. Stratul circumferenţial se extinde şi în jurul papilei. Dispoziţia fibrelor musculare, cît şi contracţia lor „în unde“ realizează procesul de „milking“ (mulgere) al urinei din orificiile papilare, fenomen caracteristic calicelor mici.

Calicele renale mari (*calyces renales majores*) sînt în număr de 2—3. Ele corespund diviziunii rinichiului fetal într-o parte superioară, intermediară şi inferioară. Se descriu mai multe variante de formare a pelvisului renal prin unirea calicelor mari. Cele mai frecvente variante sînt:

— calicele care deservesc partea intermediară se varsă în calicele mare superior sau în cel inferior, realizînd un colector comun;

— calicele mijlociu poate prezenta două ramuri care se deschid în pelvisul renal la locul unde calicele superior se uneşte cu cel inferior, sau cele două ramuri se deschid separat în calicele superior şi inferior;

— cele trei calice se deschid separat.

Pelvisul renal are formă de pîlnie aplatizată în sens antero-posterior. El iese din sinusul renal prin hil şi participă la formarea pediculului renal. Pelvisul renal are o porţiune intrasinusală şi alta extrasinusală. El poate fi complet intrasinusal, situație dificilă la efectuarea pielotomiei. Pelvisul renal se îngustează spre partea infrahilară a marginii mediale renale, formînd *joncțiunea pielo-ureterală*, de unde începe ureterul. Vasele polare inferioare pot trece fie anterior, fie posterior de joncțiune.

După lungimea calicelor se descrie un *pelvis ampular* cu calice scurte, pelvisul avînd formă de pungă rotunjită. Altă formă este cea de *pelvis dendritic* (Hirtl) alcătuit prin unirea unor calice lungi. Pelvisul dendritic este frecvent însoțit de *ureter fissus* sau *duplex*.

Raporturile pelvisului renal. Scheletopic, pelvisul renal se proiectează în partea dreaptă, lateral de procesele costiforme ale vertebrei lombare a 2-a, iar cel stîng, la nivelul procesului costiform al primei vertebre lombare. Proiecția pe peretele abdominal se face la locul unde linia orizontală ce trece prin ombilic întretaie marginea laterală a mușchiului drept abdominal (punctul Bazy). Pelvisul renal intră în raport intrasinusal, anterior și posterior, cu ramurile segmentare ale arterei renale și plexul venos pre- și retropielic, iar extrasinusal, este elementul posterior al pediculului renal. Anterior de el se află artera renală, care îl desparte de vena renală. Posterior, pelvisul renal are raporturi, în partea extrasinusală, cu mușchiul psoas de care este separat prin capsula adipoasă. Această față este folosită pentru efectuarea pielotomiei.

Structura. De la exterior spre interior tunicile ce alcătuiesc pelvisul sînt: adventicea, tunica musculară, *lamina propria* și tunica mucoasă. Mucoasa este formată din epiteliu de tranziție (uroteliul), stratificat, pavimentos.

Vasele. *Arterele* provin din artera renală sau ramurile ei segmentare. În peretele pelvisului ele au un traiect helicin, realizînd o rețea capilară cu ochiuri mici la nivelul mucoasei și mari în tunica musculară.

Venele sînt tributare venei renale.

Limfaticele drenează în ganglionii lombari.

Inervația este asigurată de ramuri ce provin din plexul renal.

URETERUL

Ureterul este un conduct de circa 30 cm lungime, care leagă pelvisul renal de vezica urinară. El este un organ retroperitoneal și topografic prezintă două porțiuni: *partea abdominală* sau lombo-iliacă, cuprinsă între pelvisul renal și strîmtoarea superioară a bazinului, și *partea pelvină*, situată în pelvis, în țesutul conjunctiv subperitoneal.

Pe traiectul său ureterul are trei porțiuni îngustate, care îi dau un aspect neuniform. Prima zonă îngustă se află la nivelul *joncțiunii pielo-ureterale*, așa-numitul „col ureteral" (Gosset). Ea este astăzi contestată deoarece a fost găsită doar în 16% din cazuri la nou-născuți și 7% la adult (Jewett), continuarea pelvisului renal cu ureterul realizîndu-se „în pîlnie". Atunci cînd există, se afirmă că este mai degrabă o stenoză, fără o explicație embriologică. A doua zonă strîmtă se află la nivelul *flexurii marginale* și corespunde vaselor iliace, iar cea de a treia, la nivelul *traiectului intramural*, din peretele vezicii urinare. Cele două porțiuni cuprinse între cele trei strîmtori ale ureterului au aspect fusiform.

Raporturile ureterului. *Ureterul abdominal* are raporturi identice la bărbat și femeie. Posterior, el vine în raport cu mușchiul psoas și fascia sa, pe care-l însoțește pînă la apertura superioară a bazinului. În dedublarea fasciei mușchiului psoas se află nervul genito-femural. Anterior, ambele uretere sînt încrucișate în unghi ascuțit de vasele testiculare sau ovariene, la femeie. Încrucișarea are loc, frecvent, în dreptul vertebrei a 4-a lombare.

În partea dreaptă ureterul este acoperit de fascia retrocolică dreaptă (Toldt) și peritoneul parietal posterior, care-l separă de ansele intestinale ale firidei colicei drepte. Deasupra flexurii marginale ureterul este încrucișat anterior de rădăcina mezenterului și arterea ileocolică. De asemenea mai poate fi încrucișat de apendice cînd acesta se află în poziție infero-cecală, deoarece în apendicectomii ureterul poate fi o cauză de risc chirurgical.

Ureterul stîng, prin intermediul fasciei retrocolice stîngi (Toldt) și a peritoneului parietal posterior vine în raport anterior cu ansele intestinale ale firidei colice stîngi. În dreptul flexurii marginale el este acoperit de mezosigmoid. La locul unde mezoul își schimbă direcția, se află recesul intersigmoidian (foseta Thoma Ionescu). În fundul recesului se află ureterul, iar în marginea anterioară a mezoului sigmoidian se găsesc vasele sigmoidiene. Recesul intersigmoidian reprezintă un reper chirurgical la descoperirea ureterului.

Lateral, ureterele sînt în raport cu partea infrahilară a marginii mediale renale. Ligamentul uretero-renal (Navarro), dependință a fasciei renale, fixează ureterul de rinichi. Mai la distanță, ureterul drept are raport cu colonul ascendent, iar ureterul stîng cu colonul descendent.

Medial, raporturile ureterelor diferă. Ureterul stîng vine în raport cu duodenul ascendent, de care este separat prin arcul vascular Treitz (vena mezenterică inferioară și artera colică stîngă), cu aorta abdominală, ganglionii limfatici lombari, artera mezenterică inferioară și lanțul simpatic laterovertebral stîng.

Ureterul drept are raporturi mediale cu vena cavă inferioară, ganglionii limfatici juxtacavi și lanțul simpatic latero-vertebral drept. Ureterul lombar inferior străbate foseta ilio-lombară (Cuneò-Marcille) unde are raporturi cu artera iliolombară și trunchiul nervos lombosacrat. La nivelul aperturii superioare a pelvisului, ureterul drept trece anterior de originea arterei iliace externe, iar în stînga încrucișează anterior bifurcația arterei iliace comune.

Ureterul pelvin are două segmente : unul *parietal*, situat pe peretele lateral al pelvisului, și altul *visceral*, în care străbate țesutul conjunctiv subperitoneal pînă la peretele posterior al vezicii urinare.

Raporturile ureterului pelvin diferă la bărbat și femeie.

Raporturile la bărbat. În segmentul parietal ureterul se găsește sub peritoneul parietal pelvin, anterior de artera iliacă internă. Lateral de el se află fascia pelvină parietală, care acoperă mușchiul obturator intern și ridicător anal. Între fascie și ureter se interpun artera obturatoare, nervul obturator și artera ombilicală. Medial de ureter se află recesul peritoneal pararectal și rectul. În segmentul visceral ureterul este încrucișat, în vecinătatea vezicii urinare, de canalul deferent, care trece anterior și apoi medial de ureter, deci deferentul este „primul la peritoneu". După încrucișarea deferentului, ureterul străbate septul recto-vezical, trecînd înaintea fundului veziculelor seminale și pătrunde în peretele posterior al vezicii urinare.

Raporturile la femeie. În segmentul parietal, ureterul se află posterior de ovar împreună cu artera iliacă internă, contribuind la formarea fosetei ovariene (Krause) de la nulipare. Lateral de ureter se află artera uterină.

În segmentul visceral, ureterul pătrunde în țesutul conjunctiv din baza ligamentului lat (parametrium). Artera uterină trece în mod obișnuit, anterior de ureter și apoi medial de el. Încrucișarea se face la 1,5 cm de colul uterin, respectiv la jumătatea distanței dintre col și peretele lateral pelvin. La locul unde artera uterină trece peste ureter se găsește ganglionul limfatic al arterei uterine, prima stație de releu în drenajul limfatic al colului uterin. În continuare, ureterul trece anterior de fornixul anterior al vaginului, ajungînd în septul vezico-vaginal, fiind însoțit de plexul venos vezico-vaginal și de artera vaginală lungă, situată lateral de ureter. Medial de el se găsește artera cervico-vaginală.

Ureterul terminal este situat în peretele vezicii urinare, de unde și denumirea de ureter intramural sau vezical. Traiectul intramural este oblic infero-medial și se deschide în vezică prin *ostiul ureteral* (meatul ureteral). În traiectul său intramural, ureterul ridică o plică a mucoasei vezicale numită *plica ureterală* (neomologată în N.A.). Hiatusul străbătut de ureter este un canal cu două orificii: unul extern situat în stratul longitudinal extern al mușchiului vezical și altul intern, în stratul circular al acestuia. Ureterul străbate hiatusul, fără nici o conexiune cu detrusorul. Prezența tecii conjunctivo-vasculare, descrisă de Waldeyer, separă ureterul de detrusor. Ea se formează din adventicea ureterală juxtavezicală și se termină, după unii autori, în trigonul profund (Hutch), iar după alții, în bara interureterală, deși existența sa ca entitate anatomică este pusă la îndoială.

Scheletopic, ureterul lombar se proiectează peste vîrfurile proceselor costiforme ale vertebrelor lombare, iar flexura marginală peste articulația sacro-iliacă. Ureterul pelvin în segmentul parietal, corespunde peretelui lateral al pelvisului, de la articulația sacro-iliacă pînă la spina ischiatică.

În proiecția pe peretele anterior al abdomenului, se descriu „punctele ureterale“, a căror palpare poate declanșa durere în diferite afecțiuni ale ureterului. Acestea sînt: *punctul ureteral superior* sau paraombilical, *punctul ureteral mijlociu*, care se proiectează la intersecția liniei bispinoase cu linia verticală ce trece prin tuberculul pubic și *punctul ureteral inferior*, singurul punct ce poate fi palpat direct prin tactul vaginal la femei sau tactul rectal la bărbat.

Structura ureterului. La exterior, ureterul este acoperit de tunica conjunctivă numită *adventice*. *Tunica musculară* este alcătuită din trei straturi: longitudinal extern, circular mijlociu și longitudinal intern, acesta din urmă fiind mai dezvoltat decît cel extern.

Între stratul circular și cel longitudinal intern se găsește rețeaua arteriolară și venoasă din peretele ureteral. La nivelul joncțiunii uretero-vezicale, Hutch afirmă că stratul circular dispare, iar alții susțin că este dispus sub formă de insule musculare. Fibrele longitudinale externe participă la formarea părții superficiale a trigonului vezical. *Tunica submucoasă* este groasă și foarte bine vascularizată, conținînd vase, nervi, noduli limfatici și glande. *Tunica mucoasă* sau uroteliul este pluristratificată, cu grosime de 4—5 celule. Ea este dispusă în cute longitudinale, care pe secțiune transversală dau lumenului ureteral aspect stelat. Cînd ureterul este dilatat, lumenul devine rotund, dar cutele nu dispar complet.

Vasele ureterului. *Arterele*. Ureterul, fiind un organ care străbate mai multe regiuni anatomice, nu are o sursă unică de vascularizație. Sursele sale de irigație provin din mai multe artere, potrivit regiunilor pe care le străbate (fig. 1.16). Partea superioară a ureterului primește în peste 80% din cazuri, 1—2 ramuri din a. renală. Alte surse pot fi: a. testiculară, a. ovariană, o a. polară inferioară sau a. suprarenală inferioară și medie. Ele irigă 2/3 superioare ale ureterului lombar și fața anterioară a pelvisului renal. În dreptul flexurii marginale, artera iliacă internă sau cea comună dau o ramură, care se divide ascendent și descendent vascularizînd treimea inferioară a ureterului lombar și partea inițială a celui pelvin. Ea este a. ureterală inferioară a autorilor francezi. Alte surse arteriale secundare sînt ramuri din artera vezicală inferioară și din artera canalului deferent (*rr. ureterici, a. ductus deferentis*), pentru porţiunea cuprinsă între încrucişarea cu canalul deferent şi peretele vezical. La femeie se întîlnesc ramuri arteriale provenite din artera uterină, la locul de încrucişare cu ureterul. De asemenea pot fi surse de irigaţie a ureterului pelvin ramuri din : a. vezicală inferioară, a. ombilicală în porţiunea ei neobliterată, a. rectală medie, a.a. fesiere, a. obturatoare sau a. vaginală lungă, la femeie. **De remarcat că vasele, care străbat parangiul ureteral, abordează ureterul abdominal pe partea medială, iar ureterul pelvin, mai ales pe partea sa laterală.** În adventice şi în musculară se află cîte un plex arteriolar.

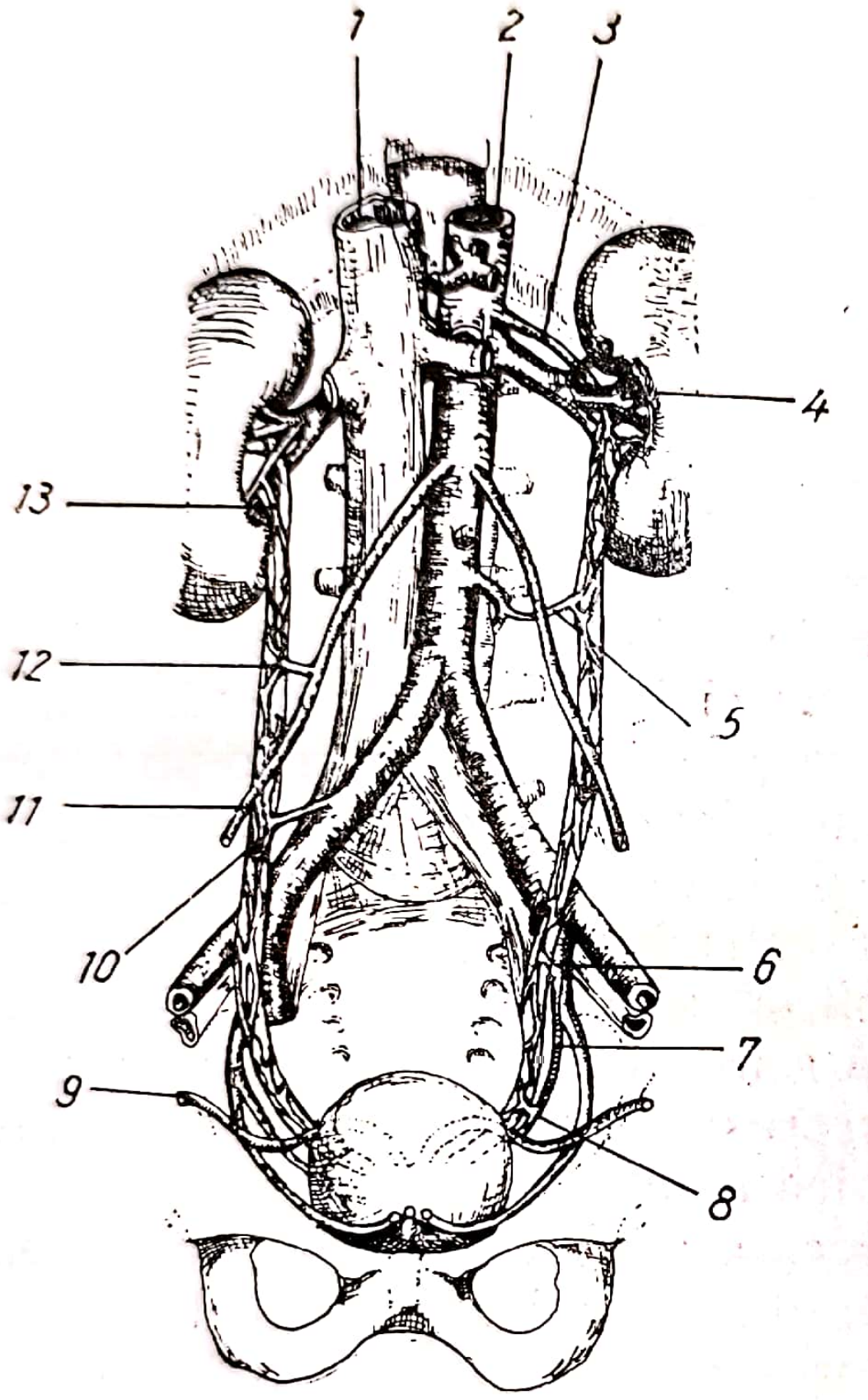

Fig. 1.16. Arterele ureterului :

1 — v. cavă inferioară ; 2 — a. aortă abdominală ; 3 — ramură ureterală din a. aortă ; 4 — a. renală stîngă ; 5 — ramură ureterală dintr-o arteră lombară ; 6 — a. iliacă internă ; 7 — a. ombilicală ; 8 — ramură ureterală din partea neobliterată a a. ombilicale ; 9 — canalul deferent drept ; 10 — ramură ureterală din a. iliacă comună dreaptă ; 11 — a. testiculară dreaptă ; 12 — ramură ureterală din a. testiculară ; 13 — ramură ureterală din a. renală.

Venele drenează sîngele în vena renală, în vena testiculară sau ovariană la femeie şi în vena iliacă internă, după segmentul ureterului adiacent lor. De menţionat că dilataţia anormală a venei ovariene drepte în sarcină, poate fi, prin compresiunea ureterului, cauză a pielonefritei sau chiar a hidronefrozei drepte (de sarcină) (Clarck).

Limfaticele. În peretele ureterului se disting trei reţele capilare limfatice : reţeaua adventiceală, musculară şi submucoasă. Aceste reţele sînt anastomozate între ele. Colectoarele limfatice ale ureterului lombo-iliac drenează către ganglionii latero-aortici şi iliaci comuni. Limfaticele ureterului pelvin se varsă în ganglionii iliaci interni şi cei comuni (fig. 1.17). În

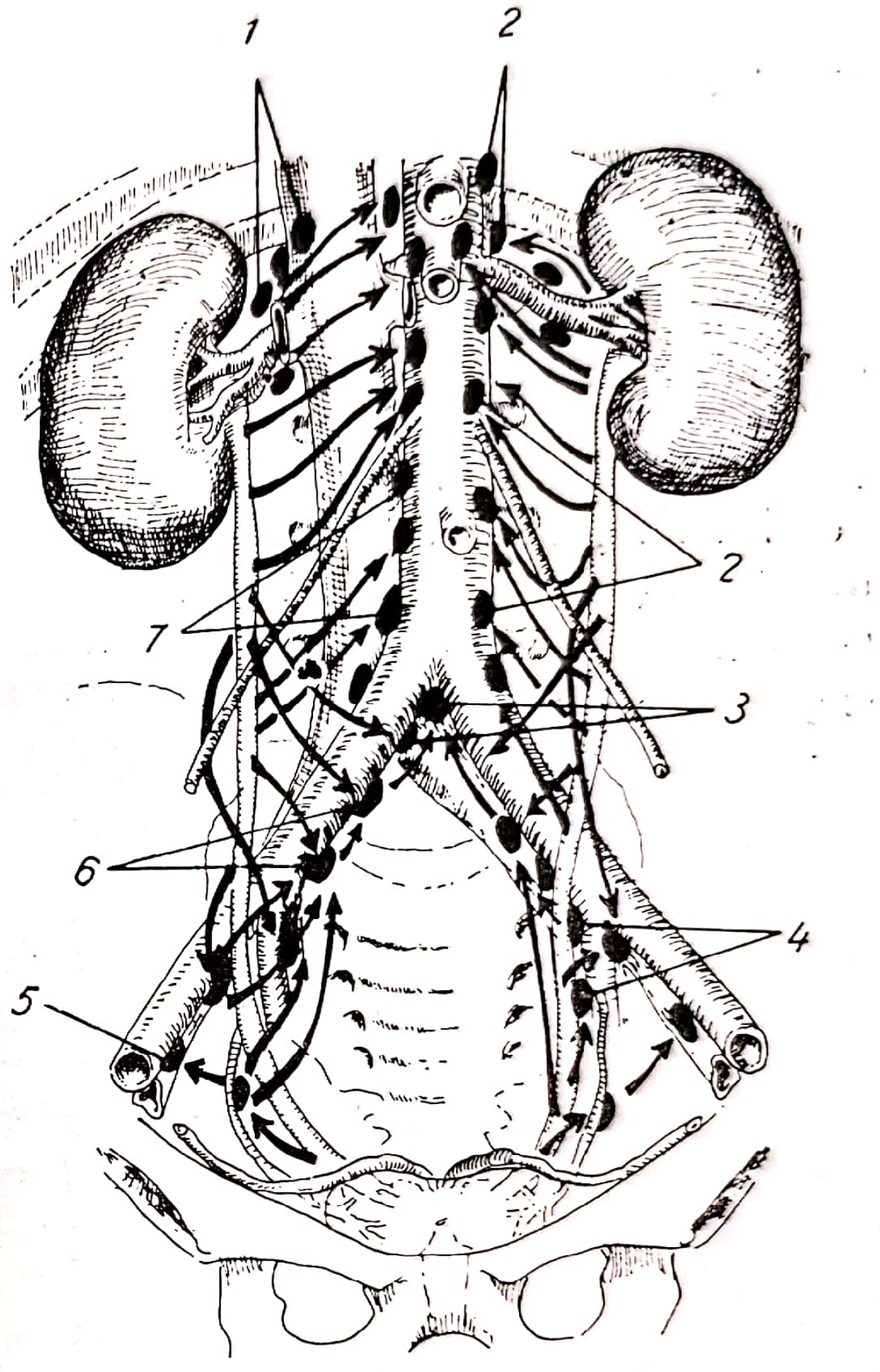

Fig. 1.17. Drenajul limfatic al rinichiului şi ureterului :

1 — ganglioni lombari drepţi (grup laterocav, retrocav şi precav) ; 2 — ganglioni lombari stîngi (grup lateroaortic) ; 3 — ganglioni subaortici şi promotorieni ; 4 — ganglioni iliaci interni ; 5 — ganglioni iliaci externi (grup medial) ; 6 — ganglioni iliaci comuni (grup medial) ; 7 — ganglioni lombari intermediari (lateroaortici drepţi).

partea inferioară unele colectoare merg spre rețeaua limfatică a vezicii urinare.

Inervația ureterului. Nervii ureterului, simpatici și parasimpatici, formează în tunica musculară *plexul ureteral*, care conține și celule vegetative ce alcătuiesc ganglionii intramurali.

Fibrele simpatice preganglionare au originea în măduva toracică inferioară și lombară superioară, în nucleul intermedio-lateral (T_{10}—L_1). Ele iau calea nervilor : splanhnic mic, splanhnic inferior și splanhnic lombar și ajung în ganglionii renali, mezenteric superior și inferior, precum și în ganglionul plexului hipogastric superior, unde fac sinapsă cu neuronii postganglionari.

Fibrele parasimpatice preganglionare cu originea în nucleul parasimpatic sacrat (S_2—S_3) ajung prin splanhnicii pelvini în ganglionul plexului hipogastric inferior sau în ganglionii intramurali ai ureterului, de unde pornesc fibrele postganglionare.

Defectele congenitale de inervație a ureterului stau la baza megaureterului, asociat frecvent cu megacolonul congenital (Swenson).

VEZICA URINARĂ (vesica urinaria)

Vezica urinară este un organ cavitar, care acumulează și menține urina între două micțiuni, fără resorbție și secreție. Ea este situată în pelvis, posterior de simfiza pubiană și anterior de rect la bărbat și de uter la femeie. Loja vezicală, pe care o ocupă, este o parte a spațiului visceral pelvin subperitoneal.

Forma vezicii urinare diferă în raport cu vîrsta. La copil este piriformă. Extremitatea ei ascuțită, orientată cranial formează vîrful vezicii sau apexul. Opus vîrfului caudal, se află fundul vezicii. La adult cînd este goală, vezica are formă de semilună, concavă superior, iar cînd este plină depășește cranial simfiza pubiană, venind în contact cu peretele anterior al abdomenului pe o distanță de cca 1—2 cm.

Vezica urinară prezintă : *fundul vezicii* situat inferior, *corpul* cuprins între fund și apex, reprezentînd partea cea mai voluminoasă și *apexul vezicii*. Apexul este legat de ombilic prin ligamentul ombilical median (*urachus*), care ridică o cută peritoneală parietală infraombilicală, numită plica ombilicală mediană. Acest ligament este vestigiul canalului alantoidian din viața fetală. Persistența segmentului mijlociu al acestui canal dă naștere chisturilor de uracă. În partea inferioară vezica se continuă cu uretra la nivelul colului vezical.

RAPORTURILE VEZICII URINARE

Corpul vezicii prezintă o față anterioară, două fețe laterale și o față postero-superioară. Fața postero-inferioară corespunde fundului vezicii urinare.

Fața anterioară vine în raport prin intermediul fasciei pelvine viscerale — întărită de fascia ombilico-prevezicală (Ombredanne) — cu țesutul conjunctiv al spațiului retropubic (spațiul prevezical Retzius), cu fața posterioară a simfizei pubiene și a pubelui. Pe această față a pubelui se află **„corona mortis“ ce reprezintă anastomoza dintre ramura pubică a arterei obturatoare și ramura pubică a arterei epigastrice inferioare.** Inferior, în vecinătatea colului vezical, această față este solidarizată de pube prin ligamentele pubo-prostatice la bărbat și pubo-vezicale la femeie. Aceste ligamente conțin mușchii pubo-vezicali și delimitează inferior spațiul retropubic. În țesutul conjuctiv al acestui spațiu se află plexul venos prostatic (Santorini). Fața anterioară a vezicii urinare servește drept cale de abord la efectuarea adenomectomiei transvezicale, iar spațiul retropubic, pentru realizarea adenomectomiei pe cale retropubică (Millin).

Feţele laterale intră în raport cu foiţa viscerală a fasciei pelvine şi cu spaţiul latero-vezical, plin cu ţesut conjuctivo-grăsos, şi cu venele plexului venos prostatic. Mai lateral se găsesc: fascia pelvină parietală, muşchiul obturator intern şi muşchiul ridicător anal. Ţesutul conjunctivo-grăsos care înconjură feţele anterioară şi laterală ale vezicii se numeşte *paracistium*.

Faţa postero-superioară sau peritoneală a vezicii este acoperită de peritoneul visceral pelvin, care este aderent la nivelul apexului şi mai lax în rest, unde formează plici transverse, care dispar cînd vezica se destinde. Anterior, peritoneul visceral vezical trece pe peretele anterior al abdomenului, devenind peritoneu parietal. El este ridicat de ligamentul ombilical, formînd plicile: ombilicală-mediană *(urachus)* şi ombilicale mediale (partea obliterată a arterelor ombilicale). Între aceste plici se găsesc fosetele supravezicale, depresiuni ale peritoneului parietal anterior, loc de apariţie a herniilor oblice interne. Cînd vezica este plină, la locul de reflexie a peritoneului visceral vezical pe peretele anterior al abdomenului se formează recesul prevezical. Prezenţa acestui reces înlesneşte chirurgului accesul pe faţa anterioară a vezicii neacoperită de peritoneu. Lateral, se află recesurile paravezicale, regiune unde peritoneul vezical devine peritoneu pelvin parietal. Posterior, peritoneul visceral vezical se comportă diferit la bărbat şi la femeie. La bărbat el coboară pînă la nivelul vîrfului veziculelor seminale, pe faţa postero-inferioară a vezicii, de unde se reflectă pe faţa anterioară a rectului, formînd excavaţia recto-vezicală (fundul de sac Douglas). La femeie, peritoneul se reflectă de pe vezică pe faţa anterioară a uterului începînd de la nivelul istmului uterin în sus, realizînd excavaţia vezico-uterină. Pe faţa posterioară a uterului, peritoneul coboară pînă la nivelul fornixului posterior al vaginei, formînd excavaţia recto-uterină sau fundul de sac Douglas. Superior, peritoneul separă faţa postero-superioară a vezicii de ansele intestinale.

Faţa postero-inferioară corespunde bazei sau fundului vezicii urinare şi i se pot descrie trei părţi:

— partea superioară, acoperită de peritoneul pelvin, care vine în raport cu ampula rectală prin intermediul excavaţiei recto-vezicale;

— partea mijlocie, în raport cu ampula rectală prin intermediul septului recto-vezical (septul recto-prostatic sau *aponevroza prostato-peritoneală Denonvilliers*); în acest sept se află veziculele seminale şi ampulele canalelor deferente, între care se formează trigonul interdeferenţial, cu baza cranial şi vîrful la prostată;

— partea inferioară, numită şi segment prostatic, deoarece vine în raport cu baza prostatei.

La femeie partea neacoperită de peritoneu a feţei postero-inferioară a vezicii urinare are raporturi în 1/3 superioară cu faţa anterioară a colului uterin, iar în 2/3 inferioare, cu peretele anterior al vaginei. La acest nivel trigonul vezical se sprijină pe peretele anterior al vaginei (trigonul vaginal Powlick), fiind despărţit de acesta prin intermediul septului vezico-vaginal, care permite chirurgului să abordeze vezica prin talie vaginală. Fibrele musculare care leagă fundul vezicii pe peretele rectal alcătuiesc muşchiul recto-vezical, dependinţă a detrusorului vezical.

STRUCTURA VEZICII URINARE

Peretele vezicii este format din patru tunici, care de la exterior spre interior sînt: stratul extern sau tunica adventicească, tunica musculară, stratul submucos şi tunica mucoasă.

Stratul extern, în partea învelită de peritoneu (apex, faţa postero-superioară şi o parte a fundului vezicii) este format de *seroasa peritoneală*. În partea extraperitoneală a vezicii, stratul extern este alcătuit de *tunica adventicească*, care în țesutul conjuctiv conține vase sanguine și fibre nervoase.

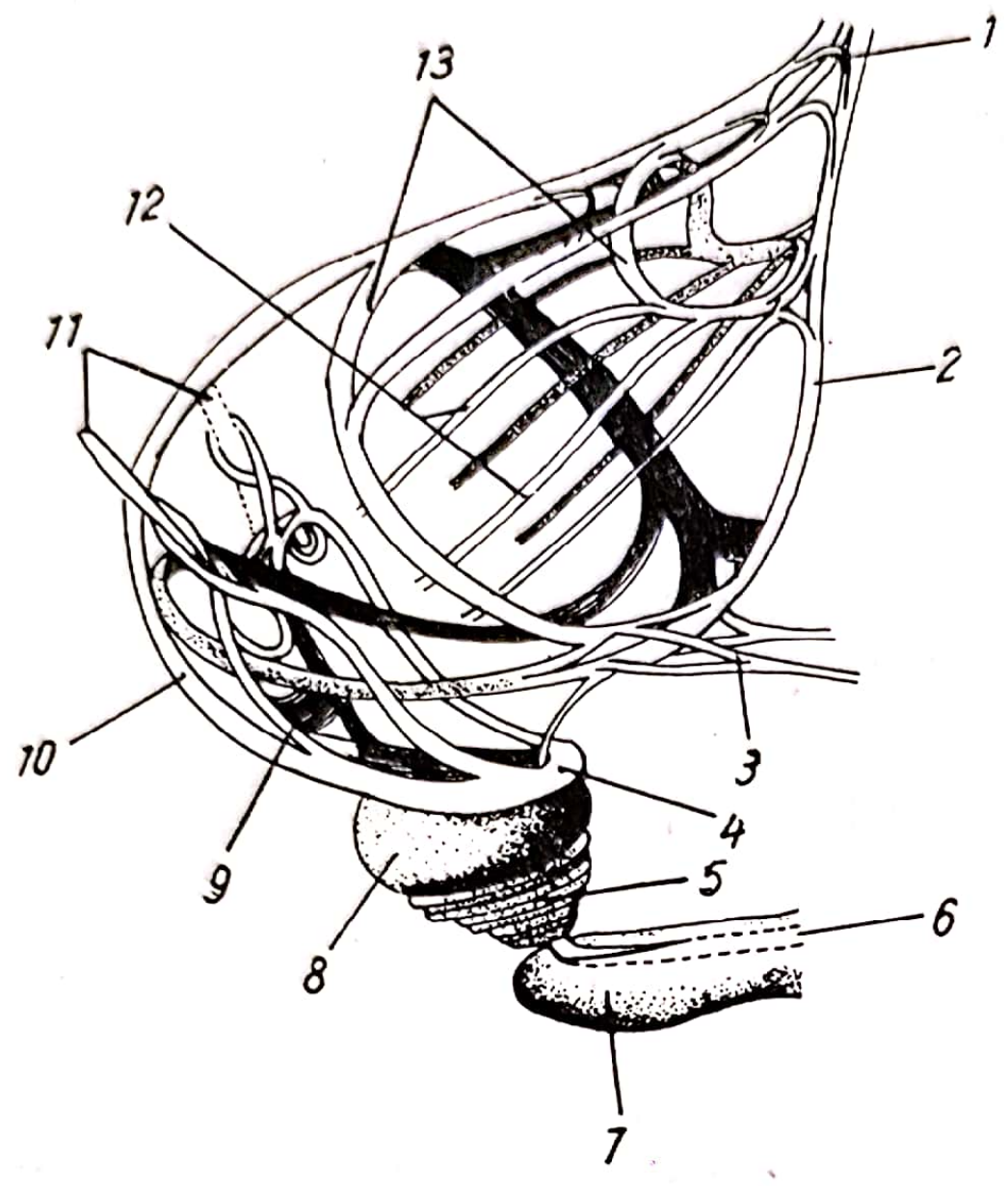

Fig. 1.18. Musculatura vezicii urinare:

1 — vîrful vezicii; 2 — fascicule longitudinale externe anterioare; 3 — ligamentul (M) pubovezical; 4 — m. sfincter neted al vezicii (lisosfincter); 5 — m. sfincter striat al uretrei (rabdosfincter); 6 — uretra peniană; 7 — bulbul penisului; 8 — prostata; 9 — m. trigonal; 10 — fascicule longitudinale externe posterioare; 11 — ureterele; 12 — stratul longitudinal intern; 13 — stratul circular mijlociu (după Benninghoff și Goerttler, 1975).

Tunica musculară este reprezentată de *detrusorul vezical*, ale cărui fibre netede se dispun în trei straturi: *longitudinal extern*, *circular* mijlociu și *longitudinal intern* (fig. 1.18). Aceste trei pături musculare se continuă între ele descriind un traiect spiralat, fibrele longitudinale profunde fiind în contact cu submucoasa. Printre fibrele musculare se întîlnesc și fibre elastice. Dispoziția spiralată asigură puterea de expulzie maximă, pînă la ultima picătură de urină. Fibrele stratului longitudinal extern sînt dispuse în fascicule (lor li se dă numele de detrusor), separarate fiind de țesut conjunctiv, acolo unde peretele vezical este mai slab. Fibrele circulare sînt mai mult oblice. Ele formează în jurul orificiului intern al uretrei *mușchiul sfincter neted al vezicii.* Fibrele longitudinale interne sînt dispuse plexiform și cînd se hipertrofiază fac ca mucoasa să proemine, realizînd „coloanele vezicale". Între coloane se formează „celulele vezicale". Acestea din urmă reprezintă zone slabe ale peretelui, fiind sediul diverticulilor vezicali, care apar cînd presiunea vezicală crește pentru a învinge obstacolul subvezical (hipertrofia prostatică). La nivelul fundului vezicii fibrele longitudinale din peretele medial al ureterului trec pe dinaintea orificiului ureteral și se unesc cu cele de partea opusă, determinînd la suprafața mucoasei plica interureterală sau bara interureterică (Mercier). Cele două orificii ureterale, bara interureterică și orificiul intern al uretrei, delimitează trigonul vezical (Lieutaud). La vîrful trigonului se găsește o proeminență numită uvulă. Posterior de plica interureterică, la indivizii în vîrstă, trigonul fiind ridicat de hipertrofia prostatică, se realizează o depresiune numită *reces retroureteral* sau „bas fond". Fibrele musculare longitudinale laterale ale ureterelor alcătuiesc o chingă ce trece anterior de orificiul ureteral intern, formînd mușchiul trigonal, care are acțiune antagonică față de detrusor. El este bogat în fibre elastice.

Tunica musculară este separată de tunica mucoasă prin *țesutul submucos* sau *lamina propria*, formată din țesut conjunctiv dens. *Lamina propria* conține foliculi limfatici, plexuri vasculare și nervoase. În grosimea sa se găsesc glande numai la nivelul trigonului vezical. Țesutul submucos este în interacțiune biologică cu epiteliul mucoasei vezicale, care elaborează fermenți ce stimulează conjunctivul din stratul submucos, avînd acțiune osteogenică. Conjunctivul se opune acestei acțiuni prin antifermenți.

Tunica mucoasă este formată din uroteliul vezical (epiteliu de tranziție), un epliteliu pluristratificat cu 6 sau mai multe straturi celulare în vezica goală, care se așează în cute vizibile în stare de vacuitate. Cutele mucoasei lipsesc la nivelul trigonului vezical unde mucoasa este aderentă de planurile subiacente. În vezica plină, peretele fiind destins, uroteliul este mai subţire, celulele rotunde de la suprafaţă devenind plate. De asemenea, în distensie, dispar interdigitaţiile laterale dintre celulele luminale. În vezica relaxată citoplasma apicală a celulelor de la suprafaţă conţine vezicule fuziforme formate de membrana plasmatică. Aceste vezicule captează feritina introdusă în vezică (Porter şi Bonneville, 1968). O altă caracteristică a uroteliului, în general, este aceea că legăturile intercelulare de tip desmozomal sînt foarte reduse.

Privind interiorul vezicii prin examen cistoscopic, se observă ştergerea cutelor mucoasei vezicale (vezica fiind umplută cu lichid pînă la capacitatea ei fiziologică).

aspectul trigonului vezical. Plica interureterică apare la examenul cistoscopic sub forma unei dungi albicioase şi constituie reperul pentru identificarea orificiilor ureterale. Acestea pot fi punctiforme, circulare sau alungite, în formă de fantă.

VASELE VEZICII URINARE

Arterele vezicii urinare sînt ramuri ale arterei iliace interne (fig. 1.19). *Arterele vezicale superioare* iau naştere din artera ombilicală (porţiunea ei permeabilă). Ele vascularizează prin ramuri ascendente, faţa anterioară şi feţele laterale ale vecicii urinare, iar prin ramuri descendente faţa postero-superioară şi apexul.

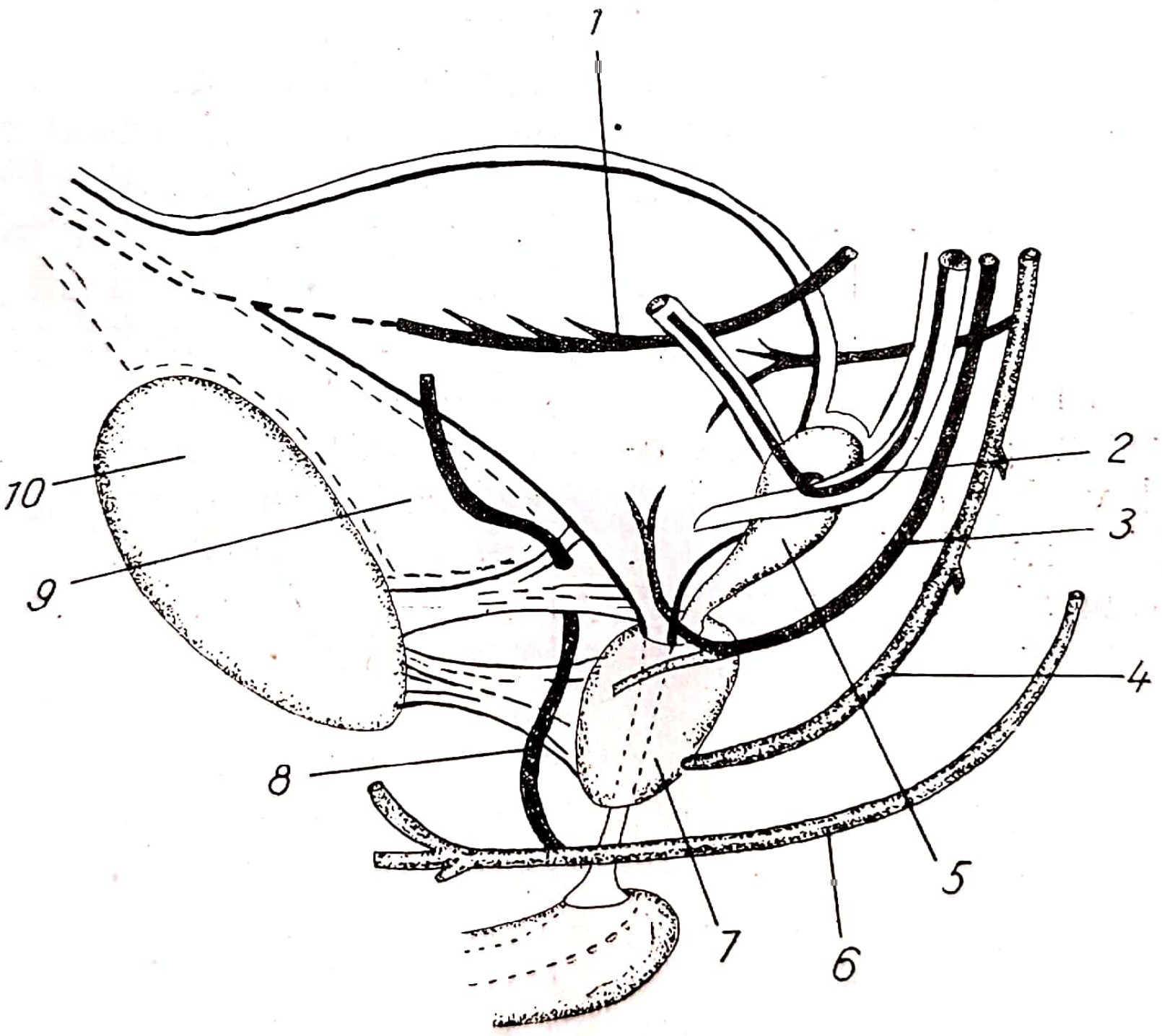

Fig. 1.19. Arterele vezicii urinare:

1 — a. vezicală superioară ; 2 — a. deferenţială ; 3 — a. vezicală inferioară ; 4 — a. prostatică inferioară ; 5 — vezicula seminală ; 6 — a. ruşinoasă internă ; 7 — prostata ; 8 — a. vezicală anterioară ; 9 — spaţiul prevezical (Retzius) ; 10 — simfiza pubiană.

De asemenea, se evidenţiază reliefurile mucoasei reprezentate de : plica interureterică, recesul retroureteral, plica ureterală, orificiile ureterale şi se urmăreşte

Artera vezicală inferioară, ramură din iliaca internă, are dispoziţie profundă, fiind înconjurată de ramuri ale plexului hipogastric. Alte surse arteriale, secundare, se distribuie fundului şi colului vezical. Ele sînt ramuri din artera deferenţială la bărbat, uterină la femeie, artera rectală medie şi artera vaginală lungă. Unii autori descriu o arteră vezicală anterioară, ramură din artera ruşinoasă internă. În stratul submucos se formează o reţea capilară mai densă şi de calibru mai mare în jurul orificiului uretral intern, dependentă de arterele vezicale inferioare. În musculară există o reţea capilară cu ochiuri largi.

Venele se formează din reţeaua venoasă densă a stratului submucos şi muscularei. Ele străbat detrusorul, drenînd în plexul venos prostatic la bărbat şi plexul venos utero-vaginal la femeie. Aceste plexuri sînt tributare venei iliace interne.

Limfaticele. Colectoarele limfatice se formează din reţeaua capilară limfatică submucoasă, situată între plexul capilar arterial şi cel venos. Perivezical, există o altă reţea capilară, care drenează limfa astfel : apexul şi peretele anterior în ganglionii iliaci externi, avînd ca ganglioni intermediari ganglionii prevezicali (ai spaţiului Retzius). Pereţii laterali şi postero-superiori îşi trimit limfa în ganglionii iliaci interni, avînd ca staţie de releu ganglionii laterovezicali. Fundul vezicii drenează către ganglionii iliaci interni şi iliaci comuni, iar unele limfatice ajung în ganglionii retrorectali (în lungul plicilor recto-vezicale).

INERVAŢIA VEZICII URINARE

Fibrele nervoase vezico-cervicale provin din plexul hipogastric, plexul pelvic şi nervul ruşinos. Ei sînt nervi micşti, deci conţin fibre aferente şi eferente. Simpaticul şi parasimpaticul asigură funcţia reflexă a vezicii urinare. Contenţia vezicii ţine de circuitul simpatic, care relaxează detrusorul şi contractă sfincterul intern neted. Fibrele simpatice au originea în nucleul intermedio-lateral din segmentele medulare T_9—L_2. Fibrele preganglionare merg pe calea nervilor splanhnici lombari în plexul hipogastric superior. În ganglionii acestui plex, fibra preganglionară face sinapsă cu neuronul postganglionar al cărui axon ajunge la muşchiul trigonal şi sfincterul intern al vezicii. Nucleul intermedio-lateral este considerat centrul motor al muşchiului trigonal, el mărind tonusul sfincterului vezical intern al muşchiului trigonal.

Fibrele parasimpatice contractă detrusorul şi relaxează sfincterul neted intern. Impulsurile se transmit de la receptorii de distensie. Centrul medular al fibrelor preganglionare parasimpatice se află în nucleul parasimpatic sacrat (vezico-spinal Budge), din coloana medio-ventrală a segmentelor medulare S_2, S_3, S_4. Fibrele preganglionare trec prin ramurile anterioare ale nervilor sacrali şi prin nervii splanhnici pelvini (erigenţi), intră şi fac sinapsă în plexul hipogastric inferior (plexul pelvic), de unde, prin nervii vezicali superiori ajung în peretele vezicii. Alte fibre fac sinapsă în ganglionii intramurali, străbătînd fără a face sinapsă în plexul pelvic. Ganglionii intramurali participă la motricitatea vezicii.

Controlul voluntar al micţiunii se realizează printr-un circuit somatic reprezentat de nervii ruşinoşi, cu originea în S_2—S_3. Aceste ramuri se distribuie la muşchiul sfincter striat al uretrei, dar şi la detrusor, asupra căruia se crede că are acţiune inhibitorie.

Inervaţia vezicii este etajată, centrul cortical fiind situat în partea superioară a girului precentral (circumvoluţia frontală ascendentă). Lezarea centrilor sacrolombari ai micţiunii sau întreruperea căilor aferente şi eferente realizează vezica neurogenă areflexă sau vezica autonomă. Ea se caracterizează prin absenta contracţiilor detrusorului şi alterări ale mecanismului sfincterian. Contracţiile mici existente sînt explicate prin prezenţa ganglionilor intramurali, care asigură inervația intrinsecă a vezicii. Vezica atonă este un tip special de vezică autonomă, frecventă la tabetici. Ea se explică prin blocarea transmiterii centripete a impulsurilor plecate de la receptorii de distensie. Atunci cînd sînt lezați centrii supramedulari (traumatisme cranio-cerebrale, sindrom Brown-Sequard), excitațiile nu se mai transmit la centrii medulari ai micțiunii. Incontinența de urină la acești bolnavi este periodică datorită hiporeflectivității sau hiperreflectivității, realizîndu-se vezica spastică automată.

URETRA MASCULINĂ (urethra masculina)

Uretra este calea comună genito-urinară la bărbat, avînd o lungime de 14—18 cm. Ea începe prin orificiul intern al uretrei de la nivelul colului vezical și se termină la nivelul glandului penian, prin orificiul extern al uretrei (meatul uretral).

Uretra are trei porțiuni și prezintă în traiectul ei două curburi. Porțiunile uretrei iau numele formațiunilor anatomice pe care le străbat : *uretra prostatică* (3 cm lungime) situată în grosimea părții anterioare a prostatei, *uretra membranoasă* (1 cm), reprezentînd partea care traversează diafragma uro-genitală și *uretra spongioasă* (12 cm), partea care străbate corpul spongios al penisului (fig. 1.20).

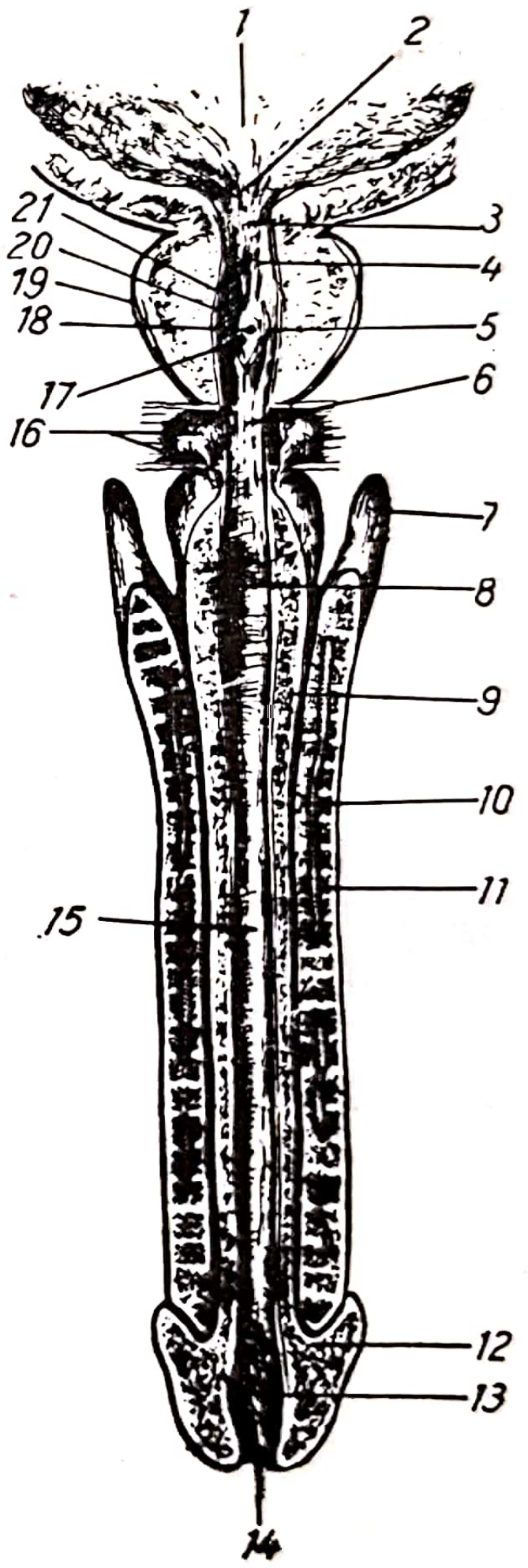

Fig. 1.20. Uretra masculină :

1 — vezica urinară ; *2* — uvula : *3* — orificiul intern al uretrei ; *4* — creasta uretrală : *5* — coliculul seminal ; *6* — uretra membranoasă ; *7* — rădăcina penisului ; *8* — fosa bulbară ; *9* — corpul spongios al penisului ; *10* — corpul cavernos al penisului ; *11* — a. profundă a penisului ; *12* — glandul ; *13* — fosa naviculară : *14* — orificiul extern al uretrei ; *15* — uretra peniană ; *16* — glanda bulbouretrală (Cowper) și canalul de excreție ; *17* — orificiul canalului ejaculator ; *18* — orificiul utriculului prostatic; *19* — prostata : *20* — sinusul prostatic ; *21* — uretra prostatică.

Urologii împart uretra în două porţiuni, avînd drept criteriu mobilitatea ei : *uretra anterioară* sau *peniană*, care este mobilă şi *uretra posterioară* sau *fixă*, care cuprinde uretra prostatică şi cea membranoasă. Limita dintre cele două porţiuni este dată de muşchiul sfincter striat al uretrei.

Curburile uretrei sînt :

— curbura posterioară sau subpubiană, care este concavă anterior şi superior, situată sub marginea inferioară a simfizei pubiene ;

— curbura anterioară sau prepubiană, formată de uretra spongioasă care este concavă posterior şi inferior ; această curbură dispare în erecţie.

Calibrul uretrei este neuniform, avînd în lungul ei porţiuni înguste şi dilatate. Porţiunile înguste sînt reprezentate de : ostiul intern, partea membranoasă, partea spongioasă şi meatul uretral, iar cele dilatate de : uretra prostatică, fosa bulbară din segmentul proximal al uretrei spongioase şi fosa naviculară, situată înapoia orificiului uretral extern.

Uretra prostatică încrucişează în unghi ascuţit axul longitudinal al glandei. Ea străbate prostata mai aproape de faţa anterioară, la nivelul bazei şi mai aproape de faţa posterioară, în partea inferioară a glandei. Uretra este înconjurată la origine de sfincterul neted al vezicii *(anulus urethralis)*, întins pînă la baza prostatei. Uretra prostatică are raporturi intrinseci şi extrinseci mediate de prostată.

Raporturile intrinseci. În partea mijlocie a peretelui posterior, uretra prostatică prezintă o proeminenţă fuziformă, orientată cu axul lung în axul canalului uretral, numit *colicul seminal (colliculus seminalis)*. În vîrful coliculului se deschide utriculul prostatic, iar simetric pe părţile laterale, canalele ejaculatoare (vezi fig. 1.20). Coliculul se continuă cranial şi caudal cu o plică verticală numită *creasta uretrală (crista urethralis)*. Superior ea ajunge pînă la uvulă, iar inferior se pierde în uretra membranoasă prin două cute numite frîuri. Complexul reprezentat de coliculul seminal, creasta uretrală şi frîuri alcătuiesc *veru montanum* (frigare de munte). În şanţurile dintre pereţii laterali şi *veru montanum*, numite şi sinusuri prostatice, se deschid canalele excreatorii prostatice (ductuli prostatici).

Raporturile extrinseci. Anterior, uretra vine în raport cu sfincterul striat al uretrei, plexul venos prostatic şi simfiza pubiană. Posterior, se află faţa anterioară a rectului de care este despărţită prin septul recto-vezical (recto-prostatic). Lateral, uretra vine în raport cu fascia pelvină şi muşchiul ridicător anal.

Uretra membranoasă străbate diafragma uro-genitală a perineului. Ea corespunde curburii subpubiene. Între marginea inferioară a simfizei pubiene, ligamentul arcuat şi uretră există o distanţă de 10 mm. Uretra este înconjurată în această porţiune de sfincterul striat al uretrei (rabdosfincter). Anterior, se găsesc : vena dorsală profundă a penisului, partea inferioară a plexului prostatic, ligamentul arcuat şi marginea inferioară a simfizei pubiene. Posterior, se află muşchiul transvers profund al perineului cu foiţa inferioară a diafragmei uro-genitale (foiţa inferioară a aponevrozei perineale mijlocii — ligament descris de Carcassone), muşchiul recto-uretral şi glandele bulbo-uretrale (Cowper). Lateral, uretra vine în raport cu marginea medială a muşchiului ridicător anal. În traumatismele de bazin uretra membranoasă este forfecată între ligamentul arcuat şi aponevroza perineală mijlocie.

Uretra spongioasă se găseşte în corpul spongios al penisului. Ea prezintă la nivelul bulbului penian sau bulbul corpului spongios, o parte dilatată numită fosa bulbară (vezi fig. 1.20). Aici se produc perforaţiile uretrei în timpul cateterismului uretro-vezical, în caz de strictură retrobulbară. Pe peretele lateral al fosei, de o parte şi de alta a liniei mediane se deschid canalele de excreție ale *glandelor bulbo-uretrale*. La nivelul glandului penian, uretra spongioasă prezintă dilatația numită *fosa naviculară a uretrei* (Morgagni). Pe peretele dorsal, superior de fosă, se află o plică a mucoasei numită *valvula fosei naviculare* (Guérin). Spațiul dintre valvulă și peretele dorsal al fosei se numește sinusul uretral (neomologat în N.A.). Orificiul extern al uretrei se află la nivelul glandului penian, către fața uretrală.

STRUCTURA URETREI

Uretra are structură asemănătoare cu cea a căilor urinare superioare. Tunica mucoasă este formată dintr-un epiteliu de tranziție, pluristratificat și un corion. Submucoasa este bogată în fibre elastice și lacuri sanguine. Așa se explică de ce rupturile de uretră sîngerează mult. Mucoasa prezintă depresiuni numite *lacune uretrale* (Morgagni), caracteristice părții spongioase a uretrei. În lacune, dar și între ele se deschid glandele alveolare în formă de sticlă, numite *glande uretrale* (Littré). Tunica musculară este slab dezvoltată, fiind mai bine individualizată la nivelul uretrei prostatice. Fibrele musculare longitudinale (externe) se continuă la nivelul colului vezical în peretele acestuia. Fibrele circulare (interne) sînt mai reduse în partea inferioară a uretrei prostatice și mai bine reprezentate superior. La nivelul orificiului intern al uretrei ele participă la formarea sfincterului neted al vezicii (liso sfincter).

VASELE URETREI

Arterele. Cele trei părți ale uretrei sînt irigate din surse arteriale diferite. Uretra prostatică primește ramuri din artera vezicală inferioară și din artera rectală medie. Uretra membranoasă este vascularizată de ramuri din artera bulbului penian, artera uretrală (ramuri din a. rușinoasă internă) și din a. rectală medie. Uretra spongioasă are ca sursă arterială ramurile arterei bulbului penian și a. profundă a penisului.

Venele sînt tributare venei rușinoase interne și plexului venos prostatic.

Limfaticele. Cele trei porțiuni ale uretrei își drenează limfa după cum urmează :

— uretra prostatică în glanglionii iliaci interni ;

— uretra membranoasă în ganglionii iliaci externi, ganglionii iliaci interni și în cei de pe traiectul a. rușionase interne (Cuneo) ;

— uretra spongioasă drenează limfa în grupul superomedial al ganglionilor inghinali superficiali.

INERVAȚIA URETREI

Este asigurată de fibre senzitivomotorii care vin din nervul rușinos intern prin ramurile sale perineale și de fibre vegetative cu originea în parasimpaticul sacral. Ele ajung la uretră prin plexul hipogastric inferior (pelvic) și apoi prin plexul prostatic.

URETRA FEMININĂ (urethra feminina)

Uretra la femeie este mai scurtă, aproape rectilinie și de calibru neuniform. Lungimea este de aproximativ 3—4 cm. Forma uretrei feminine este fuziformă, fiind mai îngustă la cele două extremități și mai largă în segmentul mijlociu. Ea începe prin orificiul uretral intern de la nivelul colului vezical și se termină prin orificiul uretral extern (meatul uretral). Acesta din urmă este situat pe peretele superior al vestibulului vaginei, anterior de carina uretrală sau tubercul vaginal, care îl separă de ostiul vaginei. Totodată, meatul uretral este situat posterior de glandul clitorisului. În traiectul ei oblic, cu direcție inferioară și anterioară, uretra trece înaintea peretelui anterior al vaginei, traversînd diafragma urogenitală. Ea este înconjurată de mușchiul sfincter striat al uretrei. Sub diafragma urogenitală uretra vine în raport cu mușchii bulbo-cavernoși și corpii spongioși ai clitorisului.

STRUCTURA URETREI

Uretra este formată din trei straturi care de la interior spre exterior sînt : tunica mucoasă, submucoasă și musculară.

Tunica mucoasă se continuă superior cu cea a vezicii urinare, iar inferior cu mucoasa vestibulului vaginei. În partea superioară ea este alcătuită dintr-un epiteliu de tranziție, iar în cea inferioară epiteliul este pavimentos, stratificat, necheratinizat și cu insule de epiteliu cilindric pseudostratificat. Mucoasa formează cute verticale, iar pe peretele posterior se găsește o cută numită *creasta uretrală*. Tunica submucoasă conține fibre elastice și *glande uretrale* sau clasic glandele parauretrale (Skene), rudimentul prostatei. Aceste glande se deschid lîngă meatul uretral, la extremitatea distală a uretrei sau în vestibulul vaginei, prin *canalele parauretrale.* Canalele parauretrale sînt situate lateral, de o parte și de alta a uretrei. Submucoasa conține, de asemenea, țesut conjunctiv erectil cu vene și fibre elastice. *Tunica musculară* prezintă fibre circulare la exterior și longitudinale la interior. Fibrele circulare sînt dependente de mușchiul sfincter neted al vezicii.

VASELE URETREI

Arterele sînt ramuri din a. vezicală inferioară, din ramurile vaginale ale arterei uterine și din artera rușinoasă internă.

Venele drenează sîngele în plexul vezico-vaginal și în vena rușinoasă internă.

Limfaticele se varsă în ganglionii inghinali superficiali, precum și în ganglionii iliaci interni.

INERVAȚIA URETREI

Provine din plexul hipogastric inferior (pelvic) și din nervul rușinos intern

ORGANELE GENITALE MASCULINE

(organa genitalia masculina)

Organele genitale masculine sînt împărțite în Nomina Anatomica în **organe genitale interne,** reprezentate de *testicul, calea spermatică* și *glandele accesorii* (prostata, veziculele seminale, glandele bulbouretrale) și **organe genitale externe,** respectiv *penisul* și *scrotul.* Prezența organelor genitale, de un sex sau altul, stabilește caracterele sexuale primare ale individului, iar declanșarea secreției crescute de hormoni sexuali la pubertate, imprimă, alături de hipofiză, hipotalamus și sistemul limbic, *caracterele sexuale secundare.* După cum s-a arătat, dezvoltarea organelor genitale interne este stîns legată de evoluția mezonefrosului și sinusului urogenital, iar cea a organelor genitale externe, de evoluția tuberculului genital sau *phallus.* Criteriile de dezvoltare și rolul uretrei masculine de cale urinară și totodată cale genitală justifică înglobarea acestor organe în capitolul mai larg de anatomie a organelor uro-genitale.

TESTICULUI (testis)

Testiculul sau glanda sexuală masculină este un organ pereche, situat în bursele scrotale din regiunea perineului anterior. În perioada dezvoltării i se atribuie și numele de *gonadă masculină*. Prin secreția sa externă testiculul produce *spermiile* sau gameții masculini (citogeneza = spermatogeneză), participînd la funcțiile de reproducere, iar prin secreția endocrină de hormoni androgeni, în special a *testosteronului*, contribuie la realizarea homeostaziei endocrine a organismului.

Organogeneza testiculului începe în săptămîna a 7-a intrauterină, la nivelul *crestei gonadale* de pe fața medială a mezonefrosului, cu o săptămînă mai devreme decît cea a gonadei feminine. Dezvoltarea este declanșată sub influența inductoare *a celulelor germinale primordiale* de origine endodermală, din epiteliul sacului vitelin. Aceste celule migrează prin mișcări ameboide în săptămînile 3—5 de la fecundație, străbătînd peretele intestinal și rădăcina mezenterului comun posterior și pătrund în creasta gonadală. La acest nivel ele se dispun printre celulele *cordoanelor gonadale*, provenite din epiteliul celomic, devenind *spermatogonii*.

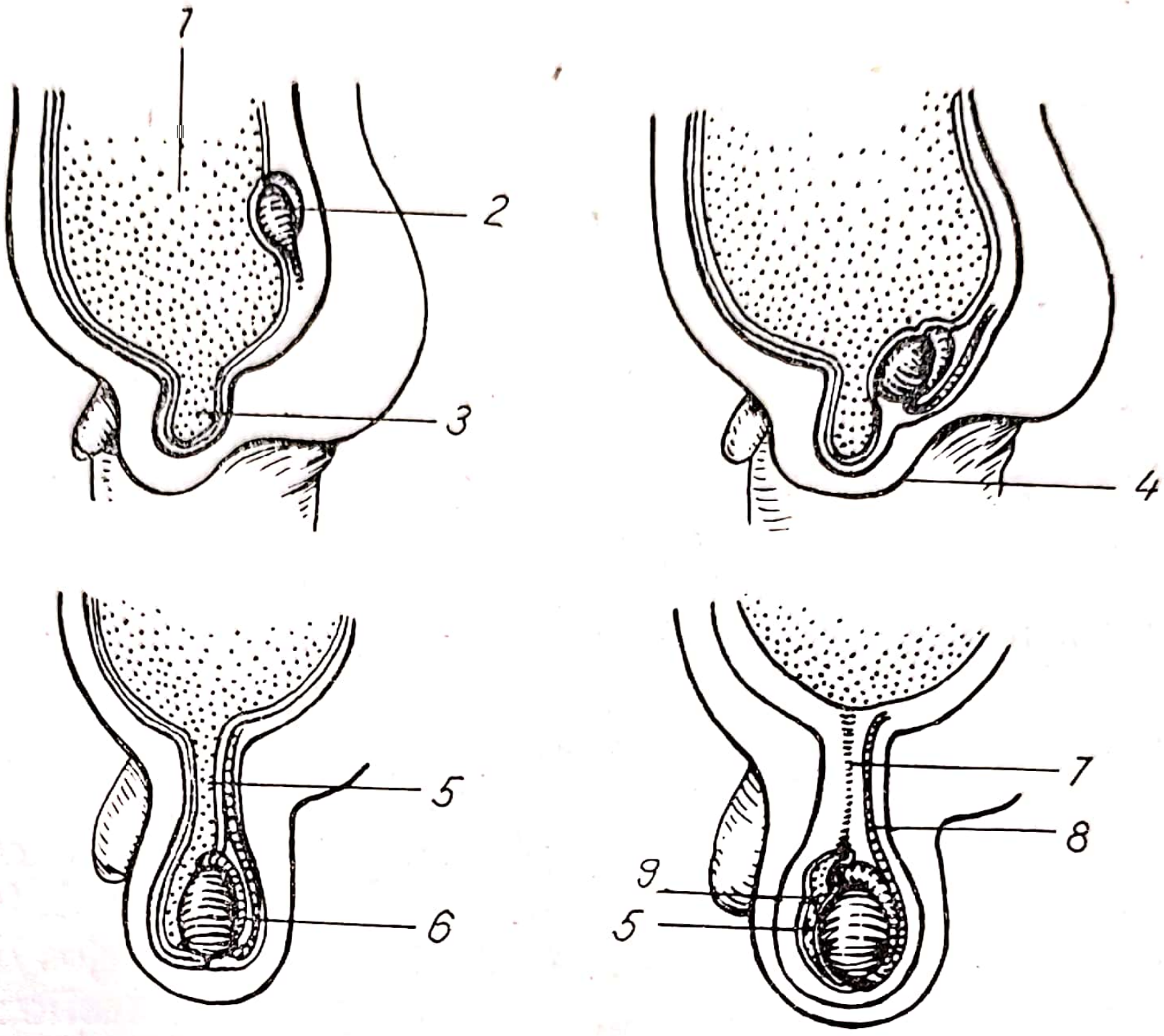

Fig. 1.21. Descensus testis:

1 — cavitatea peritoneală ; 2 — testiculul în spațiul retroperitoneal ; 3 — procesul vaginal al peritoneului ; 4 — scrotul ; 5 — canalul peritoneovaginal ; 6 — testiculul în scrot ; 7 — vestigiul canalului peritoneovaginal ; 8 — canalul deferent ; 9 — cavitatea vaginală a testiculului.

Testiculul nu rămîne însă, în regiunea lombară în care s-a dezvoltat, ci prin procesul de *descensus testis* (fig. 1.21), începînd din luna a 3-a, coboară către pungile scrotale din perineul anterior. La sfîrșitul lunii a 6-a el se găsește în dreptul orificiului profund al canalului inghinal. În luna a 7-a testiculul străbate peretele anterior al abdomenului, împreună cu *canalul peritoneo-vaginal* deja format, lăsînd în urma sa, bine individualizat, *canalul inghinal*. În luna a 8-a se află la nivelul orificiului superficial al canalului inghinal, iar la naștere, în mod normal, testiculele se găsesc în scrot. După naștere canalul peritoneovaginal se obliterează, rămînînd numai partea sa caudală care va forma cavitatea seroasă (de origine peritoneală), numită *cavitatea vaginală* a testiculului. Lipsa testiculului din scrot la naștere reprezintă *criptorhidia* sau *ectopia testiculară*, care dacă este bilaterală, este cauză de sterilitate masculină. De menționat că, organogeneza testiculului, coborîrea și diferențierea organelor genitale masculine sînt condiționate de hormonii androgeni secretați de gonadă, sub influența gonadotrofinelor placentare și a hormonilor gonadotrofi hipofizari. Secreția de hormoni androgeni a testiculului fetal este mai mare decît în prima copilărie.

Poziția scrotală a testiculului, la om și cele mai multe mamifere, este o condiție indispensabilă desfășurării normale a spermatogenezei, prin temperatura cu 2°—3°C mai joasă decît în cavitatea abdominală. La rozătoare și insectivore el are poziție abdominală sau inghinală, dar coboară în scrot în perioadele de înmulțire. De remarcat că mecanismele de termoreglare a temperaturii scrotale și testiculare sînt foarte complexe. În ultimul timp scrotul este considerat ca unul din principalii agenți de control ai termoreglării întregului organism la sexul masculin. Substratul anatomic al acestor mecanisme îl constituie mai multe elemente dintre care enumerăm cîteva. Pielea scrotală este foarte bine vascularizată și prezintă o *suprafață radiantă* mare. La rece, contracția dartosului prin reflexe cu reglare probabil locală, o mare parte din vase sînt închise, *scăzînd suprafața patului capilar*. Densitatea *glandelor sudoripare* în tegumentul scrotal este foarte mare, iar stratul de *țesut adipos* este absent. Pielea scrotului conține numeroase *terminații nervoase* și foarte mulți *receptori termici*, densitatea cea mai mare avînd-o receptorii pentru cald. *Reflexul cremasterian*, prin ridicarea testiculului spre perineu, conservă căldura. La acestea se adugă *schimbul de căldură contra-curent* între arterele și venele funiculului spermatic, în urma căruia sîngele arterial, înainte de a ajunge la testicul, suferă o anumită *prerăcire*. Toți acești factori contribuie, alături de cei hormonali și nervoși la menținerea *fertilității masculine*.

Forma și situsul testiculului

Testiculul are forma unui ovoid turtit transversal, cu o *față medială*, alta *laterală*, o *margine anterioară* liberă și alta *posterioară* și două extremități — *superioară* și *inferioară*. Pe extremitatea superioară se află un vestigiu al capătului cranial al canalului paramezonefric (Müller) numit *apendix testis*, clasic hidatida sesilă (Morgagni). La naștere testiculul are greutate mică. El crește însă, în ritm rapid, către pubertate și ajunge la cca 25—30 g la adult. Testiculul stîng este cu puțin mai greu decît cel drept. Lungimea testiculului la adult este de 4—5 cm, diametrul sagital de aproximativ 3 cm și grosimea de cca 2,5 cm. În scrot, testiculul stîng este situat ceva mai jos decît cel drept, situația opusă cu testiculul drept mai jos decît cel stîng, este considerată drept un semn de *situs inversus* visceral.

Structura testiculului

Partea exterioară a testiculului este formată de *capsula testiculului*, alcătuită, la rîndul său, din trei straturi de grosimi diferite. Stratul de la suprafață este format de lama viscerală a *tunicii vaginale* a testiculului. Ea este alcătuită din *mezoteliu*, despărțit de următorul strat prin membrana bazală. Al doilea și cel mai gros strat al capsulei testiculului îl constituie *tunica albuginee*. În stratul profund al albugineei și sub ea se găsește cel de al treilea strat, reprezentat de *tunica vasculară*. Tunica albuginee este o membrană groasă, sidefie și rezistentă, formată din țesut fibro-elastic ale cărei fibre se întretaie în unghiuri octogonale. Ea participă la menținerea presiunii intratesticulare, necesară deplasării către epididim a spermiilor. Secţiunea albugineei urmată de scăderea presiunii din interiorul testiculului împiedică totodată desfăşurarea normală a spermatogenezei. Recent, microscopia electronică a arătat că în grosimea albugineei există fibre musculare netede, mai dense către marginea posterioară, care prezintă *contracţii periodice*. La nivelul marginii posterioare, albugineea este mult îngroşată, formînd masa de ţesut conjunctiv dens, numită *mediastinum testis*. De la nivelul acestuia pleacă radiar, spre albuginee, *septurile conjunctivo-vasculare*, care delimitează *lobulii testiculului*, în număr de cca 250 pentru fiecare testicul (fig. 1.22). Albugineea este bogată în vase limfatice. Lobulii au formă conică. Baza lor este orientată spre albuginee şi vîrful către *mediastinum testis*. În lobuli se află componenta exocrină a *parenchimului testicular*, formată de *tubii seminiferi contorţi*, cîte 2—3 în fiecare lobul, şi componenta endocrină, reprezentată de *glanda interstiţială* a testiculului. Grupurile de celule interstiţiale ocupă spaţiile triunghiulare dintre tubii seminiferi. Celulele interstiţiale descrise de Leydig au originea, probabil, în mezenchimul mezonefrosului şi secretă hormonii androgeni (testosteronul). În lobuli, la periferia tubilor seminiferi, se află un sistem de fibre şi celule conjunctive şi printre ele un tip special de *celule mioide*, cu proprietăţi contractile, importante şi ele pentru dinamica celulelor germinale în lichidul din interiorul tubilor. Această

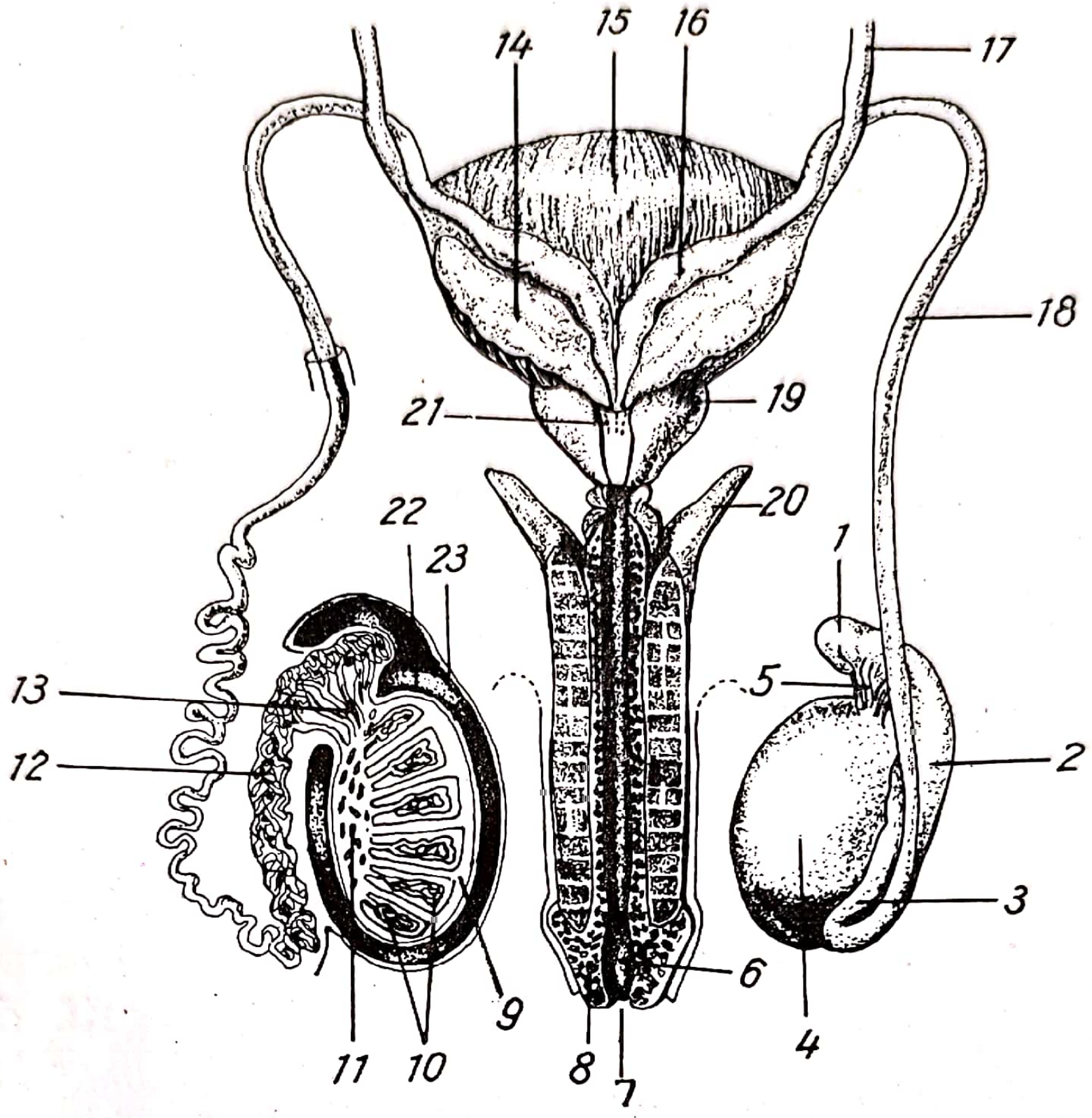

Fig. 1.22. Organele genitale masculine:

1 — capul epididimului ; *2* — corpul epididimului ; *3* — coada epididimului ; *4* — testiculul drept ; *5* — ligamentul epididimar superior ; *6* — fosa naviculară ; *7* — orificiul extern al uretrei ; *8* — glandul ; *9* — albugineea testiculului ; *10* — lobulii testiculului ; *11* — *mediastinum testis* cu *rete testis* ; *12* — ductul epididimar ; *13* — canalele eferente ale testiculului ; *14* — vezicula seminală ; *15* — vezica urinară — faţa posterioară ; *16* — ampula ductului deferent ; *17* — ureterul drept ; *18* — ductul deferent ; *19* — prostata ; *20* — rădăcina penisului ; *21* — ductul ejaculator ; *22* — lama viscerală a tunicii vaginale a testiculului ; *23* — lama parietală a tunicii vaginale a testiculului.

tunică proprie a tubilor conţine numeroase capilare limfatice. Grosimea acestui strat peritubular creşte cu înaintarea în vîrstă şi este mult îngroşat în unele boli cromozomiale (sindromul Klinefelter). Peretele tubilor seminiferi este alcătuit din epiteliul seminal format din celule de susţinere (Sertoli) şi celule germinale în diverse stadii ale spermato- şi spermiogenezei : spermatogonii, spermatociţi I, spermatociţi II, spermatide şi spermii. Celulele Sertoli au funcţii complexe : de susţinere, nutritive, fagocitare, de transformare a pregnenolonului şi progesteronei în testosteron, de eliminare a spermatidelor în lumen, secretă o proteină specifică de legare a androgenilor (androgen-binding protein = ABP) şi reprezintă un important element al *barierei sînge-testicul*. Această barieră o formează mai ales complexele joncţionale dintre celulele Sertoli. Ea împiedică trecerea de substanţe dinspre lumenul tubului spre exterior şi totodată nu permite contactul dintre proteinele plasmatice şi antigenii străini pe care îi conţin celulele germinale haploide (împiedică răspunsul imun).

Tubii seminiferi contorţi din lobuli se unesc la nivelul vîrfului acestora, formînd *tubii drepţi*. Aceştia părăsind lobulii pătrund în *mediastinum testis* şi se deschid în reţeaua de canale, bogat anastomozată, numită *rete testis* (Haller). Tubii seminiferi contorţi, tubii drepţi şi *rete testis* formează partea intratesticulară a căii spermatice. Din *rete testis* pornesc *canalele eferente* ale testiculului, în număr de 12—18, care se deschid la nivelul capului epididimului. Aceste canale au origine embriologică diferită de calea spermatică intratesticulară. Ele provin din tubi mezonefrotici, şi prin aşa-numita *joncţiune uro-genitală*, stabilesc în luna a 4-a de viaţă intrauterină, legătura cu cordoanele celulare din care se dezvoltă *rete testis* şi deci continuitatea căii spermatice.

EPIDIDIMUL (epididymis)

Epididimul formează o unitate anatomică cu testiculul, fiind situat pe extremitatea superioară şi marginea posterioară a acestuia (vezi fig. 1.22). Extremitatea cranială, mai voluminoasă, formează *capul epididimului*, legat de testicul prin *ligamentul epididimar superior*, care este străbătut de canalele eferente ale testiculului. Acest ligament este format de reflexia lamei viscerale a vaginalei, de pe testicul pe epididim. Pe capul epidimului se găseşte *apendix epididymis* (hidatida pediculată), un vestigiu al capătului cranial al canalului mezonefric (Wolff). *Corpul epididimului* este situat pe marginea posterioară a testiculului în partea lui laterală. Între corp şi testicul, lateral, foiţa viscerală a vaginalei, în trecerea de pe testicul pe epididim, formează recesul numit *sinusul epididimului*. In partea medială a corpului epididimului trec spre testicul vasele testiculare şi nervii — hilul testiculului. După corp urmează *coada epididimului*, legată de testicul prin *ligamentul epididimar inferior* şi care se continuă după schimbarea direcţiei cu 180°, cu canalul deferent. Coada epididimului este situată parţial extravaginal. Macroscopic epididimul are o lungime de cîţiva centimetri, dar în interiorul său *canalul epididimar*, întortocheat şi ghemuit, prezintă o lungime de 4—6 m. Ţesutul conjunctiv înconjură ghemurile formate de acest canal, alcătuind *lobulii epididimului*. Canalele eferente, după ce străbat albugineea testiculului şi ligamentul epididimar superior, se deschid în canalul epididimar la nivelul capului. Epididimul nu prezintă tunică albuginee, iar în peretele canalului epididimar, care se îngroaşă către coadă, se găsesc celule musculare netede. De menţionat că spermiile încep să-şi capete mobilitatea proprie în epididim.

Vasele testiculului și epididimului

Testiculul și epididimul sînt vascularizate de *artera testiculară* (a. spermatică internă), *a. deferențială* și *a. cremasterică*. Traiectul arterei marchează drumul străbătut de testicul în *descensus testis*.

Artera testiculară ia naștere din aorta abdominală sub originea arterelor renale și superior de a. mezenterică inferioară. Topografic ea prezintă patru porțiuni: lombară, iliacă inghinală și funiculară. În traiectul ei retroperitoneal, ea aderă de peritoneu și încrucișează anterior, în partea dreaptă, mai întîi v. cavă inferioară și apoi ureterul drept, avînd medial v. testiculară. De asemenea, are raporturi cu n. genito-femural și m. psoas. În regiunea iliacă se află lateral de vasele iliace externe și posterior de ileonul terminal, iar la orificiul profund al canalului inghinal încrucișează lateral vasele epigastrice inferioare. În canalul inghinal ea intră în componența funiculului spermatic, avînd ca satelite venele grupului anterior ale plexului pampiniform. În stînga, a. testiculară încrucișează ureterul și mai jos rădăcina mezosigmoidului. În scrot a. testiculară dă două ramuri pentru epididim. Una pentru capul epididimului, mai scurtă și anterioară, și alta pentru corp, mai lungă și posterioară. Această ramură se anastomozează în plin canal cu a. deferențială la nivelul cozii epidimului, formînd o ansă în care se varsă a. cremasterică, de calibru mult mai mic. Pentru testicul, a. testiculară dă o ramură care merge în lungul marginii posterioare (lateral), care înconjură polul inferior și urcă flexuos pe marginea anterioară, vascularizînd 1/3 inferioară a organului. Altă ramură merge pe fața medială, după care ocolește marginea anterioară, ajungînd pe fața laterală. Din ea pleacă numeroase ramuri care pătrund în albuginee. În parenchim pătrund ramuri centrale prin *mediastinum testis*, mai reduse numeric și ramuri periferice care vin din albuginee. Prin septuri, ele ajung la tubii seminiferi, formînd rețeaua capilară, cu ochiuri largi. A. testiculară dă ramuri colaterale pentru rețeaua exorenală și pentru ureter.

Venele centrale și periferice ale testiculului se adună spre hilul testiculului de pe partea medială a marginii posterioare. Inițial se formează două vene de calibru mai mare: vena marginală a testiculului de pe marginea posterioară a organului și vena marginală a epididimului situată pe fața medială a acestuia, care drenează sîngele din corpul și coada epididimului. În partea inferioară cele două vene se anastomozează. Ele constituie, de altfel, originea v. testiculare și v. epididimare.

Plexul pampiniform, un mănunchi de 10—12 vene subțiri, bogat anastomozate, se formează dintr-un grup anterior care aduce sînge din capul epididimului și altul posterior, ce vin de la testicul. Grupul anterior are anastomoze cu cel posterior și se dispune în jurul a. testiculare, *schimbînd căldura contra-curent* cu sîngele arterial. Uneori se distinge și un al treilea grup, mijlociu, în jurul canalului deferent. Se consideră că, obișnuit, varicocelul (mai frecvent în stînga) este produs de dilatația venelor grupului anterior al plexului pampiniform, opinie susținută de rezultatele pozitive după ligatura venei testiculare. Înainte de a ajunge la orificiul superficial al canalului inghinal sau mai sus, cele două grupuri venoase ale plexului pampiniform confluează spre a se vărsa în vena testiculară. Drenajul venos al testiculului și epididimului din dreapta este favorizat din punct de vedere hemodinamic, datorită vărsării v. testiculare în v. cavă inferioară — în unghi ascuțit. În partea stîngă, vena testiculară se varsă în v. renală stîngă, în unghi drept, deci în condiții hemodinamice diferite, un factor care explică frecvența crescută a varicocelului de această parte. De asemenea, se susține (Kohler) că venele testiculare prezintă cîte o valvulă la vărsarea lor și că absența ei în dreapta nu aduce prejudicii hemodinamice rolului de pompă aspiratoare a venei cave inferioare.

Circulația colaterală se dezvoltă grație anastomozelor cu a. cremasterică, vasele scrotale posterioare și rușinoase externe. Ea poate înlătura necroza testiculului dar nu este suficientă spre a evita atrofia testiculului.

Limfaticele. Testiculul prezintă o bogată irigație limfatică. Rețeaua profundă, peritubulară, dă naștere la colectoare care la nivelul hilului se unesc cu colectarea din rețeaua subseroasă, formînd cca 6—8 colectoare limfatice care se varsă în ganglionii lomboaortici. Cercetări limfangiografice au arătat că, în stînga ele se varsă în ganglionii din dreptul vertebrelor L_1—L_2, iar în dreapta la nivelul L_1—L_3. Există însă colaterale care pot ajunge pînă la L_4, T_{12} și chiar în canalul toracic și în ganglionii mediastinali, unele fiind încrucișate (Chiappa și colab. 1966). Cînd drenajul limfatic în aceste grupe ganglionare este obstrucționat, limfa de la testicul ajunge în ganglionii iliaci și chiar în cei inghinali. Acest dispozitiv explică rapiditatea și gravitatea posibilităților de metastazare a tumorilor testiculare.

Nervii testiculului

Iau naștere din *plexul aortic*, partea sa intermezenterică și din partea inferioară a *plexului renal*. Ei formează în jurul arterei *plexul testicular*. Pentru epididim nervii provin din plexul hipogastric superior și parțial din cel inferior (pelvic), prin plexul deferențial (neomologat în N.A.). Fibrele vegetative sînt predominant simpatice. Ele au acțiune vasomotorie și contractă probabil, celulele musculare netede ale căii spermatice. Există, de asemenea, și unele fibre colinergice, cu rol inhibitor. Alături de precedentele, testiculul posedă *fibre aferente* care conduc stimulii dureroși, dependente de segmentele medulare T_{10}—T_{12} (fibre viscero-aferente). Localizarea durerii testiculare depinde însă și de ramurile scrotale posterioare din nervii rușinoși interni și de ramuri din n. genito-femural.

CALEA SPERMATICĂ ȘI GLANDELE ACCESORII

Calea spermatică extratesticulară este formată din canalele eferente ale testiculului, epididim, canalul deferent, canalul ejaculator și uretră. În lungul ei se află glandele accesorii, reprezentate de veziculele seminale, prostata și glandele bulbo-uretrale (Cooper).

CANALUL DEFERENT (ductus deferens)

Canalul deferent ia naștere, împreună cu epididimul și canalul ejaculator din ductul mezonefric, clasic canalul Wolff. El continuă coada epididimului și după un traiect lung de 50—60 cm se termină cu o parte mai dilatată, numită *ampula* canalului deferent (vezi fig. 1.22). Topografic, după regiunile pe care le străbate, i se descriu patru porțiuni :

Porțiunea liberă ține de la coada epididimului pînă la orificiul superficial al canalului inghinal. În această parte el se află în scrot, însoțit de vasele și nervii testiculului, participînd la formarea *funiculului spermatic*, care este pediculul testiculului. La palpare ductul deferent rulează sub degete în partea posterioară a funiculului spermatic.

Porțiunea inghinală corespunde canalului inghinal și este învelit, împreună cu vasele și nervii funiculului spermatic, de fascia spermatică internă, care continuă *fascia transversalis*.

Porțiunea pelvină începe la orificiul profund al canalului inghinal, unde încrucișează vasele epigastrice inferioare și ține pînă la nivelul ampulei, la baza vezicii urinare. In această parte el se desparte de vasele testiculare și rămîne însoțit de vasele deferențiale, fiind situat subperitoneal. În traiectul său încrucișează vasele iliace externe, iar pe peretele lateral al pelvisului — a. ombilicală, a. vezicală superioară, mănunchiul vasculo-nervos obturator și în vecinătatea vezicii încrucișează anterior ureterul, ajungînd în spațiul recto-vezical.

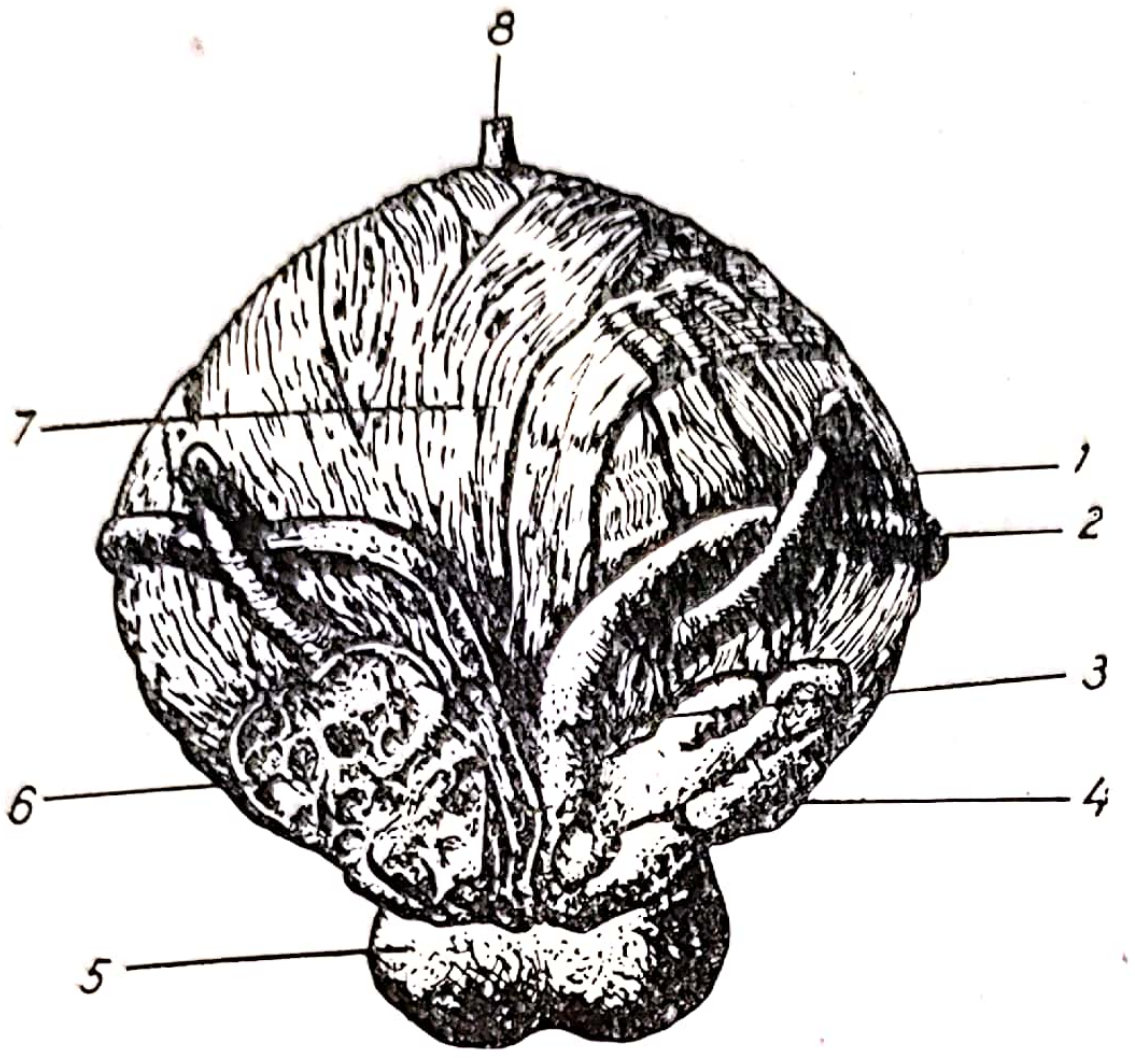

Fig. 1.23. Ductul deferent și veziculele seminale :

1 — ureterul drept ; 2 — ductul deferent drept ; 3 — ampula ductului deferent ; 4 — vezicula seminală dreaptă ; 5 — baza prostatei ; 6 — vezicula seminală stîngă secționată ; 7 — fața posterioară a vezicii urinare ; 8 — ligamentul ombilical median (urachus).

Porțiunea ampulară este situată posterior și inferior de vezica urinară, medial de veziculele seminale și superior pe baza prostatei (fig. 1.23). Între cele două ampule se delimitează *trigonul interdeferențial.* Sub ampulă, canalul deferent primește canalul de excreție al veziculei seminale și devine canal ejaculator.

Structura canalului deferent

Este formată din trei straturi : tunica mucoasă, tunica musculară și adventicea.

Tunica mucoasă este formată din epiteliu cilindric pseudostratificat, cu stereocili, care dispar la nivelul ampulei. Mucoasa prezintă cute longitudinale pe suprafața de secțiune.

Tunica musculară constă din trei straturi de fibre musculare netede, două longitudinale — intern și extern —, mai subțiri, și unul circular — mijlociu și mai gros.

Adventicea este formată din țesut conjunctiv lax. Ea conține vase sanguine, nervi și, în porțiunea funiculară, fibre musculare striate provenite din m. cremaster.

Vasele

A. deferențială, ramură din partea neobliterată a a. ombilicale sau din a. vezicală inferioară, irigă ampula veziculele seminale și ductul deferent. În scrot ea se anastomozează cu a. testiculară.

Venele drenează sîngele în plexul pampiniform și în plexul vezico-prostatic.

Limfaticele duc limfa în ganglionii iliaci interni.

Nervii au originea în plexul hipogastric.

VEZICULA SEMINALĂ (vesicula seminalis)

Este o glandă care se dezvoltă ca un diverticul al ductului deferent. Ea are o lungime de 4—5 cm, dar în interior se prezintă ca un tub dilatat și sinuos, compartimentat în diverticule, tub care dacă se întinde, ajunge la o lungime de 15—20 cm. Clasic, a fost considerată un rezervor de spermii, dar astăzi este bine stabilit rolul său de glandă secretorie, al cărei produs cu reacție ușor alcalină, bogat în fructoză și enzime, contribuie la formarea lichidului spermatic. Fructoza din lichidul seminal este un important substrat energetic pentru motilitatea spermiilor. Ca și prostata, ea produce prostaglandine.

Vezicula seminală are raporturi anterioare cu fața postericară a vezicii urinare, medial cu ampula canalului deferent (vezi fig. 1.23), lateral cu m. ridicător anal și posterior cu rectul, ea putînd fi palpată prin tact rectal. Extremitatea cranială, închisă în fund de sac, este acoperită de peritoneul excavației recto-vezicale, iar cea caudală se continuă cu *canalul excretor*, care la baza prostatei se deschide în ductul deferent. Cea mai mare parte a glandei se află în spațiul subperitoneal pelvin.

Vasele și nervii

Vezicula seminală este irigată de ramuri din *a. deferențială* și *a. vezicală inferioară*. Venele se varsă în plexul vezico-prostatic. Limfaticele drenează limfa în ganglionii iliaci interni și în lungul vaselor plexului vezical și prostatic, în ganglionii presacrali.

Nervii provin din plexul hipogastric inferior (pelvic).

CANALUL EJACULATOR

(ductus ejaculatorius)

Se formează la baza prostatei, după unirea canalului deferent cu canalul de excreție al veziculei seminale. Are lungimea de cca 2 cm și diametrul de 0,2 mm. El străbate prostata convergent și de sus în jos și se deschide în uretră la nivelul coliculului seminal, de o parte și de alta a orificiului utriculului prostatic (vezi fig. 1.20). În prostată, țesutul interstițial al acesteia, bogat în fibre musculare netede, formează un fel de sfincter în jurul canalului ejaculator. La nivelul orificiului oblic de deschidere în uretră a acestuia se află fibre elastice și un plex venos care împreună cu fibre musculare din prostată, ce ajung la mușchiul uvulei, împiedică pătrunderea urinei în canalul ejaculator.

PROSTATA (prostata)

Prostata este o importantă glandă anexă a aparatului genital masculin al cărui produs de secreție participă la formarea lichidului seminal. Ea este situată în spațiul subperitoneal pelvin, în *loja prostatică*. Din punct de vedere clinic, datorită relațiilor strînse cu uretra, prostata deține o pondere mare în patologia urinară la sexul masculin.

Dezvoltarea glandei începe în luna a 3-a de viață intrauterină, sub influența hormonilor androgeni secretați de gonadă, din *mugurii glandulari* proveniți din epiteliul uretral. Acești muguri au o anumită topografie și dau naștere *lobilor primitivi ai prostatei*, în număr de cinci. Doi sînt *lobii laterali* (stîng și drept), care se dezvoltă cel mai mult și se formează din mugurii postero-laterali. *Lobul mijlociu* sau *median* ia naștere din mugurii epiteliali ai peretelui posterior al uretrei, între orificiile canalelor ejaculatoare și colul vezical.

Lobul posterior, cu poziție tot mediană, provine din mugurii posteriori de sub orificiile canalelor ejaculatoare. Al cincilea este *lobul anterior*, care se formează din mugurii anteriori ai epiteliului uretral. La acești lobi se adaugă un grup mult mai mic din regiunea colului vezical, care formează *glandele periuretrale* sau *submucoase*, împărțite și ele în *glande subcervicale* (Albarran) și glande subtrigonale (Hume). Ele sînt despărțite de țesutul glandular propriu-zis al prostatei printr-o masă de fibre musculare netede. În stadiul definitiv, regiunea glandelor periuretrale este sediul proceselor de hiperplazie nodulară (adenom), dar nu și al cancerului de prostată. Sub influența hormonilor androgeni, prostata crește în ritm rapid la pubertate, cîntărind la adult cca 20 g. În stadiul definitiv de dezvoltare rămîn ca formațiuni principale lobii laterali, uniți anterior prin masa de țesut musculo-fibros care formează istmul prostatei. Cercetarea canalelor de excreție și a țesutului glandular arată că unii lobi și canalele lor se atrofiază și nu mai rămîn ca părți constituente mari ale glandei sau țesutul și canalele lor se alătură lobilor laterali. Așa se explică atrofia lobului anterior. Lobul mijlociu, deși se recunoaște la adult, nu este separat de cei laterali, și țesutul său se alătură acestora, încît nu formează o entitate anatomică. La fel și țesutul glandular al lobului posterior care se alătură fețelor posterioare ale lobilor laterali. Termenul de lob posterior se menține în clinică, deoarece țesutul său este sediul cel mai frecvent al carcinomului de prostată.

Forma prostatei

Este cea a unei castane sau a unui con turtit antero-posterior, cu baza orientată superior, spre trigonul vezical și vîrful inferior, către diafragma urogenitală. Ea măsoară cca 3 cm în sens vertical, 3,5—4 cm transversal și 2,5 cm în sens sagital. Potrivit acestei forme ea prezintă : o *față anterioară*, *fața posterioară*, două *fețe infero-laterale*, *baza* și *vîrful* prostatei.

Raporturile prostatei

În loja prostatei (neomologată în N.A.) din partea subvezicală a spațiului subperitoneal pelvin, prostata are următoarele *raporturi extrinseci*.

Baza prostatei vine în raport, în partea anterioară, cu colul vezical și orificiul intern al uretrei, înconjurat de sfincterul neted. La acest nivel prostata constituie suportul colului vezical. Partea mijlocie a bazei prostatei are raporturi cu trigonul vezical, iar versantul posterior al bazei contactează raporturi cu ampulele canalelor deferente, cu veziculele seminale și canalele ejaculatoare. Creasta de la nivelul bazei prostatei, care separă versantul posterior de precedentele, corespunde plicii interureterice.

Vîrful prostatei intră în raport inferior cu fascia superioară a diafragmei uro-genitale, care acoperă m. transvers profund al perineului, un element de susținere al prostatei. M. sfincter extern al uretrei membranoase (rabdosfincter) urcă pe fața anterioară a vîrfului prostatei pînă în dreptul coliculului seminal. Lateral, vîrful are raporturi cu marginile mediale ale m. ridicător anal, ale cărui fibre au primit și numele de m. ridicător al prostatei (*m. levator prostatae*). Tot lateral vine în raport cu fascia superioară a diafragmei pelvine din care se formează ligamentul puboprostatic mijlociu. Posterior de vîrf se află septul recto-prostatic, străbătut de fibre musculare netede ale m. recto-uretral.

Fața anterioară, acoperită inferior de m. sfincter striat al uretrei, are raporturi anterioare cu simfiza pubiană, care este legată de prostată prin ligamentul puboprostatic. Acest ligament formează limita inferioară a spațiului retropubian (Retzius). În țesutul conjunctiv al acestui spațiu se află plexul venos prostatic (Santorini).

Fața posterioară a prostatei prezintă pe linia mediană șanțul vertical dintre lobii laterali, palpabil prin tactul rectal. Ea vine în raport cu rectul prin intermediul septului recto-prostatic (fascia prostato-peritoneală Denonvilliers). Prezența acestui sept explică invadarea tardivă a rectului în adenocarcinomul de prostată.

Fețele infero-laterale ale prostatei vin în raport cu m. ridicător anal prin intermediul fasciei prostatice, care se continuă cu fascia superioară a diafragmei pelvine. În țesutul conjunctiv de la acest nivel se află venele plexului vezico-prostatic. Un sistem de fibre conjunctive și vase cu direcție sagitală de la pube la sacru, trecînd lateral de prostată, a fost descris în trecut sub denumirea de aponevroza sacro-recto-genito-pubiană (Ombredanne).

Raporturile intrinseci ale prostatei sînt cu uretra masculină și canalele ejaculatoare (vezi uretra masculină).

Fascia prostatică sau teaca conjunctivă a prostatei este formată din țesutul conjunctiv străbătut de venele plexului prostatic, de artere și nervi care pătrund în glandă pe părțile ei laterale. Ea se continuă cu ligamentele care leagă prostata de formațiunile învecinate, cu fascia superioară a diafragmei pelvine, cu parangiul hipogastric și este dispusă la exteriorul *capsulei prostatice, cu care nu trebuie confundată*. Fascia prostatică este o componentă a lamei viscerale a fasciei pelvine.

Structura prostatei

Din punct de vedere structural și embriologic, prostata este considerată o glandă dezvoltată în pereții uretrei. Acest fapt ar explica structura concentrică a prostatei și bogăția de fibre musculare netede întîlnite nu numai în interiorul glandei, ci care ajung pînă la exterior în capsula prostatică.

Capsula prostatei constituie învelișul dens de la periferia glandei, formată din țesut conjunctiv fibros și țesut muscular neted, împins la periferie din peretele uretrei de către țesutul glandular. Ea se continuă în interiorul glandei pînă la uretră, prin tracturi care formează stroma mioelastică a prostatei care împart parenchimul glandular în 30—50 de *lobuli prostatici*, individualizați, mai ales, după canalele de excreție. Capsula este deci o componentă intrinsecă a glandei.

Parenchimul prostatei, în care nu sînt incluse glandele periuretrale sau submucoase (descrise mai sus), este format din 30—50 de *glande tubulo-alveolare*, ale căror canale de excreție se deschid în uretră, de o parte și de alta a coliculului seminal, în *sinusurile prostatice*. Epiteliul glandular este cilindric (columnar) simplu sau pseudostratificat. La nivelul canalelor de excreție, în vecinătatea uretrei, el se transformă în epiteliu de tranziție caracteristic uretrei și vezicii urinare. Histochimic, în epiteliul glandular prostatic există o cantitate abundentă de fosfatază acidă, găsită în concentrații mari și în lichidul prostatic. Electronomicroscopic, la polul apical, celulele cilindrice prezintă microvili, reticul endoplasmatic rugos abundent (sinteză crescută de proteine), cisterne și vacuole cu granule secretorii. În alveolele glandulare se află concrețiuni, mai ales la persoanele în vîrstă, de 0,2—2 mm cu structură concentrică, reprezentînd materialul secretor dispus în jurul unor fragmente celulare (nisipul prostatic sau simpexionii Robin).

Lichidul prostatic cu pH 6,5 este bogat în enzime proteolitice și participă la formarea lichidului seminal. El conține zinc, acid citric, fosfatază acidă și fibrinolizine, acestea din urmă avînd rol important în lichefierea spermei. Fosfataza acidă și acidul citric constituie criterii de apreciere a funcției prostatei. Prostata secretă, de asemenea, prostaglandine.

Vasele prostatei

Arterele iau naștere din a. vezicală inferioară, a. deferențială, a. rectală medie și uneori din a. rectală superioară, din trunchiul anterior al a. iliace interne sau din a. ombilicală. Din a. vezicală inferioară (cu ramuri prostato-vezicale) există constant o ramură prostatică, care după ce se ramifică la suprafața glandei, se continuă pînă la diafragma pelvină, rect și canalul anal. Arterele se ramifică la suprafață, după care pătrund în glandă. Ele sînt amestecate cu venele capsulare și intră în prostată pe fețele inferolaterale și posterioară, irigînd cea mai mare parte a parenchimului. Unele ajung, însă, profund, pînă la coliculul seminal și țesutul glandular profund. Alte ramuri arteriale sînt penetrante sau uretrale. Ele vin din regiunea vezico-prostatică și merg cu uretra, vascularizînd colul vezical și partea periuretrală, în care ia naștere hiperplazia prostatică. Ele sîngerează în adenomectomii, de aceea, în unele procedee sînt ligaturate sau coagulate la intrarea în prostată (Flocks, Gregoir). Anastomozele între rețeaua capsulară și ramurile uretrale nu sînt numeroase.

Venele formează *plexul prostatic* cuprins în părțile laterale și anterioară a fasciei prostatice. În acest plex se varsă și vena dorsală a penisului, fapt pentru care partea anterioară a plexului prostatic a fost numit și plexul rușinos. Unele vene prostatice se varsă în venele vezicale. Plexul prostatic se anastomozează cu cel vezical și ambele drenează sîngele lateral, în v. iliacă internă sau tributarele ei.

Limfaticele prostatei sînt numeroase și colectoarele pleacă din rețeaua periferică, mai ales de pe fața posterioară și superioară (baza prostatei) a glandei. Ceea ce le caracterizează este *traiectul lor divergent*, anastomozîndu-se cu rețelele vezicii urinare, rectului și veziculelor seminale. Un curent limfatic merge la ganglionii iliaci interni și cei de la bifurcația a. iliace comune. Altele se varsă în ganglionii din lungul vaselor obturatoare, fesieri, sacrali laterali și chiar în cei rectali superiori. Posibilitățile de *metastazare* sînt mult controversate. Calea hematogenă este explicată de anastomozele care drenează din venele pelvine în plexul vertebral intern. Se atribuie un rol mai mic metastazelor pe cale limfatică, iar alții încearcă să le atribuie spațiilor perineurale.

Nervii prostatei

Fibrele simpatice au originea în plexul hipogastric superior și ganglionul mezenteric inferior. Ele ar avea rol secretor. Fibrele parasimpatice vin din plexul hipogastric inferior (pelvic). Ele fac sinapsă cu neuronii postganglionari în capsula prostatei. Fibrele aferente au originea în nervul rușinos și conduc impulsuri culese de la receptorii din prostată (viscero-aferente). Nervii ajung la glandă mai ales pe fețele laterale și formează *plexul prostatic*, din care pleacă fibre care străbat capsula, pătrunzînd în stroma fibro-musculară și parenchimul glandular.

GLANDELE BULBO-URETRALE
(glandula bulbo-urethralis)

Glandele bulbo-uretrale (Cowper) sînt situate în diafragma uro-genitală, în grosimea sfincterului uretrei membranoase și a m. transvers profund al perineului (vezi fig. 1.20). Ele sînt glande tubulo-alveolare, fiecare avînd doi mici lobuli. Canalele de excreție au pînă la 3 cm lungime și se deschid după un traiect intraparietal pe peretele inferior al primei porțiuni a uretrei spongioase. Epiteliul glandular este cilindric simplu. Produsul lor de secreție este un lichid vîscos, cu rol lubrefiant și conține substanțe mucoase, galactozamină, acid sialic și acid galacturonic.

Glandele sînt vascularizate de ramuri din *arterele rușinoase interne*. *Venele* drenează în plexul prostatic.

Nervii provin din n. rușinos.

SCROTUL, ÎNVELIȘURILE TESTICULULUI ȘI FUNICULULUI SPERMATIC
(scrotum, tunicae testis et funiculi spermatici)

Scrotul reprezintă cele două pungi cutanate în care se află testiculul și tunicile care îl învelesc și aparține organelor genitale externe masculine. El se dezvoltă din umflăturile genitale situate pe părțile laterale ale tuberculului genital. Tegumentul său este cutat, mai pigmentat și se continuă cu tegumentul perineului, penisului și al feței mediale a rădăcinii coapsei. Pe linia mediană a scrotului se află *rafeul scrotal*, care se continuă cu rafeul penisului, iar în profunzime corespunde *septului scrotal*, ce separă între ele pungile scrotale. Cutele tegumentului scrotal sînt o rezervă pentru penis în timpul erecției. Pielea scrotului este lipsită de stratul de țesut adipos, deci de stratul său *izolator*, care nu este necesar, în vederea menținerii unei temperaturi mai scăzute în testicul. Ea are însă o rețea capilară densă, este bogată în glande sudoripare și sebacee, în terminații nervoase și termoreceptori, dintre care mai denși sînt receptorii pentru cald.

Sub dermul tegumentului scrotal se află *tunica dartos*, un strat de fibre musculare netede, care învelește ca o manta întregul scrot. Contracția sa în timpul erecției și ejaculării ridică testiculul. În afara acestor procese, prin contracție și relaxare, dartosul micșorează sau mărește suprafața de secțiune a patului capilar, contribuind la mecanismele de termoreglare ale testiculului.

Vasele și nervii scrotului

Au alte surse față de învelișurile profunde ale testiculului, datorită dezvoltării lor diferite. *Arterele* scrotului sînt ramurile rușinoase externe din a. femurală și ramurile scrotale posterioare din a. rușinoasă internă. Ele se anastomozează cu ramuri din a. cremasterică.

Venele drenează în v. safenă magna și v. femurală, iar posterior, în v. rușinoasă internă. Ele se anastomozează cu ramuri ale v. cremasterice.

Limfaticele duc limfa în ganglionii inghinali superficiali.

Nervii provin din n. ilioinghinal, n. rușinos și n. genito-femural.

După tunica dartos urmează *fascia spermatică externă*, care împreună cu următoarele formațiuni de înveliș ale testiculului și funiculului spermatic sînt preluate în urma procesului de *descensus testis* din straturile peretelui abdominal. Fascia spermatică externă corespunde aponevrozei oblicului extern.

Sub fascia spermatică esternă se află *m. cremaster* și *fascia cremasterică*. M. cremaster conține fibre striate care vin din marginile inferioare ale m. oblic intern și m. transvers al abdomenului. Fibrele sale înconjură funiculul spermatic începînd de la orificiul superficial al canalului inghinal, fiind mai dense în partea posterioară, după care se împrăștie în scrot. El se deosebește de ceea ce clasic s-a descris sub numele de m. cremaster intern, format din *fibre musculare netede*, dispuse în jurul funiculului spermatic și al fasciei spermatice interne. Ele ajung pînă în partea inferioară a scrotului și prin tonusul lor, împreună cu dartosul și m. cremaster, mențin forma scrotului.

Fascia cremasterică, descrisă la individul normal de Scarpa și la cei cu hernii de Cooper, se individualizează și ea începînd de la orificiul superficial al canalului inghinal, luînd unele fibre din pilierii acestuia, și din fibrele intercolumnare. Ea este legată prin fibre colagene de fascia spermatică externă și inferior se pierde printre fibrele m. cremaster.

Fascia spermatică internă provine din *fascia transversalis* și de la nivelul orificiului profund al canalului inghinal; ea înmănunchează toate formațiunile care alcătuiesc funiculul spermatic.

Tunica vaginală a testiculului inițial continuă direct peritoneul parietal pînă în scrot. După închiderea canalului peritoneo-vaginal ea formează *cavitatea vaginală a testiculului*, cu o lamă parietală și alta viscerală. *Lama parietală* se aseamănă mult ca structură cu peritoneul. Cea *viscerală* se continuă cu precedenta și învelește testiculul și epididimul. Ea aderă strîns de tunica albuginee și se deosebește de lama parietală prin aceea că nu are țesut conjunctiv propriu sub ea. De aceea, lama viscerală a vaginalei nu se poate dezlipi de pe albuginee. Împreună cu albugineea și tunica vasculară ia parte la formarea capsulei testiculului. Pe fața medială a epididimului și partea medială a marginii posterioare a testiculului se află zona de reflexie, neînvelită de vaginala care formează *hilul testiculului*, prin care pătrund vasele și nervii acestuia.

Spațiul virtual al cavității vaginale, cu o lamă fină de lichid seros, poate deveni real prin revărsate seroase (hidrocel) sau revărsate sanguine.

Vasele. Învelișurile profunde, de sub tunica dartos, sînt vascularizate de ramuri ale *a. cremasterice*, care ia naștere din a. epigastrică inferioară la nivelul inelului profund al canalului inghinal.

Venele drenează în v. cremasterică. Ele se anastomozează cu vasele scrotale și chiar cu cele testiculare și deferențiale, anastomozele dintre ele nefiind numeroase. *Limfaticele* ajung la ganglionii inghinali superficiali.

Nervii provin din n. genito-femural ale cărui ramuri genitale pătrund prin inelul profund al canalului inghinal și străbat fascia spermatică internă, unele fibre inervînd m. cremaster. N.ilio-inghinal se află în canalul inghinal, în afara fasciei spermatice interne și inferior de funiculul spermatic. El iese prin orificiul superficial al canalului inghinal și dă ramuri cutanate rădăcinii penisului, scrotului și regiunii pubiene.

Funiculul spermatic

Este format din canalul deferent, vasele și nervii testiculului și epididimului. Toate aceste elemente se adună spre a forma funiculul spermatic la nivelul inelului profund al canalului inghinal, de unde se îndreaptă spre testicul și epididim. Formațiunile funiculului se dispun în jurul a. testiculare, formînd *grupul anterior* și în jurul canalului deferent, alcătuind *grupul posterior*. În componența grupului anterior intră venele testiculului și epididimului, precum și plexul pampiniform și vasele limfatice. În lungul arterei merg fibrele plexului testicular. Alături de aceste formațiuni, în masa de țesut conjunctiv în care sînt cuprinse, se află și fibre musculare netede. Grupul posterior centrat de canalul deferent cuprinde artera și vena deferențială, cu un plex venos și nervii plexului deferențial. La nivelul inelului profund al canalului inghinal formațiunile funiculului spermatic se despart. Canalul deferent, după ce încrucișează vasele epigastrice inferioare, se îndreaptă spre peretele lateral al pelvisului și apoi spre baza prostatei, iar vasele testiculare merg retroperitoneal către regiunea lombară. În canalul inghinal, funiculul spermatic are raporturi cu pereții acestuia, este învelit de fascia spermatică internă și învelișurile situate exterior de ea. Sub orificiul superficial al canalului inghinal, funiculul spermatic poate fi palpat, în grupul posterior simțindu-se canalul deferent. Funiculul spermatic măsoară aproximativ 14—16 cm. Practic, prezintă importanță în realizarea castrării, în cura chirurgicală a herniilor, chisturi de funicul spermatic etc.

PENISUL (penis)

Penisul este organul genital masculin extern cu *funcție genitală* și *urinară*. El se dezvoltă din tuberculul genital. În repaus penisul atîrnă ca o pendulă (*pars pendula*) înaintea scrotului, iar în erecție devine rectiliniu, dispărînd totodată curbura uretrei anterioare. Penisul este alcătuit dintr-o parte fixă sau *rădăcina penisului* prin care se leagă de pelvis și o parte liberă formată din *corpul* și *glandul penisului* (fig. 1.24). Corpul are formă cilindrică, ușor turtit și prezintă o față anterioară sau superioară (în erecție) numită *dorsum penis* și alta inferioară sau *fața uretrală*. Extremitatea distală este alcătuită din gland, care are formă relativ conică. Baza glandului proemină, formînd *coroana glandului*, care depășește circumferința corpului penian și este separată de corp printr-un șanț circular numit *colul glandului*. Glandul acoperă extremitățile distale ale corpilor cavernoși și este format din țesutul erectil al corpului spongios al uretrei. La vîrful său, mai apropiat de fața uretrală, se găsește *orificiul extern al uretrei (ostium urethrae externum)*. Pielea care învelește corpul penisului se continuă spre gland, dar nu aderă de acesta și formează *prepuțiul*. Între acesta și gland există un spațiu care la nivelul colului glandului formează șanțul balanoprepuțial, întrerupt pe linia mediană de frîul prepuțiului. Frîul se continuă pe fața uretrală a corpului cu *rafeul penian*, o proeminență longitudinală pigmentată, care se prelungește pe scrot cu rafeul scrotal. În profunzimea glandului, frîului îi corespunde *septul glandului* situat în plan sagital. Prepuțiul este format la suprafață de tegument, care se continuă pe fața internă cu un strat subțire de epiderm, fără glande sebacee și sudoripare, care la nivelul colului se reflectă, învelind glandul. La locul de reflectare se află *glandele prepuțiale*, ce secretă un lichid cu miros caracteristic, care formează *smegma prepuțiului*.

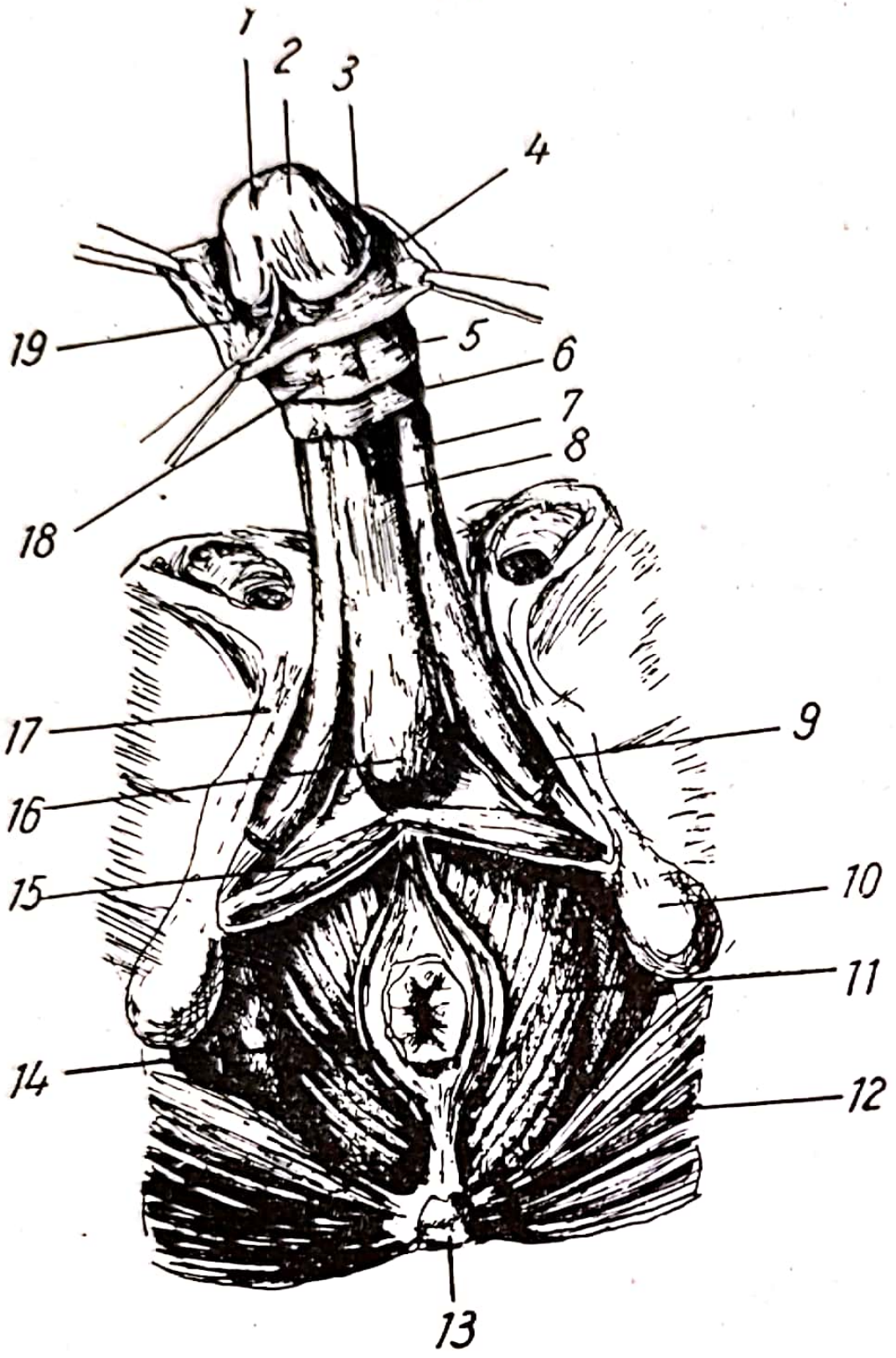

Fig. 1.24. Penisul și regiunea perineală:

1 — orificiul extern al uretrei ; 2 — glandul ; 3 — coroana glandului ; 4 — prepuțiul ; 5 — tegumentul penian ; 6 — fascia superficială a penisului ; 7 — corpul cavernos al penisului ; 8 — corpul spongios al penisului ; 9 — rădăcina penisului ; 10 — tuberozitatea ischiatică ; 11 — m. ridicător anal ; 12 — m. fesier mare ; 13 — coccisul ; 14 — fosa ischiorectală ; 15 — m. transvers superficial al perineului ; 16 — bulbul penisului ; 17 — ramura ischiopubiană a coxalului; 18 — rafeul penisului ; 19 — frîul prepuțiului.

Rădăcina penisului sau partea sa proximală este situată în perineul anterior și este formată de *rădăcinile corpilor cavernoși (crus penis)*, care se fixează pe ramurile ischio-pubiene și de *corpul spongios*. Acesta din urmă este așezat median și prezintă proximal o parte mai umflată, numită *bulbul penisului;* pe fața superioară a bulbului pătrunde în corpul spongios *uretra*. Bulbul penisului vine în raport profund, cu diafragma urogenitală, iar la suprafață prezintă *m. bulbospongios*.

Structura penisului

Penisul este format din țesut erectil, care alcătuiește cei doi *corpi cavernoși* ai penisului situați dorsal și *corpul spongios* al uretrei, așezat pe linia mediană în șanțul de pe fața uretrală format de cei doi corpi cavernoși. Rădăcinile corpilor cavernoși sînt fixate de ramurile ischiopubiene prin ligamente și *mușchii ischiocavernoși*. Ele se unesc sub simfiză, participînd la formarea corpului penisului, legat de simfiza pubiană prin ligamentul suspensor al penisului. Corpul spongios al uretrei prezintă proximal o parte mai proeminentă care formează bulbul penisului, o parte cilindrică intermediară și distal, glandul penisului. El este format tot din țesut erectil și este străbătut pe toată lungimea sa de uretră, care la nivelul bulbului primește canalele de excreție ale glandelor bulbo-uretrale. La exterior corpii cavernoși și corpul spongios al uretrei sînt înveliți și solidarizați între ei de *tunica albuginee*, un strat dens de țesut fibroelastic (fig. 1.25). Stratul profund al albugineei corpilor cavernoși se unește pe linia mediană formînd *septul penisului*, sub care se află șanțul în care este situat corpul spongios. Tunica albuginee a corpului spongios al uretrei în comparație cu cea a corpilor cavernoși este mai subțire, mai bogată în fibre elastice și conține totodată fibre musculare netede.

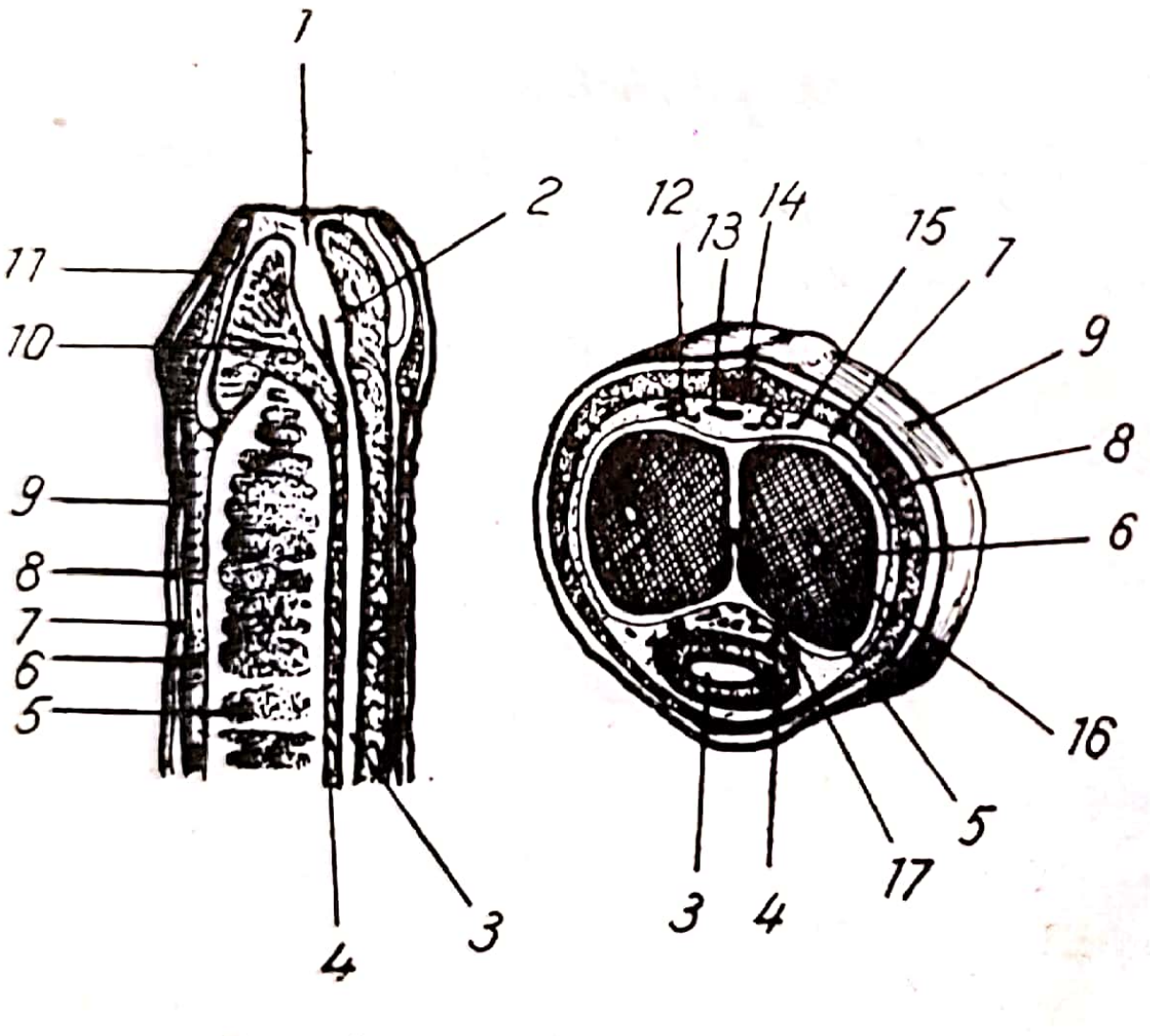

Fig. 1.25. Structura penisului:
1 — orificiul extern al uretrei; *2* — valvula fosei naviculare a uretrei; *3* — uretra peniană; *4* — corpul spongios al uretrei; *5* — corpul cavernos al penisului; *6* — tunica albuginee a corpului cavernos; *7* — fascia profundă a penisului; *8* — fascia superficială a penisului; *9* — tegumentul; *10* — glandul; *11* — prepuțiul; *12* — a. dorsală a penisului; *13* — v. dorsală profundă; *14* — v. dorsală superficială; *15* — n. dorsal al penisului; *16* — a. profundă a penisului; *17* — septul penisului.

Tunica albuginee trimite în interior trabecule, care compartimentează corpii cavernoși și pe cel spongios, în spații pline cu sînge numite *cavernele corpilor cavernoși* și *cavernele corpului spongios*. Trabeculele sînt formate din țesut conjunctiv, fibre musculare netede, iar suprafața lor este învelită de endoteliu. Ele conțin și ramuri arteriolare nutritive, care se capilarizează în interiorul trabeculei. Venulele care rezultă se varsă în caverne. Cavernele sînt *capilare sinusoide foarte largi* care iau naștere prin capilarizarea *arterelor helicine ale penisului*, numite astfel după forma lor în repaus. Din caverne sau capilarele sinusoide largi, dispuse între trabecule, pleacă *venele cavernoase*. *Microirigația* corpilor cavernoși este asigurată deci de ramificația arterelor helicine și de ramurile nutritive din interiorul trabeculelor, care duc sîngele prin venule tot în caverne sau capilarele sinusoide largi. Corpii cavernoși prezintă comunicări între ei prin septul penisului, dar nu și cu corpul spongios al uretrei. Venele care drenează corpii cavernoși au peretele gros, aproape ca arterele, cu coloane longitudinale subendoteliale, care pe suprafața de secțiune au aspect stelat. Corpul spongios al uretrei prezintă același dispozitiv erectil, cu deosebirea că la nivelul glandului conține doar *anse de vene largi*, care în erecție nu produc o rigiditate asemănătoare cu cea a corpilor cavernoși. Între arterele corpilor cavernoși și spongios, și venele de drenaj există numeroase *anastomoze arterio-venoase*, al căror mecanism de funcționare, sub influență nervoasă, constituie *substratul erecției* (fig. 1.26).

Învelișurile penisului sînt reprezentate de: tegument, tunica dartos, fascia superficială a penisului și fascia profundă.

Fascia profundă înconjură formaţiunile erectile și dă septuri între corpii cavernoși și corpul spongios. Ea este mai puţin densă, în comaparaţie cu albugineea și este atașată de aceasta.

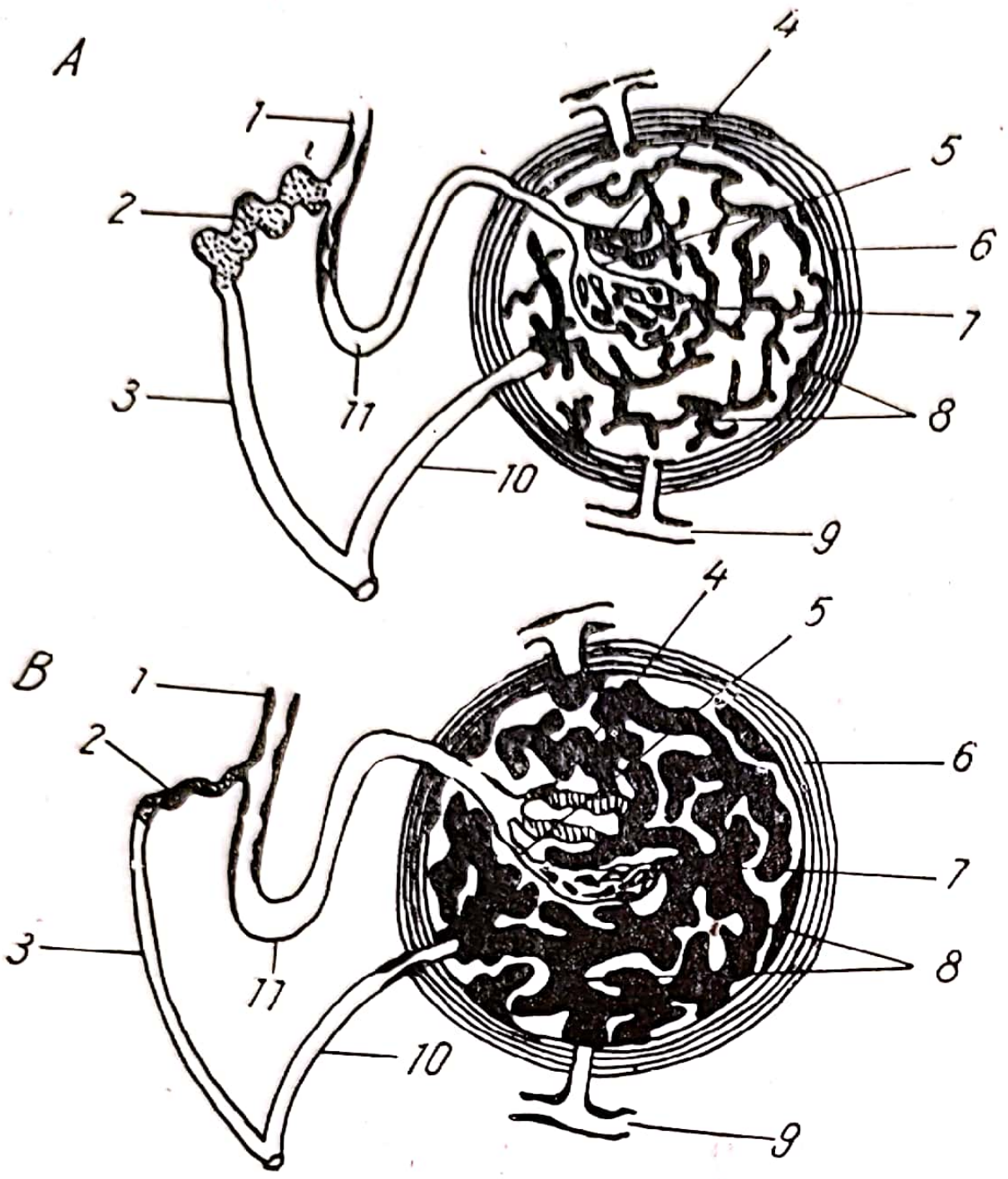

Fig. 1.26. Substratul anatomic al erecţiei (schemă) :

A — penisul relaxat ; *B* — penisul în erecție ; *1* — arteră cu pernuțe intimale ; *2* anastomoză arterio-venoasă deschisă în penisul relaxat (A) și închisă în erecție (B) ; *3* — venă de drenaj ; *4* — artere helicine cu cantitate redusă de sînge în *A* și în cantitate mare în *B* ; 5 — arteră nutritivă pentru trabecule ; *6* — tunica albuminee a corpului cavernos ; *7* — venulă din trabeculă ; *8* — cavernele corpului cavernos ; *9* — venă de drenaj ; *10* — venă cavernoasă de drenaj ; *11* — arteră..

Pe faţa dorsală, între fascie și albuginee se află vasele și nervii dorsali ai penisului. Posterior este mai subţire, aderă strîns de albuginee și se continuă cu fascia profundă a perineului.

Fascia superficială este formată din ţesut conjunctiv lax, fără ţesut adipos, iar *tunica dartos* se continuă cu cea scrotală.

Vasele penisului

Arterele sînt ramuri terminale ale a.rușinoase interne, care merg prin m.transvers profund și dă ca primă ramură artera bulbului penisului, după care se divide în artera profundă și artera dorsală a penisului. *Artera bulbului* se află dorsal de uretră și pătrunde în corpul spongios al uretrei.

A. profundă a penisului intră de fiecare parte, în rădăcina corpului cavernos, pe care îl străbate longitudinal pînă la extremitatea sa distală, avînd poziţie centrală. În corpul cavernos artera dă două feluri de ramuri. *Arterele helicine*, care se capilarizează formînd *cavernele corpului cavernos*, mai largi în centru și înguste către periferie. Aceste artere prezintă pernuţe formate de fibrele longitudinale subendoteliale și celule epiteloide. Din caverne pleacă *venele*, care după un scurt traiect ajung sub albuginee, pe care o străbat. A doua categorie de ramuri ale arterei profunde sînt *arterele nutritive*, care intră în trabecule, se capilarizează, iar venele ce se formează, duc sîngele tot în caverne. Venele cavernoase au peretele foarte gros, prezentînd și ele pernuţe vasculare.

A. dorsală a penisului se află pe *dorsum penis*, cîte una de fiecare parte, avînd lateral nervii dorsali și medial vena dorsală a penisului, care este unică (vezi fig. 1.25). În principal ea este artera glandului penisului, dar dă ramuri pentru albuginee și straturile superficiale ale penisului. Unele ramuri, după ce înconjură circumferenţial corpul cavernos, ajung la corpul spongios. Artera și ramurile ei se află sub fascia profundă. Circuitele arteriale nu sînt închise, ci prezintă anastomoze între ele.

Venele corpului spongios al uretrei, după ce străbat albugineea, înconjură corpul cavernos și se varsă împreună cu *venele glandului* în v. dorsală a penisului. Venele bulbului duc sîngele în venele rușinoase interne. *Vena dorsală a penisului* este bogată în valvule. Ea străbate spaţiul dintre ligamentul arcuat al pubelui și marginea anterioară a diafragmei urogenitale și se varsă în plexul prostatic. *Venele superficiale* dorsale duc sîngele tot în v. dorsală profundă.

Limfaticele, cu excepţia celor ale glandului, încep la nivelul prepuţiului, iar colectoarele însoţesc vena dorsală şi merg la ganglionii inghinali. Glandul prezintă o reţea subcutanată bogată, care se anastomozează cu cea a tegumentului şi uretrei. Drenajul începe pe partea ventrală a glandului, iar colectoarele merg apoi dorsal spre venele dorsale, ajungînd la ganglionii inghinali, iar altele la ganglionii iliaci externi.

Nervii penisului sînt pe de o parte ramuri ale nervilor spinali şi pe de alta, fibre vegetative (autonome) simpatice şi parasimpatice. Din prima categorie face parte *nervul dorsal al penisului*, ramură terminală a n. ruşinos (plexul sacral) şi unele ramuri colaterale perineale din acelaşi nerv, destinate bulbului penisului. N. dorsal trece pe sub ligamentul arcuat şi merge împreună cu vasele dorsale ale penisului, distribuindu-se tegumentului, prepuţiului, corpilor cavernoşi, glandului şi uretrei. Terminaţiile nervoase senzitive ajung la receptorii de la acest nivel reprezentaţi de : terminaţiile nervoase libere, corpusculii Krause, Vater-Pacini şi la *corpusculii genitali* din/sau în apropierea corpilor cavernoşi. Penisul este un organ bogat inervat şi cu numeroşi *receptori specifici* la nivelul său, cu un important rol funcţional, la care iau parte nu numai centrii medulari, ci şi cei suprasegmentari, inclusiv centrii corticali (orgasm, erecţie etc.). Componenta vegetativă *parasimpatică* pleacă din neuronii preganglionari din măduva sacrală (S_2—S_4), clasic centrii erecţiei şi ejaculării, care prin *nervii pelvici* (n. erigenţi) ajung în plexul hipogastric inferior (plexul pelvic) şi în plexul prostatic. Din aceste plexuri, fibrele postganglionare merg la penis împreună cu vasele, unde participă la formarea *plexului cavernos.* Aceste fibre sînt vasodilatatoare.

Fibrele simpatice aparţin simpaticului lombar şi vin din plexul hipogastric superior şi ganglionul mezenteric inferior. Ele iau parte la formarea plexului cavernos, fiind fibre vasoconstrictoare.

Recent, în mecanismul erecţiei, se atribuie un rol foarte important *anastomozelor arteriovenoase* dintre arterele profunde ale penisului şi venele circulaţiei de întoarcere (vezi fig. 1.26). Cercetări experimentale de hemodinamică la om, au arătat că un flux sanguin de 20—50 ml pe minut produce erecţie fără participarea mecanismului venos de închidere. Parasimpaticul creşte fluxul de sînge în corpii cavernoşi prin închiderea anastomozelor arterio-venoase, în timp ce simpaticul produce vasoconstricţia arteriolelor care irigă restul penisului. În repaus, anastomozele arterio-venoase sînt larg deschise şi o mare parte din sînge, pe calea acestor anastomoze, ajunge în venele de drenaj, fără a trece prin corpii cavernoşi (A. Conti).

Ejaculatul sau sperma, produsul de excreţie al organelor genitale masculine, conţine în cca 3 ml, 200—300 milioane de spermii. La formarea sa participă succesiv : *lichidul prostatic,* după care urmează *secreţiile din testicul, epididim* şi *canalul deferent* şi în final lichidul secretat de *veziculele seminale*, al căror conţinut a fost descris odată cu anatomia organelor respective. Menţionăm că prostaglandinele produse în mare măsură de veziculele seminale şi prostată sînt foarte concentrate în ejaculat şi funcţional, intervin în reglarea activităţii musculaturii netede în timpul migrării spermiilor, nu numai în lungul organelor genitale masculine, ci şi în tractul genital feminin, influenţînd chiar procesele de implantare a oului în uter, în ziua a 5-a—a 6-a de la fecundaţie.

COMENTARIUL REDACTORULUI

Concepţia urologică asupra structurii anatomice a ureterului diferă întrucîtva de cea acceptată de anatomişti şi a fost adoptată pentru a putea explica unele anomalii, cum sînt megaureterul, refluxul vezico-ureteral, disfuncţiile joncţiunii ureterovezicale şi altele.

Potrivit acestei concepţii, ureterul este alcătuit dintr-un singur strat de fibre musculare lungi, de formă helicoidală, care sînt dispuse spiralat pe aproape toată lungimea conductului. Deoarece ele se încrucişează în diverse planuri, pe o secţiune transversală lasă impresia că sînt dispuse în straturi concentrice.

În apropierea vezicii urinare, fibrele musculare helicoidale îşi schimbă forma, devin rectilinii şi se orientează în direcţie exclusiv longitudinală.

Nivelul la care se petrece această modificare de direcţie se prezintă la analiza microscopică sub forma unui pseudosfincter, a cărui hipertrofie ar putea explica dezvoltarea megaureterului de tip obstructiv, de „stenoză fără stenoză“.

Ureterul juxtavezical este format — prin urmare — tot dintr-un singur strat de fibre longitudinale, care pătrund prin hiatusul detrusorului, fără să contracte nici o aderenţă cu muşchiul vezical, exceptînd teaca Waldeyer, care-l solidarizează parţial de stratul muscular circular al vezicii şi-l acoperă parţial pe o distanţă de aproximativ 2—3 cm proximal.

După traversarea hiatusului, fibrele musculare ureterale se răspîndesc sub formă de evantai şi se întrepătrund cu cele de partea opusă pentru a realiza structural trigonul superficial, după cum urmează : fibrele ureterale mediale se îndreaptă spre linia mediană şi, împreună cu cele opuse, formează muşchiul lui Mercier, sau bara musculară interureterală. Fibrele laterale diverg în sens distal, se întreţes cu cele opuse, trec peste colul vezical şi pătrund în uretra prostatică, înserîndu-se la nivelul *vera montanum*, pe crista uretralis. Aceste fibre alcătuiesc muşchiul descris de Bell.

În felul acesta se înţelege importanţa contracţiei trigonului superficial pentru asigurarea aşa-numitului „mecanism valvular“ antireflux ; în realitate contracţiile lor închid orificiul ureteral prin scurtarea trigonului.

Teaca lui Waldeyer se comportă deosebit după traversarea hiatusului vezical, în sensul că fibrele ei conjunctive se răspîndesc şi se întrepătrund cu cele opuse, luînd parte la formarea trigonului profund şi înserîndu-se la nivelul colului vezical, pe care nu-l depăşesc.

2. FIZIOLOGIA ŞI FIZIOPATOLOGIA RENALĂ

I. TEODORESCU EXARCU

Funcţia fundamentală a rinichilor este de a epura plasma de anumite substanţe nevolatile endogene, în special produşi finali ai metabolismului protidic şi nucleoprotidic, precum şi de diverse substanţe exogene pătrunse în organism (droguri, toxice sau doar substanţe nemetabolizabile). Rinichiul mai elimină şi o serie de ioni care, introduşi prin alimente sau rezultaţi prin metabolismul endogen, tind să se acumuleze în cantităţi excesive. Epurarea plasmatică de diversele substanţe neutilizabile sau prezente în cantităţi excesive se realizează prin excreţie urinară.

Formarea urinei este un proces extrem de complex, care începe cu ultrafiltrarea prin membrana glomerulară a aproximativ 1/5 din plasma sanguină ce străbate rinichii (fracţie filtrată) şi continuă de-a lungul diverselor segmente tubulare cu reabsorbţia substanţelor necesare organismului şi secreţia unor substanţe care nu s-au putut elimina în cantităţi adecvate prin ultrafiltrare. Dintre substanţele prezente în ultrafiltratul glomerular, unele se reabsorb în tubi aproape total (glucoza, proteinele, aminoacizii), altele doar parţial (apa şi anumiţi electroliţi), iar substanţele inutilizabile se excretă complet (creatinina etc.) sau doar parţial (ureea etc.). Secreţia intervine în excreţia anumitor ioni (K^+, H^+ etc.), în cadrul unor schimburi ionice pentru recuperarea Na^+ şi menţinerea echilibrelor electrolitic şi acido-bazic, dar şi pentru excreţia acidului uric şi a creatininei (cînd creşte concentraţia lor plasmatică).

Prin excreţia urinară a diverselor substanţe nevolatile, împreună cu o cantitate de apă care în general nu depăşeşte 1% din valoarea ultrafiltratului glomerular, rinichii îndeplinesc funcţii de mare importanţă, dintre care menţionăm:

— *participarea la menţinerea concentraţiei plasmatice a unor substanţe neionizate necesare metabolismului energetic şi plastic (glucoză, aminoacizi etc.) şi a unor produşi finali ai catabolismului protidic şi nucleoprotidic (uree, creatinină, acid uric sau uraţi etc.);*

— *controlul concentraţiei plasmatice a unor ioni* (Na^+, K^+, Ca^{2+}, Cl^-, HCO_3^-, HPO_4^{2-} *etc.*), *reglînd prin mecanisme active şi/sau pasive reabsorbţia sau secreţia lor tubulară în funcţie de necesităţile organismului — funcţia de izoionie;*

— *menţinerea homeostaziei volumului lichidelor extracelulare şi a volemiei, eliminînd excesul de apă exogenă sau rezultată prin catabolismul celular — funcţia izovolemică;*

— *reglarea presiunii osmotice a lichidelor extracelulare și a plasmei prin capacitatea de a elimina apă în exces față de substanțele solvite sau invers, capacitate evidențiată de greutatea specifică urinară, care poate fi cuprinsă între 1 003 și 1 040 — funcția de izotonie;*

— *controlul echilibrului acido-bazic al umorilor prin modificarea raportului dintre secreția de* H^+ *și reabsorbția și regenerarea de* HCO_3^-, *în funcție de starea echilibrului acido-bazic putînd elimina urini al căror* pH *variază între 4,5 și 8 — — funcția de izohidrie.*

Rinichii exercită și o serie de funcții endocrine, mai recent descoperite, dintre care mai bine studiate sînt următoarele:

— *participarea la controlul tensiunii arteriale sistemice*, atît prin menținerea volumului lichidelor extracelulare și a volemiei, datorită adaptării eliminărilor urinare hidro-saline în funcție de starea de hidratare a organismului, cît și prin modularea tonusului arteriolar, prin echilibrul dinamic dintre sistemul presor renal (sistemul renină-angiotensină-aldosteron) și sistemul depresor renal (sistemul kalicreină-chinine renale intim corelat cu secreția de prostaglandine vasodilatatoare) și, probabil, și prin inactivarea unor substanțe presoare de origine extrarenală;

— *controlul eritropoiezei medulare* prin sinteza unui factor eritropoietic renal, care, acționînd asupra unei globuline plasmatice sintetizată de ficat, generează eritropoietină, principalul factor umoral care adaptează permanent producerea de eritrocite în funcție de necesitățile tisulare de O_2;

— *reglarea metabolismului fosfo-calcic* prin sinteza celui mai activ derivat al vitaminei D_3 $[1,25(OH)_2CC]$, care controlează toate cele trei etape fundamentale ale acestui metabolism (absorbția intestinală, stocarea și/sau mobilizarea din sistemul osos și eliminările urinare și digestive fosfo-calcice);

— *intervenția indirectă* în controlul diverselor metabolisme prin inactivarea, distrugerea și/sau eliminarea unor hormoni cu roluri metabolice majore (glucagon, insulină, catecolamine, aldosteron etc.).

Importanța funcțiilor renale este demonstrată de gravele tulburări metabolice prezente în insuficiențele renale acute și cronice (retenție azotată, dereglări complexe hidroelectrolitice și acido-bazice, tulburări endocrine, hematologice etc.), precum și de diversele manifestări clinice care produc moartea pacientului în cîteva zile în insuficiențele renale acute (dacă nu s-a instituit dializă) sau în cîțiva ani în insuficiențele renale cronice. Desfășurarea normală a diverselor funcții renale necesită o bogată irigație sanguină, de aceea alterările hemodinamice renale provoacă grave perturbări, care pot ajunge pînă la sistarea fluxului urinar cu uremie consecutivă.

IRIGAȚIA SANGUINĂ RENALĂ

Prin utilizarea unor variate metode s-a reușit determinarea atît la animale cît și la om a fluxului sanguin renal (FSR) și a distribuției intrarenale a sîngelui. La om metodele clasice de determinare a FSR utilizează perfuzia unor substanțe care sînt epurate aproape total din plasmă la o singură străbatere a rinichiului (PAH, Diodrast etc.), sau indicatori vasculari (coloranți legați de proteine plasmatice; albumină, eritrocite sau macromolecule marcate) injectați în embolus în artera renală și dozați apoi în sîngele venei renale, sau indicatori difuzibili („spălarea“ gazelor rare difuzibile ^{133}Xe, ^{85}Kr etc.) injectați de asemenea în embolus în artera renală și dozați cu ajutorul unei camere de scintilaţie. La animale, în afara metodelor menţionate, pentru determinarea FSR se mai utilizează debitmetre implantate pe artera renală, iar pentru studiul distribuţiei intrarenale a fluxului sanguin se recurge la injectarea i.v. de microsfere radioactive, cu diametrul uşor superior celui al capilarelor, sau de anticorpi antimembrană bazală glomerulară marcaţi izotopic, sau la cateterismul direct al vaselor renale.

Metodele menţionate au demonstrat că rinichii sînt organele cu cea mai bogată irigaţie, FSR fiind de 4—5 ml/min/g, faţă de 0,5 ml/min/g fluxul coronorian şi 0,01 ml/min/g fluxul sanguin al muşchiului striat în repaus. Raportarea FSR al adultului în repaus, în medie de 1 200 ml/min, la greutatea ambilor rinichi, care obişnuit nu depăşeşte 300 g, arată că rinichii, care reprezintă doar aproximativ 0,4% din greutatea corporală, primesc 20—25% din debitul cardiac.

FSR se distribuie inegal în diverse zone renale. Cercetările experimentale au precizat că la cîine corticala renală primeşte 4—5 ml/min/g, în timp ce fluxul sanguin al medularei este de numai 0,7—1 ml/min/g pentru zona externă şi 0,2 ml/min/g pentru zona internă. Fluxul sanguin cortical ar reprezenta, deci, aproximativ 90% din FSR şi cel medular numai 10%, din care 7% pentru zona externă şi 1—2% pentru zona internă, această distribuţie avînd ca rezultat şi o circulaţie sanguină mult mai rapidă în zona corticală comparativ cu zona medulară.

Examinarea mai în detaliu a distribuţiei intrarenale a fluxului sanguin trebuie să ţină seama de faptul că cele mai multe metode de determinare informează asupra debitului „nutritiv“ care irigă parenchimul renal, adică debitul sanguin din capilarele peritubulare corticale şi medulare (postglomerulare), iar microsferele radioactive şi anticorpii antimembrană bazală glomerulară informează asupra repartiţiei sîngelui în capilarele glomerulare.

Debitul sanguin destinat parenchimului renal (debitul postglomerular), studiat prin indicatori difuzibili, arată valori de 4—5 ml/min/g pentru cortex, cu uşoară scădere spre cortexul intern şi o scădere bruscă de la joncţiunea cortico-medulară (2 ml/min/g), iar la vîrful papilei ajunge la 0,1 ml/min/g. Captarea ^{86}Rb sau a ^{42}K indică o scădere regulată a debitului de la suprafaţa corticală la medulara internă. Interpretarea rezultatelor trebuie să ţină seama de particularităţile anatomice ale vascularizaţiei renale. La nivelul cortexului, zonele labirintice, care conţin tubii contorţi proximali şi distali, probabil că nu au aceeaşi irigaţie cu zonele în care se află segmentele drepte, debitul sanguin „nutritiv“ al parenchimului renal arătînd o scădere progresivă de la suprafaţa corticală pînă la medulară, din cauză că debitul sanguin în razele medulare este mai redus decît cel din zonele labirintice. În medulara externă există atît un sistem care irigă efectiv această zonă prin numeroasele capilare anastomozate, cît şi un sistem format din vasele drepte, care coboară sau urcă, şi străbat doar zona. Deşi ambele sisteme provin din glomerulii juxtamedulari, debitele lor sînt probabil diferite. În plus, debitul eferent al medularei în ansamblu este superior debitului aferent, deoarece antrenează şi apa ieşită din tubi în interstiţiu, de aceea este dificil de precizat ce determină de fapt metodele curent utilizate. Modificări în tranzitul şi repartiţia indicatorilor mai provoacă şi procesele de concentrare şi de schimb contracurent, de aceea rezultatele obţinute trebuie interpretate cu mult discernămînt.

Debitul sanguin glomerular poate fi calculat pentru glomerulii cei mai superficiali prin micropuncţii, prin determinarea debitului de filtrare şi a fracţiei filtrate. La şobolani debitul sanguin glomerular este apreciat de diverşi autori la valori cuprinse între 150 şi 240 ml/min/glomerul, dar nu este exclus ca realizarea manevrelor experimentale să determine vasoconstricţia arteriolei aferente care să altereze hemodinamica glomerulară. După decuparea rinichiului în 4 tranşe de la capsulă spre joncţiunea corticomedulară, radioactivitatea microsferelor injectate este maximă în tranşa a doua, tranşele unu şi trei sînt aproape egale şi tranşa a patra este mult mai slabă. Calcularea debitului sanguin al fiecărui glomerul pe baza densităţii glomerulare în fiecare tranşă, metodă foarte imprecisă, a dus la concluzia greşită că debitul diverşilor glomeruli corticali este aproape uniform. Prin microdisecţii după injectarea intraarterială de Silastic, s-a constatat că la iepure glomerulii cei mai superficiali şi cei juxtamedulari au debitul sanguin mai ridicat (200 ml/min/glomerul) decît glomerulii intermediari (100—110 ml/min/glomerul), dar mai probabil că numai glomerulii juxtamedulari au un flux sanguin mai mare comparativ cu ceilalţi glomeruli.

Metodele utilizate actualmente sînt grevate de o serie de posibilităţi de eroare, de aceea, deşi este dovedit că debitul cortical crescut scade apoi în medulară, modificările „redistribuţiei“ debitului sanguin descrise în condiţii normale şi patologice trebuie acceptate cu rezervă.

Presiunile din diversele segmente ale vaselor renale sînt variate, din cauza structurii sistemului vascular intrarenal. Determinările efectuate la cîini au arătat că în arterele mari (arterele arcuate) presiunea este de aproximativ 100 mmHg, iar în venele mari care drenează sîngele de numai 8 mmHg. În arteriolele aferente presiunea este de 100 mmHg, în capilarele glomerulare de 60 mmHg, apoi scade progresiv, ajungînd la 47 mmHg în arteriola eferentă şi la 13 mmHg în capilarele plexului peritubular. Presiunea crescută în capilarele glomerulare şi presiunea scăzută din capilarele peritubulare favorizează procesele care au loc la aceste niveluri şi anume ultrafiltrarea şi, respectiv, reabsorbţia.

Irigaţia renală depăşeşte cu mult necesităţile metabolice ale organismului, de aceea P_{O_2} din sîngele venei renale este mult mai mare decît în sîngele eferent al altor organe, diferenţa arterio-venoasă în cazul rinichiului fiind de 1,3—1,5 ml O_2/100 ml sînge, comparativ cu 4—6 ml O_2 în sîngele circulaţiei sistemice. Consumul de O_2 al rinichiului unui adult este însă de 15—20 ml/min (8—10% din consumul global de O_2 al organismului), sau 5,5—6,5 ml/min/100 g ţesut renal, comparativ cu 7 ml în cazul cordului şi cu 3,2 ml în cazul creierului. Rinichiul realizează deci extracţia O_2 necesar activităţii sale metabolice intense, nu prin desaturarea în O_2 a sîngelui care îl irigă, ci datorită FSR ridicat.

Cercetările efectuate pe cupe de rinichi *in vitro* arată că respiraţia tisulară a cupelor de corticală consumă 21,3 ml O_2/mg ţesut/oră, cupele de medulară externă 15,1 ml şi cele de medulară internă 6,2 ml. Aceste diferenţe sînt datorate faptului că segmentele tubulare din medulara internă (ansele Henle şi parte din tubii contorţi) sînt sediul unor activităţi care nu necesită un consum crescut de O_2 (concentrarea urinei prin mecanismul multiplicator contracurent). La nivelul zonei corticale renale s-a demonstrat *in vitro* că oxidarea aerobă a glucozei are o importanţă redusă, aici acţionînd intens gluconeogeneza, în schimb, în zona medulară glicoliza este foarte intensă.

Energia rezultată prin metabolismul renal este consumată în cea mai mare parte pentru realizarea transferurilor ionice tubulare (Na^+, K^+, Cl^-, HCO_3^-, HPO_4^{2-} etc.), pentru reabsorbţia glucozei, aminoacizilor şi a altor acizi şi baze organice și, în mai mică măsură, pentru secreția activă a H^+, K^+, acizilor și bazelor slabe. O cantitate redusă de energie se consumă pentru sinteza hormonilor renali, sinteza și *turnover*-ul unor constituenți structurali renali, menținerea gradientelor de concentrație corticomedulare, procesele de concentrație și diluție urinară etc.

Autoreglarea irigației renale este demonstrată de menținerea fără modificări a FSR în condițiile unor variații ample ale presiunii arteriale sistemice (de la 80—180 torr (fig. 2.1). Procesul autoreglării fluxului sanguin, descris și la alte organe, are o eficiență maximă la nivel renal și este prezent atît pe rinichiul denervat cît și pe cel transplantat sau perfuzat *in vitro*. Deoarece autoreglarea debitului sanguin renal este cuplată cu cea a debitului de filtrare glomerulară, reiese că autoreglarea irigației renale este datorată variațiilor rezistențelor arteriolelor aferente.

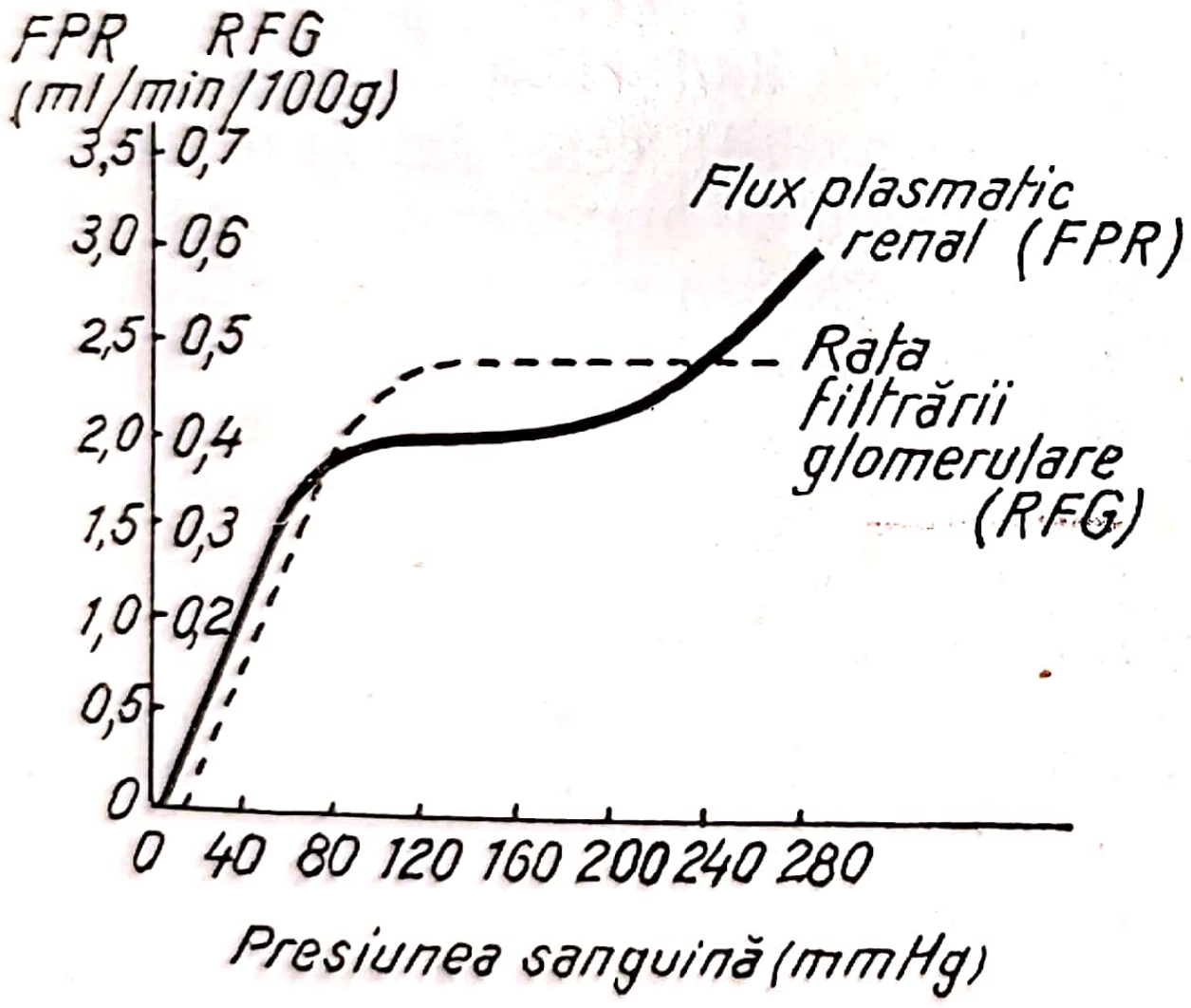

Fig. 2.1. Autoreglarea RFG și a FSR la presiuni arteriale între 80—180 mm Hg (reprodusă după Shipley R.E. și Study R.S., 1951).

Mecanismul autoreglării irigației renale este încă insuficient precizat, dar se știe că nu depinde de metabolismul renal și nici de sistemul nervos vegetativ. S-au emis mai multe ipoteze pentru a explica mecanismul adaptării tonusului arteriolelor renale la variațiile presiunii arteriale sistemice. Astfel conform ipotezei miogenice peretele vascular ar reacționa direct la distensie prin creșterea tonusului contractil, dovadă fiind constatarea că perfuzia de papaverină, procaină sau CN în doze care paralizează contracția musculară face să dispară autoreglarea. Conform ipotezei juxtaglomerulare tonusul arteriolelor renale ar fi adaptat prin modificări ale producerii locale de renină și angiotensină II, deoarece creșterile ratei filtrării glomerulare determină creșterea cantității de Na^+ care ajunge la nivelul maculei densa și, ca urmare, celulele acestei formațiuni eliberează o cantitate crescută de renină ce activează formarea locală de angiotensină care mărește tonusul arteriolar și scade rata filtrării glomerulare și concentrația de Na^+ care ajunge la macula densa.

Variațiile irigației renale în condiții fiziologice și patologice sînt încă insuficient precizate, din cauza dificultății determinării FSR la om. Totuși se cunosc anumiți factori fiziologici care influențează irigația renală, dintre ei cei mai bine studiați sînt: vîrsta, ritmul nictemeral, postura, activitatea fizică și stările emoționale.

— *Vîrsta* imprimă anumite caracteristici FSR în primele luni de viață și la bătrîni. La nou-născuți FSR crește progresiv în primele săptămîni, mai ales la nivelul corticalei, deoarece la naștere nefronii juxtamedulari sînt mai dezvoltați comparativ cu cei corticali. Apoi, paralel cu maturarea structurală și funcțională a nefronilor, crește fluxul sanguin cortical și concomitent și rata filtrării glomerulare (RFG). Aceste particularități de dezvoltare au importante implicații funcționale, imaturitatea nefronilor corticali explicînd capacitatea limitată a rinichiului nou-născutului de a răspunde la o încărcare cu sare și capacitatea de a reacționa la o încărcare hidrică prin diluția adecvată a urinei. La bătrîni, consecutiv alterărilor morfologice (scăderea numărului nefronilor, îngroșarea stratului endotelial, atrofia stratului muscular arteriolar etc.) a leziunilor morfologice vasculare inerente vîrstei și a vasoconstricției arteriolare, se produc scăderi progresive ale capacității funcționale renale. Atrofia vasculo-glomerulară afectează cu precădere nefronii corticali și de aceea fluxul sanguin scade mai intens decît masa renală și răspunsurile la droguri vasodilatatoare și la încărcarea cu Na.

— *Alimentația* poate induce de asemenea modificări ale irigației renale. Astfel la animale (nu și la om) excesul de proteine produce creșteri importante ale FSR, iar la om scăderea aportului de Na^+ sau K^+ provoacă scăderi ale FSR, probabil datorită activării sistemului renină-angiotensină (SRA).

— *Postura* este un alt factor care modifică irigația renală, ortostatismul diminuînd fluxul sanguin cortical, mai intens comparativ cu scăderea debitului cardiac.

— *Stările emoționale* provoacă la om scăderi ale FSR prin activarea sistemului simpatic, deoarece simpatectomia renală diminuează răspunsul hemodinamic.

FSR poate scădea în diverse condiții patologice, mai ales prin : creșterea rezistenței arteriolare (fără leziuni anatomice demonstrabile), reducerea patului vascular prin obliterarea vaselor renale și substituție prin țesut conjunctiv, sau prin asocierea ambelor mecanisme. Investigarea funcției renale poate ajuta la diferențierea gradului de participare a fiecăreia din aceste posibilități la reducerea fluxului sanguin renal (Schück, 1984).

În reglarea hemodinamicii renale, hormonii intrarenali dețin un rol mai important comparativ cu cel al influențelor vegetative, deoarece rinichiul denervat sau transplantat nu își pierde autoreglarea irigației. Numeroase studii au investigat în special importanța SRA și a prostaglandinelor (PG), prin intermediul cărora se pot produce modificări importante ale FSR și ale distribuției sale intrarenale.

SRA este activat în condițiile scăderii presiunii arteriale și a volumului lichidelor extracelulare și reprezintă principalul mecanism presor renal (a se vedea „Participarea renală la menținerea și dereglarea homeostaziei tensiunii arteriale“). Anumite rezultate sugerează că angiotensina I ar avea efect direct vasoconstrictor renal, electiv asupra irigației corticalei interne și a medularei. Dar cel mai bine cunoscute sînt efectele angiotensinei II, față de care vasele renale au o sensibilitate mult mai mare comparativ cu vasele altor teritorii, perfuzia i.v. a unor doze care nu influențează presiunea arterială sistemică provocînd scăderi ale FSR și ale fracției corticale a FSR. La animalele supuse unui regim fără sare și în anumite condiții experimentale în care este activat SRA, administrarea de inhibitori ai angiotensinei II mărește FSR, dovedind că în aceste condiții reducerea FSR este datorată formării intrarenale de angiotensină II și fixării ei pe receptorii vasculari specifici. Angiotensina III, acționînd asupra unor receptori vasculari identici cu cei asupra cărora acționează și angiotensina II, provoacă o vasoconstricție renală similară cu aceasta.

Rolul SRA în autoreglarea irigației renale rămîne încă nestabilit, mai ales că unii autori au constatat că la animalele, la care s-a provocat depletia reninei prin administrare de NaCl și DOCA, autoreglarea irigației renale nu se modifică, iar administrarea de diverși antagoniști ai angiotensinei II nu suprimă capacitățile renale de autoreglare.

PG principale sintetizate de rinichi sînt : PGE_2, PGF_2 , PGD_2 și PGI_2 (prostaciclina), fiind admis că în medulară celulele interstițiale și celulele canalelor colectoare sintetizează PGE_2

și PGF_2, iar în cortex prostaciclina este sintetizată de către pereții vasculari. Mai recent s-a demonstrat că glomerulii izolați de șobolan sintetizează PGE_2, PGF_2 și PGI_2. Considerate mai înainte ca factori care intervin direct în reglarea irigației renale, actualmente se admite că PG sînt „modulatori" care modifică efectele renale ale substanțelor vasoconstrictoare. S-a sugerat că PG ar interveni și în autoreglarea irigației rinichiului perfuzat izolat, dar inhibarea sintezei renale de PG nu a anulat autoreglarea.

Interrelațiile dintre diversele sisteme hormonale intrarenale încep să se precizeze. Astfel s-a demonstrat că administrarea de angiotensină II stimulează eliberarea de PG și acestea protejează rinichiul față de efectele vasoconstrictoare ale angiotensinei II. Dar PG renale sînt corelate și cu sistemul kalicreină-chinine, bradichinina inducînd vasodilatație renală fie direct fie prin eliberare de PG; chininele renale ar controla activitatea unei enzime (PG_2-9-cetoreductaza) de care depinde echilibrul dintre PGE_2 și $PGE_{2\alpha}$, compuși cu acțiuni vasculare diferite. Aceste date recente sugerează că hormonii intrarenali dețin roluri importante în reglarea irigației renale.

FORMAREA URINEI

Formarea urinei — proces datorită căruia rinichiul își îndeplinește multe din funcțiile sale fiziologice — este rezultatul a 3 mecanisme: ultrafiltrarea, reabsorbția și secreția. Concepția actuală asupra formării urinei s-a elaborat progresiv prin acumularea rezultatelor multiplelor cercetări experimentale și clinice. Dezvoltarea cunoștințelor asupra funcției renale începe cu Bowman (1842), care, studiind structura microscopică a rinichiului, a emis ipoteza, susținută mai tîrziu și de Heidenhein (1874), că urina este rezultatul filtrării lichidelor plasmatice prin membrana glomerulară și al secreției tubulare a substanțelor dizolvate, lichidele filtrate avînd mai ales rolul de a antrena substanțele secretate de tubi. Ludwig (1844) admitea că diverșii constituenți urinari străbat filtrul glomerular, iar în tubi are loc concentrarea filtratului prin reabsorbția de apă, precum și recuperarea prin difuziune a unora dintre substanțele filtrate. Cushing (1917) considera că formarea urinei începe cu ultrafiltrarea plasmei prin glomeruli, iar în tubi ultrafiltratul este supus reabsorbției constante și invariabile, indiferent de necesitățile de moment ale organismului. Marshall (1923) a demonstrat intervenția proceselor de secreție tubulară și a studiat importanța lor în formarea urinei. Un aport deosebit la verificarea ipotezelor emise și la elaborarea concepției actuale au reprezentat introducerea tehnicii experimentale a micropuncțiilor urmată de colectarea de lichid din diverse segmente ale nefronului și microdozarea unor constituenți urinari, efectuate inițial pe rinichiul de broască (Richards și colab., 1938) și ulterior pe rinichiul de mamifer (Walker și colab., 1941), precum și metoda *clearance*-urilor, care a permis determinarea ratei filtrării glomerulare și a modificărilor cantitative suferite de principalii constituenți urinari de-a lungul diverselor segmente tubulare (Rehberg 1926, H. Smith 1937, Shannon 1935). Progresele tehnice au fost urmate de elaborarea unor tehnici complexe, dintre care menționăm: microperfuzia nefronilor sau a unor segmente tubulare izolate, micropuncții tubulare în condiții de flux urinar liber și stopat, microperfuzii continui, tehnici electronomicroscopice, imunologice, enzimologice, radioizotopice etc. datorită cărora s-a putut preciza atît rolul fiecărui segment al nefronului în formarea urinei, cît și mecanismele implicate în activitatea renală în condiții normale și patologice.

Formarea urinei începe prin ultrafiltrarea plasmei din capilarele glomerulare prin membrana glomerulară, o structură complexă multistratificată la formarea căreia participă atît capilarul cît și capsula Bowman (a se vedea „Anatomia aparatului urinar“). Ultrafiltratul glomerular străbate apoi tubul, fiind supus unor procese de reabsorbție și secreție, în segmentele superioare tubulare reabsorbindu-se activ substanțe necesare organismului și pasiv o cantitate corespunzătoare de apă, consecutiv volumul lichidului fiind redus la aproximativ 20% din volumul filtrat, iar în segmentele distale au loc procese de reabsorbție și secreție selective controlate de mecanisme extrem de sensibile și eficiente. Prin activitatea coordonată a acestor trei mecanisme se formează urina, a cărei cantitate și compoziție biochimică sînt condiționate de concentrațiile plasmatice ale diverșilor constituenți și de echilibrele hidroelectrolitic și acido-bazic.

ULTRAFILTRAREA GLOMERULARĂ

Prin structura sa complexă multistratificată membrana glomerulară, care separă plasma din capilarele glomerulare de spațiul capsulei Bowman, se comportă ca un ultrafiltru, avînd rolul de a modula transferul transmembranar al diverșilor constituenți plasmatici. S-a presupus că ultrafiltrarea ar avea loc prin niște „pori“ preformați ai membranei glomerulare, care datorită dimensiunilor lor permit trecerea moleculelor plasmatice mici și se opun transferului proteinelor. Examenele electronomicroscopice nu au putut pune în evidență acești pori și de aceea s-a emis ipoteza că permeabilitatea selectivă a membranei glomerulare se datorează caracteristicilor fizico-chimice conferite de macromoleculele polianionice structurale, gelul macromolecular hidratat permițînd penetrația moleculelor mici prin faza apoasă, dar nu și a moleculelor mari proteice. Deși cunoștințele actuale asupra proprietăților fizico-chimice ale membranei bazale sînt mai concordante cu ipoteza difuziunii, nu se poate exclude nici existența porilor (Bulger, 1979).

Rata ultrafiltrării glomerulare (RFG) depinde în primul rînd de interrelațiile unor forțe presionale antagoniste, acționînd de o parte și alta a membranei filtrante, denumite forțele Starling după numele fiziologului englez care le-a studiat. Asemenea forțe acționează la nivelul tuturor capilarelor din organism, dar la nivelul capilarelor glomerulare au anumite caracteristici. Pe baza rezultatelor obținute prin tehnica micropuncțiilor, Brenner și colab. (1971) sintetizează factorii de care depinde rata filtrării glomerulare (RFG) în următoarea formulă :

$$RFG = Kf(\Delta P - \Delta\pi) \qquad (1)$$

în care Kf = coeficient de filtrare calculat prin produsul dintre permeabilitatea hidrostatică (K) și suprafața de filtrare (S), deci, $Kf = K \times S$;

ΔP = diferența medie a presiunii hidrostatice transcapilare rezultată prin scăderea presiunii hidrostatice din capsula Bowman (P_T) din presiunea hidrostatică intracapilară (P_{GC}), deci, $\Delta P = P_{GC} - P_T$;

$\Delta\pi$ = diferența medie a presiunii oncotice obținută prin scăderea presiunii oncotice a ultrafiltratului din capsula Bowman (π_T) din presiunea oncotică a plasmei din capilarele glomerulare, deci, $\Delta\pi = \pi_{GC} - \pi_T$.

În condiții fiziologice presiunea oncotică a ultrafiltratului glomerular (π_T) fiind neglijabilă, presiunea efectivă de filtrare (P_{EF}) poate fi exprimată prin formula :

$$P_{EF} = P_{GC} - (P_T + \pi_{GC}), \qquad (2)$$

și deci $RFG = Kf \times P_{EF}$ (3)

sau

$$RFG = K \times s \times P_{EF} \qquad (4)$$

Determinările directe ale diverselor presiuni care acționează asupra membranei glomerulare au fost efectuate pe rinichii de șobolani și maimuțe. P_{GC} s-a dovedit a avea valoarea medie de 45 torr (40% din valoarea presiunii oncotice medii), iar P_T 10 torr, de aceea ΔT are valoarea în jurul a 35 torr. Diferența presiunii hidrostatice transcapilare scade de-a lungul capilarului glomerular numai cu 1—2 torr. Presiunea oncotică medie a plasmei intracapilare este la capătul proximal al capilarului 20 torr și apoi, ca urmare a extravazării lichidelor lipsite de proteine, crește pînă la 35 torr. Diferența locală $\Delta P - \Delta\pi$ scade deci de-a lungul capilarului glomerular de la aproximativ 15 torr la extermitatea proximală, unde și rata ultrafiltrării este maximă, spre extremitatea distală pînă la valoarea de 0, concomitent cu creșterea progresivă a presiunii coloidosmotice intracapilare. În punctul în care presiunea coloidosmotică egalizează presiunea hidrostatică — echilibrul de filtrare — ultrafiltrarea încetează. Punctul la care se realizează echilibrul de filtrare, situat înaintea extremității distale a capilarului glomerular, se deplasează pe măsură ce crește fluxul sanguin renal, consecutiv crescînd și suprafața de filtrare (fig. 2.2). Pentru valori foarte mari ale fluxului plasmatic nu se mai poate realiza echilibrul de filtrare, deci, creșterea filtrării glomerulare nu mai este proporțională cu cea a fluxului plasmatic, ci este influențată de alți factori (presiunea hidrostatică intracapilară etc.).

Sediul capilarului glomerular	P_{GC}	P_T	Π_{GC}	P_{UF}
		(mmHg)		
Capăt aferent	45	10	20	15
Capăt eferent	45	10	35	0

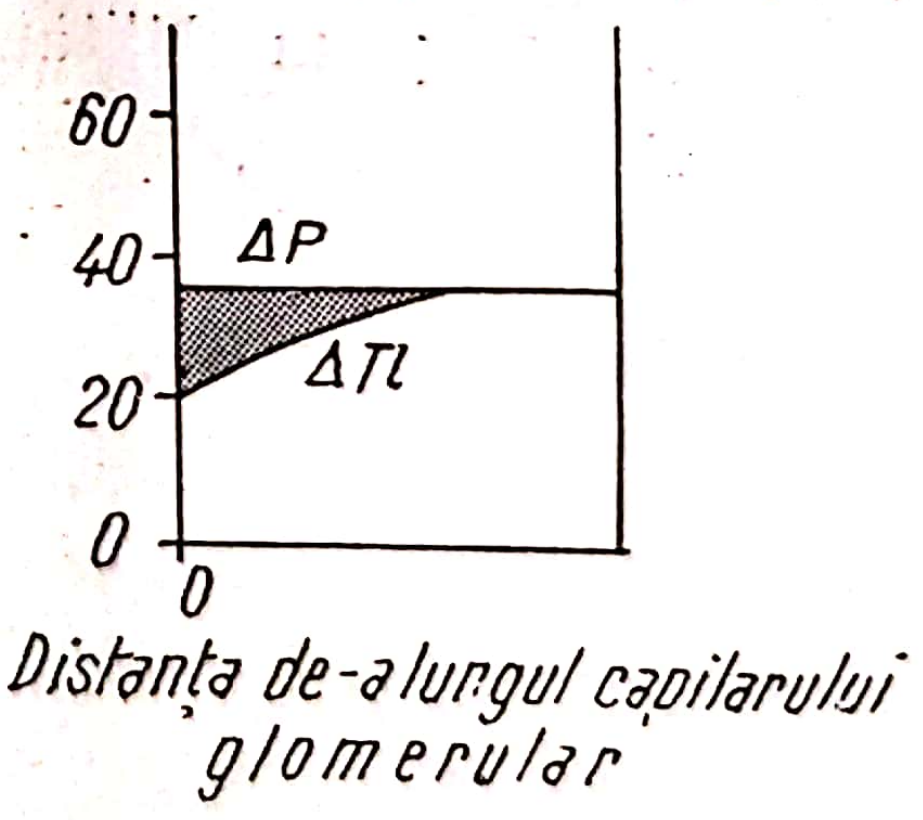

Fig. 2.2. Presiunile hidrostatică și coloidosmotică de-a lungul unui capilar glomerular de șobolan $\Delta P = P_{GC} - P_t$ și $\Delta\Pi = \Pi_{GC} - \Pi_T$, în care P_{GC} și P_t sînt presiunile hidrostatice intracapilară și din capsula Bowman și Π_{GC} și Π_T sînt presiunile coloidosmotice corespunzătoare (reprodusă după Brenner B.M., Bayliss C. și Deen W.M., 1966).

Autorii scandinavi în special Källskog și Wolgast, determinînd presiunile hidrostatice intracapilare tot pe rinichiul de șobolan, au găsit valori ale P_{GC} cuprinse între 60 și 65 torr, conform cărora la extremitatea distală a capilarului glomerular presiunea de ultrafiltrare era încă de 13 torr. Pe baza acestor valori este evident că echilibrul de filtrare nu poate fi atins de-a lungul capilarului glomerular și ca urmare rata filtrării glomerulare va fi condiţionată de presiunea hidrostatică intracapilară dependentă de tonusul arteriolelor glomerulare.

Rata filtrării glomerulare depinde nu numai de interrelaţiile forţelor Starling, a căror rezultantă este presiunea efectivă de filtrare, dar şi de dimensiunile şi permeabilitatea membranei glomerulare, considerate pînă nu demult ca invariabile.

Suprafaţa membranei glomerulare, apreciată la adultul normal între 1,2 şi 1,5 m^2, depinde de numărul de glomeruli activi şi de numărul capilarelor funcţionale din fiecare glomerul. La om toţi nefronii funcţionează permanent, dar gradul de funcţionalitate diferă, de aceea RFG poate fi diminuată nu numai ca urmare a scăderii progresive a numărului nefronilor funcţionali (nefropatiile cronice distructive), dar şi de diverse tulburări hemodinamice care diminuează presiunea hidrostatică din capilarele glomerulare (stări de şoc).

Permeabilitatea membranei filtrante, considerată invariabilă datorită structurii ei anatomice, probabil că prezintă variaţii corelate cu modificările suprafeţei efective de filtrare, de care sînt greu de diferenţiat. Obişnuit se admite că lezarea membranei filtrante este urmată de creşterea permeabilităţii pentru molecule care în condiţii fiziologice nu pot străbate filtrul glomerular.

Studiile asupra filtrabilităţii unor substanţe din plasmă au precizat că procesul depinde atît de dimensiunile şi forma moleculelor acestor substanţe, cît şi de anumite proprietăţi funcţionale ale membranei filtrante. Astfel albuminele cu greutate moleculară de aproximativ 68 000 daltoni se găsesc în ultrafiltratul glomerular în concentraţii de 0,2—0,3% din cea plasmatică, iar hemoglobina cu greutate moleculară de aproximativ 64 500 filtrează în proporţie de 0,5% din concentraţia plasmatică, probabil din cauză că molecula sa este ceva mai alungită. De aceea se admite că „porii“ membranei filtrante au dimensiuni apropiate de ale acestor molecule. Transferul transmembranar al moleculelor neutre scade brusc dacă raza moleculară depăşeşte 2 nm, şi este minim dacă raza depăşeşte 3,4 nm. Filtrarea glomerulară depinde şi de încărcătura electrică a moleculelor plasmatice. Cercetări efectuate cu dextrani cu molecule de dimensiuni similare dar cu încărcătură electrică diferită au arătat că dextranul neutru filtrează total dacă raza moleculară nu depăşeşte 20 nm, în timp ce dextranul sulfat, încărcat electronegativ, filtrează doar parţial, chiar dacă raza moleculară este sub 20 nm. Rezultate similare au fost obţinute şi cu peroxidaze cu punct izoelectric diferit, formele cationice filtrînd mai lent decît cele anionice sau neutre (fig. 2.3). Aceste diferenţe se datorează prezenţei la suprafaţa celulelor glomerulare şi a membranei bazale a unui strat de sialoglicoproteine acide încărcate puternic electronegativ, strat care va îngreuna filtrarea moleculelor avînd aceeaşi încărcătură electrică. Cercetările asupra filtrabilităţii mai multor enzime cu dimensiuni moleculare apropiate au dus la concluzia că straturile constitutive ale membranei filtrante au importanţă diferită, membrana bazală funcţionînd ca un ultrafiltru grosolan şi diafragmul care acoperă porii ca un filtru fin de discriminare.

Reglarea RFG depinde de rezistenţa arteriolelor glomerulare, care controlează atît presiunea cît şi fluxul sanguin intraglomerular şi este influenţată de factori fizici şi umorali.

— Presiunea transmurală (diferenţa dintre presiunea din interiorul şi din afara arteriolelor glomerulare) este considerată de unii autori ca un factor important de reglare a RFG, deoarece scăderea presiunii transmurale, prin diminuarea presiunii arteriale sau prin creşterea presiunii interstiţiale (constricţie ureterală sau venoasă), provoacă vasodilataţie şi creşterea fluxului sanguin renal cu augmentarea consecutivă a presiunii hidrostatice intracapilare, iar creşterea presiunii transmurale are consecinţe inverse. Acest factor nu este însă unic, în reglarea RFG intervenind şi modificări glomerulare, mezangiale şi mai ales ale rezistenţei arterelor interlobulare.

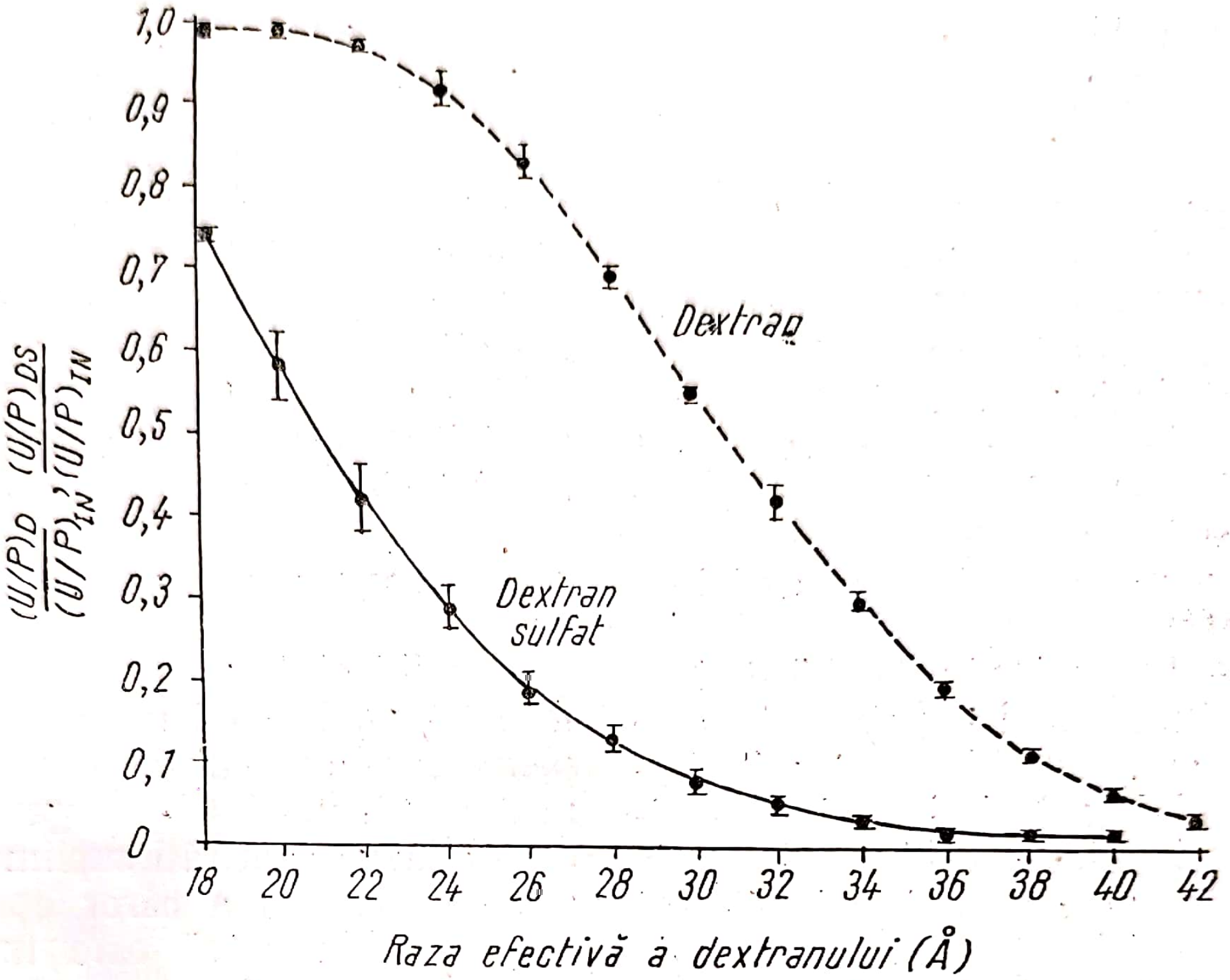

Fig. 2.3. Clearance-ul fracţionat al sulfatului de dextran şi al dextranului neutru reprezentat în funcţie de raza moleculară efectivă (reprodusă după Brenner B. M. şi Rector F.C., 1976).

— Sistemul renină-angiotensină, modulat de distensia arteriolelor glomerulare şi de conţinutul ionic al lichidului intratubular care ajunge la nivelul maculei densa, influenţează RFG prin creşterea tonusului arteriolei aferente. Conform unei ipoteze încă neadmisă de toţi autorii, fiecare nefron ar poseda o buclă reglatoare intrarenală, care adaptează permanent rata filtrării prin descărcarea de renină şi producerea de angiotensină, pe baza informaţiilor provenite din segmentele distale (a se vedea „Funcţiile endocrine ale rinichiului“).

— Variaţiile coeficientului de ultrafiltrare (Kf) ar putea fi de asemenea unul din factorii reglatori ai RFG, deoarece este diminuat de anumiţi hormoni (angiotensina II, ADH, PTH) şi de modificările metabolismului calciului. Nu s-a precizat încă dacă aceşti factori umorali diminuează Kf prin modificarea permeabilităţii hidrostatice (K) sau a suprafeţei filtrate (S), dar acţiunea lor se pare că se datorează stimulării sau inhibării adenilat- sau guanilatciclazei, cu participare probabilă şi a prostaglandinelor secretate de celulele glomerulare. Kf poate fi redus însă şi prin acumularea de macromolecule la peretele glomerular, cu modificarea consecutivă a presiunii oncotice locale.

Determinarea RFG se face prin calcularea *clearance*-urilor unor substanţe care filtrează liber glomerular, iar în tubi nu se reabsorb și nici nu se secretă. Valoarea *clearance*-ului unei substanțe (X) se obține înmulțind concentrația sa urinară (Ux) cu volumul urinar pe unitatea de timp (V) și împărțind la concentrația plasmatică a substanței (Px):

$$Cx = \frac{Ux \cdot V}{Px}$$

Cele mai corecte valori ale *clearance*-ului glomerular se obțin cu inulină, un polimer al fructozei, dar pentru uzul clinic se utilizează curent *clearance*-ul creatininei endogene. Mai recent s-a introdus *clearance*-ul unor substanțe marcate izotopic (^{51}Cr-EDTA, ^{131}I-Iothalamat și ^{92}Tc-EDTA).

Valoarea medie a *clearance*-ului inulinei, corespunzătoare RFG, este la adulți de 127 ml/min la bărbați și 118 ml/min la femei (raportat la o suprafață corporală de 1,73 m^2). Rinichii ultrafiltrează deci zilnic aproximativ 180 l lichide, echivalent cu de 60 ori volumul plasmatic, de 15 ori volumul lichidelor extracelulare și de 4 ori volumul total al apei din organism. În primele zile după naștere *clearance*-ul inulinei este de aproximativ 20 ml/min/1,73 m^2, mai redus la prematuri, apoi crește progresiv, ajungînd la vîrsta de un an la valori similare cu cele ale adultului (raportate bineînțeles la suprafața corporală ideală de 1,73 m^2), se menține fără modificări pînă la 40 de ani și apoi începe să scadă progresiv, datorită involuției fiziologice a glomerulilor și modificărilor regresive ale arterelor renale.

Clearance-ul creatininei endogene, ceva mai mare decît cel inulic datorită secreției tubulare reduse a metabolitului, raportat la suprafața corporală de 1,73 m^2, are valoare medie la bărbați 130 ml/min și la femei 120 ml/min.

Clearance-urile glomerulare sînt influențate de poziție, diminuînd moderat prin trecerea din decubit în ortostatism, de alimentație, crescînd ușor ca urmare a unei diete bogate în proteine și scăzînd în cazul restricției de sare, mai ales dacă se asociază și cu deshidratare, precum și de „stress"-uri psihice și de durere, scăzînd mai ales atunci cînd a diminuat semnificativ și fluxul sanguin renal. În condiții patologice valoarea *clearance*-urilor glomerulare este diferită. În insuficiența renală acută inulina se reabsoarbe iar creatinina se secretă în tubi, de aceea *clearance*-urile respective nu mai reprezintă valoarea RFG, în schimb, în nefropatiile cronice determinarea repetată a acestor *clearance*-uri reprezintă un indice valoros pentru urmărirea evoluției bolii.

REABSORBȚIA ȘI SECREȚIA TUBULARĂ

Ultrafiltratul glomerular este supus de-a lungul tubului unor procese complexe, care au rolul de a recupera anumiți constituenți utili organismului și de a adăuga cantități suplimentare din alți constituenți a căror epurare prin filtrare glomerulară este insuficientă. Determinarea *clearance*-urilor diverșilor constituenți urinari și mai ales microdozarea lor în lichidul extras prin puncții ale diverselor segmente tubulare au permis precizarea modificărilor suferite de fiecare din constituenții principali ai ultrafiltratului (fig. 2.4).

Reabsorbția tubulară are o importanță fiziologică majoră în menținerea homeostaziei hidroelectrolitice și a altor constituenți plasmatici. Transportul unor constituenți ai lichidului intratubular în tubulocite și de aici în circulația sistemică, variabil în funcție de constituent, unii reabsorbindu-se pe toată lungimea tubului, alții doar în anumite segmente tubulare, se realizează prin mecanisme specifice, cu o rată care depinde de cantitatea filtrată, iar pentru unii și de necesitățile organismului. Reabsorbția substanțelor din ultrafiltrat se poate face activ sau pasiv.

Reabsorbţia activă se efectuează împotriva unor gradiente de concentraţie şi/sau electrice, deci, cu consum de energie furnizată prin metabolismul celular şi de aceea procesul este abolit de inhibitorii metabolici, hipoxie şi refrigeraţie. Procesul constă în combinarea substanţei de resorbit pe faţa endoluminală a membranei tubulocitului cu un „transportor“ membranar şi formarea unui complex care poate străbate membrana şi odată intracelular se disociază, eliberînd substanţa care va părăsi celula prin polul bazal al acesteia şi „transportorul“ care îşi va reîncepe activitatea. Acest tip de transport activ este limitat de o capacitate maximă de reabsorbţie (Tm), dependentă de cantitatea disponibilă a transportorului şi de activitatea mecanismelor care asigură formarea şi desfacerea complexului. Reabsorbţia activă limitată de Tm este mecanismul prin care se recuperează din ultrafiltrat glucoza, aminoacizii, acizii cationici nevolatili, uraţii, fosfaţii, sulfaţii etc. Deoarece Tm acestor diverşi constituenţi este de cîteva ori mai mare decît concentraţia plasmatică ce asigură livrarea lor tubulară la o rată superioară Tm, prezenţa lor în urină denotă fie depăşirea acestei concentraţii („pragul renal“) fie afectarea mecanismelor tubulare care asigură procesul.

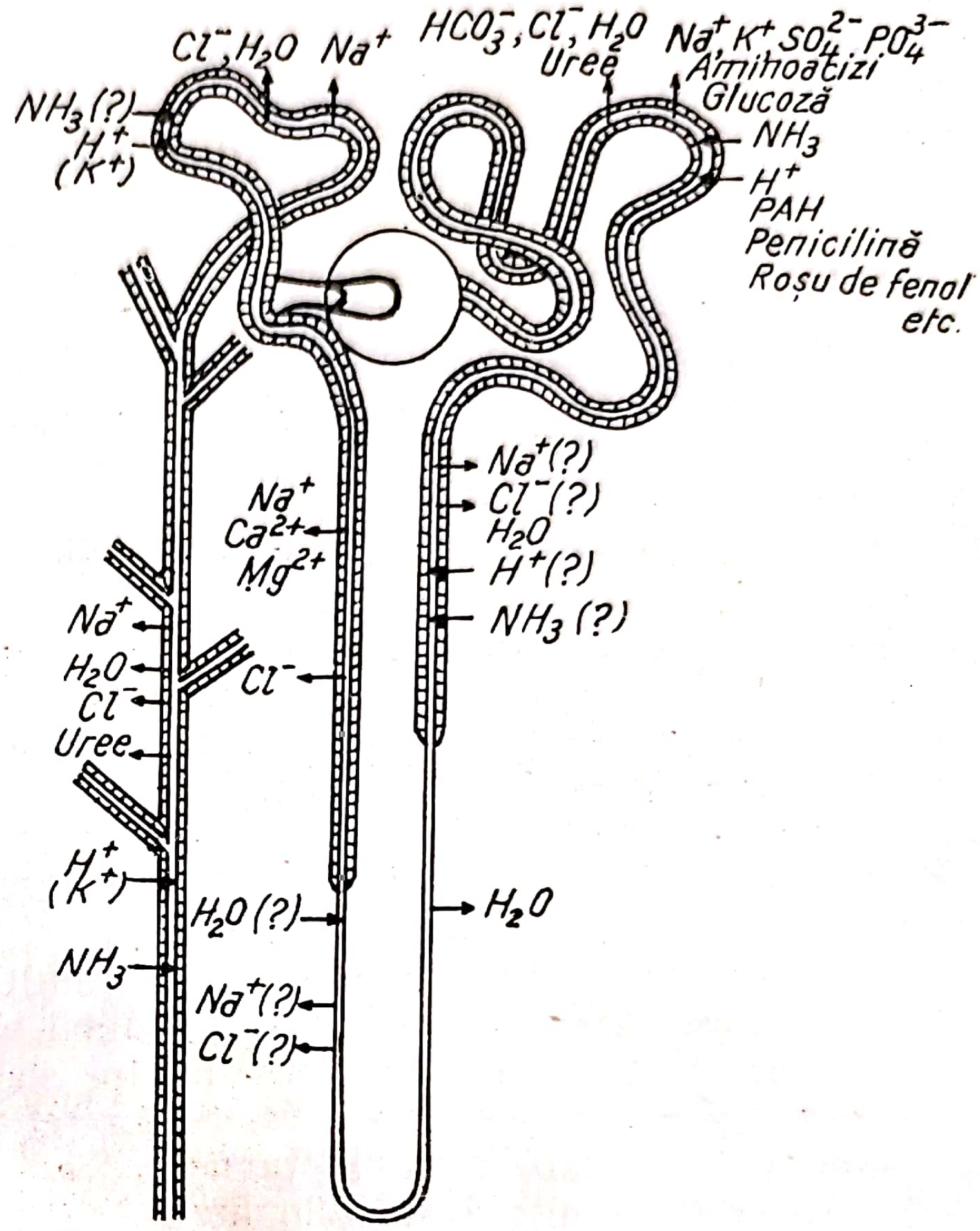

Fig. 2.4. Localizarea transportului tubular în nefron (după Thurau K., Deetjen P., 1966).

Un alt tip de reabsorbţie activă este limitată de gradiente de concentraţie dintre lichidul intratubular şi tubulocit sau mediile peritubulare, gradiente menţinute de mecanisme consumatoare de energie. Această modalitate de reabsorbţie activă acţionează în transportul intratubulocitar al principalilor ioni extracelulari (Na^+, Cl^-, HCO_3^- etc.).

Reabsorbţia pasivă se realizează de-a lungul unor gradiente fizico-chimice (hidrostatice, osmotice, oncotice sau de concentraţie) sau electrochimice, nu este limitată de Tm, nu prezintă competiţie şi nu necesită consum energetic. Acest tip de transport intervine în special în reabsorbţia apei, ureei şi clorului.

Secreţia tubulară acţionează în sens invers faţă de reabsorbţie, realizînd transportul anumitor constituenţi din celulele tubulare în lichidele intratubulare, astfel debarasînd organismul de anumite substanţe nocive sau doar inutile, introduse din afară sau generate de procesele metabolice. Secreţia poate fi de asemenea activă sau pasivă.

Secreţia activă se efectuează contra unor gradiente electrochimice şi/sau de concentraţie şi poate fi limitată de Tm sau de gradiente de concentraţie. Secreţia limitată de Tm se realizează cu o rată condiţionată de scindarea complexului dintre substanţa de secretat şi anumiţi constituenţi membranari, funcţionează cu consum de energie şi de aceea este abolită de inhibitorii metabolismului tubulocitar. Secreţia limitată de Tm are loc în special în segmentul proximal al tubului şi constituie mecanismul de eliminare a unui grup eterogen de substanţe, în majoritate acizi carboxilici şi sulfonici (roşu de fenol, sulfonftaleină, acid hipuric şi p-aminohipuric, peniciline, clorotiazide etc., glucuronaţi şi esteri sulfurici, sulfonamide acetilate, substanţe de contrast radiologic etc.), a unor baze organice puternice (guanidina, metilguanidina, hexametoniu etc.).

Secreţia activă poate fi limitată de gradiente de concentraţie menţinute cu consum energetic. Acest mecanism realizează secreţia tubulară de H^+.

Secreţia pasivă se efectuează de-a lungul unor gradiente de concentraţie sau electrice şi de aceea nu consumă energie. Acest mecanism intervine în secreţia K^+ şi a unor baze şi acizi slabi. Celulele tubulare sînt permeabile pentru bazele slabe nedisociate datorită solubilităţii acestora, dar sînt impermeabile pentru formele lor cationice. De aceea, atît timp cît urina are *p*H inferior faţă de cel al plasmei şi lichidelor peritubulare există un gradient electric, de-a lungul căruia se secretă bazele nedisociate (amoniac, roşu neutru, chinină, chinacrină, procaină etc.). Dacă urina devine alcalină rata secreţiei acestor baze scade progresiv, iar la *p*H 8 sensul transportului lor se inversează. Secreţia pasivă a bazelor slabe, prezentă de-a lungul întregului tub, este mai importantă în segmentul distal, unde există şi cel mai mare gradient de H^+. Acizii slabi nedisociaţi (fenobarbital, acid salicilic etc.) sînt secretaţi de asemenea prin difuziune pasivă în segmentele distale ale nefronului şi, în condiţiile unei urini alcaline, se disociază intratubular şi anionii lor nu mai pot străbate membranele tubulocitare. Obişnuit urina fiind acidă, difuziunea pasivă a acizilor slabi este mult inferioară faţă de secreţia bazelor slabe.

*

Transportul transtubular al unora din constituenţii principali urinari prezintă anumite caracteristici, care vor fi prezentate în continuare.

Reabsorbţia glucozei

Glucoza filtrează liber prin glomeruli, la glicemie şi RFG normale în cantitate de aproximativ 180 g/24 ore, iar în urină se găsesc doar urme de glucoză. Dozările efectuate în lichidul recoltat din diversele segmente tubulare au precizat că reabsorbţia glucozei are loc în tubul proximal, în cea mai mare parte în 1/3 iniţială a acestui segment.

Prin perfuzii de glucoză s-a demonstrat că atunci cînd glicemia depăşeşte un anumit nivel începe să apară glucoză în urină, acest nivel, denumit *pragul renal minim al glucozei*, are la adulţii normali valori cuprinse între 170 şi 180 mg/100 ml. Creşterea nivelului glicemiei peste pragul minim este urmată de creşterea cantităţilor de glucoză pierdute prin urină, dar relaţiile dintre nivelul glicemic şi glucozurie nu sînt liniare decît peste un anumit nivel glicemic, denumit *pragul renal maxim al glucozei* şi avînd valori cuprinse între 330 şi 400 mg/100 ml. Existenţa unui prag renal minim şi a unuia maxim este urmarea inegalităţii morfofuncţionale a nefronilor, unii nefroni, din cauza tubului proximal mai scurt faţă de mărimea glomerulului, au capacitate de reabsorbţie inferioară faţă de rata glucozei filtrate şi de aceea pierd glucoza la concentraţii plasmatice mai reduse — pragul renal minim —, iar alţi nefroni, ai căror tubi au dimensiuni corespunzătoare celor ale nefronilor, au şi o capacitate de reabsorbţie mai ridicată şi pierd glucoza numai la niveluri glicemice ridicate — pragul renal maxim.

Cinetica reabsorbţiei tubulare a glucozei a fost atribuită de Shannon (1937) unui mecanism mediat de un transportor, prezent la nivelul membranei luminale a celulelor tubului proximal. Molecula transportoare ar forma cu glucoza un complex pe faţa luminală a membranei, complex care, după ce a străbătut membrana, se desface eliberînd glucoza în citoplasmă. Cantitatea transportorului fiind limitată şi reabsorbţia glucozei din tubi este limitată de Tm, cantităţile suplimentare de glucoză apărînd cantitativ în urină. Conceptul unei reabsorbţii cu transportor explică şi inhibiţia competitivă a reabsorbţiei cînd în lichidul tubular se află mai multe hexoze care au mecanisme comune de transport (glucoză, fructoză, galactoză, xiloză).

Cercetările experimentale au dovedit că reabsorbţia tubulară a glucozei este corelată direct cu cea a Na$^+$. Încetarea reabsorbţiei glucozei, ca urmare a inhibiţiei mecanismelor primare de reabsorbţie a Na$^+$, dovedeşte că transportul glucozei este secundar celui al Na$^+$, de aceea unii autori denumesc acest tip transport activ secundar sau cotransport.

Transportul tubular al glucozei este inhibat de florizină, un glucozid vegetal care intră în competiţie cu glucoza pentru molecula transportoare. Cercetări mai recente au demonstrat la nivelul „marginii în perie" a tubulocitelor prezenţa unui mecanism de transport al glucozei Na-dependent şi florizinsensibil şi la nivelul suprafeţelor bazale şi laterale ale membranei tubulocitare a unui mecanism de transport Na-independent şi florizininsensibil, dovadă a existenţei probabile a mai multor mecanisme de reabsorbţie a glucozei filtrate.

Glucozuriile se împart, pe baza patogeniei lor, în două grupe:

— *glucozurii prin hiperglicemie*, în care rata glucozei filtrate depăşeşte Tm$_G$ normală, denumite încă glucozurii prerenale şi avînd drept cauză cea mai frecventă diabetul;

— *glucozurii prin scăderea capacităţii tubulare de reabsorbţie*, în condiţiile unei rate normale de glucoză filtrată, denumite încă glucozurii renale şi prezente ca un defect izolat (glucozuria renală familială şi experimental intoxicaţia cu florizină), sau făcînd parte dintr-o alterare mai largă a proceselor de reabsorbţie tubulară (sindromul Fanconi, sindromul Lowe, cistinoza, boala Wilson, leziuni toxice renale prin săruri de Pb, Ur, Cd, Hg, lizol, acid oxalic etc.).

Reabsorbţia aminoacizilor

Prin rinichi filtrează zilnic 0,5 M/l aminoacizi, cantitate de 15 ori superioară conţinutului total de aminoacizi al lichidelor extracelulare, iar în urină se elimină doar 1—2% din cantitatea filtrată, în medie 5,86 mmol/l la bărbaţi şi 5,68 mmol/l la femei, dovadă a reabsorbţiei tubulare masive. Prin micropuncţii s-a precizat că cea mai mare parte a aminoacizilor filtraţi se reabsorb în tubul proximal.

Reabsorbţia tubulară a aminoacizilor este un proces activ, concentraţia aminoacizilor în celulele tubulare ale cortexului renal fiind de cîteva ori mai mare decît cea din lichidul intratubular. Rata reabsorbţiei aminoacizilor depinde atît de structura lor chimică, izomerii levogiri ai aminoacizilor (forma normală la mamifere) fiind reabsorbiţi mai intens decît cei dextrogiri, cît şi de hidrofobia lor, existînd o relaţie inversă între *clearance*-ul aminoacizilor şi lungimea catenei laterale hidrofobe. Procesul transportului transtubular al aminoacizilor se realizează cu consum energetic a cărui provenienţă nu este încă precizată. Unii autori susţin ipoteza aşa-numitului gradient de Na^+, conform căruia reabsorbţia aminoacizilor, similar celei a glucozei, ar depinde şi s-ar face concomitent cu cea a Na^+ (cotransport); ionul sodiu pătrunzînd în celulele tubulare datorită gradientului electrochimic menţinut prin activitatea „pompei cuplate de Na^+—K^+“ din membranele laterobazale tubulocitare antrenează şi aminoacizii din lichidul intracelular. Alţi autori au ajuns la concluzia că transportul tubular al aminoacizilor este asociat cu fosforilarea oxidativă, iar alţii cred că aminoacizii împreună cu Na^+ formează un complex terţiar cu o moleculă transportoare membranară.

Ipoteza transportului transtubular al aminoacizilor de către o moleculă transportoare este susţinută de demonstrarea existenţei unei capacităţi maxime de reabsorbţie (Tm), care presupune un număr finit de situsuri de recunoaştere sau de transport pe membrana tubulocitelor, precum şi de existenţa competiţiei pentru reabsorbţie între anumiţi aminoacizi.

Prin micropuncţii şi prin studii efectuate la pacienţi cu defecte genetice ale reabsorbţiei tubulare a aminoacizilor s-a ajuns la concluzia existenţei mai multor mecanisme, unele cu capacitate mare şi afinitate redusă, altele cu capacitate redusă dar cu mare afinitate, fiecare sistem fiind specific unui anumit grup de aminoacizi. Rinichiul uman se pare că ar poseda cinci sisteme de transport cu capacitate mare şi afinitate redusă pentru reabsorbţia următoarelor grupe de aminoacizi :

1. α-aminoacizii neutri ;
2. β-aminoacizii neutri ;
3. aminoacizii dibazici şi cistina
4. aminoacizii dicarboxilici
5. aminoacizii şi glicina.

Aceste sisteme de transport realizează reabsorbţia unor mari cantităţi de aminoacizi cu structură similară. În plus fiecare din aceste sisteme are subsisteme, cu capacitate redusă şi afinitate crescută, specializate pentru transportul unuia sau a cîtorva aminoacizi.

Eliminările urinare de aminoacizi sînt influenţate de o serie de condiţii fiziologice. Astfel la nou-născuţi aminoaciduria are valori de 2—3 ori mai mari decît la adulţi datorită incompletei maturări a sistemelor de transport, sarcinii tubulare crescute de aminoacizi şi poate şi retrodifuziunii, din cauza permeabilităţii crescute a membranelor tubulocitare. În primul an de viaţă aminoaciduria scade rapid, dar se menţine încă la niveluri inferioare faţă de cele ale adultului pînă la pubertate. Graviditatea măreşte aminoaciduria în special prin pierderea unor aminoacizi (histidină, glicocol, treonină, serină, alanină), datorită atît creşterii ratei filtrării glomerulare, cît mai ales modificărilor echilibrului endocrin şi în special excesului de cortizol, care măreşte aminoaciduria şi la negravide. Alimentaţia are influenţe reduse asupra aminoaciduriei, excesul aportului carnat mărind excreţia de metilhistidină, iar subalimentaţia şi inaniţia eliminările de acid α-aminobutiric şi de hidroxiprolină.

Aminoaciduriile patologice se datorează fie creşterii sarcinii filtrate de aminoacizi, din cauza concentraţiei plasmatice crescute a unuia sau a mai multor aminoacizi (aminoaciduriile prin prea plin sau prerenale), fie unor defecte înnăscute sau dobîndite ale mecanismelor tubulare de transport (aminoaciduriile renale). La rîndul lor, aminoaciduriile renale sînt generalizate, obişnuit însoţite şi de alte defecte de reabsorbţie tubulară, sau sînt specifice, defectul constînd în excreţia crescută a unui singur aminoacid sau al unui grup chimic transportat de către un mecanism comun.

Reabsorbţia proteinelor

În condiţii normale prin filtrul glomerular trec doar cantităţi foarte reduse de proteine. Prin micropuncţii s-a demonstrat că la şobolan lichidul din tubii proximali conţine sub 10 mg/l albumină, valoare care extrapolată la om arată o filtrare zilnică de albumină de aproximativ 1,5 g. În urină se excretă zilnic doar 10—40 mg albumină, ceea ce dovedeşte că albumina filtrată glomerular se reabsoarbe în proporţie de peste 95%. La animale s-a demonstrat prezenţa unor variate concentraţii de albumină în lichidul din segmente nefronice mai distale, unele cercetări arătînd că de-a lungul tubului nu se modifică concentraţia albuminei şi, deci, sugerînd că albumina şi apa s-ar reabsorbi cu aceeaşi rată. Nu s-a precizat capacitatea maximă de reabsorbţie a albuminei, cei mai mulţi cercetători admiţînd că Tm_{alb} ar fi în jurul pragului plasmatic al albuminei şi că o creştere de 3—4 ori a sarcinii filtrate ar determina saturarea capacităţii de reabsorbţie. Albumina şi alte proteine ultrafiltrate se reabsorb prin pinocitoză şi apoi sînt degradate în celulele tubulare ale tubului proximal.

Proteinele cu greutate moleculară mică şi polipeptidele străbat cu uşurinţă membrana glomerulară şi ajung în filtrat la concentraţii de peste 50% din concentraţia lor plasmatică. Microproteinele plasmatice filtrează în următoarea ordine (α_2-microglobuline, β_2-microglobuline, globulina postgama, lanţurile uşoare policlonale monomerice şi dimerice, fragmente de IgG), împreună cu polipeptide biologic active (hormonul de creştere, insulina, proinsulina, glucagonul, peptide vasoactive mici) şi enzime (amilaza). Excreţia urinară a proteinelor micromoleculare este foarte redusă, ceea ce dovedeşte că reabsorbţia lor este mai mare decît cea a albuminei, ajungînd la 100% pentru α_2-microglobulină şi lanţurile uşoare ale Ig. În schimb, lizozimul nu se reabsoarbe decît în proporţie de 75%, chiar în prezenţa unor concentraţii plasmatice mari şi amilaza numai în proporţie de 45%. Cercetări experimentale mai recente dovedesc că oligopeptidele naturale filtrate glomerular sînt degradate intratubular şi aminoacizii constitutivi sînt reabsorbiţi din lumen în celula tubulară.

În urina omului normal se excretă zilnic aproximativ 400 mg substanţe nedializabile, din care între 30—150 mg proteine, cantităţile excretate fiind ceva mai mari la bărbaţi decît la femei. Excreţia urinară de proteine poate fi mărită de o serie de modificări hemodinamice renale printre care: modificări presionale şi ale volumului sanguin, redistribuţii sanguine determinate de schimbări de poziţie, activitate musculară, frig, febră. Din totalul proteinelor excretate în urină aproximativ 40% sînt albumine, 20% sînt monomeri ai IgG și dimeri ai lanțurilor ușoare, fragmente de IgG, IgA monomeric și secretor, iar ca urme se elimină: proalbumină, α_1-lipoproteină, α_1-antitripsină, orosomucoid, globulină Gc, haptoglobine, α_{2HS}-glicoproteină, α_{2Zn}-glicoproteină, transferină, hemopexină, componentul C′4 etc. Restul de 40% sînt un grup de proteine eterogene ca origine și proprietăți și anume: proteine micromoleculare (β_2-microproteine, α_2-microproteine, α_1-microproteina, globulină postgama, lizozim), peptide biologic active (eritropoietină, insulină etc.), enzime (plasmină, pepsină, amilază) și un mare grup de proteine tisulare încă necaracterizate, antigene, polipeptide și peptide.

Prezența în urină de cantități de proteine decelabile prin metode calitative sau chiar dozabile — *proteinurii* — poate fi consecința fie a depășirii capacității maxime de reabsorbție tubulară a proteinelor, filtrate în cantități excesive din cauza creșterii concentrației plasmatice a unor proteine cu moleculă mai mică (proteine Bence-Jones, hemoglobină etc.) sau a lezării membranei glomerulare (glomerulonefrite, sindrom nefrotic etc.), fie a blocării mecanismelor tubulare, consecutiv eliminărilor urinare crescute de hemoglobină, albumină etc. sau a lezării lor (săruri de Pb, Hg, Ur, Cd etc.). Dar proteinuriile nu sînt numai de origine renală, ci pot fi și consecința unor inflamații și hemoragii ale căilor excretoare urinare (a se vedea „Proteinuriile").

Reabsorbția ureei

Ureea, principalul produs azotat terminal al metabolismului protidic la om, este sintetizată de ficat printr-un ciclu de reacții (ciclul Krebs-Henseleit). Metabolizarea a 100 g proteine produce 33 g uree, deci, un adult sănătos cu un regim alimentar obișnuit, conținînd aproximativ 70 g proteine, produce zilnic aproximativ 23 g uree, din care 70—80% se elimină prin urină. În insuficiențele renale cronice avansate prin catabolismul protidic se sintetizează cantități mai mici de uree, deoarece N eliberat prin metabolismul aminoacizilor nu este încorporat în întregime în uree, ci parțial este legat și de acizii grași cu lanț scurt și de anumiți aminoacizi rezultînd compușii guanidinici, dar și pentru că ureea, eliminată în proporție mai mare în intestin, este degradată de ureaza bacteriană și NH_3 eliberat este utilizat în ficat pentru resinteza de aminoacizi.

Mecanismele excreției renale a ureei sînt încă incomplet lămurite. Prin metoda *clearance*-urilor s-a constatat că ureea are *clearance*-ul de aproximativ 75 ml/min, dovadă a reabosrbției a 40% din cantitatea filtrată. Cercetări în care au fost produse importante variații ale fluxului urinar au demonstrat că rata reabsorbției ureei depinde de rata reabsorbției apei. Astfel încărcarea hidrică mărește diureza, prin scăderea reabsorbției apei în segmentul distal tubular și concomitent crește și excreția urinară de uree, demonstrînd că ureea se reabsoarbe în acest segment tubular. Creșterea suplimentară a diurezei peste nivelul diurezei apoase maxime printr-o perfuzie hipertonă, datorită prezenței în lichidul intratubular de substanțe osmotic active care împiedică reabsorbția apei în segmentul proximal tubular, mărește și excreția de uree, ceea ce dovedește că ureea se reabsoarbe și în tubul proximal. Permeabilitatea pentru uree a diverselor segmente tubulare nu este similară, tubul proximal fiind mai permeabil comparativ cu cel distal.

Prin metoda micropuncțiilor au fost obținute o serie de detalii asupra reabsorbției ureei (fig. 2.5). Astfel s-a precizat că ureea filtrează liber prin membrana glomerulară și apoi este reabsorbită în proporţie de aproximativ 50% în tubul proximal, ca urmare a reabsorbţiei active a Na^+, care antrenează pasiv apă şi uree. Dar permeabilitatea epiteliului tubular fiind mai mare pentru apă decît pentru uree, concentraţia ureei în lichidul tubular creşte progresiv, ajungînd să depăşească pe cea din lichidele peritubulare medulare. Astfel se creează un gradient de concentraţie, care favorizează difuziunea pasivă a ureei din lumenul tubular în interstiţiul medularei renale. Creşterea concentraţiei intratubulare a ureei depinde de rata reabsorbţiei Na^+ şi a apei, creşterea reabsorbţiei apei şi a sodiului, mărind concentraţia intratubulară a ureei, stimulează reabsorbţia ei şi diminuă excreţia urinară, iar scăderea reabsorbţiei apei şi Na^+ are efecte contrarii.

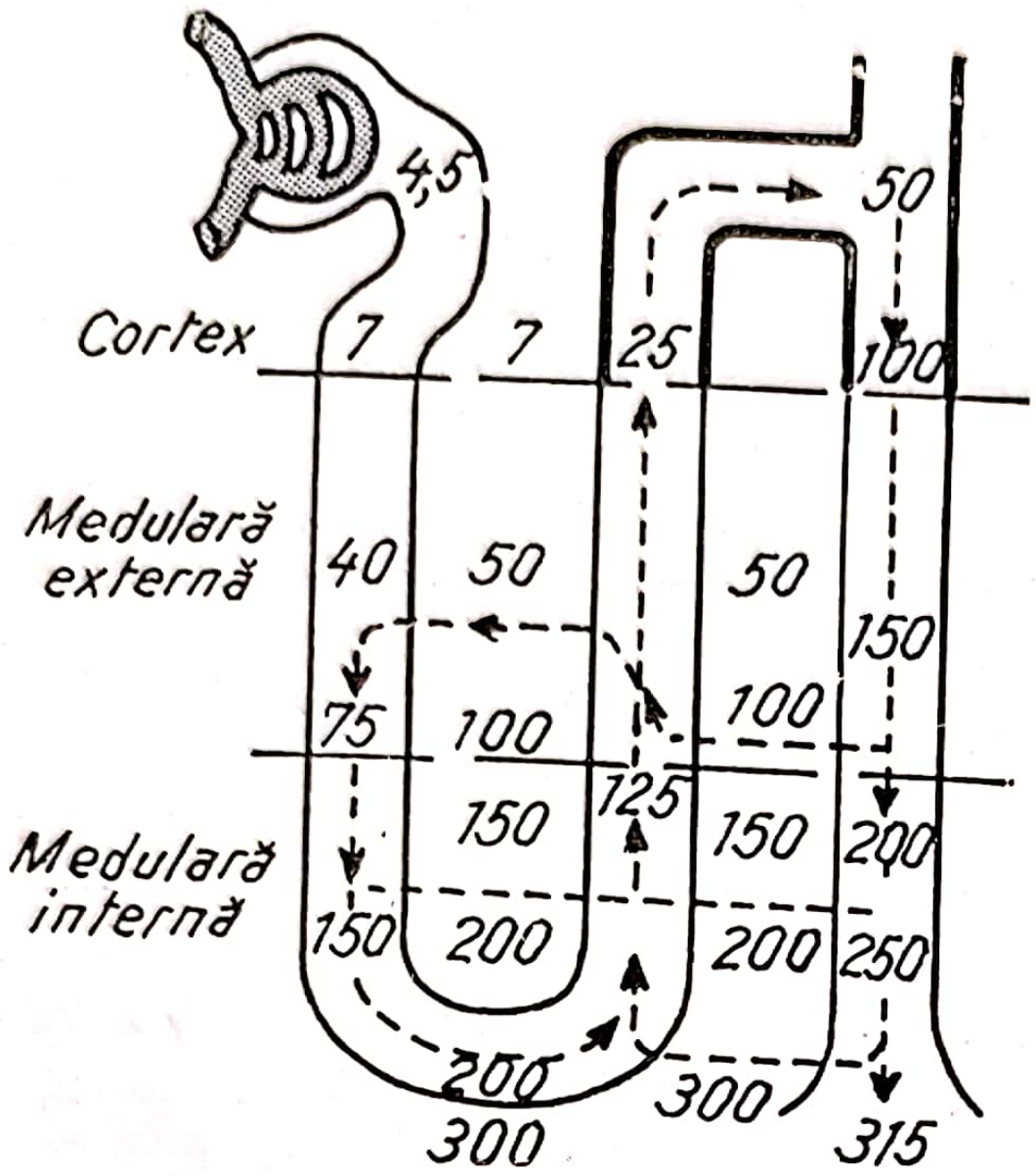

Fig. 2.5. Reabsorbţia tubulară a ureei (reprodusă după Guyton A.C., 1981).

Determinările concentraţiei ureei în diversele zone ale medularei renale au evidenţiat existenţa unui gradient de concentraţie a ureei din zona corticomedulară spre vîrful papilei, unde concentraţia ureei este aproape egală cu cea din urină. Acest gradient de concentraţie este rezultatul recirculaţiei medulare a ureei care, avînd o concentraţie ridicată în lichidul ce ajunge în tubii distali, difuzează în lichidele interstiţiale ale medularei şi de aici în lichidul din ansa Henle cu care ajunge apoi din nou în tubii distali. Recircularea ureei depinde în mare măsură de rata fluxului urinar, în condiţiile scăderii fluxului urinar ureea ajunge să constituie 40—50% din totalul gradientului osmotic al medularei, iar în cursul diurezei apoase participarea ureei scade la 10%. Din totalul ureei difuzate în lichidele interstiţiale ale medularei doar o mică parte intră în sîngele din vasele drepte, deoarece prin dispoziţia lor anatomică acestea funcţionează ca schimbători contra curentului.

Discordanţele dintre producerea şi excreţia urinară determină creşteri ale concentraţiei plasmatice a ureei, rapide şi intense în insuficienţele renale acute, lente şi progresive în insuficienţele renale cronice. Producerea de uree creşte în insuficienţele renale, mai intens în cele acute, datorită activării catabolismului protidic endogen şi a unor tulburări electrolitice, în special consecutiv scăderii clorului (azotemia prin cloropenie), iar excreţia urinară a ureei este diminuată consecutiv scăderii ratei filtrării glomerulare, datorită unor modificări hemodinamice renale şi, probabil, şi a creşterii reabsorbţiei ureei filtrate în insuficienţele renale acute sau a distrugerii progresive de nefroni în insuficienţele renale cronice. Modificările anatomice renale care deformează sistemul medular de contracurent, sau infiltrările seroase şi celulare ale medularei, afectează recirculaţia ureei şi împiedică formarea unui gradient medular de concentraţie a ureei, avînd ca rezultat alterarea capacităţii renale de concentrare a urinei (uropatia obstructivă, pielonefrita cronică, polichistoza renală etc.).

Reabsorbţia şi secreţia acidului uric

La om şi maimuţele superioare acidul uric este principalul produs terminal al catabolismului purinelor. Omul normal cu regim alimentar lipsit de purine elimină zilnic prin urină aproximativ 500 mg acid uric, rezultat al catabolismului purinelor endogene, iar dacă primeşte un regim obişnuit excreţia urinară de acid uric se dublează. La pH plasmatic (7,40) aproximativ 98% din acidul uric se află sub formă de uraţi, iar în urină forma excretată depinde de pH, în urina foarte acidă (pH = 5,0) forma predominantă fiind acidul uric, iar în urina cu reacţie neutră (pH = 7,0) aproape 95% se elimină sub formă de uraţi.

Acidul uric filtrează liber prin membrana glomerulară şi apoi este reabsorbit intens în tubii proximali şi, probabil, şi în partea proximală a ansei Henle. În segmentul tubular proximal acidul uric se şi secretă, transportul fiind deci bidirecţional, iar în segmentele mai distale o parte din acidul uric secretat este reabsorbit — reabsorbţia postsecretorie. Reabsorbţia tubulară a acidului uric se face activ şi este mediată de un transportor; capacitatea maximă de reabsorbţie nu este atinsă în condiţii obişnuite, deoarece corespunde unei uricemii de 15—20 mg/100 ml, iar concentraţia plasmatică medie este de 4 mg/100 ml la femei şi 5 mg/100 ml la bărbaţi.

Reabsorbţia şi secreţia acidului uric pot fi influenţate separat de anumite droguri. Astfel acidul pirazinic şi pirazinamida inhibă specific secreţia tubulară de acid uric, cu ajutorul acestor droguri dovedindu-se că reabsorbţia acidului uric filtrat are loc în proporţie de 98% în tubul proximal, iar secreţia se face în segmente tubulare mai distale, date confirmate prin micropuncţii.

Excreţia urinară crescută de acid uric poate fi urmarea creşterii secreţiei, a scăderii reabsorbţiei sau a asocierii ambelor mecanisme, în oricare din aceste condiţii rolul principal aparţinînd hiperuricemiei. Din punct de vedere clinic şi fiziopatologic este important a se diferenţia stările hiperuricozurice datorate hiperuricemiei de cele în care uricemia este normală.

Creşterea excreţiei urinare de acid uric este prezentă numai la 25% din gutoşi, restul avînd uricozurie normală sau chiar diminuată. Hiperuricozurii cu hiperuricemie sînt prezente în boli caracterizate prin distrugeri importante de celule sanguine (anemii hemolitice, talasemii, siclemie, anemie pernicioasă, mielofibroză, policitemii secundare şi primare, metaplazia mieloidă, leucemii acute şi cronice, mielom, sindromul Hodgkin, limfosarcom), în psoriazis, în care există o proliferare celulară excesivă, în intoxicaţii saturniene cronice şi după administrare de citostatice. Hiperuricozuria prin hiperuricemie este periculoasă pentru rinichi deoarece acidul uric, avînd solubilitate redusă, poate precipita fie în parenchimul renal, determinînd o inflamaţie interstiţială care poate evolua spre o nefrită interstiţială (nefropatia gutoasă), fie în căile excretoare formînd calculi uratici.

Eliminări urinare crescute de acid uric cu uricemie normală există în urolitiaza hiperuricozurică calcioxalică, afecţiune care afectează în special bărbaţii, apare probabil ca urmare a aportului excesiv de purine şi este caracterizată prin formarea de cristale de oxalat de calciu. Nu se cunoaşte mecanismul prin care hiperuricozuria stimulează formarea cristalelor de oxalat de calciu, dar s-a demonstrat că în soluţie apoasă acidul uric influenţează direct nuclearea oxalatului de calciu. Alţi autori susţin că uratul acid de sodiu formează în urină un gel, care absoarbe sau interferă cu inhibitorii naturali ai creşterii cristalului de oxalat de calciu (poate mucopolizaharidele acide). Excreţii urinare crescute de acid uric se mai găsesc în diferite nefropatii. În sindromul Fanconi la adulţii cu boala lanţurilor uşoare uricozuria ar fi rezultatul diminuării reabsorbţiei postsecretorii de acid uric.

Excreţia urinară scăzută de acid uric cu creşterea uricemiei este prezentă în stadii avansate ale nefropatiilor cronice. În aceste afecţiuni concentraţia plasmatică a acidului uric se menţine multă vreme în limite normale datorită creşterii excreţiei urinare de acid uric, probabil, consecutiv scăderii reabsorbţiei în nefronii restanţi. Cînd însă RFG scade la 30—20 ml/min, acest mecanism compensator nu mai este suficient şi se instalează hiperuricemie.

Excreţia urinară de acid uric, fiind influenţată de rata reabsorbţiei Na^+, va suferi modificări în cazul variaţiilor volumului lichidelor extracelulare. Factorii care măresc reabsorbţia tubulară de Na^+ scad excreţia de acid uric şi invers. De aceea tratamentele cu diuretice pot provoca hiperuricemii, deoarece scăderea volumului lichidelor extracelulare măreşte reabsorbţia tubulară de Na^+ şi scade excreţia urinară de acid uric. În schimb, încărcarea cu Na^+ produce creşterea volumului lichidelor extracelulare şi a excreţiei urinare de acid uric cu scăderea uricemiei. Anionii unor acizi organici, în special lactatul şi cetoacizii, inhibează excreţia urinară de uraţi, mecanism care explică, împreună cu intensificarea catabolismului nucleoproteinelor proprii, hiperuricemia din inaniţie.

Reabsorbţia natriului şi a clorului

Natriul este principalul cation al lichidelor extracelulare şi de aceea volumul acestui sector lichidian depinde nemijlocit de echilibrul dintre aportul şi excreţia de Na^+. Deoarece aportul de Na^+ nu este reglabil ci depinde de conţinutul în Na^+ al alimentelor ingerate, în condiţii fiziologice şi în absenţa unor pierderi sodice pe alte căi (digestivă sau cutanată), rinichiul, controlat de mecanisme foarte sensibile şi eficiente, deţine rolul fundamental în menţinerea echilibrului sodic al organismului, adaptînd permanent excreţia urinară de Na^+ în funcţie de aport. Eliminările urinare de Na^+ sînt corelate în cea mai mare parte cu cele de Cl^-, anionul cel mai bine reprezentat în lichidele extracelulare, deşi atît Na^+ cît şi Cl^- se elimină în urină şi corelaţi cu alţi ioni.

Na^+ şi Cl^- filtrează liber prin membrana glomerulară, de aceea concentraţiile lor în ultrafiltrat sînt identice cu cele plasmatice. În condiţiile unor rate de filtrare glomerulară şi a unor concentraţii plasmatice normale, prin membrana glomerulară filtrează zilnic aproximativ 25 000 mmol Na^+ şi 18 000 mmol Cl^-, cantităţi de cîteva ori superioare capitalului total de Na^+ şi Cl^- al organismului, iar în urină se excretă doar aproximativ 1% din sarcina filtrată de Na^+ şi Cl^- (fig. 2.6).

Reabsorbţia Na^+ şi a Cl^- are loc pe toată lungimea tubului (fig. 2.7) şi este controlată de mecanisme încă incomplet cunoscute. Transportul transtubular al Na^+ se face în bună parte activ, fiind evidenţiată o corelaţie semnificativă între consumul renal de O_2 şi cantitatea de Na^+ reabsorbită. Prin micropuncţii s-a precizat că aproximativ 40% din sarcina filtrată de Na^+ se reabsoarbe activ, restul fiind reabsorbit pasiv, iar Cl^-, reabsorbit în cea mai mare parte pasiv, ca partener electrostatic al Na^+, în ansa Henle şi tubii distali se reabsoarbe activ, antrenînd pasiv Na^+.

În tubul proximal se reabsorb între 2/3 şi 7/8 din totalul Na^+ filtrat şi cea mai mare parte a Cl^-. Reabsorbţia este izoosmotică, deci neînsoţită de modificări ale osmolarităţii

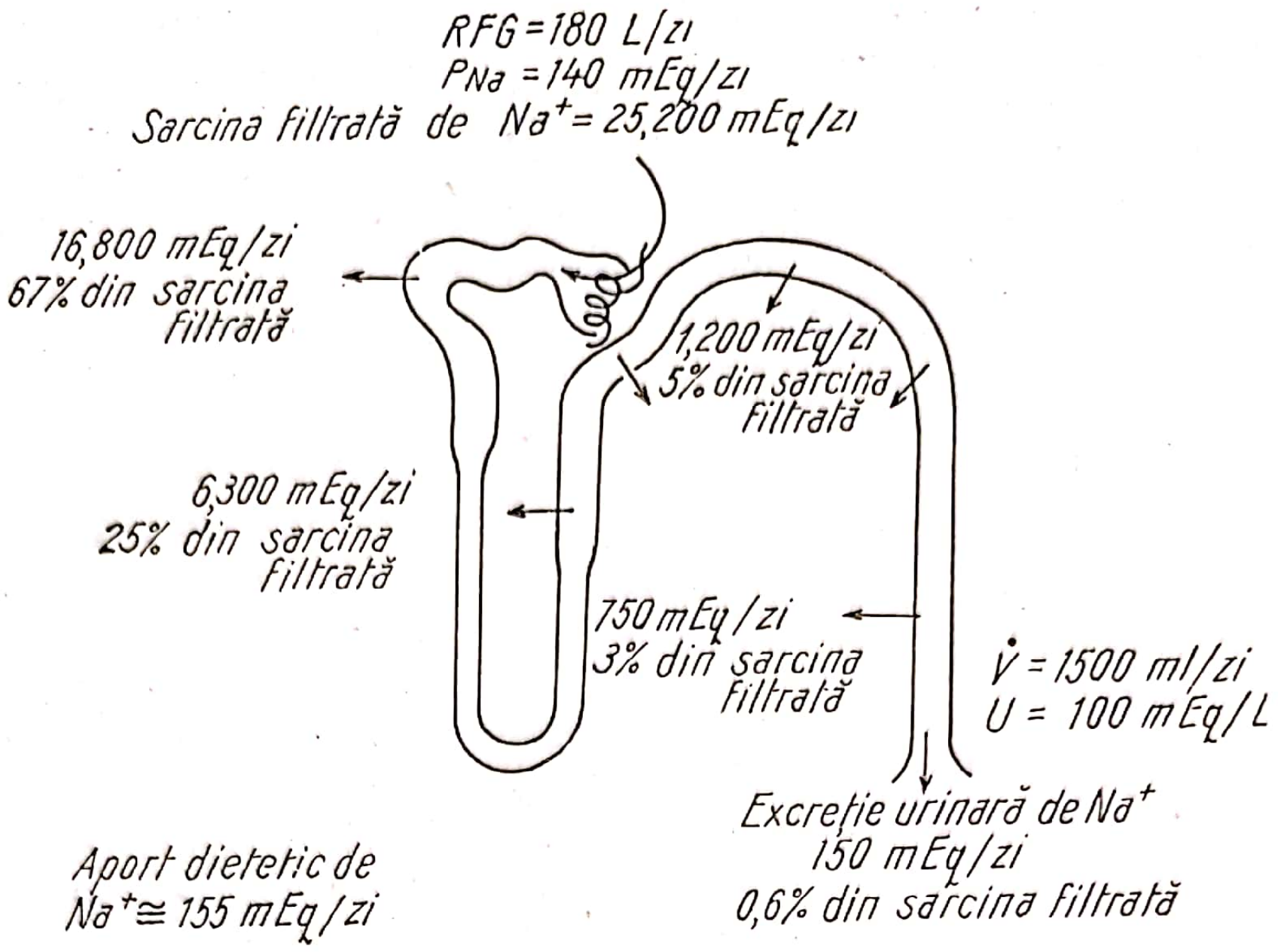
RFG = 180 L/zi
PNa = 140 mEq/zi
Sarcina filtrată de Na+ = 25,200 mEq/zi
16,800 mEq/zi
67% din sarcina filtrată
1,200 mEq/zi
5% din sarcina filtrată
6,300 mEq/zi
25% din sarcina filtrată
750 mEq/zi
3% din sarcina filtrată
V̇ = 1500 ml/zi
U = 100 mEq/L
Excreție urinară de Na+
150 mEq/zi
0,6% din sarcina filtrată
Aport dietetic de
Na+ ≅ 155 mEq/zi

Fig. 2.6. Cantitățile de Na^+ filtrate, reabsorbite şi excretate de către diversele segmente tubulare. *RFG* = rata filtrării glomerulare; *U* — concentrația urinară; $\dot{V}$ — flux urinar (reprodusă după Valter H., 1973).

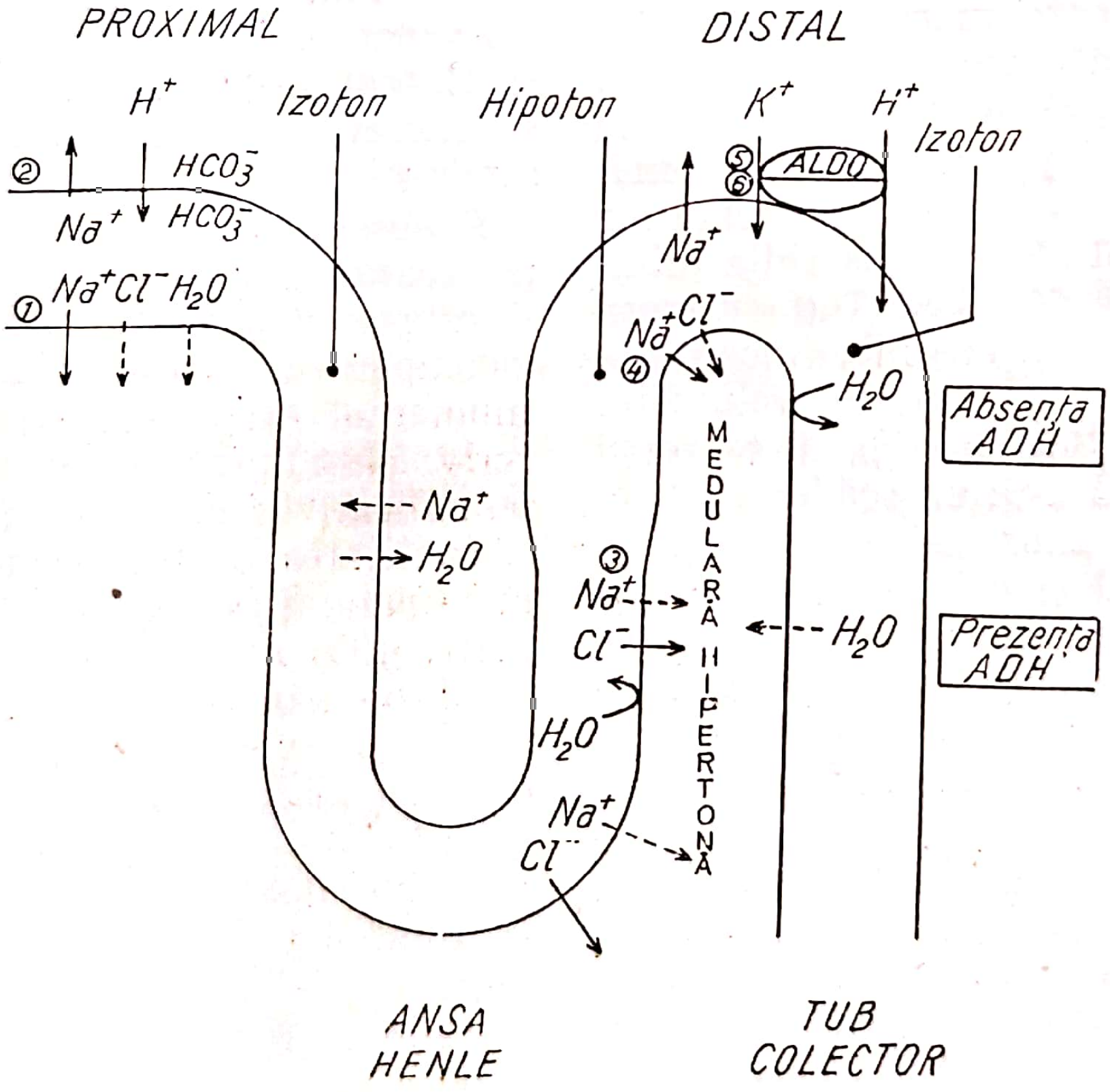
PROXIMAL
DISTAL
H+
Izoton
Hipoton
K+
H+
Izoton
②
HCO3-
Na+ HCO3-
①
Na+Cl-H2O
⑤
⑥
ALDO
Na+
Na+Cl-
④
H2O
Absența ADH
Na+
H2O
③
Na+
Cl-
H2O
Prezența ADH
H2O
Na+
Cl-
MEDULARĂ HIPERTONĂ
ANSA HENLE
TUB COLECTOR

Fig. 2.7. Schemă reprezentînd componenții identificabili implicați în transportul sării în diverse segmente ale nefronului (reprodusă după Goldberg M., 1973).

ultrafiltratului, deoarece concomitent cu Na^+ se reabsoarbe și o cantitate corespunzătoare de apă. Prin micropuncții au fost evidențiate diferențe funcționale între segmentele contort și drept ale tubului proximal. În segmentul contort inițial transportul foarte intens al Na^+ se face activ, împotriva unor gradiente de concentrație și electrochimice, de aceea poate fi blocat de inhibitorii metabolici (hipoxie, refrigerație) și de cei ai $Na^+—K^+—$ATPazei. Concomitent cu Na^+ se reabsorb și alți constituenți ai ultrafiltratului (glucoză, aminoacizi, fosfați etc.), împreună cu o cotă masivă de apă, precum și anionii HCO_3^- și Cl^-. Reabsorbția HCO_3^- este mai rapidă decît cea a Cl^-, de aceea concentrația intratubulară a HCO_3^- scade iar cea a Cl^- crește, realizînd un gradient de concentrație care favorizează reabsorbția pasivă a Cl^- (fig. 2.7).

Rezultatele obținute prin micropuncții au stat la baza elaborării concepției actuale, conform căreia transportul Na^+ prin membranele endoluminale ale tubulocitelor este predominant pasiv, fiind dirijat de gradiente electrochimice și de concentrație menținute prin activitatea unor mecanisme membranare, situate pe fețele laterobazale ale celulelor tubulare, care expulzează activ Na^+ pătruns intracelular. Aceste mecanisme sînt denumite „pompe de sodiu", iar transportul transmembranar al Na^+, denumit difuziune facilitată cu participare de transportor, este asociat cu activitatea $Na^+—K^+—$ATPazei.

Rata reabsorbției proximale a Na^+ și apei depinde direct de RFG, fiind condiționată de înlăturarea continuă a lichidului izoosmotic din spațiile interstițiale peritubulare. Drenarea acestor lichide în capilarele peritubulare se face datorită unor gradiente presionale oncotice și hidrostatice între plasma din capilare și lichidele interstițiale. Presiunea oncotică intracapilară, crescută ca urmare a ultrafiltrării cu atît mai mult cu cît RFG este mai ridicată, și presiunea hidrostatică interstițială, crescută de asemenea ca urmare a transferului transmembranar masiv de lichide izotonice, favorizează drenajul permanent al lichidelor interstițiale izotonice în capilarele peritubulare.

În segmentul drept al tubului proximal procesele de transport diferă oarecum din cauza modificărilor compoziției ultrafiltratului, consecințe ale absorbției din segmentul anterior. Scăderea concentrației substanțelor care mențineau electronegativitatea lichidului intratubular și creșterea concentrației Cl^-, fac ca reabsorbția activă a Na^+ să scadă și să dobîndească importanță reabsorbția pasivă a ionului, concomitent cu stimularea reabsorbției pasive a Cl^- (fig. 2.7).

În ansa Henle permeabilitatea diferită a celor două ramuri pentru Na^+ imprimă anumite caracteristici reabsorbției hidrosaline (fig. 2.8). Ramura descendentă a ansei este foarte permeabilă pentru apă și relativ impermeabilă pentru Na^+, de aceea pe măsură ce coboară spre zonele medulare profunde crește concentrația Na^+ în lichidul tubular. În porțiunea subțire a ramurii ascendente a ansei, permeabilitatea pentru apă și Na^+ se inversează și, ca urmare, Na^+ va fi transportat pasiv din lichidul intratubular în cel interstițial, contribuind la menținerea osmolarității crescute a medularei renale. În porțiunea groasă a ramurii ascendente Cl^- se reabsoarbe activ, antrenînd pasiv și Na^+ (fig. 2.8). Nu se poate exclude însă ca cel puțin o parte din Na^+ să se reabsoarbă activ în ansa Henle. Reabsorbția Na^+ în ansele Henle fiind mai intensă decît cea a apei, lichidul care ajunge în tubii distali este hipoton, avînd concentrație medie de Na^+ de 60 mmol/l. Rata reabsorbției de Na^+ și apă în ansele Henle depinde de rata încărcării luminale cu lichid izoton provenit din tubii proximali.

În tubii distali concentrația Na$^+$ în lichidul intratubular continuă să scadă, ca urmare a reabsorbției predominant active, la aproximativ 10% din rata filtrată. O fracțiune redusă de Na$^+$ se reabsoarbe în acest segment prin schimburi ionice cu K$^+$ și H$^+$, contribuind la acidifierea urinei. În tubii distali continuă și reabsorbția Cl$^-$, unii autori susținînd că procesul este pasiv, fiind corelat cu reabsorbția activă a Na$^+$, alții admițînd intervenția unor mecanisme active. În tubii colectori se mai reabsoarbe aproximativ 1% din sarcina filtrată de Na$^+$, corelat cu reabsorbția Cl$^-$ sau cu schimburi cationice.

În condiții normale, de-a lungul tubului se reabsoarbe deci aproximativ 99% din sarcina filtrată de Na$^+$ (fig. 2.6) și de Cl$^-$, rata reabsorbției fiind reglată permanent pentru menținerea homeostaziei concentrației Na$^+$ și Cl$^-$ și a volumului lichidelor extracelulare.

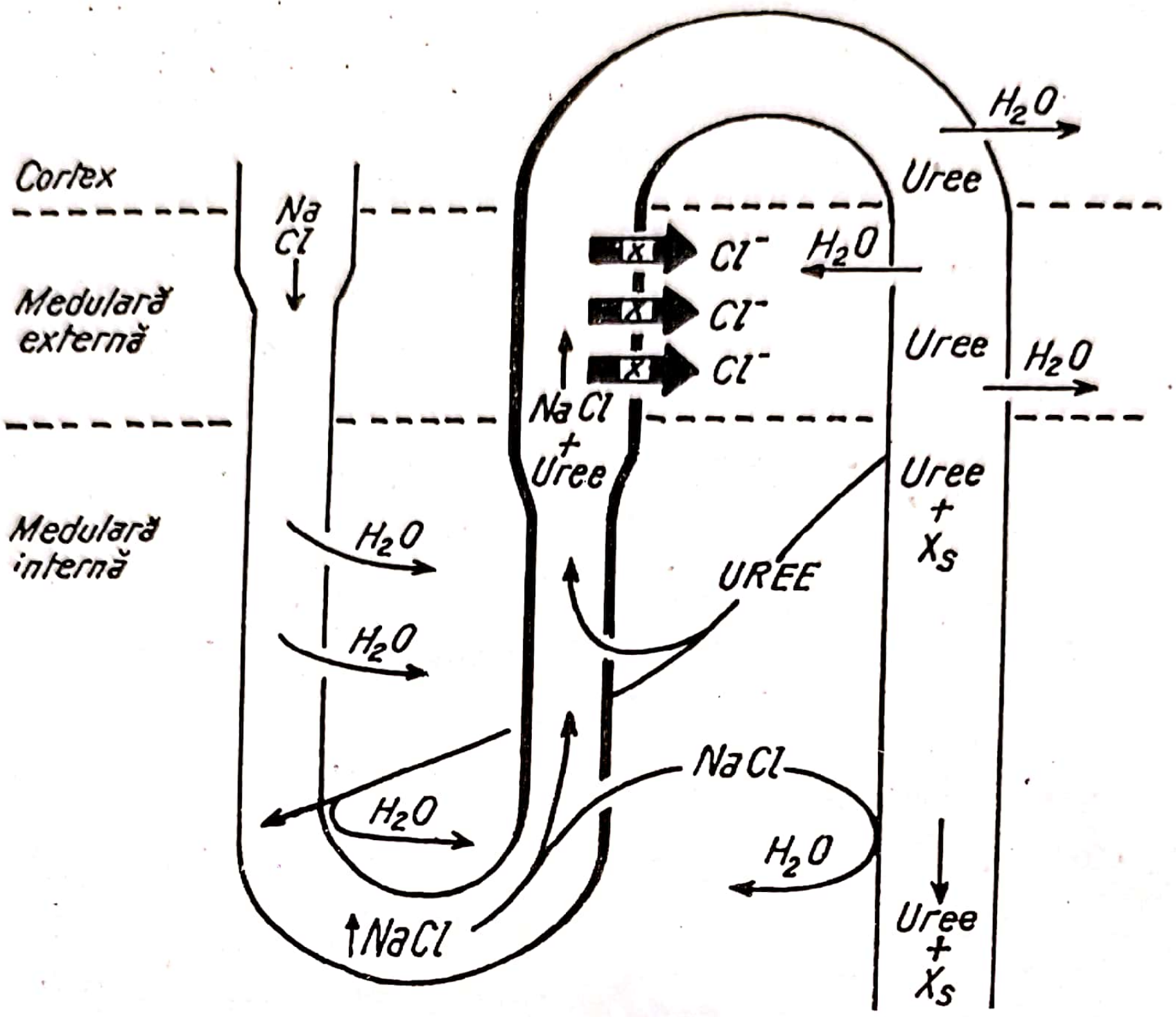

Fig. 2.8. Modelul pasiv (Kokko și Rector F C.). Sistemul multiplicator contracurent în care toate structurile medulare funcționează ca segmente de echilibrare pur pasive, fără procese de transport activ. Săgețile groase indică reabsorbția activă a Cl$^-$ din segmentul ascendent gros (x_s — substanțe solubile neresorbabile) (reprodusă după Kokko J.P. și colab., 1974).

Reglarea ratei reabsorbției tubulare de Na$^+$ se realizează de către mecanisme diverse în diferitele segmente tubulare. Dintre factorii care contribuie la adaptarea permanentă a ratei reabsorbției tubulare de Na$^+$ cîtiva sînt mai bine cunoscuți (fig. 2.9);

— Rata filtrării glomerulare este corelată direct cu cea a reabsorbției Na$^+$ și a apei, creșterile sau scăderile RFG nedeterminînd modificări corespunzătoare ale excreției de Na$^+$ și de apă datorită unor modificări adecvate ale reabsorbției tubulare („echilibrul glomerulo-tubular"). Mecanismele care stau la baza acestor modificări adaptative nu sînt cunoscute, dar sediul lor este la nivelul tubului contort proximal, deoarece s-a constatat că variațiile importante ale RFG nu modifică semnificativ concentrația Na+ în lichidul din lumenul acestui segment. Probabil că la baza acestui „echilibru glomerulo-tubular“stau modificările presionale oncotice și hidrostatice menționate anterior, care asigură drenajul adecvat al lichidului izoosmotic interstițial în capilarele peritubulare.

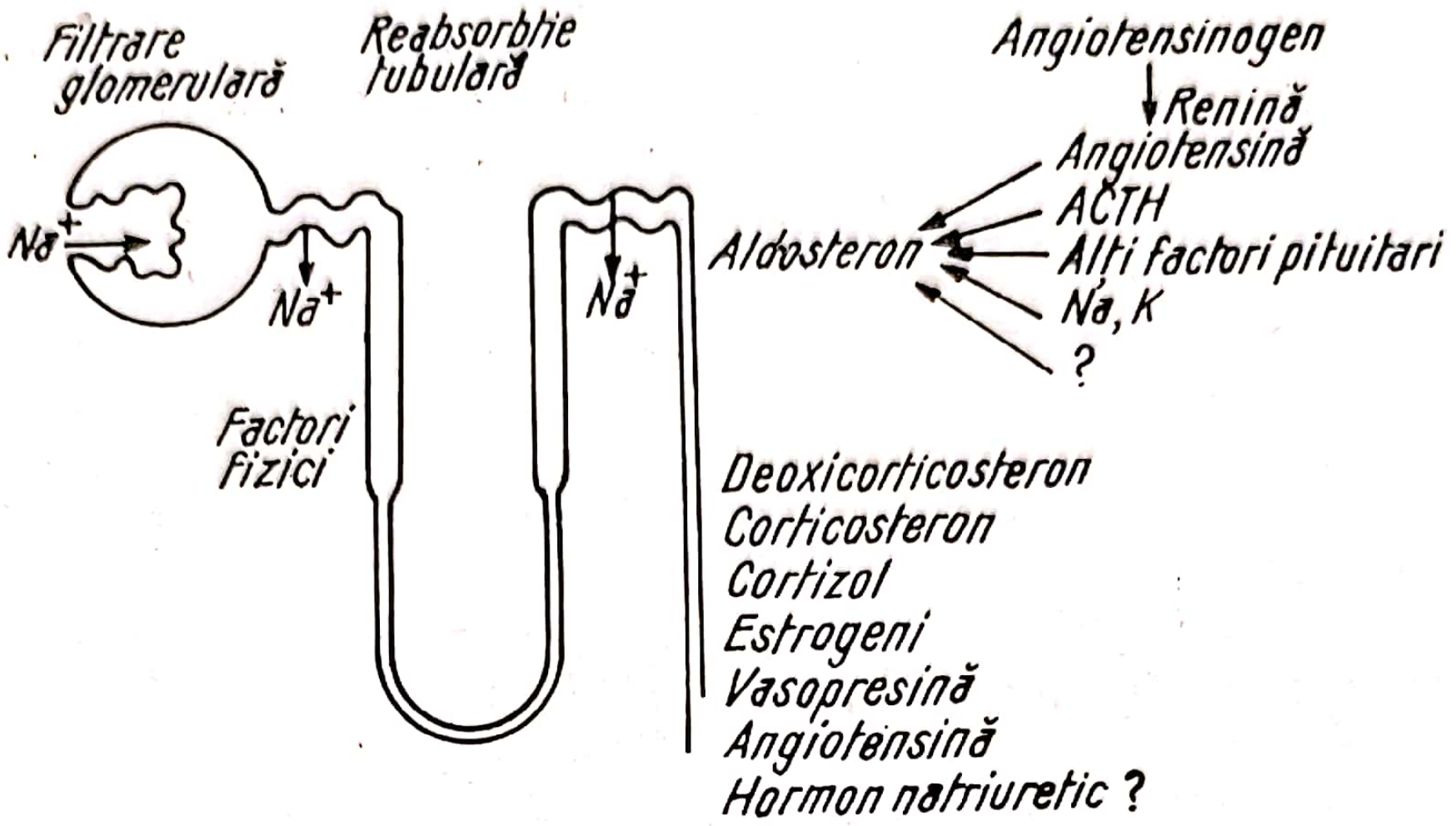
Filtrare glomerulară
Reabsorbție tubulară
Na^+
Na^+
Na^+
Factori fizici
Angiotensinogen
↓Renină
Angiotensină
ACTH
Alți factori pituitari
Na, K
?
Aldosteron
Deoxicorticosteron
Corticosteron
Cortizol
Estrogeni
Vasopresină
Angiotensină
Hormon natriuretic ?

Fig. 2.9. Factorii care modifică reabsorbția Na și sediile unde acționează (reprodusă după Reid I.A. și Ganong W.F., 1974).

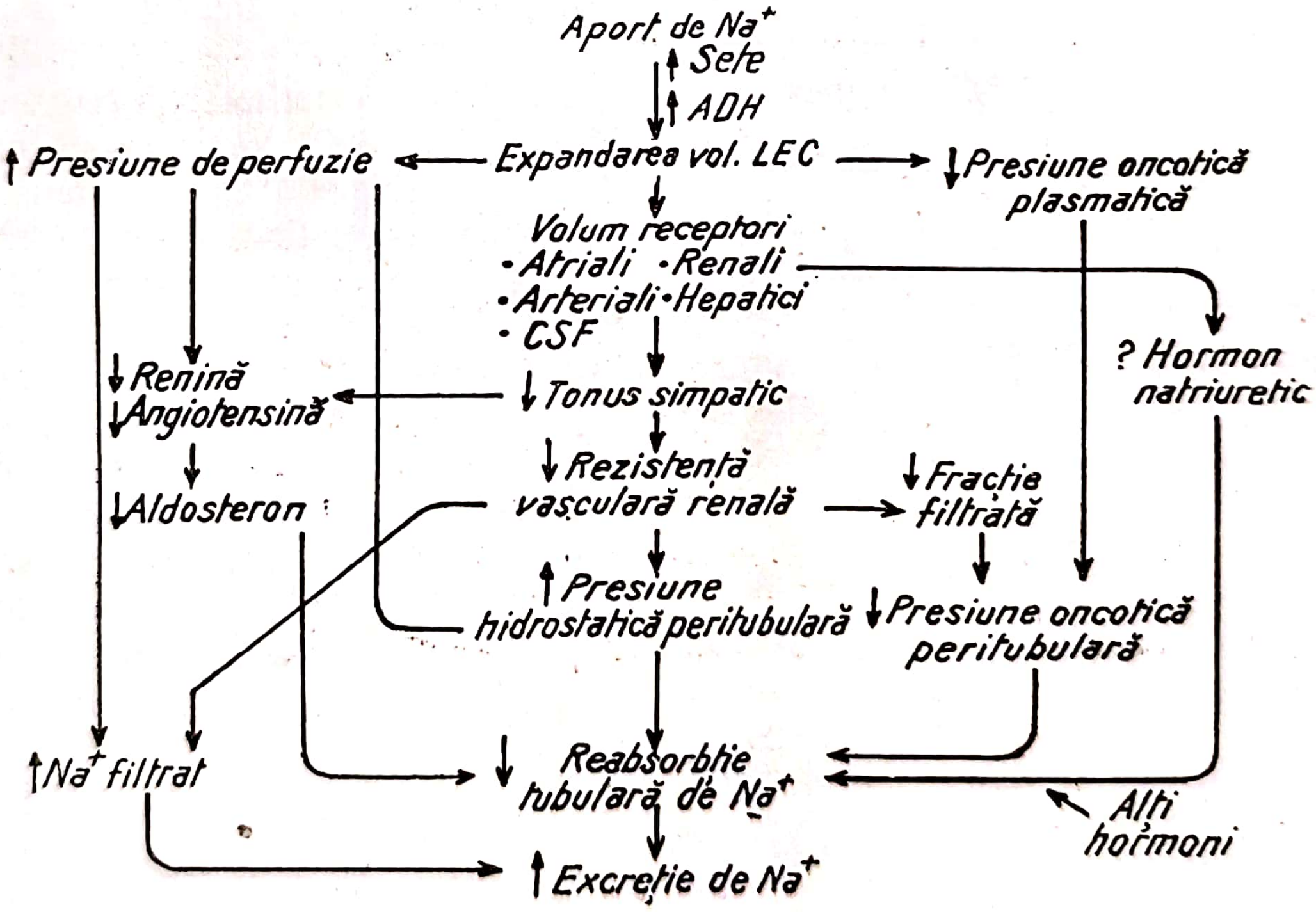
Aport de Na^+
↑ Sete
↑ ADH
↑ Presiune de perfuzie
Expandarea vol. LEC
↓ Presiune oncotică plasmatică
Volum receptori
• Atriali • Renali
• Arteriali • Hepatici
• CSF
? Hormon natriuretic
↓ Renină
↓ Angiotensină
↓ Tonus simpatic
↓ Aldosteron
↓ Rezistență vasculară renală
↓ Fracție filtrată
↑ Presiune hidrostatică peritubulară
↓ Presiune oncotică peritubulară
↑ Na^+ filtrat
↓ Reabsorbție tubulară de Na^+
Alți hormoni
↑ Excreție de Na^+

Fig. 2.10. Schema mecanismelor aferente și eferente ale răspunsului la creșterea aportului de sodiu (reprodusă după Brenner B. M. și Rector F. C., 1976).

— Modificările volumului lichidelor interstițiale provoacă modificări corespunzătoare ale excreției urinare de Na+ (fig. 2.10). Perfuzia unei soluții saline izotone determină creșterea excreției de Na+, prin scăderea reabsorbției ionului în tubii proximali. Natriureza consecutivă expandării volumului lichidelor extracelulare se instalează și după administrarea unor cantități crescute de aldosteron sau după denervare renală și nu se datorează unor modificări ale RFG. Unii autori au atribuit natriureza unui factor umoral, care a fost denumit „hormonul natriuretic“. Ipoteza unui factor umoral se bazează pe experiențele de circulație încrucișată, în care provocarea expandării volumului lichidelor interstițiale la un animal provoacă natriureză și la partenerul al cărui volum lichidian extracelular nu a fost expandat. Prezența unui asemenea hormon a fost preconizată și pentru explicarea scăderii reabsorbției tubulare a Na^+ în nefronii reziduali după reducerea masei de parenchim renal, consecutiv unor nefrectomii parțiale sau unor nefropatii cronice distructive. Deși s-au efectuat numeroase cercetări în ultimele două decenii, presupusul hormon nu a putut fi izolat, existența sa fiind pusă la îndoială de mulți autori. Hipofizectomia împiedică apariția natriurezei după expandarea volumului lichidelor extracelulare, constatare care nu a primit încă o explicație și nu se știe ce legătură ar avea cu „hormonul natriuretic“.

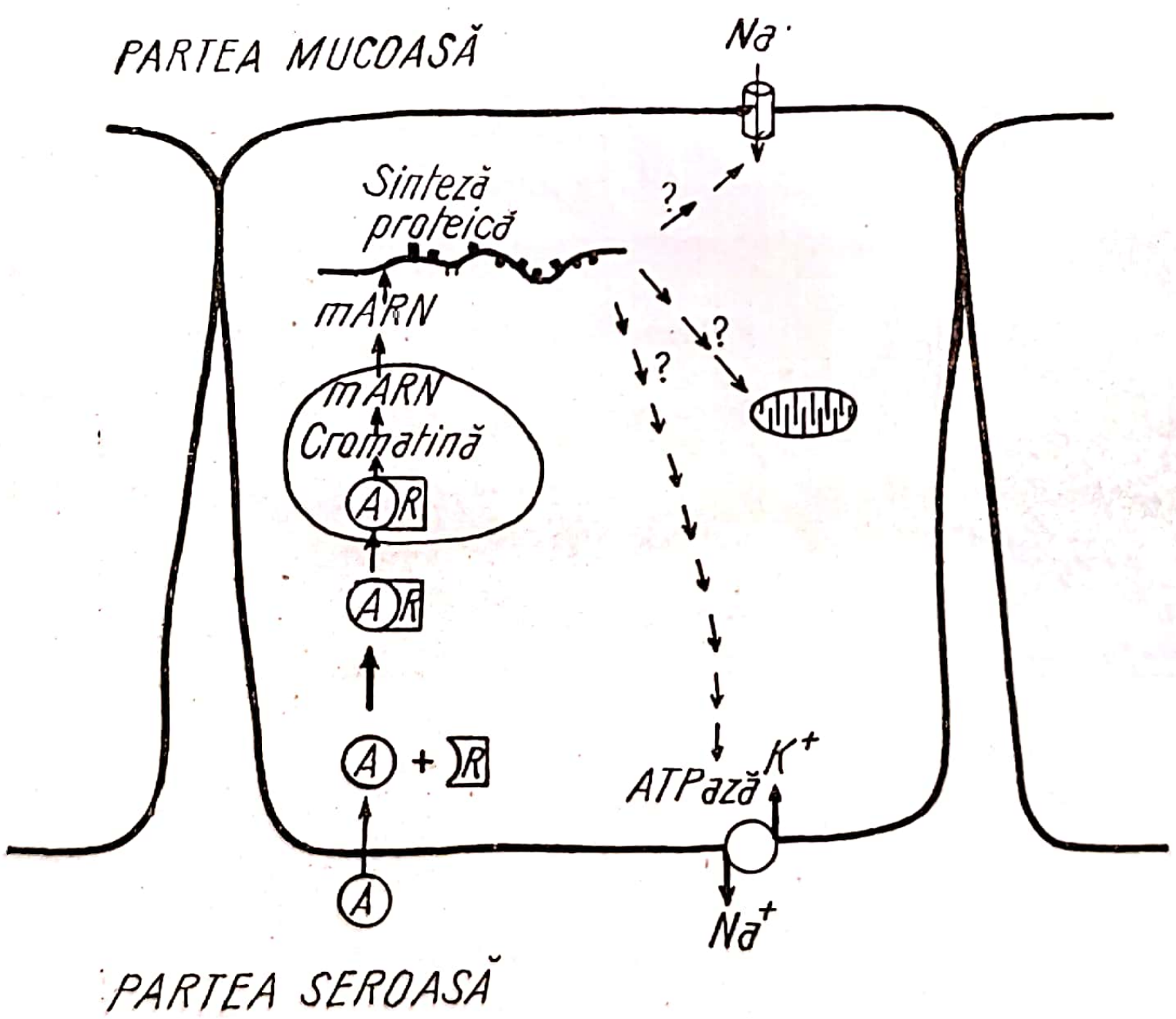

Fig. 2.11. Reprezentare schematică a unei celule epiteliale și a principalelor etape ale acțiunii intracelulare a aldosteronului (reprodusă după Farman N., 1980).

— Hormonii adrenocorticali, în special aldosteronul, dar în mai mică măsură și deoxicorticosteronul, corticosteronul și cortizolul, stimulează reabsorbția tubulară a Na^+ (însoțit de Cl^-) și schimburile cationice de Na^+ cu K^+ și H^+. Acțiunile mineralocorticoizilor se exercită predominant la nivelul tubilor colectori, printr-un mecanism încă incomplet cunoscut. Deoarece efectele hormonale se produc numai după o latență de 60—90 minute, se admite că mineralocortocoizii acționează la nivelul nucleului celulelor tubulare determinînd, probabil prin intermediul unui ARN mesager, sinteza unei proteine specifice care mărește permeabilitatea membranelor tubulocitare pentru Na^+ (fig. 2.11). Alți autori susțin că proteina respectivă ar fi o enzimă (permează). Mineralocorticoizii sînt răspunzători pentru reabsorbția a numai 2% din sarcina filtrată de Na^+, dar această fracţiune, minoră cantitativ, este deosebit de importantă funcţional, deoarece este corelată cu echilibrele hidrosalin şi acido-bazic.

— Prostaglandinele (PG) sînt implicate de asemenea în reglarea transportului transtubular al Na^+. Omogenatele renale conţin toate grupele de PG, care ar fi sintetizate predominant de către celulele tubilor colectori. Unele PG (PGA şi PGE_1) produc creşterea fluxului sanguin renal şi natriureză fără a modifica semnificativ RFG, de aceea unii autori au sugerat că aceste PG renale ar acţiona ca hormoni natriuretici. Alte PG (PGI_2 şi PGD_2) stimulează descărcările de renină, enzimă care activează angiotensinele II şi III, agenţii umorali principali care controlează sinteza de aldosteron, hormonul care, la rîndul său, reglează excreţia urinară de Na^+.

— Sistemul kalicreină-chinine este constituit din kalicreină, enzimă sintetizată de celulele corticale renale, care acţionînd asupra unei glicoproteine plasmatice (kalicreinogen) generează un decapeptid (lizilbradichinina sau kalidina), ce acţionează la nivelul nefronului inferior şi al capilarelor asociate, determinînd vasodilataţie, natriureză şi diureză, acţiuni antagonizate faţă de cele exercitate de către sistemul renină-angiotensină-aldosteron (SRAA). Mineralocorticoizii stimulează intens SRAA şi inhibează sistemul kalicreină-kalidină, prin aceste acţiuni corelate fiind reglate atît irigaţia renală cît şi excreţia de Na^+ şi apă. Sistemul kalicreină-kalidină are corelaţii şi cu prostaglandinele, dovadă fiind constatarea că indometacina — inhibitor al sintezei PG — reduce efectul vasodilatator renal şi natriuretic al kalidinei. (A se vedea „Participarea renală la menţinerea şi dereglarea homeostaziei tensiunii arteriale").

— Sistemul nervos vegetativ prin fibrele adrenergice care se distribuie celulelor tubulare renale stimulează reabsorbţia de Na^+ şi apă, probabil prin intermediul neurotransmiţătorilor.

Condiţii patologice diverse se însoţesc de alterarea excreţiei urinare de Na^+ datorită modificării RFG sau reabosrbţiei tubulare.

Scăderile profunde şi bruşte ale RFG (insuficienţa renală acută) diminuează excreţia urinară de Na^+ şi apă şi provoacă expandarea volumului lichidelor extracelulare ; în schimb, scăderile lente ale RFG (insuficienţa renală cronică) nu afectează de obicei excreţia urinară de Na^+, deoarece scăderea sarcinii filtrate de Na^+ este compensată prin scăderea reabsorbţiei Na^+ în nefronii restanţi, poate sub acţiunea „hormonului natriuretic". La unii pacienţi această adaptare a reabsorbţiei tubulare nu se face adecvat şi de aceea se pierd cantităţi crescute de Na^+. Uneori pierderile urinare de Na^+ sînt consecinţa scăderii producerii de H^+ sau de NH_4^+, în lipsa acestor cationi Na^+ eliminîndu-se în exces pentru tamponarea anionilor acizilor puternici, alteori pierderile de Na^+, chiar în condiţiile unui aport scăzut, sînt datorate incapacităţii renale de a conserva Na^+. În diversele tipuri de nefrite interstiţiale, precum şi în unele nefropatii congenitale (boala chistică ereditară a medularei renale, sindromul Fanconi etc.) poate fi implicată şi o tulburare primară a reabsorbţiei tubulare de Na^+. Pierderi urinare crescute de Na^+ se produc şi în carenţele de aldosteron (boala Addison, dubla adrenalectomie, diverse forme de tulburări ale steroidogenezei, scăderea secreţiei aldosteronice din cauza producerii diminuate de renină), precum şi în rezistenţa tubulară la mineralocorticoizi (pseudohipoaldosteronism).

Retenţia de Na^+ se produce în unele nefropatii cronice, cu RFG normală sau chiar uşor scăzută, ca urmare a unor tulburări tubulare. În sindromul nefrotic, consecutiv pierderilor urinare importante de proteine, se instalează hipoproteinemie şi hipovolemie, care stimulează secreţia de aldosteron, hormon ce reţine Na^+. Insuficienţa cardiacă poate de asemenea să deţină un rol în retenţia de Na^+ observată la pacienţii cu nefropatii cronice.

Pierderile de Cl^- după administrarea de diuretice tiazidice nu sînt obişnuit mari şi nu produc alcaloză hipocloremică importantă, în schimb, furosemidul şi acidul etacrinic, care inhibează reabsorbţia activă a Cl^- în partea groasă a ansei Henle, determină pierderi mari de Cl^- prin urină şi alcaloză hipocloremică. Secreţia tubulară crescută de K^+ din sindromul Bartter se datorează probabil pierderilor urinare de Cl^-, din cauza alterării reabsorbţiei anionului în nefronul distal.

Reabsorbţiile tubulare crescute de Cl^-, probabil că sînt cauza unor tulburări electrolitice. Astfel în pseudoaldosteronismul tip II, caracterizat prin rezistenţă tubulară la aldosteron fără pierderi de Na^+, hiperkaliemia este datorată reabsorbţiei crescute de Cl^- în nefronul distal. Eliminările urinare de Cl^- scad profund în condiţiile unor pierderi extrarenale de Cl^- (vărsături, aspiraţii de conţinut gastric). Rata reabsorbţiei pasive a Cl^- este în corelaţii strînse cu rata secreţiei de H^+ şi a reabsorbţiei de HCO_3^-, de aceea în stările patologice, în care se pierde HCO_3^- şi deci scade rezerva alcalină a plasmei (acidozele renale tubulare), creşte concentraţia Cl^- plasmatic.

Excreţia K^+ Potasiul este principalul cation celular, din totalul de 3 000—3 500 mmol, prezenţi în organismul unui adult normal, doar aproximativ 2% se află în lichidele extracelulare şi 98% intracelular. Concentraţia K^+ în lichidele extracelulare este în medie de 4,5 mmol/l, iar în celule de 140—150 mmol/l, dar cu mari variaţii între celule, acest gradient de concentraţie fiind menţinut prin activitatea „pompelor“ cationice din membranele celulare.

Aportul de K^+ fiind variabil în funcţie de alimentaţie (obişnuit 50—150 mmol/24 ore), controlul capitalului de K^+ al organismului şi al concentraţiei ionului în lichidele extracelulare se realizează prin reglarea excreţiei urinare de K^+. În condiţii fiziologice 80—95% din totalul K^+ este excretat prin urină şi restul prin scaun şi sudoare. Excreţia urinară zilnică de K^+ este de aproximativ 1 mmol/kg corp, iar în cazul unui aport alimentar crescut, sau al inhibiţiei secreţiei tubulare de H^+, excreţia urinară de K^+ se poate dubla sau chiar tripla. Cercetările experimentale au arătat că încărcările crescute cu K^+ pot mări excreţia urinară pînă la 200 mmol/24 ore şi încărcările cronice pînă la 350 mmol/24 ore. Sistarea aportului alimentar de K^+ nu influenţează potasuria cîteva zile, ca urmare a mobilizării rezervelor de K^+, dar cînd acestea au scăzut sub 20% scad profund şi eliminările urinare de K^+, de obicei sub 10 mmol/24 ore.

Prin micropuncţii s-a precizat că K^+ filtrează liber prin membrana glomerulară, de aceea concentraţia sa în ultrafiltrat este practic identică cu cea plasmatică. În tubul proximal 50—70% din sarcina filtrată se reabsoarbe, dar concentraţia K^+ în lichidul din segmentul proximal rămîne identică cu cea a ultrafiltratului, deoarece reabsorbţia K^+ se realizează în strînsă corelaţie cu cea a Na^+ şi a apei, dar prin mecanisme diferite de ale acestor constituenţi. Reabsorbţia K^+ continuă în ansa Henle şi de aceea cantitatea de K^+ care se mai găseşte în lichidul ce ajunge în tubii distali reprezintă doar 5—10% din sarcina filtrată. Cantitatea de K^+ excretată în urină este deci aproape în întregime secretată de segmentul tubular distal şi depinde de starea metabolică a organismului. La nivelul nefronului distal are loc atît secreţia cît şi reabosrbţia de K⁺, excreţia urinară a ionului fiind rezultatul echilibrului dinamic dintre aceste două procese antagoniste. Prin micropuncţii s-a demonstrat că la nivelul membranelor bazale ale tubulocitelor nefronului distal transportul transmembranar al K⁺ se face prin schimb cu Na⁺, iar la nivelul membranelor luminale K⁺ se reabsoarbe activ (fig. 2.12).

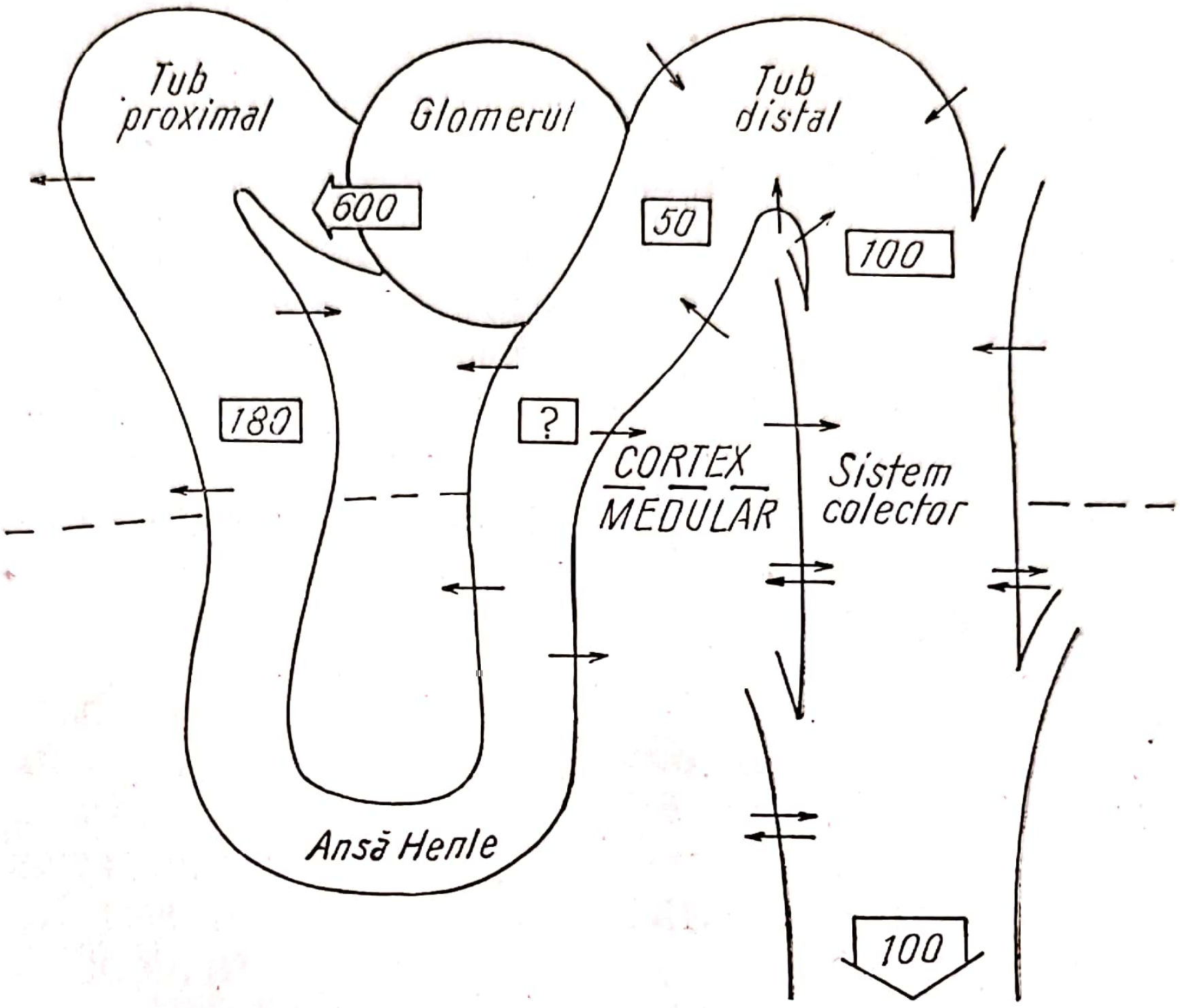

Fig. 2.12. Reprezentare schematică a cantităţilor de K în filtratul glomerular şi în diverse puncte ale nefronului (în mEq/24 ore) (reprodusă după Grantham J. J., 1976).

Reglarea excreţiei de K⁺ este controlată de factori multipli.

— Concentraţia K⁺ în celulele tubilor distali şi colectori deţine un rol fundamental în reglarea ratei excreţiei urinare de K⁺. La rîndul său, concentraţia intracelulară de K⁺ depinde de nivelul potasemiei, starea de hidratare a organismului etc. Concentraţia plasmatică a K⁺ influenţează excreţia urinară a ionului numai în măsura în care modifică concentraţia intracelulară de K⁺.

— Dezechilibrele acido-bazice afectează excreţia urinară de K⁺ datorită corelaţiilor dintre eliminările de K⁺ şi de H⁺. Alcalozele măresc excreţia urinară de K⁺, deoarece determină pătrunderea unor cantităţi crescute de K⁺ în celulele tubulare distale, iar acidozele diminuează excreţia urinară de K⁺, pentru că stimulează ieşirea K⁺ din celule şi astfel scade cantitatea ce poate fi secretată.

— Variaţiile volumului lichidelor extracelulare şi echilibrul Na⁺ influenţează de asemenea excreţia urinară de K⁺. Expandarea volumului lichidelor extracelulare diminuează reabsorbţia din tubul proximal aproape a tuturor electroliţilor, inclusiv a K⁺, iar contracţia volumului acestui sector hidric exercită efecte inverse asupra excreţiei K⁺. În cadrul acestor modificări un rol important deţine cantitatea de Na⁺ care ajunge în tubii distali şi a cărei reabsorbţie creează gradientul electrolitic de-a lungul căruia se secretă K⁺. De aceea orice diureză crescută se va însoţi de kaliurie.

— Hormonii corticosuprarenalieni și în special aldosteronul măresc eliminările urinare de K^+, efect dependent de prezența unor cantități adecvate de Na^+ în lichidul ajuns în tubii distali ; adrenalectomia scade excreția urinară de K^+.

Condiții patologice renale sau extrarenale pot exercita influențe importante asupra excreției urinare de K^+ și astfel să provoace modificări metabolice foarte grave.

Insuficiențele renale acute (IRA) determină scăderea sau chiar sistarea excreției urinare de K^+, datorită prăbușirii ratei filtrării glomerulare, iar cînd fluxul urinar este redus profund, dar nu absent, și reducerii ratei fluxului de lichid prin tubi, excreția K^+ fiind un proces dependent de flux. Scăderea excreției urinare de K^+, împreună cu stimularea catabolismului tisular și cu acidoza metabolică, explică hiperkaliemia din IRA.

Insuficiențele renale cronice (IRC) evoluează multă vreme fără tulburări ale excreției urinare de K^+, cu kaliemie crescută, normală sau chiar scăzută, deoarece rata excreției K în nefronii restanți crește datorită stimulării secreției tubulare de K^+. Prin cercetări experimentale s-a demonstrat că adaptarea excreției tubulare de K^+ poate menține homeostazia K^+ și dacă s-a pierdut 75% din parenchimul renal. Mecanismele adaptării funcționale a nefronilor restanți nu sînt cunoscute, dar ele nu implică intervenția aldosteronului, deoarece adaptarea a fost prezentă și la animalele adrenalectomizate.

Scăderea excreției urinare de K^+ cu hiperkaliemie consecutivă se produce și în hiposecreții de aldosteron prin afecțiuni corticosuprarenaliene (boala Addison), sau prin scăderea descărcărilor de renină, mecanism care acționează probabil și în diverse nefropatii cronice în care se produc distrugeri ale aparatului juxtaglomerular, care scad producerea de renină și, consecutiv acesteia, secreția de aldosteron. Scăderea responsivității tubulare la aldosteron, care provoacă pseudohipoaldosteronismul cu cele două variante : tipul I caracterizat prin hiperkaliemie, pierdere de sare și hipotensiune și tipul II în care lipsește pierderea de sare, determină de asemenea alterări ale excreției urinare de K^+. Drogurile care rețin K^+ (antagoniștii aldosteronului, triamteren și amilorid) scad excreția urinară de K^+ și determină hiperkaliemie.

Creșterea excreției urinare de K^+ cu hipokaliemie consecutivă este rezultatul de cele mai multe ori al creșterii producerii de aldosteron prin afecțiuni corticosuprarenaliene sau prin creșterea descărcărilor de renină. Hiperaldosteronismul primar poate fi consecința unei tumori sau a hiperplaziei bilaterale corticosuprarenaliene, iar hiperaldosteronismul secundar se datorează stimulării secreției de renină și se întîlnește în condiții fiziologice în sarcină, consecutiv creșterii sintezei substratului reninic sub acțiunea estrogenilor și a acțiunii antagoniste a progesteronului asupra situsurilor receptoare ale aldosteronului, iar în condiții patologice în sindromul nefrotic, ciroza hepatică, insuficiența cardiacă congestivă și așa-numitul edem idiopatic. Excreții urinare crescute de K^+ pot fi determinate și de alterări primare ale transportului tubular al Na^+ sau Cl^-, ca de exemplu în sindromul Bartter, în care tulburarea reabosrbției Cl^- în segmentul gros al ramurii ascendente a ansei Henle determină creșterea excreției urinare de K^+. Pierderile de sare din diversele forme de nefrite interstițiale și din tubulopatii se însoțesc de excreții urinare crescute de K^+, atît ca urmare a descărcărilor mari de aldosteron, cît și a diurezei osmotice prin creșterea fluxului urinar în segmentul distal tubular.

Acidozele renale tubulare (ART) determină de asemenea hipokaliemie. În ART distale (tipul I) secreţia crescută de K^+ se datorează diminuării schimbului Na^+—H^+, dar probabil că mai contribuie şi creşterea permeabilităţii membranelor tubilor distali pentru K^+, care permite o difuziune crescută a K^+ din celule în lichidul intratubular. În ART proximale (tipul II) creşte excreţia urinară de K^+ prin administrarea de baze, anionul HCO_3^-, ajuns în cantităţi crescute în nefronul distal unde reabsorbţia sa este redusă, măreşte negativitatea intraluminală, ceea ce are ca urmare stimularea secreţiei de K^+.

Hipokaliemia prin creşterea excreţiei urinare de K^+ se produce şi la pacienţii cu hipertensiune arterială prin diverse nefropatii, datorită descărcărilor crescute de aldosteron, consecutiv producerii crescute de renină. Sindromul adrenogenital determină de asemenea hipokaliemie şi hipertensiune arterială. Deficitul 11-hidroxilazei blochează sinteza de cortizol şi secundar creşte secreţia de ACTH şi este stimulată producerea de androgeni şi dezoxicorticosteron, iar deficitul 17-hidroxilazei determină scăderea sintezei de androgeni şi cortizol şi creşterea secreţiei de ACTH, care măreşte producerea de dezoxicorticosteron ce determină hipokaliemie şi hipertensiune arterială.

Reabsorbţia calciului (Ca) şi a fosfaţilor anorganici (Pi)

Ca şi Pi sînt eliminaţi din organism prin intestin şi rinichi. Similar celorlalte etape ale metabolismului fosfocalcic, excreţia urinară a acestor ioni este corelată, fiind controlată de mecanisme foarte sensibile şi eficiente, datorită cărora concentraţia Ca şi a Pi în lichidele extracelulare se menţine aproape constantă. Rinichiul intervine însă nu numai ca organ de excreţie, dar şi prin sinteza unor compuşi mai activi sau mai puţin activi ai vitaminei D, care influenţează diversele etape ale metabolismului fosfo-calcic. Interesul pentru studiul excreţiei urinare de Ca şi Pi este justificat în primul rînd deoarece mulţi litiazici urinari au şi hipercalciurie, care poate avea diverse cauze, între care şi un defect primar al excreţiei urinare a Ca, dar şi pentru că leziunile osoase rămîn încă o complicaţie nerezolvată, cu toate progresele făcute în tratamentul insuficienţei renale cronice.

Ca filtrează glomerular atît sub formă ionică (în medie 1,18 mmol/l), cît şi sub formă complexată (în medie 0,16 mmol/l), concentraţia sa în filtratul glomerular fiind de 50 — 70% din valoarea plasmatică. La adultul normal filtrează zilnic aproximativ 250 mmol cu o rată de aproximativ 160 μmol/min, iar în urină se excretă doar 2,5—5 mmol, reprezentînd 1% din cantitatea filtrată. Prin micropuncţii la animale s-a precizat că în segmentul tubular proximal se reabsoarbe aproximativ 60% din cantitatea filtrată, în partea largă a ramurii ascendente a ansei Henle 15%, în segmentul tubular distal 9%. În tubii proximali 2/3 din cantitatea totală se reabsoarbe pasiv şi 1/3 activ (fig. 2.13), Ca^{2+} străbătînd pasiv membrana luminală a tubulocitelor şi fiind eliminat activ prin membrana bazală prin schimb cu Na^+. În tubii distali reabsorbţia Ca^{2+} este în întregime activă.

Pi sînt prezenţi în plasmă sub formă divalentă (HPO_4^{2-}) şi monovalentă ($H_2PO_4^-$), raportul $HPO_4^{2-}/H_2PO_4^-$ avînd valori de aproximativ 4/1. Fosfaţii anorganici filtrează la adulţi cu o rată de 4—25 μmol/min, în ultrafiltratul glomerular concentraţia Pi este în medie de 85 mmol/l, iar în urina finală se elimină zilnic aproximativ 20 mmol/l. În tubul proximal se reabsorb 2/3 din sarcina filtrată de fosfaţi, în segmentul drept, ansa Henle şi începutul tubului distal se mai reaborb încă 5—10% și în segmentul distal, în corelație cu necesitățile de Pi ale organismului, între 10 și 25%, astfel încît în urina finală se excretă 5 și 20% din cantitatea filtrată (fig. 2.13). Aceste valori sînt aproximative, în literatură existînd o mare discordanță între rezultatele publicate de diverși autori, probabil din cauza diferențelor morfofuncționale dintre nefronii superficiali și cei profunzi. Transportul Pi prin membrana luminală a celulelor tubilor proximali se face activ prin cuplarea cu 2 Na^+, iar expulzia din celule prin membrana bazală se face complet pasiv. Creșterea lentă a concentrației plasmatice a Pi printr-o perfuzie de fosfați este urmată de creșterea sarcinii filtrate și a reabsorbției tubulare pînă la o anumită rată, peste care creșterile ulterioare sînt urmate de eliminarea totală urinară. Capacitatea maximă de reabsorbție tubulară a fosfaților (TmP) corespunde la om unei rate de 0,13—0,14 mmol/min, valoare relativ constantă la un anumit subiect, dar prezentînd mari variații individuale.

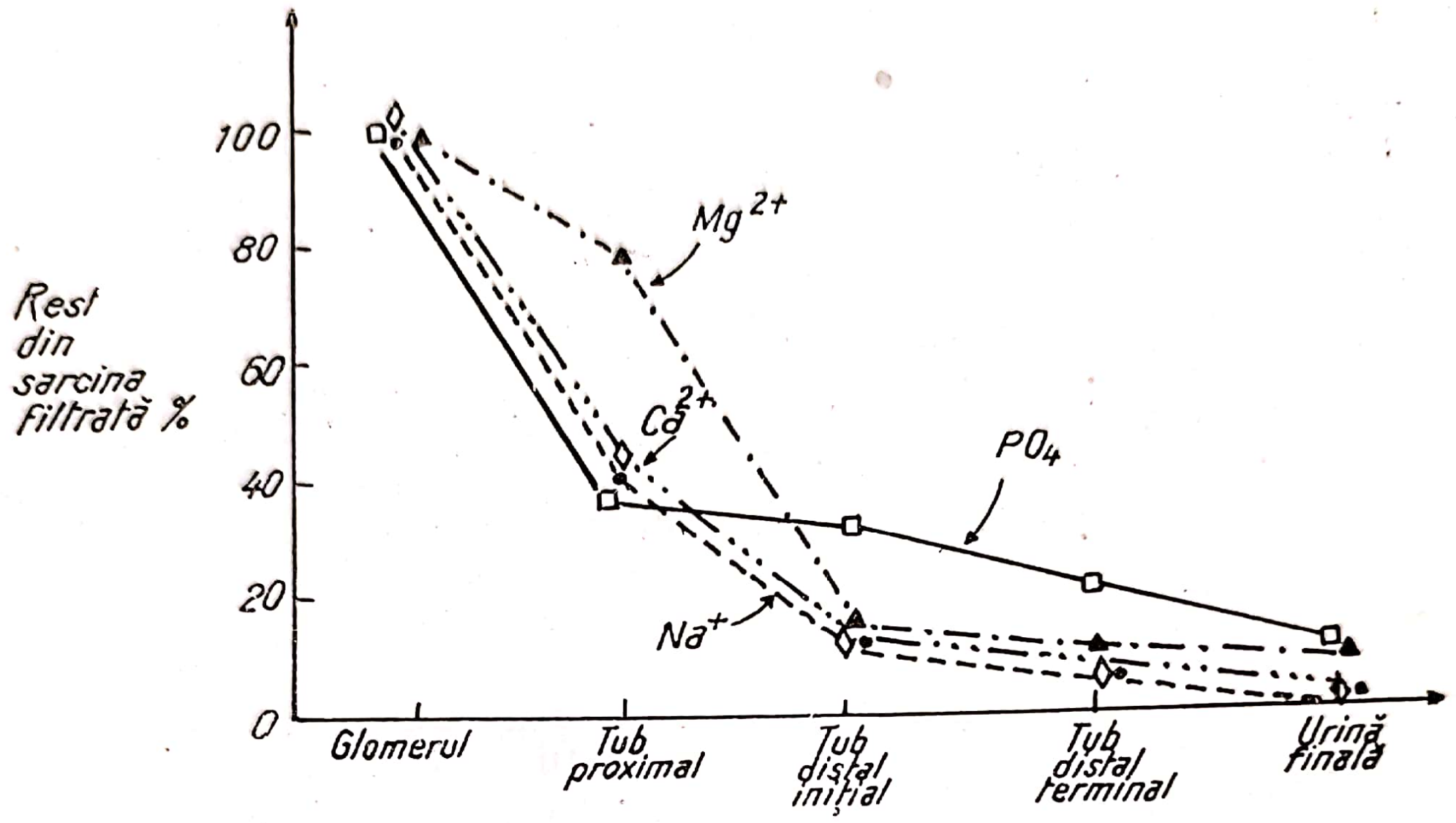

Fig. 2.13. Schema procentului din Na^+, Ca^{2+}, Mg^{2+} și fosfați (PO_4) filtrați prezenți în diversele segmente ale nefronului și în urina finală la animalul intact (reprodusă după Brenner B. M. și Rector F. C., 1976).

Reglarea reabsorbției tubulare a Ca și Pi este corelată cu cea a Na^+, fiind controlată de o serie de factori care intervin și în controlul excreției sodice.

— Excreția urinară de Na^+ influențează atît calciuria cît și fosfaturia. Astfel creșterea concentrației plasmatice a Na^+, printr-o perfuzie de soluții saline, mărește excreția urinară de Na^+ dar și de Ca^{2+}, *clearance*-ul celor doi ioni fiind paralel în condițiile unor ample variații ale excreției Na^+; hipercalcemia se însoțește de natriurie. Excreția Na^+ și Ca^{2+} este reglată de aceleași mecanisme numai în segmentul tubular proximal, în timp ce distal de ansa Henle reglarea se face de către mecanisme diferite. De aceea, după administrarea unor diuretice de ansă (furosemid, acid etacrinic) calciuria crește mai mult decît natriuria, iar aldosteronul, care stimulează reabsorbția Na^+ în segmentul distal, nu modifică calciuria. Perfuziile rapide de mari cantități de soluții saline și vasodilatația renală stimulează și fosfaturia.

— Modificările presiunii de perfuzie renală provoacă variații ale calciuriei, creșterea fluxului sanguin renal mărind excreția urinară de Ca^{2+} și Na^{+} prin inhibarea reabsorbției acestor ioni în tubii distali și prin activarea reabsorbției de apă în tubii proximali. Creșterile acute ale ratei filtrării glomerulare fără expandarea volumului lichidelor extracelulare mărește reabsorbția Ca la 87—98% din sarcina filtrată, iar scăderile ușoare ale ratei filtrării (efort fizic) determină scăderea sarcinii filtrate de Ca și Na^{+} și scăderea eliminării lor urinare. În schimb, creșterile cronice ale ratei filtrării pot provoca pierderi importante de Ca.

— Modificările concentrației plasmatice a Ca, Mg și Pi afectează atît calciuria cît și fosfaturia. Hipercalcemia, mărind sarcina de Ca filtrată, mărește și calciuria, dar cantitatea de Ca resorbită din cantitatea totală filtrată este mai redusă, din cauza inhibării secreției de parathormon (PTH) Hipermagneziemia stimulează eliminările urinare de Ca și Na^{+} prin efect direct asupra celulelor tubului proximal, prin inhibiția secreției de PTH și prin competiție între Ca^{2+}, Mg^{2+} și Na^{+} pentru un transportor comun. Hiperfosfatemia scade calciuria, dar perfuzia de mari cantități de Ca are efecte inverse, datorită formării de complexe saline calciu-fosfat, creșterii natriuriei și pierderii obligatorii de cationi pentru eliminarea anionilor fosfat neresorbiți. Perfuziile rapide de Ca și Mg, deși măresc fosfatemia, scad fosfaturia, atît printr-un mecanism direct cît și prin inhibarea secreției de PTH, iar scăderea acută a calcemiei mărește fosfaturia, probabil prin stimularea secreției de PTH. Deplețiile de Mg scad *clearance*-ul fosfaților, iar replețiile de Mg și PTH măresc *clearance*-ul fosfaților.

— Tulburările echilibrului acido-bazic produc de asemenea modificări ale calciuriei și fosfaturiei. Acidozele metabolice scad reabsorbția tubulară proximală atît a Ca^{2+} cît și a Na^{+}, dar calciuria crește, în timp ce natriuria nu se modifică, deoarece Na^{+} se va reabsorbi în segmentele distale tubulare. Alcalozele respiratorii scad calciuria, în timp ce alcalozele metabolice și acidozele respiratorii nu au nici o influență asupra calciuriei, dar măresc reabsorbția Pi. Alcalinizarea urinei scade reabsorbția fosfaților, datorită competiției pentru reabsorbție cu HCO_3^-, variațiilor volumului lichidelor extracelulare și hipocalcemiei. Perfuziile tubilor proximali cu soluții avînd *p*H diferit, datorită raportului dintre fosfații mono- și divalenți, au demonstrat o reabsorbție mai mare a Pi din soluțiile acide, modificare abolită de administrarea de PTH care alcalinizează soluția. Acidoza metabolică nu influențează la om TmP, dar mărește fosfaturia prin stimularea mobilizării fosfaților din țesuturile moi și sistemul osos.

— Parathormonul (PTH) inhibează reabsorbția de Ca^{2+}, Pi și Na^{+} în tubii proximali, acești ioni ajung în cantități crescute în tubii distali, unde Ca^{2+} și Na^{+} sînt reabsorbiți, iar fosfații rămîn în urină, hiperfosfaturia fiind acțiunea renală fundamentală a PTH. Acțiunea fosfaturică a PTH, mediată de sistemul adenilatciclază — cAMP, are un rol fundamental în reglarea calcemiei, hiperfosfatemia scăzînd calcemia atît direct cît și prin inhibarea secreției de PTH.

— Calcitonina în cantități mari stimulează eliminările urinare de Ca^{2+}, Pi și Na^{+}, probabil în special datorită scăderii reabsorbției Na^{+} în nefronul proximal.

— Somatotropina hipofizară mărește calciuria, fapt invocat pentru explicarea frecvenței crescute a litiazei urinare la acromegalici. La acești pacienți hipercalciuria ar fi consecința expandării cronice a volumului lichidelor extracelulare, deoarece ei reţin Na^+. În schimb, excreţia de fosfaţi este diminuată prin acţiune directă a hormonului asupra celulelor tubulare.

— Hormonii tiroidieni stimulează de asemenea calciuria, probabil secundar influenţelor exercitate asupra reabsorbţiei Na^+, dar poate şi prin inhibarea secreţiei de PTH. Creşterea fosfatemiei, deci, şi a sarcinii filtrate de fosfaţi, explică hiperfosfaturia hipertiroidienilor, modificare în care intervine şi scăderea reabsorbţiei tubulare.

— Mineralocorticoizii influenţează calciuria prin modificările volumului lichidelor extracelulare, în primele 4—5 zile de administrare stimulînd reabsorbţia atît a Ca^{2+} cît şi a Na^+ consecutiv creşterii volumului lichidelor extracelulare, iar după normalizarea volemiei reabosrbţia Ca^{2+} şi Na^+ se menţine scăzută în tubii proximali dar în cei distali Na^+ se reabsoarbe intens şi de aceea natriuria se normalizează, iar Ca^{2+} nu se reabsoarbe şi de aceea persistă hipercalciuria. Mineralocorticoizii nu influenţează reabsorbţia fosfaţilor. Glucocorticoizii măresc calciuria prin creşterea sarcinii filtrate şi prin inhibarea secreţiei de PTH, iar asupra fosfaturiei exercită efecte încă insuficient precizate.

— Vitamina D şi mai ales compusul său cel mai activ 1,25 $(OH)_2CC$ măresc reabsorbţia tubulară de Ca probabil prin activarea sintezei proteinei calcipexice în celulele tubulare renale; concomitent este augmentată şi reabsorbţia de Pi, Na^+, Cl^- şi Mg^{2+}. Dozele mari determină hipercalciurie, ca urmare atît a hipercalcemiei şi a măririi consecutive a sarcinii filtrate de Ca, cît şi a inhibării mecanismelor tubulare care asigură reabsorbţia Ca. Vitamina D şi compuşii săi activi scad fosfaturia, stimulînd reabsorbţia tubulară a fosfaţilor prin activarea directă a mecanismelor care asigură reabsorbţia acestora. Dacă rinichiul funcţionează normal şi concentraţiile Ca^{2+} şi Pi nu sînt modificate, rinichiul sintetizează un derivat dihidroxilat al vitaminei D puţin activ $[24,25(OH)_2CC]$, iar dacă concentraţia plasmatică a Ca^{2+} este scăzută şi cea a Pi crescută se sintetizează compusul $[1,25(OH)_2CC]$, care acţionează sinergic cu PTH asupra oaselor, intestinului şi rinichiului, mărind calcemia.

Condiţii patologice renale şi extrarenale pot modifica eliminările urinare de Ca şi Pi.

Hipercalciuriile, caracterizate prin eliminări urinare zilnice decade peste 300 mg la bărbaţi şi 250 mg la femei, au un rol deosebit de important în formarea calculilor de Ca şi se datorează fie hipercalcemiei de diverse cauze, fie scăderii capacităţii de recuperare tubulară a Ca filtrat. Hipercalciurile în care nu s-a putut preciza cauza scăderii reabsorbţiei tubulare a Ca au fost denumite idiopatice, fiind considerate ca o anomalie renală primară. Cercetări recente au precizat însă că la baza acestor hipercalciurii stă fie o absorbţie intestinală crescută de Ca (tipul absorbtiv), fie o eliberare crescută de Ca din oase (tipul osteoresorbtiv) şi deci hipercalciuria este o modificare secundară, ca de altfel şi cele mai multe hipercalciurii. Într-o serie de afecţiuni Ca în exces este eliberat din oase (hiperparatiroidism, imobilizare cronică, sindromul şi boala Cushing, tumori maligne, boala Paget, hipertiroidism etc.), în altele Ca în exces este consecinţa creşterii reabsorbţiei intestinale (aport excesiv de Ca, administrare de doze mari de vitamina D, sarcoidoză etc.). Pierderi crescute tubulare de Ca se produc în acidozele metabolice, rinichiul cu medulară buretoasă, hiperaldosteronism primar şi supradozare de furosemid. Uneori defectul primar este al reabsorbţiei tubulare a Pi, urmat de hipofosfatemie cu scădere secundară a reabsorbţiei Ca.

Hipocalciuriile prin hipocalcemie au fost observate în sindromul nefrotic, datorită scăderii proteinelor plasmatice calcipexice, care se pierd în cantităţi crescute prin urină, dar probabil şi scăderii concentraţiei 25-OH-D_3. Modificări importante ale metabolismului fosfocalcic au fost descrise în insuficienţele renale cronice, în patogenia lor intervenind retenţia de Pi, producerea anormală de 1,25$(OH)_2D_3$ şi scăderea responsivităţii osoase la PTH. Scăderea ratei filtrării glomerulare (RFG) se însoţeşte de scăderea reabsorbţiei fracţionate a Pi şi, ca urmare, pînă la valori ale RFG de 30—20 ml/min. concentraţia plasmatică a Pi se menţine în limite normale. Mecanismul scăderii reabsorbţiei tubulare a Pi în IRC nu este încă precizat, unii autori atribuind această modificare hipersecreţiei de PTH, care nu a fost însă prezentă constant, de aceea se admite şi intervenţia altor factori. În cazurile avansate de IRC există hipocalcemie atît din cauza creşterii concentraţiei plasmatice a Pi cît şi a scăderii reabsorbţiei intestinale a Ca, datorită diminuării producerii renale de 1,25$(OH)_2D_3$. Probabil că la producerea hipocalcemiei şi a hiperparatiroidismului secundar contribuie şi scăderea responsivităţii osoase la PTH. În cazuri avansate de IRC, cu toate că reabsorbţia fracţionată a Ca în nefronii restanţi scade, cantitatea totală de Ca excretată în urină este diminuată. Datorită acestor complexe modificări endocrino-metabolice, în IRC se produc variate tipuri de leziuni osoase combinate (osteită fibroasă, osteomalacie, osteoporoză şi osteofibroză).

Secreţia de H^+ şi reabsorbţia de HCO_3^-

Metabolismul celular produce zilnic în medie 70 mmol H^+. Metaboliţii acizi nevolatili (mai ales fosfaţi, sulfaţi şi alţi acizi organici), care trebuie să fie eliminaţi prin urină, pentru menţinerea homeostaziei acido-bazice, sînt transportanţi de la celule la rinichi în cea mai mare parte tamponaţi cu Na^+. La nivelul tubilor renali aceşti metaboliţi sînt eliminaţi, iar Na^+ şi, secundar acestuia, HCO_3^- sînt reabsorbiţi datorită secreţiei tubulare de H^+.

Secreţia de H^+ are loc predominant în tubii contorţi proximali (80—90% din total), restul H^+ fiind secretaţi în ansele Henle şi tubii contorţi. Sursa de H^+ nu este încă precizată, unii autori susţinînd că H^+ ar proveni din disocierea apei sau a H_2CO_3, rezultat din CO_2 produs prin metabolismul celular sau extras din sînge, alţii presupunînd intervenţia unor reacţii mult mai complexe, cu participarea unor substraturi organice şi a apei. Deoarece inhibitorii anhidrazei carbonice — enzima care catalizează formarea şi disocierea ionică a H_2CO_3 — deprimă profund, dar nu sistează, secreţia tubulară de H^+, se admite că H_2CO_3 deţine un rol fundamental, dar nu unic, ca sursă de H^+. Blocarea completă a activităţii anhidrazei carbonice, care face ca hidratarea neenzimatică a CO_2 în celulele tubulare să devină insuficientă pentru secreţia de H^+, nu aboleşte total reabsorbţia tubulară de HCO_3^-, ceea ce sugerează existenţa şi a unor mecanisme de reabsorbţie a HCO_3^- ce nu necesită secreţia de H^+, sau disocierea intratubulocitară a H_2CO_3 format intratubular.

Generaţi în celulele tubulare, H^+ sînt secretaţi activ în lumenul tubular prin schimb cu Na^+, pentru fiecare H^+ secretat fiind reabsorbit un Na^+, de-a lungul unor gradiente electrochimice şi de concentraţie şi concomitent cu Na^+, reabsorbindu-se pasiv şi un HCO_3^- (fig. 2.14). Secreţia de H^+, maximă în tubii proximali, continuă şi în tubii distali şi colectori, ajungînd, atunci cînd *p*H urinar a atins valoarea minimă de 4,5 — limita capacităţii tubulare de a secreta H^+ —, la o concentraţie urinară de 800 ori superioară celei din lichidele peritubulare.

Rata medie a secreției de H^+ în condiții obișnuite este de 3,5 mmol/min., iar rata maximă, corespunzătoare unui *p*H urinar de 4,5, este de $10^{4,5}$ mmol/min. Dacă nu ar exista tampoanele din lichidul tubular care să lege H^+ secretați, capacitatea maximă tubulocitară de a secreta H^+ ar fi atinsă rapid și secreția ar înceta. Dar prezența în ultrafiltrat a bicarbonatului și a fosfatului disodic și amoniogeneza tubulocitară permit tamponarea imediată a H^+, pe măsură ce sînt secretați în lumen, concomitent cu transportul în sens invers al Na^+ și al HCO_3^- (fig. 2.15). Distribuția H^+ între diversele tampoane intratubulare se face în funcție de concentrația lor relativă și de *p*K. Cea mai mare parte a H^+ secretați este tamponată în tubii proximali de HCO_3^-, deși *p*K său este de numai 6,1, deoarece concentrația bicarbonatului în ultrafiltratul glomerular este de 27 mmol/l. În schimb, fosfații, cu toate că au *p*K mai apropiat de cel al lichidului tubular (6,8), dețin o importanță redusă în tubii proximali, deoarece concentrația lor în ultrafiltrat este de numai 1,6 mmol/l.

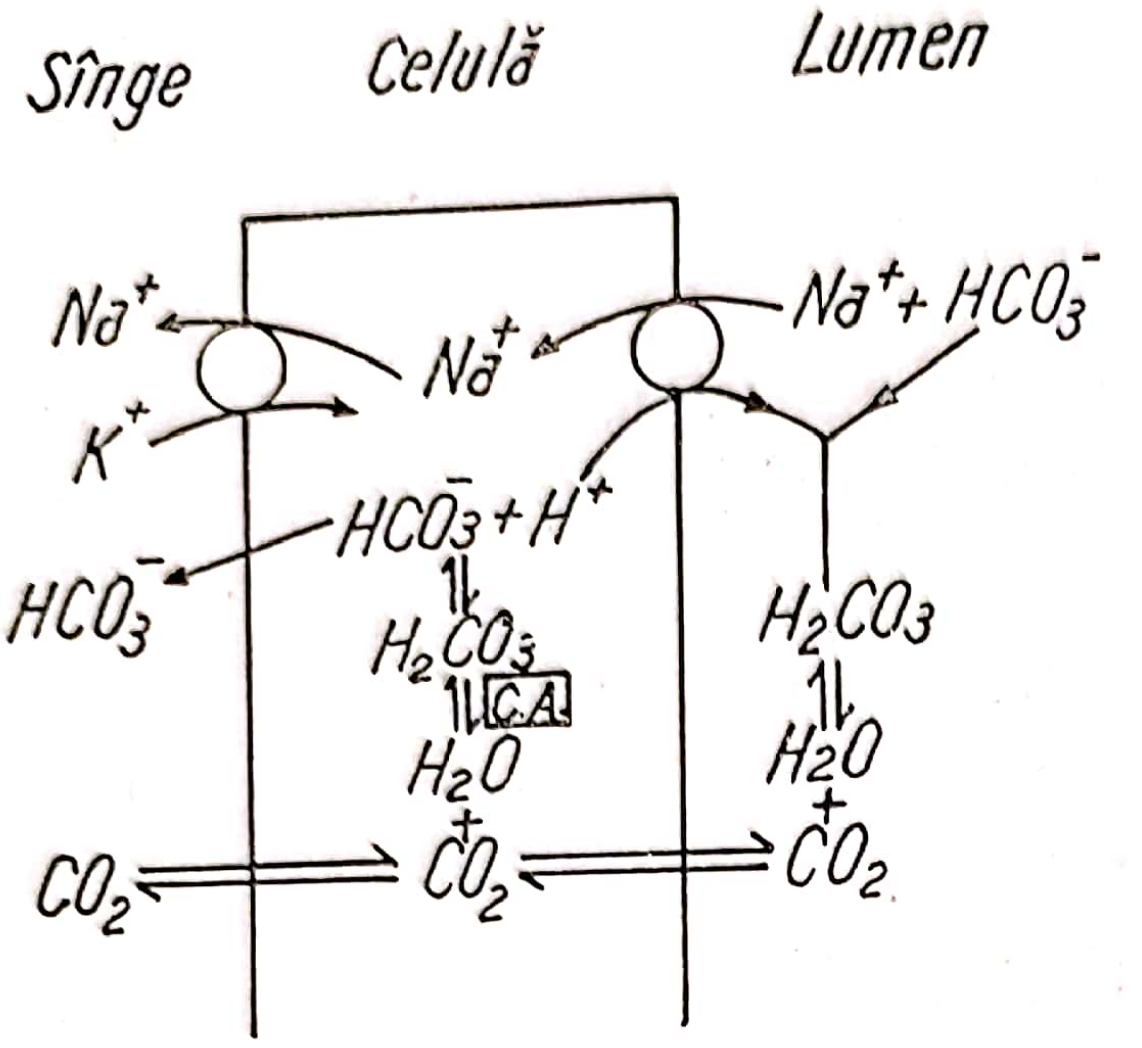
Sînge
Celulă
Lumen
Na^+
K^+
Na^+
$Na^+ + HCO_3^-$
$HCO_3^- + H^+$
HCO_3^-
H_2CO_3
C.A.
H_2O
H_2CO_3
H_2O
CO_2
CO_2
CO_2

Fig. 2.14. Mecanismul acidifierii lichidului tubular (reprodusă după Rouffignac C. de, Corman B. și Poujeol P., 1980).

Reabsorbția HCO_3^- este rezultatul unui schimb ionic între H^+ secretat și Na^+ filtrat și de aceea depinde strict de capacitatea tubulocitelor de a secreta H^+. Reabsorbția se efectuează prin trei mecanisme avînd importanță relativă diferită (fig. 2.16).

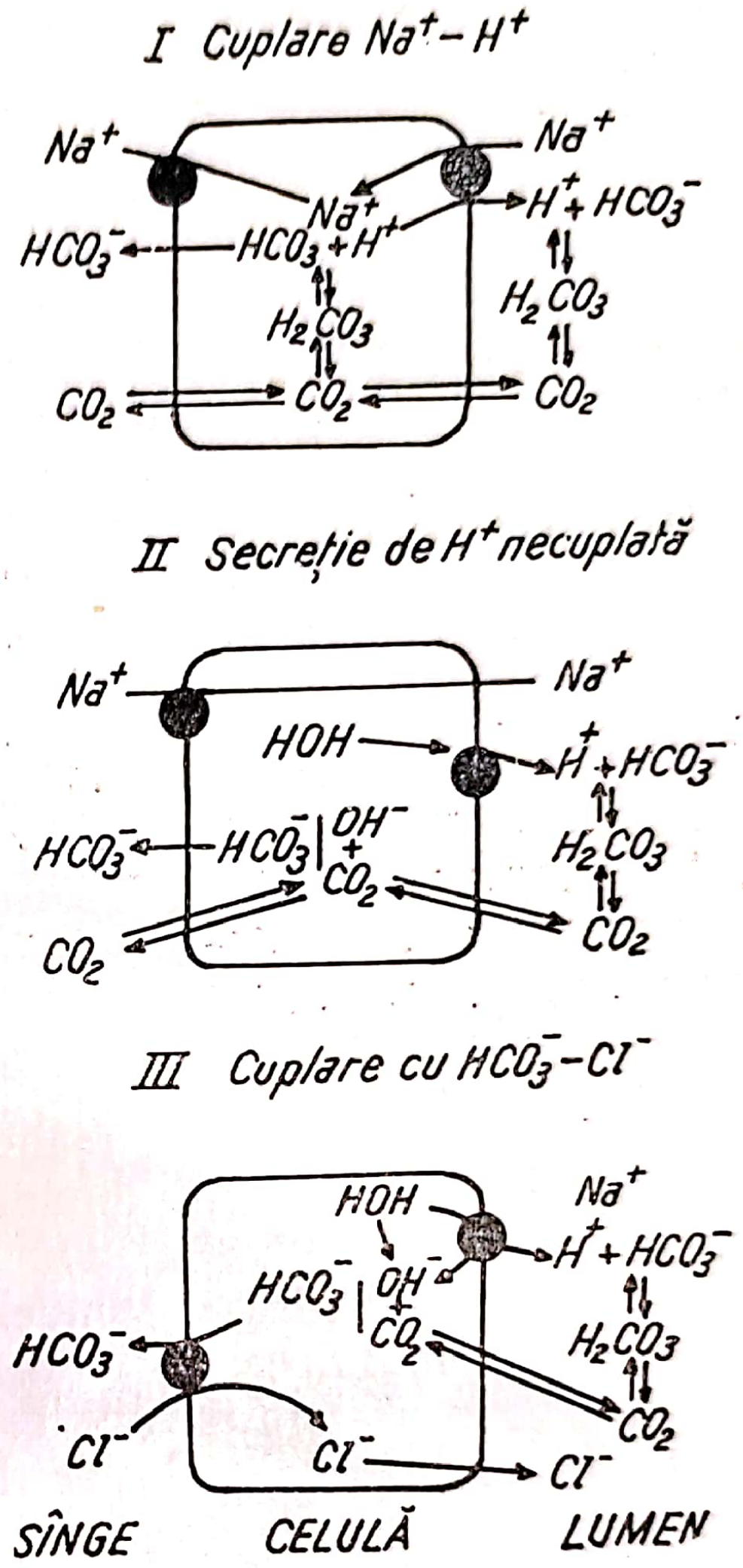
I Cuplare $Na^+ - H^+$
Na^+
Na^+
Na^+
HCO_3^-
$HCO_3^- + H^+$
$H^+ + HCO_3^-$
H_2CO_3
H_2CO_3
CO_2
CO_2
CO_2
II Secreție de H^+ necuplată
Na^+
Na^+
HOH
$H^+ + HCO_3^-$
HCO_3^-
HCO_3^-
OH^-
CO_2
H_2CO_3
CO_2
CO_2
III Cuplare cu $HCO_3^- - Cl^-$
HOH
Na^+
$H^+ + HCO_3^-$
HCO_3^-
OH^-
CO_2
HCO_3^-
H_2CO_3
CO_2
Cl^-
Cl^-
Cl^-
SÎNGE
CELULĂ
LUMEN

Fig. 2.15. Cuplarea secreției de H^+ cu mișcările altor ioni (reprodusă după Brenner B. M. și Rector F. C., 1976).

— Recuperarea HCO_3^- se datorează intervenției unor mecanisme indirecte. În celulele tubulare, sub acțiunea anhidrazei carbonice, CO_2 produs local sau extras din sînge reacționează cu apa formînd H_2CO_3, care se disociază instantaneu în HCO_3^- și H^+. Ionii de hidrogen sînt secretați prompt în lumenul tubular, unde reacționează cu HCO_3^- filtrați și formează H_2CO_3, ce se disociază imediat în apă și CO_2 care, fiind extrem de difuzibil, pătrunde în tubulocite și aici reintră în ciclu sau difuzează în lichidele extracelulare. În locul H^+ secretat, se reabsoarbe din lichidele intratubulare un Na^+. Prin activitatea Na^+—K^+—ATP-azei din membranele laterobazale ale tubulocitelor, Na^+ este expulzat activ în lichidele pericelulare și de aici în sînge și HCO_3^- urmează pasiv Na^+. În cadrul acestui proces se distruge, deci, un HCO_3^- filtrat și se reabsoarbe un HCO_3^- generat în celulele tubulare (fig. 2.17). În segmentele tubulare distale producerea de H_2CO_3 nu mai este catalizată enzimatic, deoarece anhidraza carbonică este absentă din celulele tubilor distali și colectori. De altfel la acest nivel conținutul lichidului tubular în HCO_3^- este foarte redus (1—2 mmol/l) și de aceea acidificarea urinară redusă se continuă, nu prin reabsorbția de HCO_3^-, ci prin secreția de K^+.

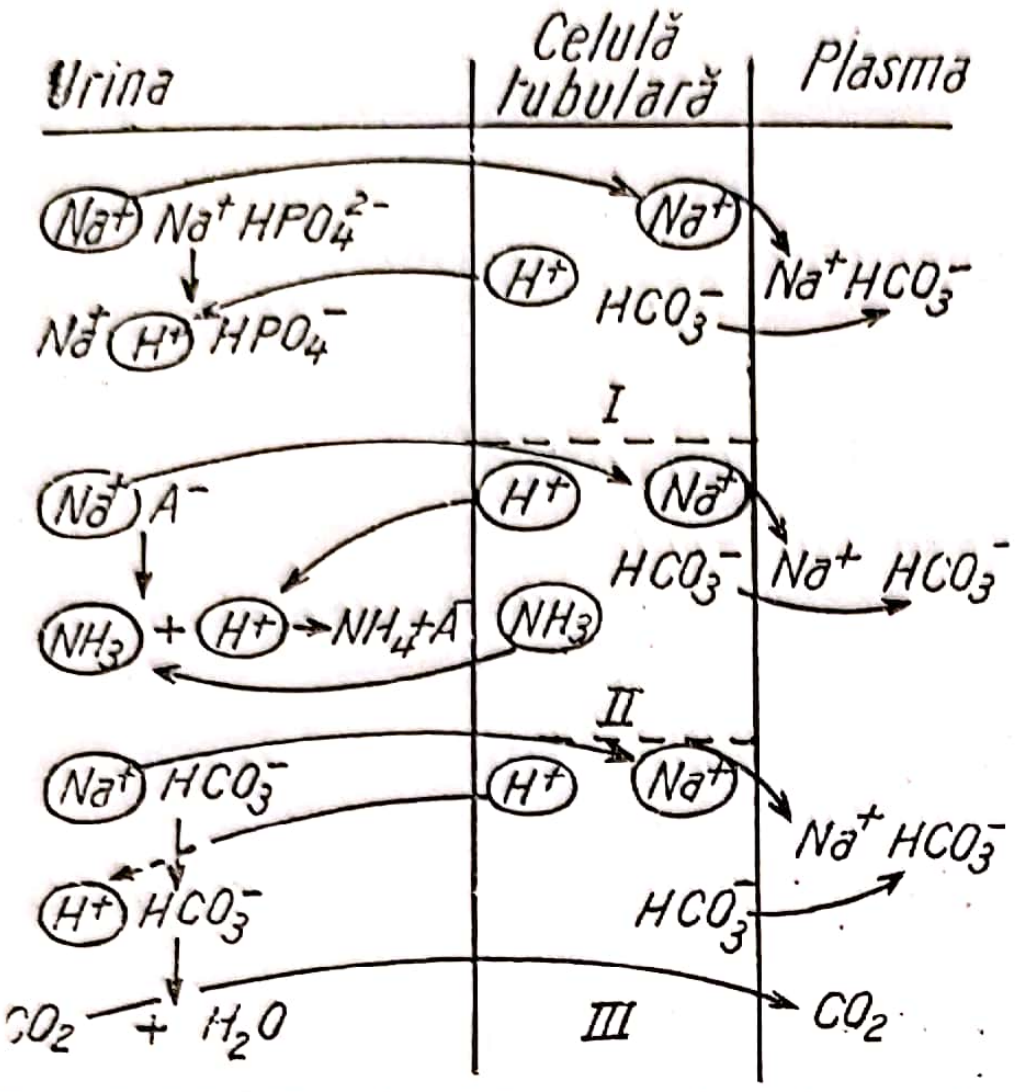
Urina
Celulă tubulară
Plasma
Na+ Na+HPO4 2-
Na+ H+ HPO4-
H+
Na+
HCO3-
Na+HCO3-
I
Na+ A-
NH3 + H+ → NH4+A
NH3
H+
Na+
HCO3-
Na+ HCO3-
II
Na+ HCO3-
H+ HCO3-
H+
Na+
Na+ HCO3-
HCO3-
CO2 + H2O
III
CO2

Fig. 2.16. Soarta H^+ secretați în tubi prin schimb cu Na^+. *Sus* — formarea acidității titrabile; *centru* — formarea ionului amoniu; *jos* — reabsorbția ionului bicarbonat (reprodusă după Berliner R. W., 1981).

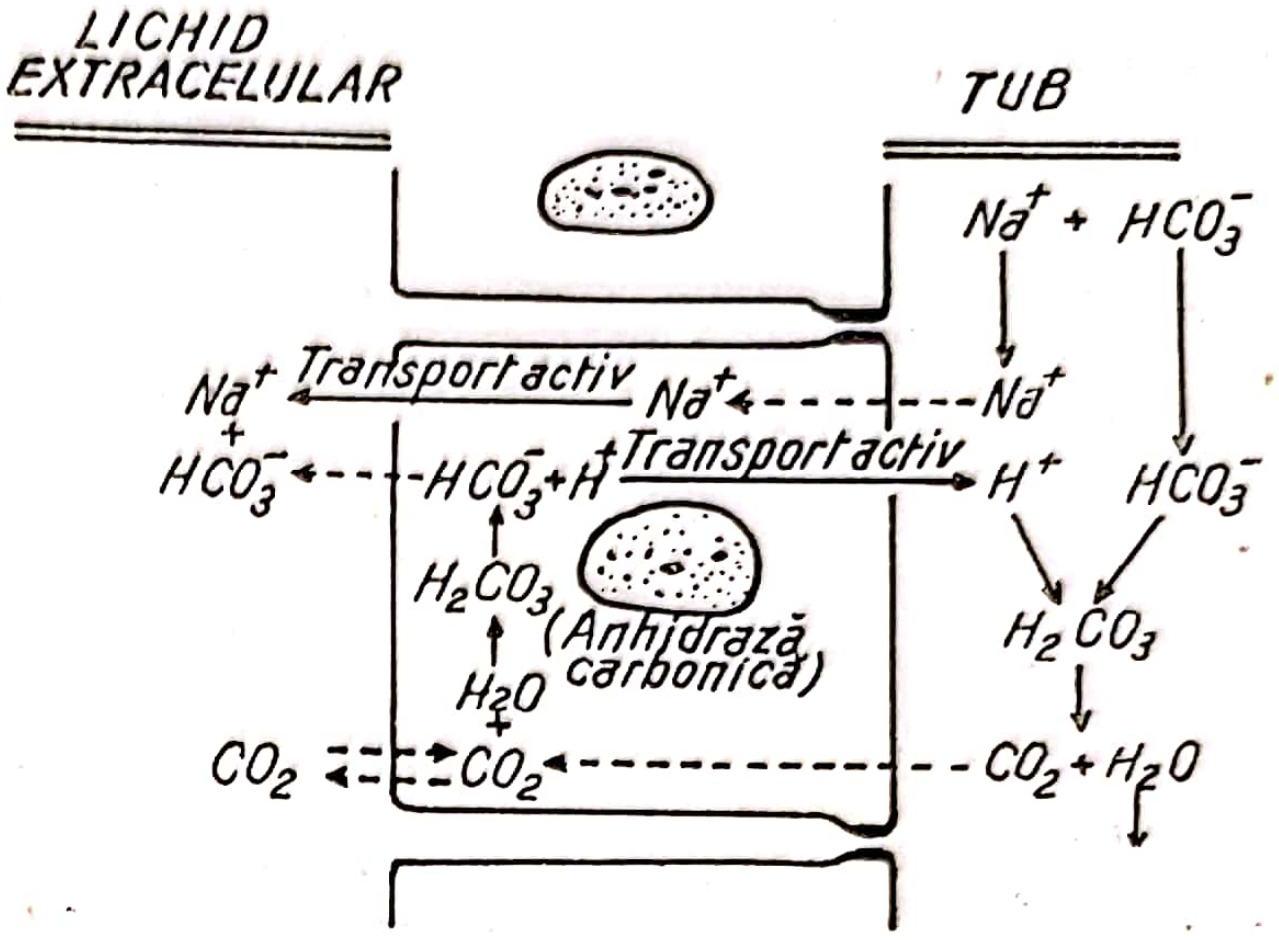
LICHID EXTRACELULAR
TUB
Na+ + HCO3-
Na+
Transport activ
Na+
Na+
+
HCO3-
HCO3- + H+
Transport activ
H+
HCO3-
H2CO3
(Anhidrază carbonică)
H2O
+
CO2
CO2
H2CO3
CO2 + H2O

Fig. 2.17. Reacțiile chimice pentru secreția de H^+, schimbul Na^+ — H^+ și combinarea H^+ cu HCO_3^- în tubi (reprodusă după Guyton A. C., 1981).

— Aciditatea titrabilă, determinată prin cantitatea al alcali care trebuie adăugată urinei pentru a-i readuce *p*H la nivelul celui al filtratului glomerular, constă din H^+ care reacționează cu alți anioni decît cu HCO_3^-. Importanța majoră în excreția acidității titrabile la *p*H urinar obișnuit revine sistemului tampon al fosfaților, care acționează predominant în segmentele distale, unde, datorită concentrării urinei prin reabsorbția apei, concentrația fosfaților ajunge la valori de 10 ori superioare celor din ultrafiltratul glomerular. Ionii de hidrogen secretați în tubii distali și colectori vor reacționa cu fosfatul disodic, care se va transforma în fosfat monosodic, eliberînd un Na^+ ce se reabsoarbe împreună cu un HCO_3^- (fig. 2.18). Ca urmare raportul fosfaților ($HPO_4^{2-}/H_2PO_4^-$), de la valoarea de 4/1 în ultrafiltratul glomerular, va ajunge în condiții obișnuite la 1/10 și în acidozele severe chiar la 1/50. Capacitatea de tamponare a sistemului fosfaților scade pe măsura scăderii *p*H urinar, iar la *p*H minim de 4,5 devine nulă, deoarece întreaga cantitate de fosfat disodic s-a transformat în fosfat monosodic. În aceste situații crește importanța tamponării de către unii acizi slabi (acid uric, creatinina etc.). Prin excreția acidității titrabile, pentru fiecare H^+ secretat lichidele extracelulare se îmbogățesc cu un HCO_3^-. Importanța fosfaților pentru tamponarea H^+ secretați este limitată de capacitatea renală de a reduce pH urinar și de cantitatea de fosfați din ultrafiltrat, dependentă la rîndul său de gradul reabsorției fosfaților în tubii proximali.

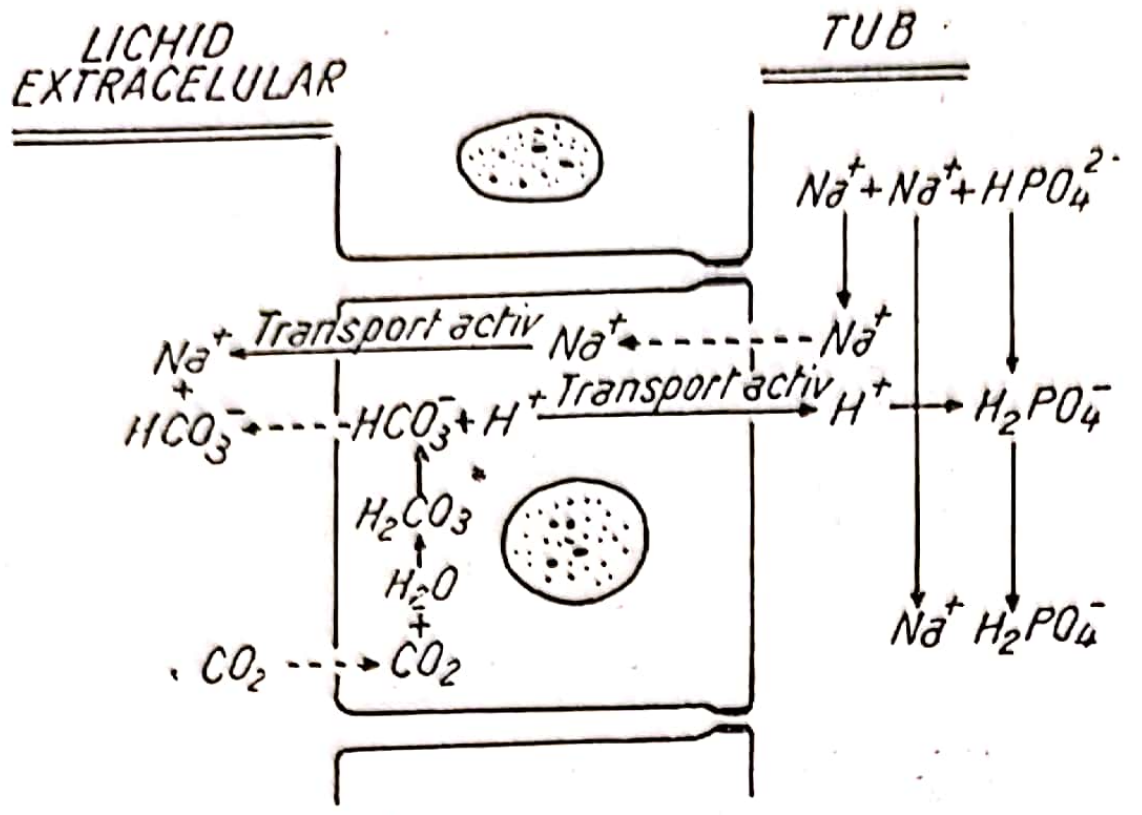

Fig. 2.18. Reacțiile chimice în tubi cuprinzînd H^+, Na^+ și sistemul tampon al fosfaților (reprodusă după Guyton A. C., 1981).

— Amoniogeneza are valoare funcțională superioară excreției acidității titrabile, deoarece nu este limitată de disponibilitatea substraturilor. Sinteza de amoniac se realizează pe toată lungimea tubului, în proporție de 2/3 din glutamină și restul din alți aminoacizi (fig. 2.19). Glutamina, sintetizată în special în ficat și musculatura striată din NH_3 și acid glutamic, este extrasă de celulele tubulare din sînge și din lichidul intratubular. În condiții obișnuite, sub acțiunea glutaminazei I din mitocondriile tubulocitelor, glutamina se transformă în α-cetoglutarat și eliberează două molecule de NH_3, iar cînd disponibilul de glutamină este redus, glutamina, după o transaminare sub acțiunea glutaminazei II, se transformă într-un cetoacid (3-α-cetoglutarat) care suferă apoi o dezaminare, transformîndu-se în acid α-cetoglutaric și eliberînd o moleculă de NH_3 (fig. 2.20). Alți aminoacizi (glicina, alanina, acidul aspartic etc.) eliberează NH_3 prin dezaminare oxidativă. Amoniacul, fiind foarte difuzibil, ajunge cu ușurință în lumenul tubular unde primește un H^+ și se transformă în ionul amoniu (NH_4^+) (fig. 2.21), care, ne mai putîndu-se reabsorbi, se combină cu anionii acizilor puternici formînd săruri amoniacale (clorură, sulfat etc.), economisind astfel un Na^+ și un HCO_3^- care se reabsorb. Deci amoniogeneza îmbogățește de asemenea conținutul în HCO_3^- al lichidelor extracelulare cu un ion bicarbonat pentru fiecare ion amoniu sintetizat. Rata sintezei de NH_4^+ depinde de cea a sintezei de NH_3 în celulele tubulare, dar mai ales de rata secreției de H^+. Amoniacul apare în lumenul tubular atunci cînd pH lichidului intratubular este suficient de scăzut ca să se transforme în ion amoniu, respectiv în tubii proximali cînd pH lichidului a scăzut sub cel plasmatic, iar în tubii distali, unde pH ajunge la valori minime, fiecare H^+ secretat se combină cu o moleculă de NH_3 formînd NH_4^+, avînd ca rezultat menținerea secreției de H^+. Amoniogeneza are o importanță deosebită în procesul de acidifiere a urinei, sub formă de săruri amoniacale eliminîndu-se zilnic 30—50 mmol H^+, în timp ce prin aciditatea titrabilă se elimină doar 10—30 mmol H^+.

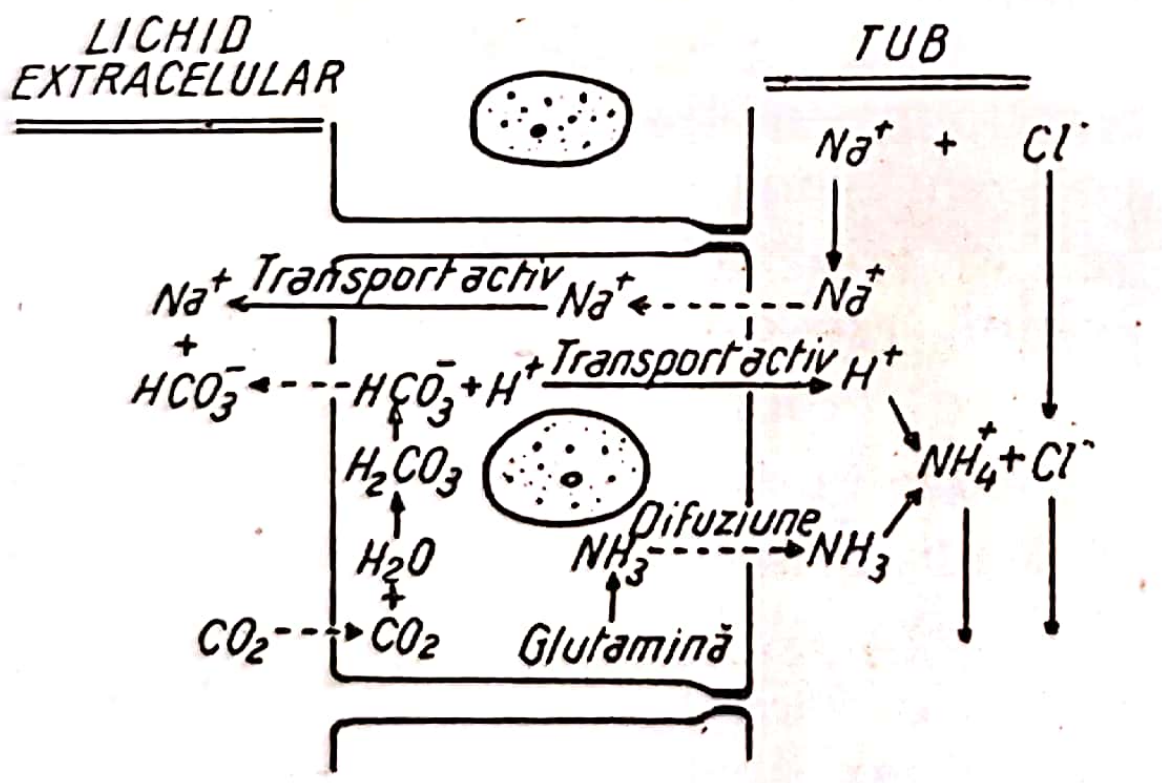

Fig. 2.19. Secreția de NH_3 de către celulele tubulare și reacția NH_3 cu H^+ în tubi (reprodusă după Guyton A. C., 1981).

Reglarea acidifierii urinei se realizează prin modificări ale raportului dintre rata secreției de H^+ și cea a reabsorbției de HCO_3^- (fig. 2.22). În condiții fizio-

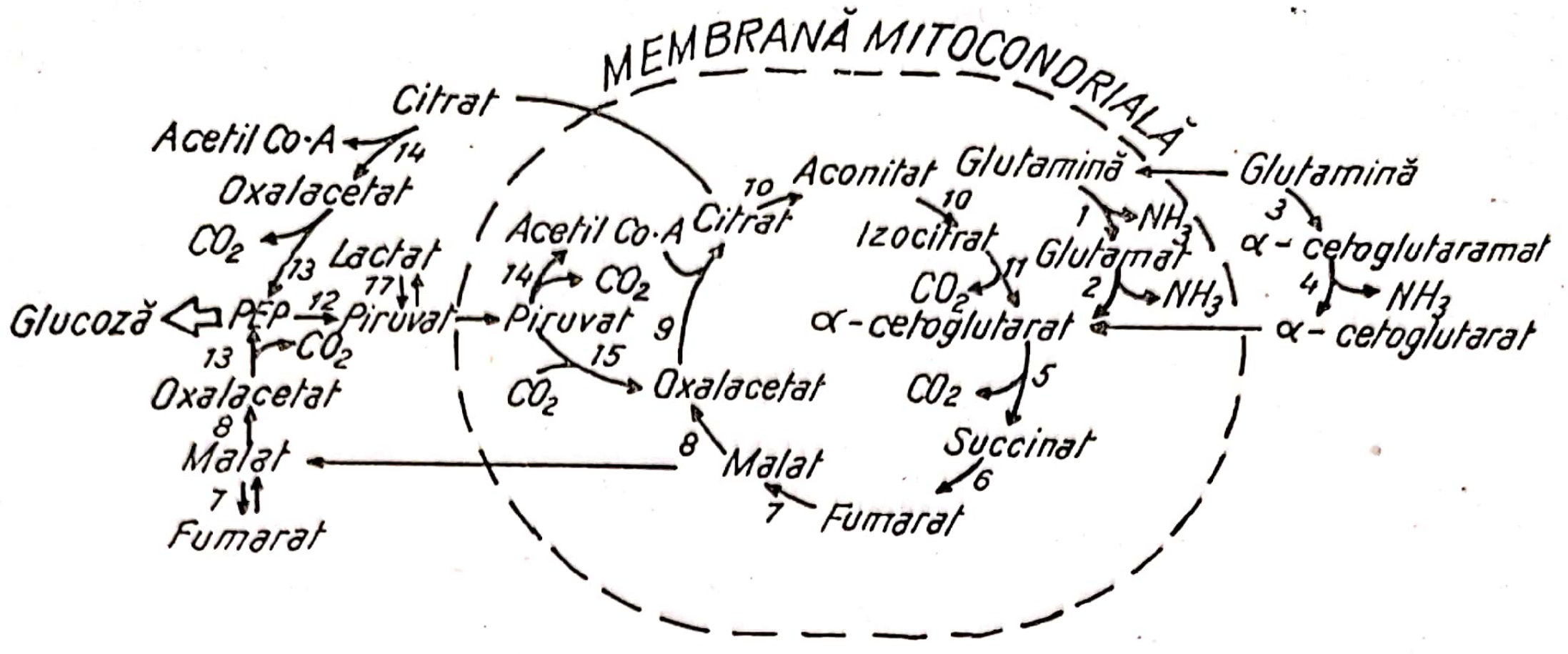
MEMBRANĂ MITOCONDRIALĂ
Citrat
Acetil Co-A
14
Oxalacetat
CO2
13
Lactat
77
Glucoză
PEP
12
Piruvat
CO2
13
Oxalacetat
8
Malat
7
Fumarat
Acetil Co-A
14
CO2
Citrat
10
Piruvat
9
15
CO2
Oxalacetat
8
Malat
7
Fumarat
Aconitat
10
Izocitrat
11
CO2
α-cetoglutarat
5
CO2
Succinat
6
Glutamină
1
NH3
Glutamat
2
NH3
Glutamină
3
α-cetoglutaramat
4
NH3
α-cetoglutarat

Fig. 2.20. Căile metabolice pentru utilizarea glutaminei, enzimele importante sînt: *1* — glutaminaza I; *2* — glutamicdehidrogenaza; *3* şi *4* — glutaminaza II, *13* — fosfoenopiruvatcarboxichinaza (reprodusă după Simpson D. P., 1972).

Fig. 2.21. Principalele reacţii implicate în amoniogeneza renală (reprodusă după Ganong W. F., 1981).

$$\text{Glutamina} + H_2O \xrightarrow{\text{Glutaminaza}} \text{Acid glutamic} + NH_3$$

$$\text{Acid glutamic} \xrightarrow{\text{Glutamicdehidrogenază}} \text{Acid } \alpha\text{-cetoglutaric} + NH_3$$

$$\text{Deaminarea altor aminoacizi} \longrightarrow \alpha\text{-cetoacid} + NH_3$$

$$NH_3 + H^+ \Leftrightarrow NH_4^+$$

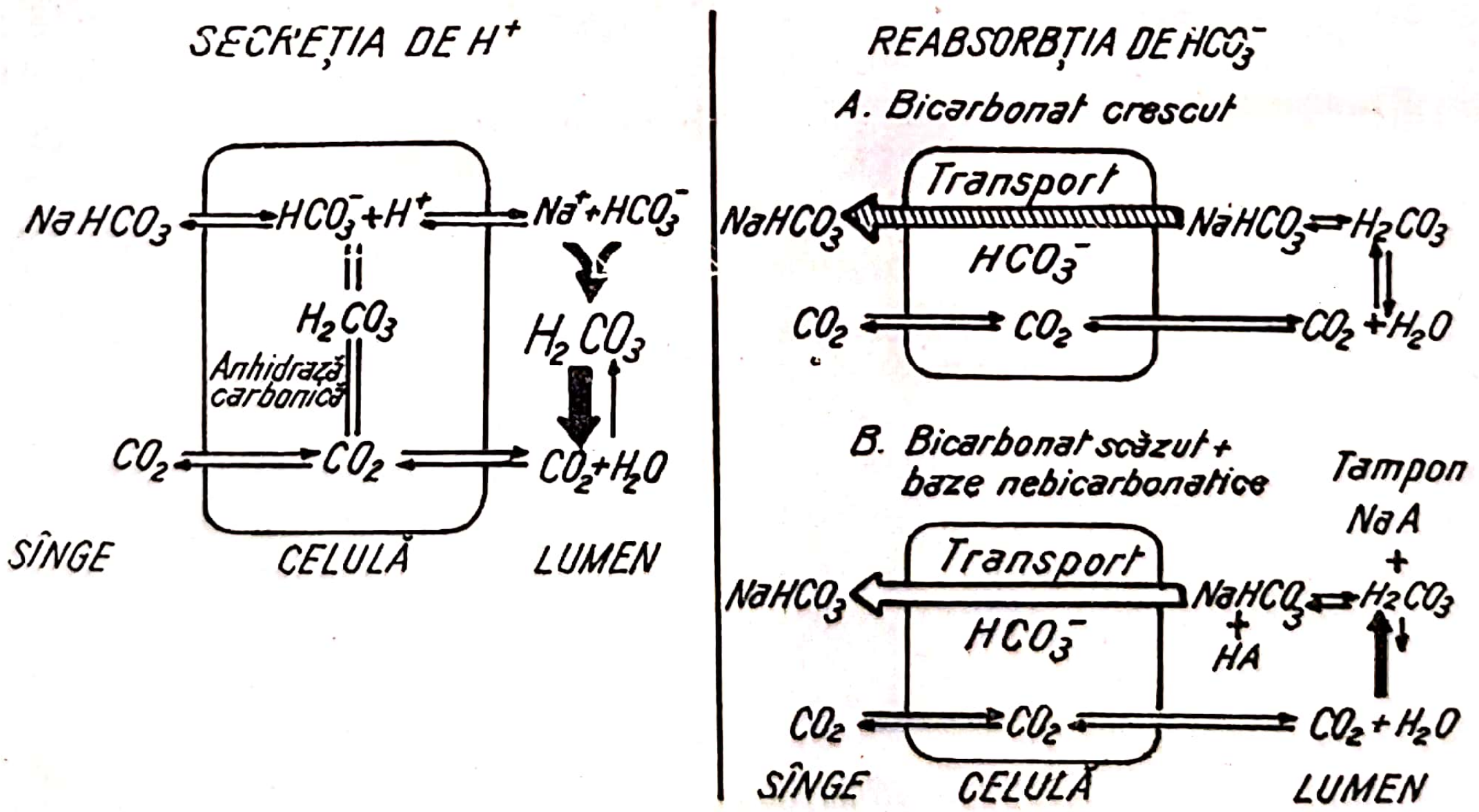
SECREŢIA DE H+
NaHCO3
HCO3- + H+
Na+ + HCO3-
H2CO3
H2CO3
Anhidrază carbonică
CO2
CO2
CO2 + H2O
SÎNGE
CELULĂ
LUMEN
REABSORBŢIA DE HCO3-
A. Bicarbonat crescut
Transport
HCO3-
NaHCO3
NaHCO3
H2CO3
CO2
CO2
CO2 + H2O
B. Bicarbonat scăzut + baze nebicarbonatice
Tampon NaA +
Transport
HCO3-
NaHCO3
NaHCO3 + HA
H2CO3
CO2
CO2
CO2 + H2O
SÎNGE
CELULĂ
LUMEN

Fig. 2.22. Efectele comparative ale secreţiei de H^+ care generează H_2CO_3 şi ale reabsorbţiei de HCO_3^- care consumă H_2CO_3 în lumenul tubular (reprodusă după Brenner B. M. şi Rector F. C., 1976).

logice și cu un regim alimentar obișnuit, *p*H urinar este ușor acid (6,5—5,5), limitele extreme ale *p*H urinar fiind de 4,5 în acidozele grave și 8,0 în alcalozele grave. Capacitatea tubulară de reabsorbție de HCO_3^- variază în funcție de rata filtrării glomerulare și nu de concentrația plasmatică a ionului. Cînd concentrația plasmatică a HCO_3^- este scăzută, reabsorbția ionului din ultrafiltratul glomerular este totală, HCO_3^- apărînd în urină doar la concentrații care depășesc 24—26 mmol/l, concentrație considerată ca prag renal al bicarbonatului, corespunzînd la adult unei rate de aproximativ 2,5 mmol/100 ml RFG. Aparent, HCO_3^- se comportă deci ca o substanță cu capacitate maximă de reabsorbție tubulară, comportament datorat variațiilor concomitente ale volumului lichidelor extracelulare. Dependența reabsorbției tubulare a HCO_3^- de rata filtrării glomerulare și de volumul extracelular se datorează faptului că HCO_3^- se reabsoarbe pasiv, secundar transportului activ tubular al Na^+. Relația dintre reabsorbția HCO_3^- și volumul lichidelor extracelulare a fost invocată pentru explicarea agravării alcalozelor metabolice prin depleții de volum, care accentuează atît reabsorbția de Na^+ cît și de HCO_3^- și corectarea acestor tulburări prin normalizarea volumului lichidelor extracelulare.

Ionii de hidrogen secretați de către tubulocite, la concentrații plasmatice de HCO_3^- în jurul a 27 mmol/l sînt utilizați pentru reabsorbția HCO_3^- filtrați și de aceea aciditatea titrabilă și sărurile amoniacale se găsesc în urină doar în cantități reduse. Cînd însă concentrația plasmatică a HCO_3^- este scăzută, excesul de H^+ rămas după reabsorbția totală a HCO_3^- filtrat va fi prezent în urină ca aciditate titrabilă sau ca săruri amoniacale.

O serie de factori pot influența capacitatea tubulară de a secreta H^+ și, consecutiv acesteia, modifică și concentrația plasmatică a HCO_3^-.

— Variațiile Pco_2 în acidozele respiratorii crește concentrația plasmatică a HCO_3^-, mecanism compensator care minimalizează modificările de *p*H datorate hipercapniei și stimulează secreția tubulară de H^+, iar în alcalozele respiratorii efectele sînt inverse. Variațiile ratei de secreție a H^+ în funcție de Pco_2 se datorează modificărilor concentrației H_2CO_3 în celulele tubulare.

— Metabolismul K: deplețiile de K stimulează secreția de H^+ și stabilizează la un nivel ridicat concentrația plasmatică a HCO_3^-, iar încărcarea cu K deprimă secreția de H^+ și alcalinizează urina, chiar dacă concentrația plasmatică a HCO_3^- este scăzută (fig. 2.23). Modificările secreției de H^+ sub influența K se datorează, probabil, modificărilor *p*H tubulocitar, care scade în deplețiile de K și crește cînd se mărește conținutul celular în K.

— Metabolismul Cl: pierderile de Cl cu concentrații plasmatice crescute de HCO_3^- determină excreția excesului de HCO_3^- și contracția volumului lichidelor extracelulare, dacă nu se înlocuiește HCO_3^- cu Cl^-, iar în retențiile de Na^+ prezența în tubii distali a Na^+ cu un anion mai puțin permeant decît Cl^- (de exemplu HCO_3^-) mărește secreția de H^+ și reabsorbția de HCO_3^-, independent de starea echilibrului acido-bazic al organismului.

— Anhidraza carbonică nu limitează rata secreției de H^+ în condiții obișnuite, dar poate deveni limitantă dacă este inhibată.

— Sterolii suprarenalieni: efectul aldosteronului de stimulare a reabsorbției tubulare de Na^+ se realizează prin stimularea secreției de H^+ și K^+. În lipsa aldosteronului se pierde prin urină sare, avînd ca rezultat contracția volumului lichidelor extracelulare, care scade cantitatea de Na^+ ce ajunge în tubii distali și, deci, și reabsorbția de HCO_3^-, consecutiv diminuării schimbului $H^+—Na^+$. Deficitul de aldosteron stimulează de asemenea retenția de K, care scade reabsorbţia de HCO_3^- şi inhibă amoniogeneza, favorizînd instalarea acidozei. Aldosteronul nu este însă obligator pentru acidifierea urinii, secreţia de H^+ şi eliminarea unei urini acide fiind posibilă şi în condiţiile absenţei acestui hormon.

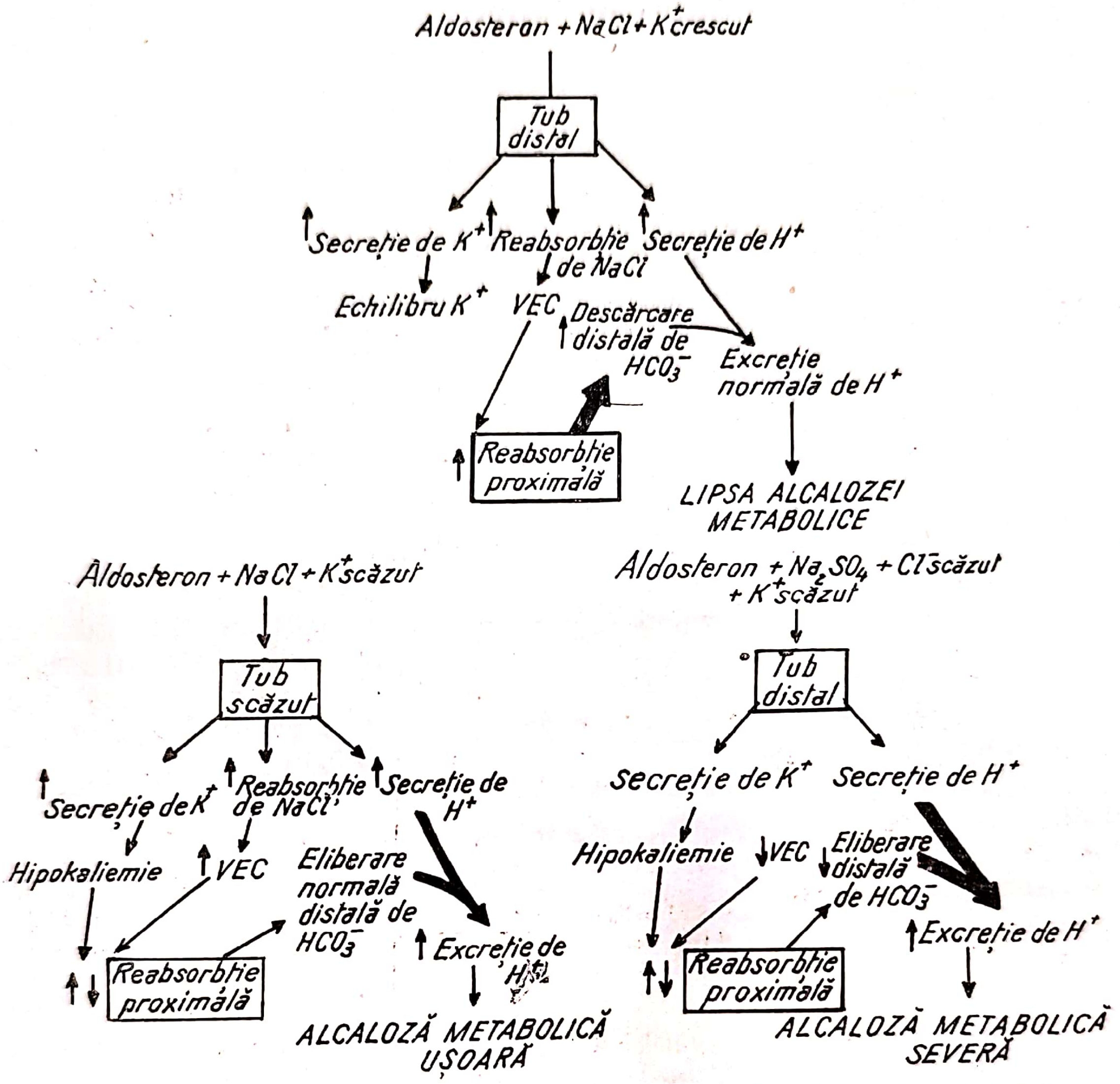

Aldosteron + NaCl + K⁺ crescut
Tub distal
↑ Secreţie de K⁺
↑ Reabsorbţie de NaCl
↑ Secreţie de H⁺
Echilibru K⁺
↓ VEC
↑ Descărcare distală de HCO₃⁻
Excreţie normală de H⁺
↑ Reabsorbţie proximală
LIPSA ALCALOZEI METABOLICE
Aldosteron + NaCl + K⁺ scăzut
Tub scăzut
↑ Secreţie de K⁺
↑ Reabsorbţie de NaCl
↑ Secreţie de H⁺
Hipokaliemie
↑ VEC
Eliberare normală distală de HCO₃⁻
↑ Excreţie de H⁺
↑↓ Reabsorbţie proximală
ALCALOZĂ METABOLICĂ UŞOARĂ
Aldosteron + Na₂SO₄ + Cl⁻ scăzut + K⁺ scăzut
Tub distal
Secreţie de K⁺
Secreţie de H⁺
Hipokaliemie
↓ VEC
↓ Eliberare distală de HCO₃⁻
↑ Excreţie de H⁺
↑↓ Reabsorbţie proximală
ALCALOZĂ METABOLICĂ SEVERĂ

Fig. 2.23. Efectele corelate ale aldosteronului, volumului extracelular şi potasiului asupra excreţiei acide (reprodusă după Brenner B. M. şi Rector F. C., 1976).

Reabsorbţia apei

În condiţii fiziologice prin glomeruli filtrează zilnic aproximativ 180 l lichide lipsite de proteine, iar cantitatea de urină excretată variază între 1 000 şi 1 500 ml, dovadă a reabsorbţiei masive a apei filtrate. Procesul are loc pe toată lungimea tubului, dar cu rate diferite, fiind controlat de mecanisme diverse.

În segmentul proximal se reabsorb aproximativ 2/3 din totalul ultrafiltratului, capacitatea de reabsorbţie a porţiunii contorte fiind dublă faţă de cea a porţiunii drepte. Reabsorbţia este izoosmotică, lichidul intratubular menţinîndu-şi presiunea osmotică similară cu cea a ultrafiltratului. În segmentul proximal reabsorbţia de apă se face în întregime pasiv, de-a lungul unor gradiente osmotice şi electrice determinate de reabsorbţia activă a Na^+ şi a cotransportului altor constituenţi ai ultrafiltratului (glucoză, aminoacizi, fosfaţi etc.). Conform modelului clasic (fig. 2.24), realizat prin transpunerea la nivelul tubului proximal a datelor obţinute pe pielea de amfibieni, se admite că Na^+ ar difuza din tubi prin membrana apicală tubulocitară pe baza gradientului de concentraţie şi K^+ ar difuza liber din mediul intracelular spre mediul bazal, iar activitatea „pompei" de Na^+—K^+ ar menţine concentraţia intratubulocitară crescută a K^+ şi scăzută a Na^+ reintroducînd în celule K^+ şi eliminînd Na^+ în spaţiile intercelulare. Deoarece joncţiunile dintre celulele tubulare sînt considerate impermeabile pentru apă şi substanţele dizolvate, apa s-ar reabsorbi pasiv şi doar transmembranar, de-a lungul gradientului osmotic determinat de transportul Na^+ (fig. 2.25). Acest model, admis încă în

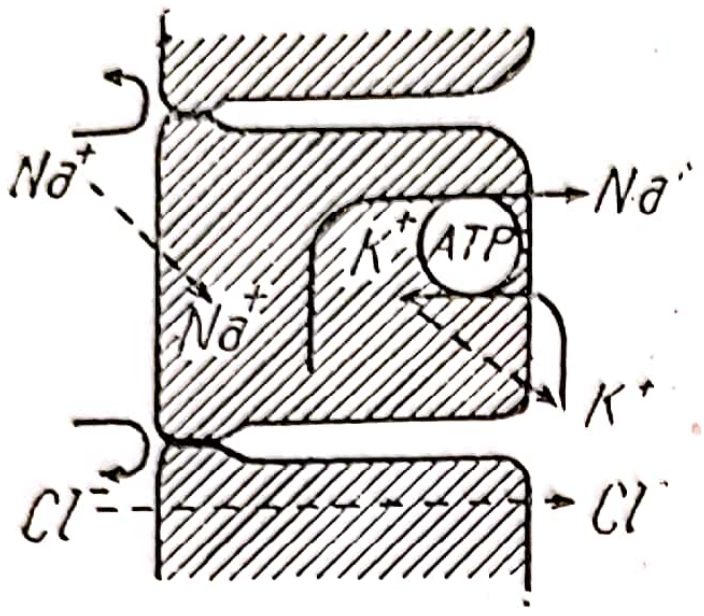

Fig. 2.24. Modelul clasic (Ussing) pentru transportul Na^+, Cl^- şi K^+ prin pielea de amfibieni. Se postulează existenţa unei pompe pentru Na^+ — K^+ la nivel bazal care menţine concentraţia crescută intracelulară a K^+ şi scăzută a Na^+. Difuziunea K^+ s-ar face liber din mediul intracelular spre mediul bazal, iar Na^+ ar intra pasiv în celulă prin difuziune, prin membrana apicală, aceste mişcări pasive explicînd diferenţa de potenţial dintre faţa apicală negativă şi cea bazală. Joncţiunile intercelulare ar fi impermeabile pentru apă şi substanţele dizolvate. Clorul ar difuza pasiv de-a lungul gradientului său electric (reprodusă după Rouffignac C. de, Corman B. şi Poujeol P., 1980).

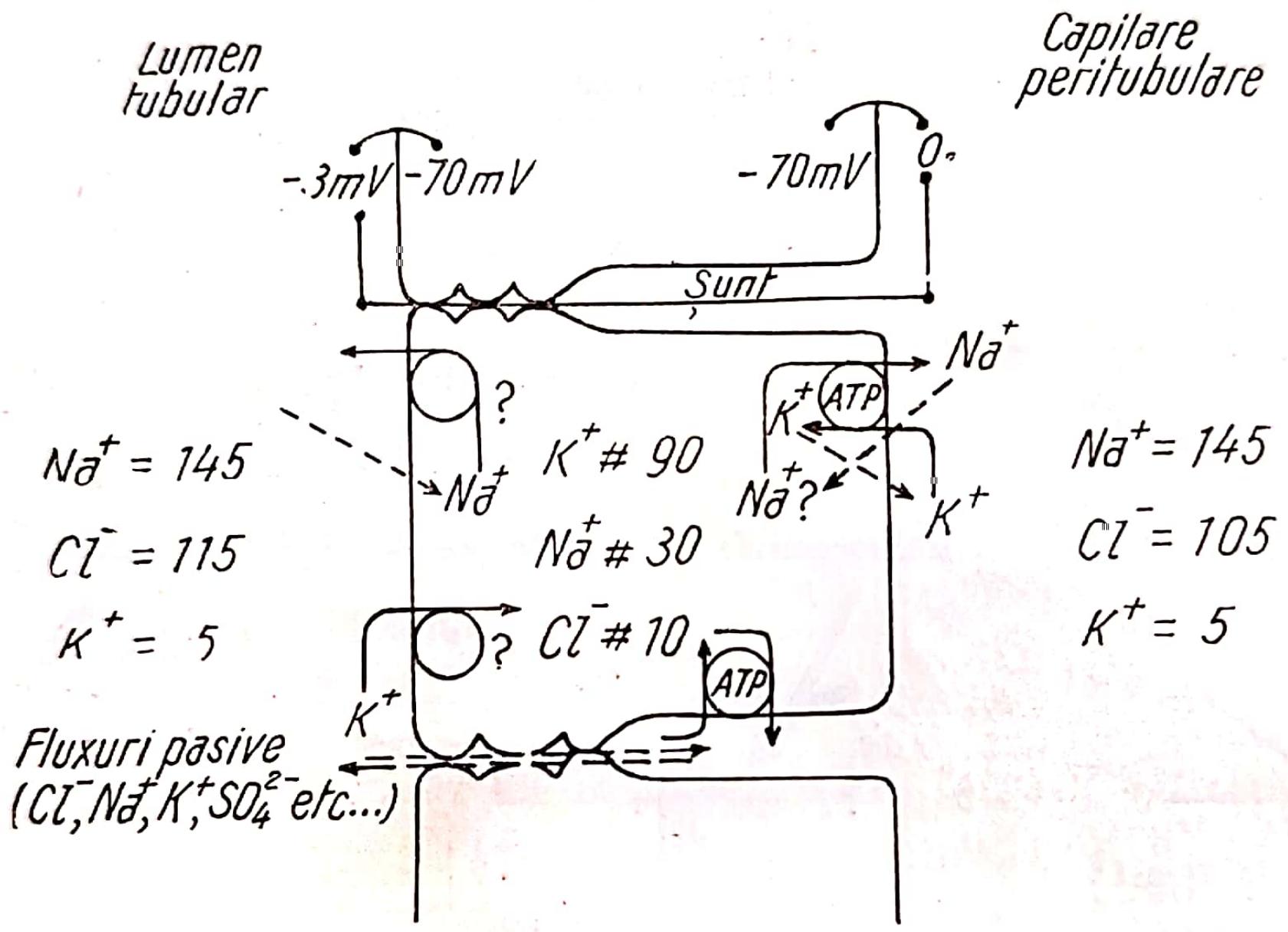

Fig. 2.25. Modelul funcţionării celulelor tubului proximal la mamifere. Cifrele în mmol/l indică concentraţiile Na^+, Cl^- şi K^+ în mediile tubulare, peritubulare şi celulare. Joncţiunile intercelulare sînt permeabile pentru apă şi ioni. Calea paracelulară (calea şuntului) ar explica proprietăţile permeabilităţii pasive a endoteliului şi ar cupla electric cele două membrane celulare. De partea peritubulară membrana are o permeabilitate redusă pentru Na^+, dar nu nulă. Membranele laterale sînt de asemenea sediul unor transporturi active. De partea tubulară Na^+ ar pătrunde pasiv în celulă, iar K^+ activ. Unii autori postulează la acest nivel un transport activ al Na^+ dirijat dinspre celulă spre lumenul tubular pentru a explica potenţialele transmembranare observate (reprodusă după Rouffignac C. de, Corman B. şi Poujeol P., 1980).

principiu, a suferit însă anumite modificări, deoarece hipertonia intracelulară nu a putut fi demonstrată, pompa de Na^+—K^+ s-a dovedit că acționează nu numai la nivelul membranei bazale tubulocitare dar și la nivelul membranelor laterale și, probabil că nu este unică ci cel puțin dublă, iar joncțiunile intracelulare s-a constatat că sînt permeabile pentru apă și substanțele dizolvate. Mai recent au fost propuse o serie de modele ipotetice, care recunosc importanța spațiilor intercelulare în reabsorbția apei și admit că Na^+ deține rolul principal, dar nu exclusiv în acest proces. Cercetări minuțioase efectuate pe tubi izolați perfuzați și micropuncțiile au precizat că reabsorbția glucozei și a aminoacizilor este răspunzătoare de reabsorbția a mai puțin de 10% din cantitatea totală de apă reabsorbită în tubii proximali, reabsorbția Cl^-, însoțită pasiv de cea a Na^+, de aproximativ 20%, iar cea mai mare parte a apei este transportată consecutiv reabsorbției active a altor constituenți ai ultrafiltratului. Dintre aceștia un rol important deține bicarbonatul, a cărui absență din lichidul tubular scade cu aproape 40% cantitatea de apă reabsorbită. Rolul principal în reabsorbția apei în tubii proximali aparține însă Na^+, a cărui înlocuire cu litiu în lichidul de perfuzie a tubilor izolați este urmată de abolirea totală a reabsorbției apei. Prin cercetări experimentale s-a precizat că transportul activ al Na^+ însoțit de Cl^- prin epiteliul porțiunii drepte a tubului proximal răspunde de aproximativ 50% din apa reabsorbită. Deși încă nu s-au adus dovezi concludente, se admite că reabsorbția Na^+ din lumenul tubular se face activ prin membrana tubulocitară și pasiv pe la nivelul joncțiunilor intercelulare (calea șuntată). Datele experimentale au dus la elaborarea următoarei concepții asupra corelațiilor dintre reabsorbția apei și a principalilor ioni în tubii proximali. (fig. 2.25). Celulele acestui segment reabsorb preferențial $NaHCO_3$, care este apoi rapid transferat în spațiile intercelulare, unde atrage apă prin creșterea presiunii osmotice. Afluxul crescut de apă scade concentrația Cl^- în lichidele intercelulare, iar concentrațiile mai scăzute de Cl^- și mai mari de $NaHCO_3$ decît în lichidul intratubular continuă să atragă apa în spațiile intercelulare. Hipertonia lichidelor intercelulare stimulează atît transportul activ al Na^+ însoțit de Cl^- prin membranele bazolaterale, cît și transportul pasiv al Cl^- însoțit de Na^+ prin joncțiunile intercelulare. Fluxul de apă. care străbate joncțiunile pe baza gradientului osmotic, antrenează și NaCl și alte substanțe dizolvate (*solvent drag*), precum și substanțele expulzate activ din celule în spațiile intercelulare.

Transferul apei din spațiile interstițiale laterobazale în capilarele peritubulare se datorează în cea mai mare parte modificărilor presiunii oncotice a plasmei din aceste capilare, consecutiv pierderii lichidelor ultrafiltrate glomerular și, de aceea, depinde direct de valoarea ratei filtării glomerulare și a fracției filtrate. Variațiile presiunii hidrostatice intracapilare ar influența rata transferului de lichide în spațiile interstițiale modificînd permeabilitatea căii șuntate (joncționale), iar variațiile presiunii hidrostatice a lichidului intratubular nu exercită nici o influență asupra transferului de apă.

Reabsorbția apei și a substanțelor solvite este reglată în tubii proximali atît de hormonul paratiroidian, care activează reabsorbția fosfaților și a Na^+, prin generarea de cAMP la nivelul membranelor tubulocitare, cît și de nervii simpatici renali, a căror secționare este urmată de diureză și natriurie consecutiv inhibării reabsorbției de apă și Na^+.

În *ansa Henle* se reabsoarbe încă aproximativ 5% din totalul ultrafiltratului, contribuția principală fiind a nefronilor juxtamedulari, a căror ansă lungă pătrunde profund în medulara renală hiperosmotică. Cercetările experimentale au precizat că presiunea osmotică a lichidelor interstiţiale din medulara renală creşte progresiv din zona juxtamedulară spre vîrful papilei, unde atinge valori de cîteva ori superioare celor plasmatice. Diferenţa dintre concentraţiile osmotice ale acestor zone ale medularei — gradientul osmotic medular — este rezultatul activităţii sistemului de schimb multiplicator contracurent.

Sistemul de schimb contracurent este utilizat de mult în industrie pentru diminuarea consumurilor eneregtice. În modelul termic schematizat în figura 2.26, în partea stîngă este reprezentat un tub drept prin care circulă cu o rată constantă un lichid, care intră avînd temperatura de 30° şi, sub influenţa unui sistem încălzitor situat la mijlocul tubului, părăseşte tubul cu o temperatură de 40°, iar în partea dreaptă acelaşi dispozitiv încălzitor, situat la nivelul curburii unui tub în U, cu acelaşi consum energetic, prin schimb de căldură între ramurile paralele ale tubului încălzeşte lichidul pînă la nivelul curburii tubulare la 90° şi după aceea pînă la 100°.

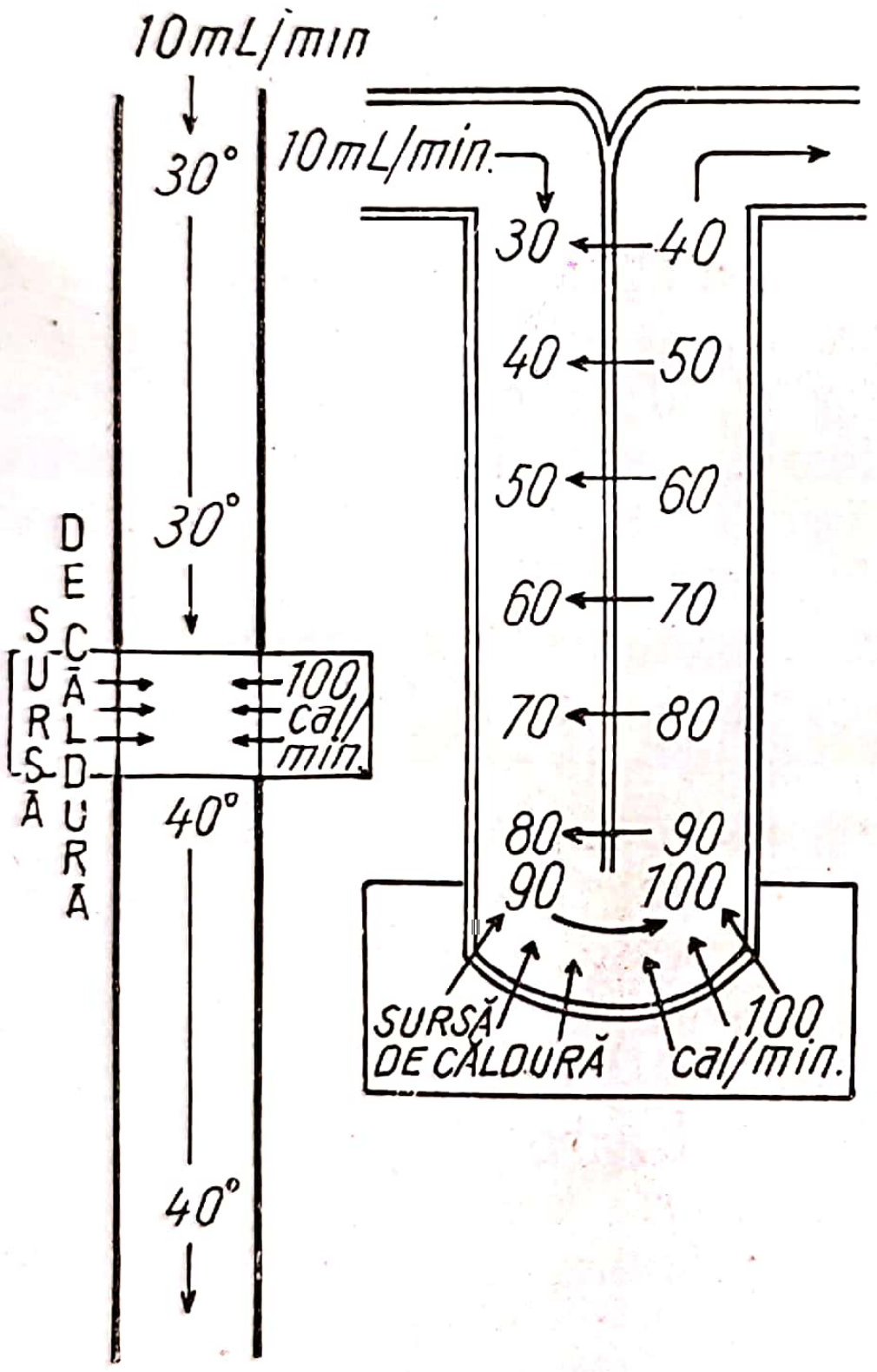

Fig. 2.26. Funcţionarea sistemului contracurent (reprodusă după Berliner R. W., 1958).

Ansele Henle, avînd forma unui ac de păr, s-a sugerat că ar funcţiona similar unui sistem de schimb multiplicator contracurent, ipoteză confirmată prin numeroase cercetări. Ramurile ansei Henle au permeabilitate diferită pentru sare, uree şi apă şi de aceea în timpul străbaterii ansei lichidul intratubular suferă variate modificări de compoziţie. Astfel, în ramura descendentă a ansei, care este relativ permeabilă pentru Na^+ şi uree şi foarte permeabilă pentru apă, pe măsura coborîrii spre zonele medulare externă şi internă şi a creşterii progresive a osmolarităţii lichidelor interstiţiale peritubulare, are loc un transfer important de apă din tubi în interstiţiu, pînă ce se ajunge la echilibru osmotic. Dar, deoarece substanţa osmotic activă principală din lichidul intratubular este sarea, iar ureea deţine doar un rol secundar, în timp ce în lichidele interstiţiale concentraţia ureei este mai mare, atunci cînd este atins echilibrul osmotic între lichidele intratubulare şi cele interstiţiale concentraţia sării în lichidul tubular este superioară celei din lichidele peritubulare. În segmentul subţire al ramurii ascendente a ansei, permeabilitatea pentru apă este foarte redusă iar permeabilitatea pentru sare este mărită, de aceea are loc un transfer important de sare din lichidul tubular în lichidele interstiţiale (fig. 2.27), transportul Cl^- fiind activ şi cel al Na^+ pasiv. Deşi teoretic se admite că transportul Na^+ în segmentul subţire al ramurii ascendente a ansei este complet pasiv, nu poate fi exclus complet transportul activ, deoarece în acest segment tubular a fost evidenţiată cea mai puternică activitate a enzimei Na^+—K^+—

ATP-ază. Concentrația ureei în lichidul tubular fiind mai redusă comparativ cu cea din lichidele interstițiale, în acest segment tubular are loc difuziunea ureei din interstițiu în tub. Ca urmare a modificărilor menționate, la sfîrșitul ansei Henle lichidul tubular, al cărui volum a scăzut cu încă aproximativ 5% față de volumul ultrafiltratului, este hipoton față de plasmă și are un conținut bogat de uree (fig. 2.28).

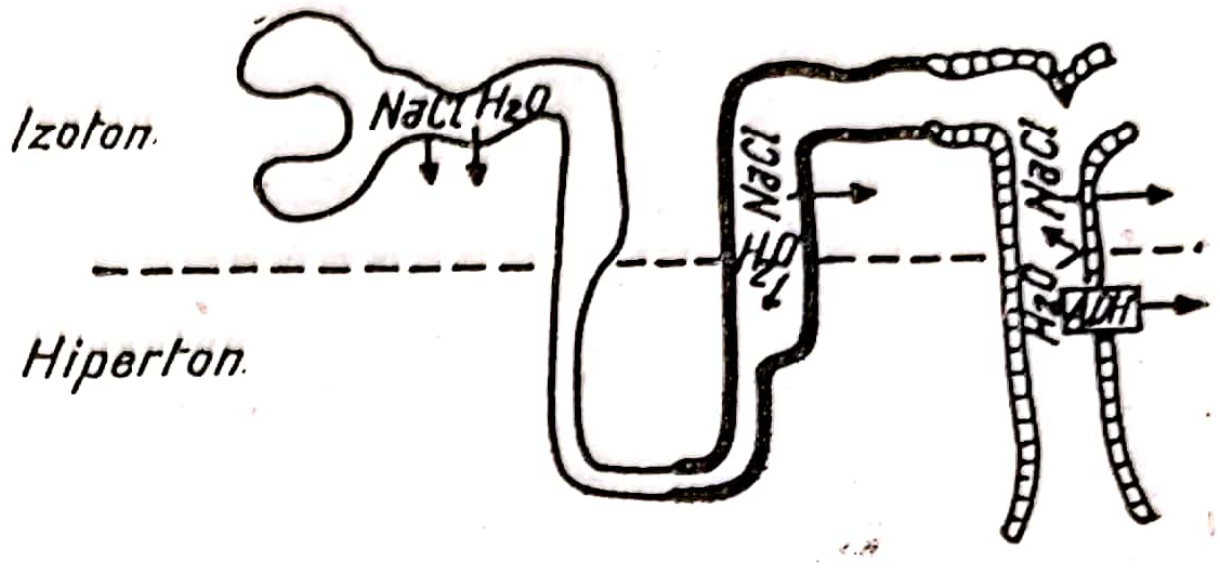
Izoton
Hiperton
NaCl
H_2O
NaCl
H_2O
NaCl
H_2O
NaCl
ADH

Fig. 2.27. Schema mecanismului de diluție (reprodusă după Brenner B. M. și Rector F. C., 1976), cu linii subțiri epiteliul permeabil pentru apă, cu linii groase epiteliul impermeabil pentru apă, cu linii hașurate epiteliul permeabil pentru apă numai în prezența ADH.

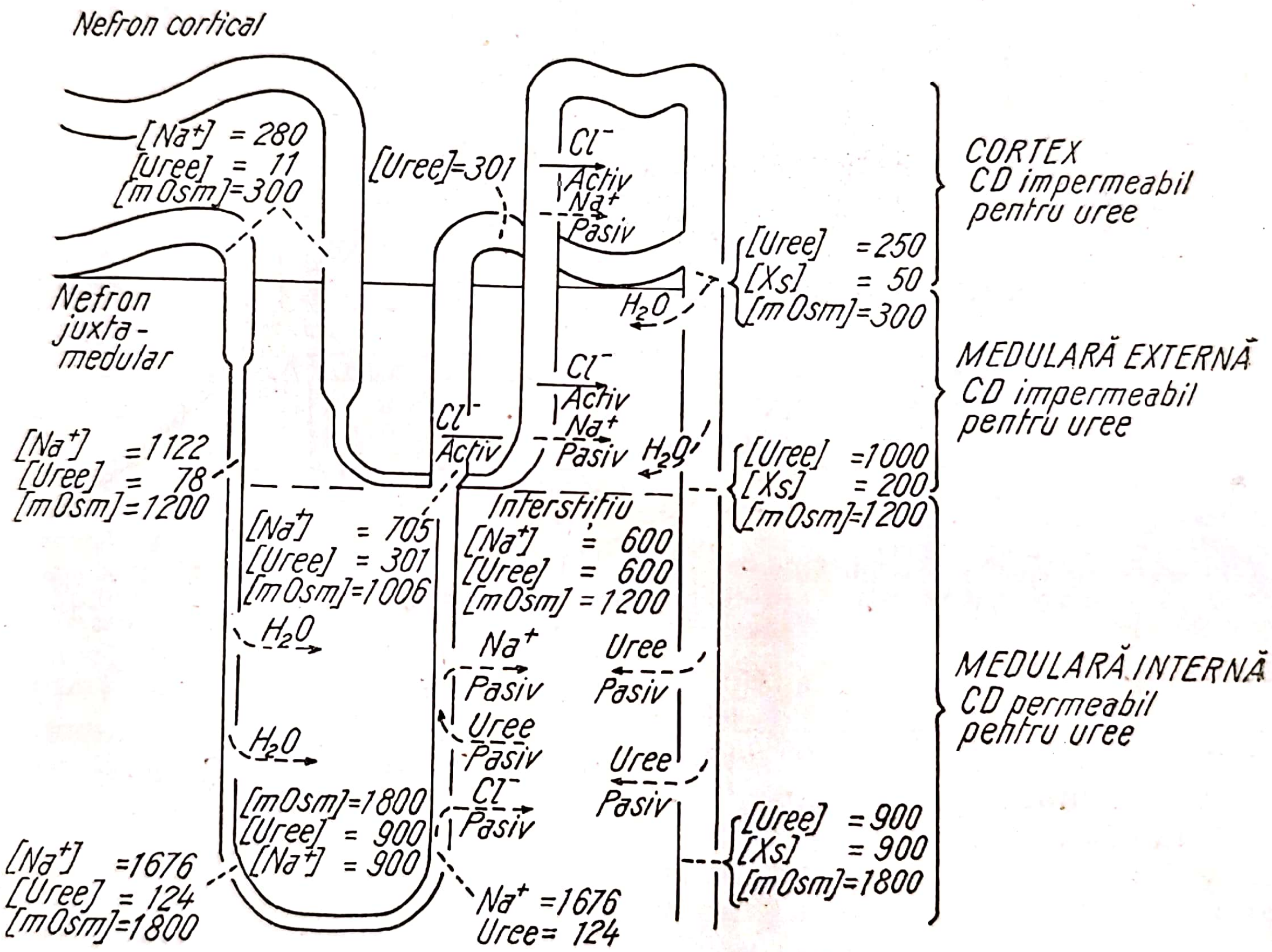
Nefron cortical
[Na+] = 280
[Uree] = 11
[mOsm]=300
[Uree]=301
Cl⁻
Activ
Na+
Pasiv
Nefron juxta-medular
[Uree] = 250
[Xs] = 50
[mOsm]=300
H_2O
CORTEX
CD impermeabil pentru uree
MEDULARĂ EXTERNĂ
CD impermeabil pentru uree
Cl⁻
Activ
Na+
Pasiv
Cl⁻
Activ
H_2O
[Na+] = 1122
[Uree] = 78
[mOsm]=1200
[Uree] = 1000
[Xs] = 200
[mOsm]=1200
Interstițiu
[Na+] = 600
[Uree] = 600
[mOsm] = 1200
[Na+] = 705
[Uree] = 301
[mOsm]=1006
H_2O
Na+
Pasiv
Uree
Pasiv
Uree
Pasiv
H_2O
Uree
Pasiv
Cl⁻
Pasiv
MEDULARĂ INTERNĂ
CD permeabil pentru uree
[mOsm]=1800
[Uree] = 900
[Na+] = 900
[Uree] = 900
[Xs] = 900
[mOsm]=1800
[Na+] = 1676
[Uree] = 124
[mOsm]=1800
Na+ = 1676
Uree = 124

Fig. 2.28. Prezentare schematică a activității mecanismului contracurent în medulara renală de șobolan. [Na^+] reprezintă osmolalitatea totală a sărurilor de Na^+ inclusiv a anionilor; *CD* — tub colector; *x* — substanțe solubile nonresorbabile (reprodusă după Ganong W. F., 1981).

În *segmentul distal* se realizează ajustarea finală a volumului și tonicității urinei în funcție de echilibrul hidrosalin al organismului. Permeabilitatea pentru apă a tubilor distali și colectori este foarte redusă în absența hormonului antidiuretic (ADH). Dar, deoarece la începutul acestui segment tubular continuă a se reabsorbi Na^+, datorită gradientului de concentrație dintre lichidul tubular și lichidele interstițiale, chiar şi în absenţa ADH se mai reabsoarbe încă 8% din volumul ultrafiltratului, urina foarte diluată excretată reprezentînd aproximativ 12% din volumul filtrat. În condiţii fiziologice organismul conservă apa şi de aceea se elimină o urină hipertonă, rezultat al difuziunii apei în mediul hiperton al medularei renale prin epiteliul tubular, a cărui permeabilitate este crescută sub acţiunea hormonului antidiuretic (ADH). Pînă în segmentul distal al nefronului reabsorbţia apei a fost obligatorie, realizîndu-se aproape similar, indiferent dacă urina finală va fi abundentă şi diluată sau puţină şi concentrată (fig. 2.29). În tubii distali şi mai ales în cei colectori, reabsorbţia apei va fi adaptată în funcţie de starea de hidratare a organismului, prin modificări corespunzătoare ale secreţiei de ADH (fig. 2.30).

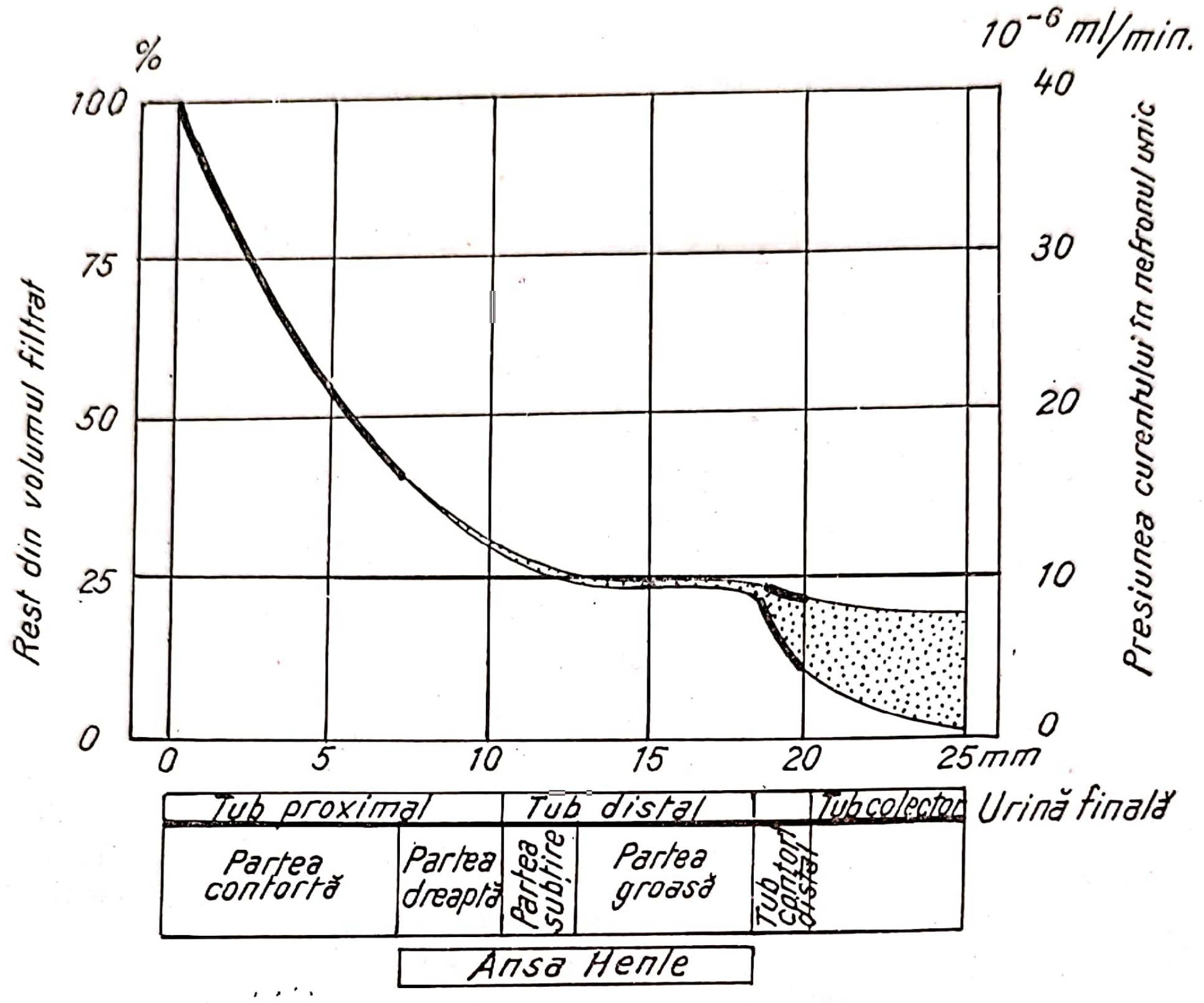

Fig. 2.29. Localizarea şi cantităţile de lichide reabsorbite în nefron în timpul antidiurezei şi a diurezei apoase (reprodusă după Eigler J., Buchborn E., Deetjen P., 1976).

Hormonul antidiuretic este sintetizat în neuronii nucleilor supraoptici ai hipotalamusului sub forma unei macromolecule proteice, din care sînt clivate enzimatic nonapeptide ciclice, care se leagă apoi, prin legături cu afinitate slabă, cu o proteină transportoare numită neurofizină. Complexul hormon-proteină transportoare este antrenat de fluxul axonal de-a lungul axonilor celulari pînă în neurohipofiză, unde este stocat şi de unde hormonul este eliberat în capilarele sanguine, după disociere de proteina transportoare. Stimulul fiziologic pentru eliberarea ADH din neurohipofiză este reprezentat de variaţiile osmolarităţii lichidelor extracelulare şi ale plasmei. În condiţiile unei osmolarităţi plasmatice normale (290 mOsm/l), ADH este descărcat în cantităţi bazale, care asigură un nivel plasmatic constant de aproximativ 2 pg/ml. Scăderile osmolalității plasmatice sînt urmate de sistarea descărcărilor de ADH, iar creșterile osmolalității de stimularea descărcărilor hormonale. Osmoreceptorii, stimulați de variații ale osmolalității plasmatice de ± 1 mOsm/l, sînt reprezentați probabil de anumite celule hipotalamice, care se comportă ca microosmometre, expandîndu-se în condițiile hipotoniei plasmatice și ratatinîndu-se în condiții de hipertonie. Recent au fost descriși și în vasele sistemului port osmoreceptori care, stimulați de tonicitatea lichidelor absorbite din intestin, declanșează descărcări de ADH încă înainte ca lichidele respective să fi ajuns în circulația sistemică și să fi modificat osmolalitatea plasmatică. Descărcări de ADH determină și scăderile volemiei prin stimularea unor receptori de distensie situați atît în zonele vasculare de joasă presiune (vasele mari, atrii, vasele pulmonare etc.), cît mai ales în zonele vasculare de mare presiune (sinusul carotidian, aortă etc.). Deoarece obișnuit modificările osmolalității plasmatice se asociază cu modificări volemice, descărcările de ADH sînt rezultatul stimulării concomitente atît a osmoreceptorilor cît și a receptorilor de distensie. Descărcările de ADH sînt corelate cu senzația de sete, centrul setei fiind situat în imediata vecinătate a nucleilor supraoptici și fiind stimulat de aceleași modificări care controlează și descărcările de ADH (fig. 2.31).

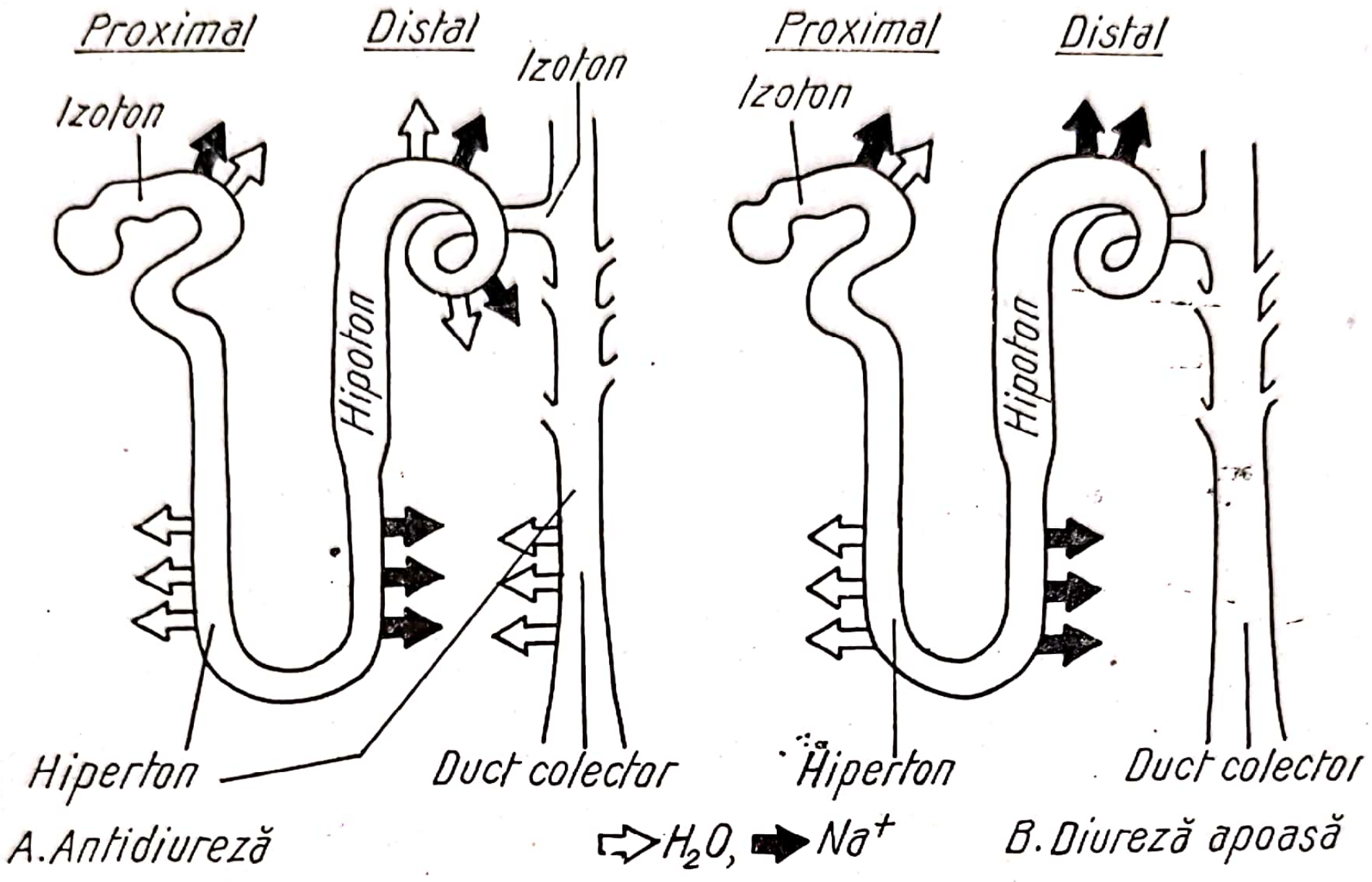

Fig. 2.30. Schema modificărilor tonicității lichidului în tubi în timpul formării urinei concentrate și diluate. Săgețile negre și albe indică mișcările NaCl și respectiv ale apei, iar permeabilitatea relativă pentru apă a pereților tubulari este indicată prin grosimea lor (reprodusă după Berliner R. W., 1981).

Descărcat în circulație, ADH se fixează electiv pe membrana plasmatică a celulelor tubilor colectori (la om și maimuțe), legîndu-se de receptori specifici situați pe suprafața laterobazală a tubulocitelor. Hormonul pătrunde și în celulele tubulare, nefiind încă cunoscut rolul său intracelular. Formarea complexului ADH-receptor activează adenilatciclaza, care catalizează formarea de 3,5-adenozinmonofosfat ciclic (cAMP) din ATP. La rîndul său, cAMP activează sinteza unei proteinchinaze, care fosforilează proteina din microtubii şi microfilamentele celulare şi determină creşterea permeabilităţii tubulocitelor pentru apă (fig. 2.32).

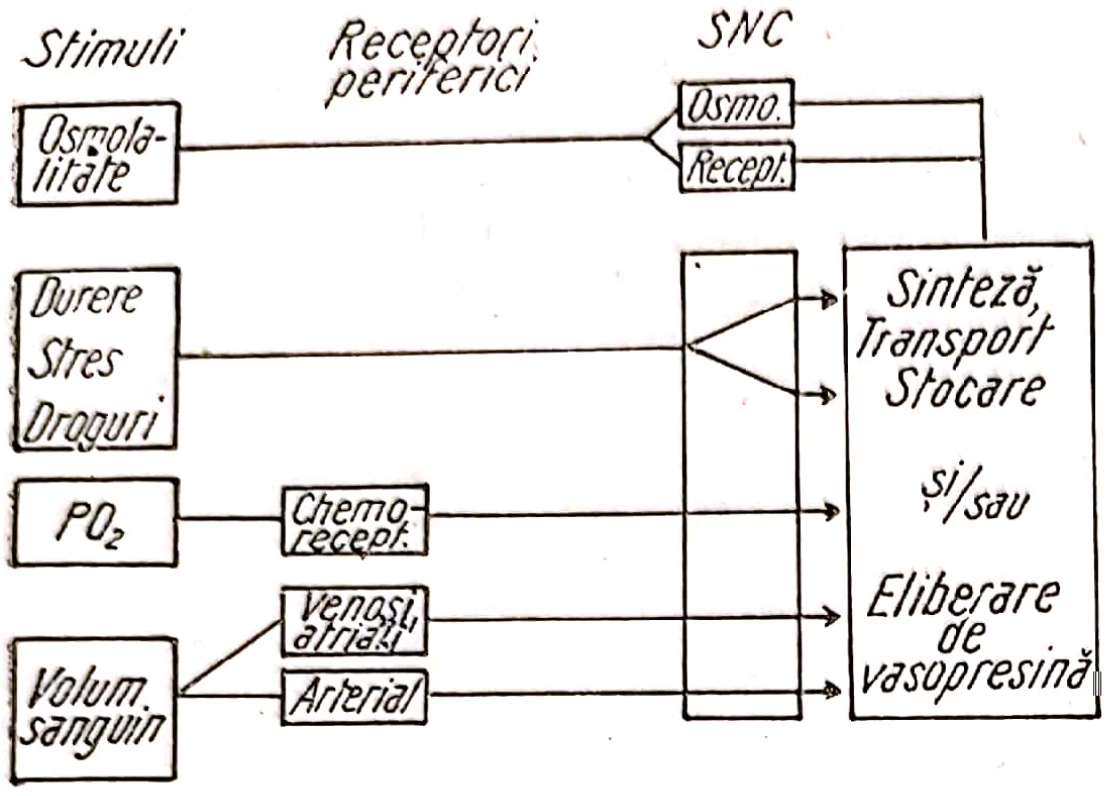
Stimuli
Receptori periferici
SNC
Osmolalitate
Osmo.
Recept.
Durere
Stres
Droguri
Sinteză, Transport, Stocare
şi/sau
Eliberare de vasopresină
PO_2
Chemorecept.
Venoşi atriali
Volum sanguin
Arterial

Fig. 2.31. Schema stimulilor, receptorilor şi căilor implicate în eliberarea de vasopresină (reprodusă după Brenner B. M. şi Rector F. C., 1976).

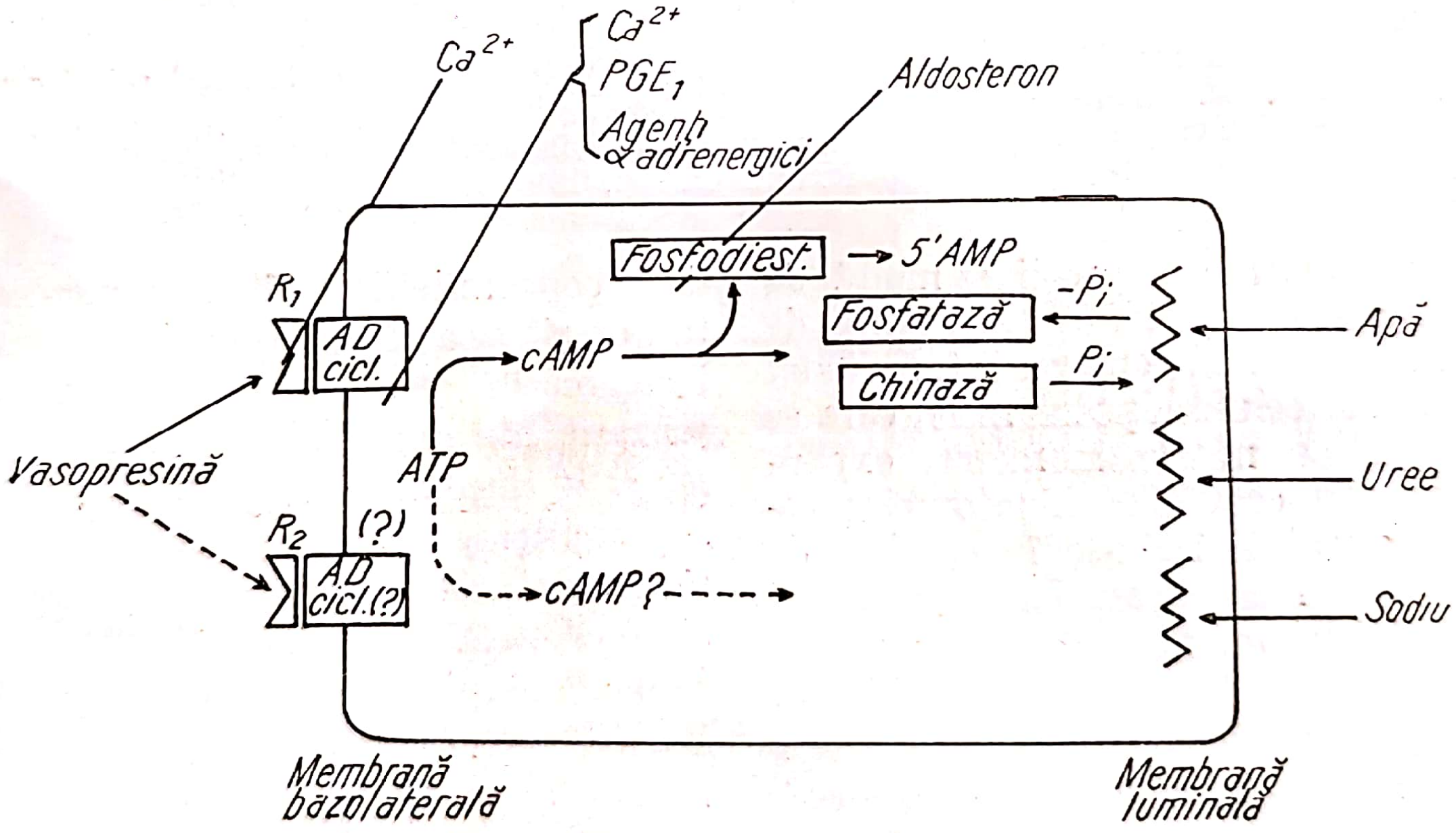
Ca^{2+}
Ca^{2+}
PGE_1
Agenţi α adrenergici
Aldosteron
Fosfodiest.
→ 5'AMP
$-P_i$
Fosfatază
Chinază
P_i
Apă
R_1
AD cicl.
cAMP
Vasopresină
ATP
Uree
R_2
(?)
AD cicl.(?)
cAMP?
Sodiu
Membrană bazolaterală
Membrană luminală

Fig. 2.32. Concepţia actuală asupra secvenţei intracelulare şi a acţiunii vasopresinei (reprodusă după Hays R. M. şi Vevine S. D., 1974).

Cercetări recente au dovedit existenţa unor interrelaţii între ADH şi prostaglandinele medularei renale. ADH stimulează eliberarea de acid arahidonic din fosfolipidele membranare şi din acest acid gras „esenţial" se sintetizează PGE_2, care activează legarea ADH de receptorul său şi/sau acţiunea complexului activat ADH-receptor asupra adenilatciclazei. Prostaglandinele pot să aibă efect asupra excreţiei renale de apă şi sare şi prin modificarea fluxului sanguin al cortexului renal, PGE_2 stimulînd descărcarea de renină.

În zona medulară internă, în prezenţa ADH are loc un transfer important de apă din tubii colectori în interstiţiu (fig. 2.7), concomitent cu o anumită cantitate de uree, deoarece hormonul măreşte şi permeabilitatea tubulară pentru uree şi concentraţia ureei în lichidul intratubular este superioară celei din lichidele interstiţiale. Din cauza eficienţei mecanismului de schimb contracurent, ureea este sechestrată în cea mai mare parte în lichidele interstiţiale medulare, unde recirculă repetat reintrînd în ansa Henle şi doar o cantitate minimă este transportată din lichidele interstiţiale în vasele drepte, care funcţionează ca schimbători contracurent.

În cazul formării unei urini diluate, lichidul hipoton ajuns în tubul distal este diluat în continuare prin reabsorbţia activă a sării în acest segment nefronic cu permeabilitate redusă pentru apă. Formarea unei urini diluate depinde de absenţa ADH, în lipsa căruia reabsorbţia apei este foarte redusă (fig. 29). Aşa se explică faptul că atunci cînd se încearcă mobilizarea unui calcul ureteral prin cura de diureză, pacientul primeşte 1 000 ml apă şi în 20 de minute elimină 1 500 ml urină. Apa ingerată provoacă o hipotonie plasmatică intensă care sistează descărcările de ADH şi, ca urmare a scăderii reabsorbţiei tubulare creşte *clearance*-ul apei libere. În cazul formării unei urini concentrate, sub influenţa ADH creşte permeabilitatea pentru apă a celulelor tubilor distali şi mai ales a celor colectori şi, cu toate că se mai reabsoarbe o cantitate redusă de sare, urina devine izotonă încă înainte de a ajunge în porţiunea medulară a tubului colector şi apoi, pe măsură ce lichidul străbate acest segment, are loc un transfer de apă în interstiţii şi urina devine hipertonă faţă de plasmă (fig. 28).

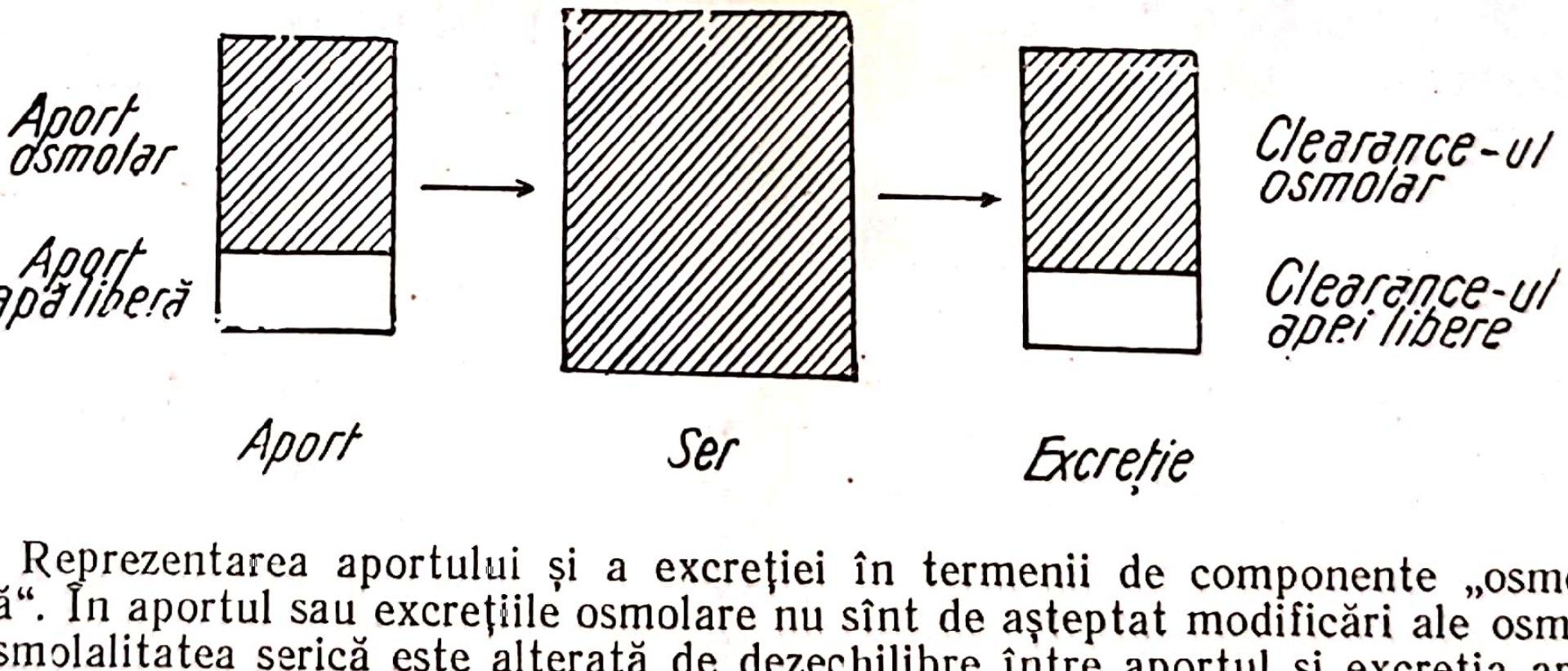

Fig. 2.33. Reprezentarea aportului şi a excreţiei în termenii de componente „osmolare" şi „apă liberă". În aportul sau excreţiile osmolare nu sînt de aşteptat modificări ale osmolalităţii serului. Osmolalitatea serică este alterată de dezechilibre între aportul şi excreţia apei libere (reprodusă după Brenner B. M. şi Rector F. C., 1976).

Rinichii normali pot elimina aceeaşi cantitate de substanţe solvite în 500 ml urină cu greutate specifică 1 400 m Osm/l, ca urmare a reabsorbţiei a 99% din volumul ultrafiltrat, dar şi în 23,3 l urină cu greutate specifică 30 mOsm/l, urmare a reabsorbţiei doar a 87% din apa filtrată. Concentraţiile urinare cele mai mari şi cele mai mici sînt posibile cînd excreţia de substanţe solvite este redusă, dar pe măsură ce creşte excreţia acestor substanţe urinile diluate devin mai puţin diluate şi cele concentrate mai puţin concentrate. Acest proces se înţelege mai bine dacă se consideră fluxul urinar constituit din două fracţiuni, una conţinînd toate substanţele solvite, excretate în concentraţii similare celor plasmatice şi cealaltă constituită de apa în exces faţă de fracţiunea izotonică. Fracţiunea izotonică se obţine împărţind cantitatea totală de substanţe solvite, determinată prin înmulţirea fluxului urinar cu osmolalitatea urinii (Uos × V), la osmolalitatea plasmatică. Valoarea obţinută are dimensiunile unui *clearance*, de aceea a fost denumită *clearance osmolar* (fig. 2.33). Cînd urina este diluată, fluxul urinar depăşeşte *clearance*-ul osmolar cu o cantitate, denumită de Homer Smith *clearance*-ul apei libere (C_{H_2O}), care reprezintă volumul de apă care trebuie extras din fluxul urinar pe minut pentru ca urina să devină izotonă (fig. 2.33). Dacă nu s-a pierdut apă în tubii distali şi colectori, C_{H_2O} reprezintă volumul de apă care conţinea iniţial sarea reabsorbită în ansa Henle, tubii distali şi colectori. Cantitatea de apă care poate fi excretată peste fracţiunea ce conţine substanţele solvite în soluţie izotonică este, deci, limitată de capacitatea de reabsorbţie a acestor segmente tubulare. Capacitatea limitată de a elimina apă liberă este răspunzătoare de concentrarea progresivă a urinei diluate pe măsură ce creşte excreţia substanţelor solvite, în aceste condiţii *clearance*-ul osmolar constituind o parte mai importantă din fluxul urinar total. Cînd urina este concentrată fluxul urinar este mai mic decît *clearance*-ul osmolar şi, deci, trebuie adăugată apă pentru ca urina să devină izotonă. În aceste condiţii C_{H_2O} este negativ, valoarea lui fiind desemnată de Homer Smith ca T_{H_2O}. Deoarece pierderea apei în timpul străbaterii tubilor colectori este consecinţa transportului sării din ramura ascendentă a ansei Henle în interstiţii, cantitatea de apă pierdută (T_{H_2O}) nu poate fi mai mare decît echivalentul osmotic al sării depozitată de ansă în zona medulară.

Importanţa relativă a proceselor de diluţie şi concentrare poate fi exemplificată de un pacient care elimină substanţe solvite necesitînd excreţia zilnică a 2 l urină izotonă. Dacă urina ar fi diluată maximal ar trebui să elimine zilnic aproximativ 20 l, iar prin creşterea concentraţiei urinare sub acţiunea ADH pînă la izotonie cu plasma s-ar economisi aproximativ 18 l. Dacă aceeaşi cantitate de substanţe solvite ar fi eliminată într-o urină concentrată maximal, volumul urinar ar fi de aproximativ 500 ml şi s-ar recupera încă 1,5 l apă. Din acest exemplu reiese că apa recuperată prin neeliminarea unei urini diluate este mult mai importantă cantitativ, comparativ cu cea conservată prin eliminarea unei urini concentrate.

PARTICIPAREA RENALĂ LA MENŢINEREA ŞI DEREGLAREA HOMEOSTAZIEI VOLUMULUI ŞI OSMOLALITĂŢII LICHIDELOR ORGANISMULUI

Menţinerea homeostaziei volumului şi osmolalităţii lichidelor organismului este posibilă numai în condiţiile reglării adecvate a excreţiei renale de apă şi substanţe osmotic active, excreţie corelată permanent atît cu aportul, cît şi cu pierderile hidroelectrolitice extrarenale. Rinichiul, fiind singurul organ de excreţie reglabil în funcţie de starea echilibrului hidroelectrolitic al organismului, are capacitatea de a elimina cantităţi variabile de urină (normal 800—2 000 ml/24 ore), cu concentraţii de la valori inferioare celor plasmatice (30—50 mOsm/l) pînă la valori de 4 ori superioare acestora (1 200—1 400 mOsm/l). Deoarece capacitatea de concentrare a urinei nu poate depăşi 1 400 mOsm/l (corespunzînd greutăţii specifice de 1 035), pentru eliminarea substanţelor de catabolism produse de un organism adult în echilibru metabolic este necesar ca diureza să fie de cel puţin 500 ml/24 ore — diureza obligatorie. În condiţii obişnuite peste diureza obligatorie se elimină o cantitate de aproximativ 1 000 ml/24 ore, denumită diureza facultativă sau fracţie ajustabilă, reprezentînd surplusul de apă care trebuie eliminat pentru menţinerea homeostaziei volumului şi osmolalităţii lichidelor extracelulare şi ale volemiei.

Capacitatea renală de a modifica în limite foarte largi volumul şi osmolalitatea urinei este rezultatul proceselor tubulare de concentrare şi diluţie, datorită cărora sînt adaptate eliminările urinare de apă şi substanţe osmotic active (în special NaCl şi uree) în funcţie de necesităţile organismului. Adaptarea selectivă a eliminărilor urinare de apă şi substanţe solvite osmotic active se realizează în ansa Henle şi, mai ales, în tubii distali şi colectori, datorită schimburilor active şi pasive dintre lichidele intratubulare şi lichidele interstiţiale peritubulare din zona medulară renală. Eliminările hidrice urinare sînt corelate în mare măsură cu cele electrolitice (în special cu cele de Na^+, Cl^- şi K^+) şi cu cele ale unor substanţe neelectrolitice (în special ureea), prin sistemul de schimb multiplicator contracurent (a se vedea „Reabsorbţia apei“), dar depind şi de mecanisme care controlează selectiv eliminările renale de apă şi substanţe osmotic active, adaptîndu-le permanent în funcţie de necesităţile organismului. Dintre aceste mecanisme o atenţie deosebită s-a acordat în special celor doi hormoni care controlează eliminările hidrice (ADH) şi cele ale principalilor cationi urinari Na^+ şi K^+ (aldosteronul), hormoni a căror secreţie este reglată de osmolalitatea şi volumul lichidelor extracelulare şi ale volemiei, la rîndul lor, dependente de starea de hidratare a organismului.

În anumite condiţii patologice în care rinichiul este afectat primar, sau în afecţiuni extrarenale care tulbură şi funcţiile renale, capacitatea tubulară de concentrare şi diluţie este alterată şi ca urmare se instalează poliurii sau oligoanurii, care în cazuri mai severe pot influenţa volumul şi osmolalitatea sectoarelor hidrice ale organismului, determinînd deshidratări sau hiperhidratări, asociate cu diverse modificări de osmolalitate.

ALTERĂRILE CAPACITĂŢII DE CONCENTRARE A URINEI

Concentrarea urinei are loc în segmentul tubular distal prin reabsorbţia activă a NaCl, asociată cu reabsorbţia pasivă a apei, datorită sistemului de schimb multiplicator contracurent (a se vedea „Formarea urinei“). Desfăşurarea normală a concentrării urinei depinde de formarea şi menţinerea hipertoniei lichidelor interstiţiale medulare, permeabilitatea pentru apă a celulelor segmentului tubular terminal şi transportul tubular al Na^+. Alterarea oricăruia din aceşti factori determină tulburări ale capacităţii de concentrare a urinei, însoţite de poliurii mai mult sau mai puţin importante.

— Hipertonia lichidelor interstiţiale ale medularei poate să se reducă din cauza alterării unuia din mecanismele fiziologice care o produc şi o menţin. Astfel diminuarea sarcinii filtrate de Na^+ (hiponatremie, scăderea RFG etc.) sau intensificarea reabsorbţiei proximale a Na^+ reduc capacitatea de concentrare a urinei, deoarece diminuează cantitatea de Na^+ care ajunge în ansele Henle şi, respectiv, transportul activ al Na^+ în interstiţiul medular. Orice alterare a capacităţii ansei Henle de a transporta Na^+ poate de asemenea să reducă hiperosmolalitatea medularei, exemple în acest sens fiind diureticele de ansă (furosemidul, acidul etacrinic), care blochează reabsorbţia activă a Cl^- (şi pasivă a Na^+) în segmentul gros al ansei Henle, precum şi expandările volumului lichidelor extracelulare care stimulează natriureza prin mecanisme încă neprecizate, dar care, probabil, că acţionează la nivelul aceluiaşi segment tubular (a se vedea „Reabsorbţia natriului şi a clorului“). Prezenţa în lichidul din ansele Henle a unor cantităţi crescute de HCO_3^-, concomitent cu scăderea concentraţiei Cl^-, reduce reabsorbţia NaCl în segmentul subţire al ramurii ascendente a ansei, deoarece NaCl realizează în mai mare măsură reabsorbţia apei libere decît $NaHCO_3$. Scăderea hiperosmolalităţii lichidelor interstiţiale medulare poate fi determinată şi de creşterea fluxului sanguin prin vasele drepte ale medularei, datorită efectului de „spălare" a substanțelor osmotic active.

— Permeabilitatea pentru apă a celulelor segmentului terminal poate fi diminuată ca urmare a absenței sau scăderii secreției de ADH, sau a neresponsabilității celulelor tubilor colectori la ADH. Creșterea fluxului de lichid prin segmentul tubular terminal scade de asemenea reabsorbția apei, deoarece reduce posibilitatea realizării echilibrului osmotic, factor cu influențe directe asupra eficienței mecanismului de concentrare a urinei.

— Transportul tubular al Na^+ este controlat de-a lungul diverselor segmente ale tubului de mecanisme variate. În segmentul distal intervine și aldosteronul, răspunzător doar pentru reabsorbția a aproximativ 2% din sarcina filtrată de Na^+, sub acțiunea acestui hormon fiind intensificate schimburile ionice între Na^+ și K^+ și H^+. Aceste schimburi ionice contribuie la menținerea homeostaziei K^+ și a echilibrului acido-bazic, dar nu influențează semnificativ transportul de apă.

Alterările concentrării urinei, prezente în diverse boli renale și extrarenale, se datorează unor variate cauze, care pot fi grupate în patru categorii.

1. **Deformările anatomice ale structurilor medularei renale,** determinate de compresiuni mecanice, infiltrate celulare, fibroză, cicatrice etc. localizate în interstițiul medular, pot interfera circulația substanțelor osmotic active între ramurile ansei și între acestea și vasele drepte și astfel să reducă hipertonia lichidelor interstițiale și, consecutiv acestei tulburări, să provoace poliurie, prin scăderea capacității de concentrare a urinei (nefritele interstițiale, boala chistică medulară, cistinoza, sindromul Sjögren etc.). Hidronefrozele pot deforma structurile de care depinde funcția mecanismului de schimb contracurent și, prin obstrucția prelungită ureterală și deformările piramidelor renale, să reducă hipertonia medulară. Hipercalcemiile de diverse etiologii (hiperparatiroidism, intoxicație cu vitamina D, sarcoidoză, neoplasme etc.) se însoțesc de ușoară poliurie, atribuită depunerilor de calciu în interstițiul medular, cu scăderea consecutivă a tonicității lichidelor interstițiale. Modificările structurale cele mai precoce ale nefropatiei hipercalcemice constau în leziuni ale anselor Henle și ale tubilor colectori, de aceea scăderea capacității de concentrare se presupune că se datorează atît alterării transportului Na^+ în ramura ascendentă a ansei, cît și scăderii capacității tubilor colectori de a reabsorbi apa, sau de a răspunde adecvat la acțiunea ADH. Deficitul concentrării urinei este corectabil, de obicei în cîteva zile, după readucerea calcemiei la normal. Alteori însă nefropatia hipercalcemică este ireversibilă, fiind asociată unor leziuni renale grave, cu depuneri considerabile de calciu în parenchimul renal (nefrocalcinoză) și insuficiență renală consecutivă. Amiloidoza renală se asociază uneori cu poliurie moderată și neresponsivitate la ADH exogen, datorită depunerilor de amiloid în jurul tubilor colectori, depuneri care îngreuiază retrodifuziunea pasivă a apei în interstițiul medular.

2. **Scăderea gradientului osmotic dintre lichidul intratubular și lichidele interstițiale medulare** reduce de asemenea eficiența mecanismului de concentrare contracurent, determinînd poliurii cu urini diluate. Alterarea gradientului osmotic, prezentă în diverse maladii, se poate datora fie creșterii osmolalității lichidului intratubular, fie scăderii hipertoniei medulare.

● Nefropatiile cronice în fază compensată se însoțesc de poliurie moderată, datorită creșterei osmolalității ultrafiltratului — diureză osmotică. Această alterare a concentrării urinei se instalează deoarece, pe măsura agravării nefropatiei și a scăderii numărului nefronilor funcţionali, nefronii restanţi sînt suprasolicitaţi, creşte RFG şi consecutiv creşte şi sarcina filtrată de substanţe osmotic active, mai ales de uree, a cărei concentraţie plasmatică este ridicată. Ca urmare, în segmentele distale ale nefronului ajunge un lichid cu osmolalitate crescută, din cauza conţinutului crescut de uree, dar şi de Na^+, a cărei reabsorbţie fracţionată este micşorată. Presiunea osmotică ridicată a ultrafiltratului scade gradientul osmotic dintre lichidul intratubular şi lichidele interstiţiale peritubulare, a căror osmolalitate este de altfel diminuată, reducînd eficienţa mecanismului de concentrare contracurent. De aceea, pe măsura agravării nefropatiei şi a scăderii numărului nefronilor funcţionali osmolalitatea urinei scade progresiv (hipostenurie), pînă ce se stabilizează, în stadii foarte avansate, la un nivel apropiat de cel al plasmei (izostenurie). În unele nefropatii cronice la alterarea capacităţii de concentrare a urinei contribuie şi alte mecanisme, în special responsivitatea diminuată a celulelor tubilor colectori la ADH, consecinţă probabil a tulburărilor metabolismului calciului, şi deformările anatomice ale structurilor medulare.

Intensitatea diurezei osmotice la pacienţii cu nefropatii cronice poate fi investigată prin determinarea excreţiei fracţionate a substanţelor osmotic active — FEosm, — care se calculează cu ajutorul formulei :

$$FEosm = \frac{Uosm \times V}{RFG \times Posm} \times 100$$

în care

Uosm = osmolalitatea urinei
Posm = osmolalitatea plasmei
V = volumul urinar/min.
RFG = rata filtrării glomerulare.

La adulţii normali acest indice are valoare medie 2,3 ± 0,8% şi limita superioară 4%, iar în nefropatiile cronice se găsesc creşteri hiperbolice faţă de scăderea RFG, ajungînd la 30% şi chiar deasupra acestei valori, cînd RFG a scăzut la 20—30 ml/min., ceea ce înseamnă că reabsorbţia fracţionată a substanţelor osmotic active a scăzut la aproximativ 70%.

Excreţia fracţionată a apei — FE_{H_2O}— calculată din formula :

$$FE_{H_2O} = \frac{V}{RFG} \times 100$$

este un alt indice util pentru explorarea funcţională a nefropatiilor cronice. La adulţii normali cu aport liber alimentar şi hidric, FE_{H_2O} are valori medii în jurul a 1% şi limita superioară 2%, iar în nefropatii cronice cu valori ale RFG foarte scăzute ajunge în medie la 30% şi chiar peste acest nivel.

- Înlăturarea unui obstacol în scurgerea urinei este urmată de diureză, consecutiv scăderii temporare a capacităţii de concentrare a urinei. Mecanismul de producere a acestei nefropatii postobstructive este de asemenea osmotic, diureza fiind rezultatul eliminării urinare crescute a ureei acumulată în sînge în perioada oligoanurică, dar şi al afectării reabsorbţiei Na^+ şi, probabil, al neresponsivităţii tubulare la ADH. Poliuria din faza de reluare a diurezei după o insuficienţă renală acută are la bază mecanisme patogenetice similare, alterarea capacităţii de concentrare a urinei uneori corectîndu-se progresiv în săptămîni sau chiar luni, iar alteori rămînînd ca un defect permanent. Probabil că aceleaşi mecanisme explică şi poliuria tranzitorie după transplantul renal.
- Malnutriţia severă se însoţeşte de scăderea capacităţii de concentrare a urinei cu poliurie consecutivă. Deoarece defectul este corectabil prin refacerea echilibrului proteic sau prin administrare de uree, se admite că este consecinţa reducerii hiperosmolalităţii medulare din cauza scăderii acumulării de uree. Diureza observată după ingestia repetată de cantităţi excesive de apă

este, cel puţin parţial, consecinţa reducerii hiperosmolalităţii medulare, consecutiv „spălării“ substanţelor osmotic active din lichidele interstiţiale.

- Depleţia de K de diverse cauze (diarei cronice, hiperaldosteronism primar, abuz de diuretice etc.) produce poliurie uşoară prin scăderea capacităţii de concentrare a urinei, datorită reducerii hiperosmolalităţii medulare prin mecanisme necunoscute. Deoarece permeabilitatea tubilor colectori pentru apă nu este afectată, reducerea hiperosmolalităţii medulare este atribuită scăderii cantităţii de substanţe osmotic active care ajung la nivelul nefronului distal, sau alterării directe a transportului Na^+ prin stimularea redusă de către K^+ a activităţii pompei membranare. Defectul de concentrare urinară în depleţiile de K, avînd ca substrat doar leziuni discrete ale celulelor tubilor proximali (vacuolizare), se corectează în 1—3 luni după refacerea capitalului de K al organismului.

- Stările edematoase (ciroza hepatică, sindromul nefrotic, insuficienţa cardiacă congestivă) produc adesea alterări reversibile ale capacităţii de concentrare a urinei, al căror mecanism nu este încă lămurit. Unii autori explică defectul de concentrare prin creşterea masivă a reabsorbţiei proximale, avînd ca rezultat scăderea cantităţilor de NaCl care ajung în ansele Henle, dar cercetări efectuate la cirotici decompensaţi au arătat că reabsorbţia tubulară a apei libere nu a fost readusă la normal după creşterea concentraţiei NaCl în lichidul livrat tubilor distali. Alţi autori au atribuit defectul de concentrare incapacităţii stabilirii şi menţinerii hipertonicităţii interstiţiului medular, din cauza devierii fluxului sanguin renal dinspre nefronii corticali (care pierd sare şi apă) spre cei corticomedulari (care reţin sare şi apă). Hiperosmolalitatea medulară, cel puţin la ciroticii decompensaţi, este scăzută suplimentar şi datorită diminuării disponibilului de uree din cauza malnutriţiei şi a sintezei reduse.

3. **Modificările distribuţiei intrarenale a fluxului sanguin** pot fi de asemenea cauza alterării capacităţii de concentrare a urinei, experimental fiind demonstrat că osmolalitatea urinară scade consecutiv creşterii fluxului sanguin medular. Importanţa acestui mecanism în patologia umană nu a fost încă precizată, deoarece metodele de studiu al distribuţiei intrarenale a fluxului sanguin nu sînt încă utilizabile în practica clinică. Dar se poate presupune că acest mecanism ar interveni în patogenia alterărilor concentrării urinare consecutive dereglărilor hemodinamice severe (hipotensiuni acute, stări de şoc), precum şi în insuficienţa renală acută. După cum s-a menţionat anterior, acest mecanism ar participa de asemenea şi la producerea alterărilor concentrării urinei din stările edematoase.

- Siclemia (anemia drepanocitară) se însoţeşte curent de scăderea capacităţii de concentrare a urinei, defect atribuit alterărilor circulaţiei medularei renale. Defectul concentrării urinei este mai pronunţat la fluxuri urinare scăzute decît în cursul diurezelor osmotice şi este reversibil la copii şi tineri prin transfuzia de sînge cu hemoglobină normală, ceea ce dovedeşte că este consecinţa eritrocitelor patologice încărcate cu hemoglobină anormală (Hb S). Deoarece eritrocitele acestor pacienţi devin siclizate în soluţii hipertone, se admite că fenomenul are loc şi în vasele drepte ale medularei renale hipertone şi eritrocitele siclizate măresc viscozitatea sanguină, scad viteza de circulaţie şi provoacă hipoxia celulelor anselor Henle. Urmarea acestor modificări este scăderea transportului activ de sare în lichidele interstiţiale cu diminuarea hipertonicităţii medulare şi, consecutiv acesteia, a capacităţii de concentrare a urinei. În schimb, în cursul diurezei osmotice scăderea siclizării eritrocitare amplifică fluxul sanguin medular și îmbunătățește capacitatea ansei Henle de a reabsorbi Na$^+$ și a rinichiului de a forma $T^{C}_{H_2O}$. La pacienții vîrstnici cu siclemie există leziuni papilare renale, cicatrice focale, distorsionarea tubilor, absența aproape completă a vaselor drepte medulare etc. și de aceea defectul de concentrare a urinei nu este reversibil prin transfuzia de sînge normal.

4. **Scăderea sau chiar absența ADH din circulație,** sau reducerea responsivității tubilor colectori la ADH, provoacă cele mai grave dereglări ale mecanismului medular de concentrare contracurent, avînd ca urmare instalarea unor poliurii masive.

● Diabetul insipid pituitar este consecința absenței sau a reducerii secreției de ADH, ca urmare a lezării structurale a sistemului supraoptico-retrohipofizar. Se cunoaște o formă primară de diabet insipid, cu incidență familială, prezent la ambele sexe și putîndu-se manifesta la orice vîrstă și o formă secundară după traumatisme craniene, intervenții chirurgicale în regiunea infundibulară, secționări înalte ale tijei pituitare, tumori primare ale structurilor hipotalamice sau metastaze neoplazice (mai ales în neoplasme pulmonare și mamare) și mult mai rar însoțind leziuni inflamatorii locale (encefalite virale, tuberculoză, sarcoidoză, granulomul eozinofil etc.), leziuni degenerative (scleroză tuberoasă, boala Tay-Sachs, atrofii de etiologie necunoscută etc.), leziuni vasculare (ateroscleroză, sindrom Sheehan, anevrisme, ramolismente etc.). Diminuarea sau absența secreției de ADH determină poliurii care pot ajunge pînă la 15 l/24 ore, cu urini foarte diluate, avînd osmolalitate variabilă între 50 și 200 mOsm/kg și greutate specifică între 1 001 și 1 005.

● Diabetul insipid nefrogen este consecința lipsei de responsivitate a celulelor tubilor colectori la ADH, probabil din cauza absenței sau a unor modificări conformaționale ale receptorilor membranari pentru ADH. Similar diabetului insipid pituitar, s-au descris și în diabetul nefrogen o formă ereditară și una dobîndită. Forma ereditară se manifestă încă din prima copilărie și se datorează incapacității absolute sau doar relative a celulelor tubilor colectori de a sintetiza cAMP sub acțiunea ADH, probabil din cauza unui defect congenital al enzimelor implicate în acest proces. Absența uneori a incapacității tubulocitelor de a sintetiza cAMP sugerează că defectul ar putea fi, cel puțin în anumite cazuri, sub nivelul generării de cAMP. Mai recent, s-a emis ipoteza conform căreia defectul concentrării urinei ar fi datorat creșterii producerii tubulocitare de prostaglandine, deoarece uneori au fost obținute scăderi ale diurezei prin administrare de indometacină. Forma dobîndită a diabetului insipid nefrogen însoțește diverse forme etiologice de nefrite tubulointerstițiale (nefropatia kaliopenică, nefropatiile uratică și fenacetinică, pielonefritele, boala chistică medulară, diurezele după înlăturarea unor obstacole în scurgerea urinei și din perioada de revenire după necrozele tubulare acute, hipergamaglobulinemiile determinate de mieloame, sarcoidoză, sindromul Sjögren, boala amiloidă, precum și ca urmare a unor droguri : carbonat de litiu, amfotericină B, tetracicline expirate, demeclocidină, metoxifluoran etc.). Poliuriile care însoțesc aceste nefropatii se datorează nu numai nonresponsivității tubulocitare la ADH, dar și altor mecanisme cunoscute sau încă în studiu.

● Polidipsia psihogenă este o afecțiune psihică, caracterizată, ca și diabetul insipid pituitar, prin poliurie, polidipsie și scăderea secreției de ADH, determinate însă nu de lezarea aparatului secretor, ci de hipoosmolalitatea lichidelor extracelulare, consecutivă ingestiei excesive de apă. Obișnuit în această afecțiune hipoosmolalitatea nu este însă prea severă, deoarece ingestia de apă nu depășește capacitatea renală de eliminare.

CONSECINȚELE ALTERĂRII CAPACITĂȚII DE CONCENTRARE A URINEI

Alterarea capacității de concentrare a urinei determină consecințe diferite în funcție de cantitatea lichidelor pierdute, conținutul lor în substanțe osmotic active (în special în NaCl), eficiența mecanismelor compensatorii și posibilitatea înlocuirii adecvate a lichidelor pierdute.

În diversele situații patologice în care există tulburări mai mult sau mai puțin severe ale capacității de concentrare a rinichiului,volumul urinar depinde direct de sarcina filtrată de substanțe osmotic active și de reabsorbția lor tubulară. Pierderile de apă în asemenea situații pot fi considerate ca obligatorii, deoarece depind de factori care nu sînt implicați obișnuit în menținerea homeostaziei hidrice. Ca urmare, în funcție de excreția substanțelor osmotic active, se vor instala diureze inadecvate, caracterizate prin eliminarea unui volum relativ mare de urină, în prezența unui deficit hidric și a unor concentrații crescute de ADH, sau chiar poliurii mai mult sau mai puțin importante (2—15 l/24 ore). În poliuriile medii și grave (nefropatii cronice cu insuficiență renală compensată prin poliurie, acidocetoze diabetice, azotemii, diabet insipid etc.), pierderile masive hidroelectrolitice sînt compensate prompt printr-un aport corespunzător de apă, reglat de senzația de sete și un exces de sare și, la nevoie, prin transferuri hidrice între sectorul celular și cel extracelular pe baza unor gradiente osmotice. Astfel în condiții obișnuite de viață la acești bolnavi sînt menținute în limite normale atît volumul cît și osmolalitatea lichidelor organismului.

Deshidratări se produc dacă lichidele pierdute nu sînt înlocuite adecvat, ca urmare a alterării senzației de sete sau a imposibilității exteriorizării ei (comatoși, psihici, sugari etc.), sau dacă înlocuirea pierderilor nu se face în concordanță cu cantitatea și tonicitatea lichidelor pierdute. În cazurile în care pierderile hidrice sînt superioare celor de Na^+ se vor instala deshidratări hipertone, care afectează inițial sectorul extracelular și apoi, ca urmare a transferurilor osmotice de apă din celule în lichidele extracelulare, se produce contracția ambelor sectoare hidrice (deshidratarea globală). În condițiile patologice în care pierderile de apă și Na^+ sînt echilibrate se instalează deshidratări izotone, care afectează predominant sectorul extracelular.

ALTERĂRILE CAPACITĂȚII DE DILUȚIE A URINEI

Diluția urinei se realizează în segmentele tubulare mai distale prin reabsorbția de NaCl neînsoțită de cantități corespunzătoare de apă. Segmentele tubulare unde are loc diluția lichidului intratubular sînt : partea groasă a ramurii ascendente a ansei Henle — segmentul medular de diluție —, în care lichidul hiperton la vîrful papilei ajunge progresiv hipoton la intrarea în tubul distal, ca urmare a transportului activ de NaCl din tub în interstițiu, tubii distali — segmentul cortical de diluție — în care continuă reabsorbția activă a NaCl, însoțită de reabsorbția unor cantități variabile de apă în funcție de disponibilul de ADH în sîngele capilarelor peritubulare (a se vedea „Formarea urinei“), și tubii colectori, în care prin continuarea reabsorbției NaCl, în absența ADH, urina ajunge la osmolalitatea minimă. În procesul diluției urinei importanța ADH este considerabilă, absența sa făcînd ca permeabilitatea pentru apă a segmentului tubular distal să fie extrem de redusă și ca urmare să se elimine cantități mari de urină foarte diluată (diureză apoasă).

Diluţia urinei este facilitată de factorii care, reducînd hipertonia lichidelor interstiţiale medulare, micşorează retrodifuziunea apei. Astfel în cursul diurezelor apoasă şi osmotică, deşi continuă transportul de NaCl din tubi în interstiţiu, hipertonia medulară renală scade, datorită atît creşterii vitezei de curgere a lichidului prin ansa Henle, cît mai ales a augmentării fluxului sanguin prin vasele drepte, care „spală“ substanţele osmotic active din lichidele interstiţiale medulare. Glucocorticoizii suprarenalieni provoacă de asemenea diluţia urinei şi excreţia de apă liberă, ca urmare a creşterii RFG, care măreşte debitul de Na^+ ce ajunge în segmentul tubular distal, şi a scăderii suplimentare a permeabilităţii pentru apă în segmentul de diluţie (în absenţa ADH). Mecanismul rolului „permisiv“ al glucocorticoizilor asupra excreţiei apei nu este cunoscut. Mai recent, s-a arătat că descărcările de ADH sînt controlate şi de sistemul renină-angiotensină, scăderea activităţii reninice a plasmei şi a angiotensinei II în doze nonhipertensive stimulînd descărcările de ADH.

Alterarea capacităţii de diluţie a urinei poate fi consecinţa mai multor mecanisme:

— Scăderea cantitativă a lichidului care ajunge în segmentul distal de diluţie, din cauza reducerii masive a RFG sau a intensificării reabsorbţiei proximale a NaCl (depleţiile volumului lichidelor extracelulare), reduce capacitatea tubulară de diluţie.

— Reducerea transportului Na^+ în segmentele de diluţie scade capacitatea de a genera apă liberă. Acesta este mecanismul de acţiune al unor diuretice, care mai afectează capacitatea de diluţie a urinei şi prin contracţia volumului lichidelor extracelulare, şi scăderea consecutivă a cantităţii de lichide ce ajunge la nivelul sediilor tubulare de diluţie. Expandările masive ale volumului lichidelor extracelulare, dacă nu sînt asociate cu hiponatremie, reduc reabsorbţia NaCl în segmentele de diluţie şi astfel scad generarea apei libere. Scăderea formării de apă liberă provocată de administrarea de acetazolamidă (inhibitor al anhidrazei carbonice), demonstrează importanţa raportului Cl^-/HCO^- în lichidul care ajunge în segmentele de diluţie pentru generarea apei libere.

— Creşterea permeabilităţii segmentului tubular distal pentru apă poate fi rezultatul descărcării crescute permanente de ADH sau de substanţe cu acţiuni similare (ADH-like). Dar creşterea retrodifuziunii apei poate fi observată şi în absenţa ADH, ca urmare a diminuării fluxului de lichide tubulare sau a lipsei efectului „permisiv“ al glucocorticoizilor.

Deficitele diluţiei urinei, asociate unor boli renale şi extrarenale, pe baza cauzelor lor de producere, pot fi grupate în trei categorii.

1. **Incapacitatea scăderii osmolalităţii urinare** din cauza diurezei osmotice, reprezintă cauza tulburărilor diluţiei urinare în afecţiunile caracterizate prin prezenţa în urină a unor cantităţi crescute de substanţe osmotic active (uree, glucoză etc.). Cu cît rata excreţiei urinare de substanţe osmotic active este mai mare, cu atît va fi mai ridicată osmolalitatea minimă urinară realizabilă în condiţii de diureză apoasă maximă. Acest mecanism explică alterările diluţiei urinare observate în nefropatiile cronice şi în diabetul zaharat cu glucozurie importantă.

● Nefropatiile cronice, indiferent de etiologia lor, se însoţesc de scăderea capacităţii de diluţie a urinei, din cauza diurezei osmotice consecutivă creşterii concentraţiei plasmatice a ureei şi a scăderii reabsorbţiei substanţelor osmotic active, în special a Na^+ în tubii proximali. În nefropatiile cronice, pe măsura scăderii numărului nefronilor funcţionali, nefronii restanţi sînt suprasolicitaţi, creşte RFG pe fiecare nefron şi ca urmare creşte şi cantitatea de ultrafiltrant izotonic care ajunge în segmentul tubular de diluţie şi de aceea scade osmolalitatea urinară minimă realizabilă în segmentele tubulare distale. Pacientul va elimina deci cantităţi crescute de urină cu greutate specifică scăzută (hipostenurie), iar în fazele foarte avansate urini cu osmolalitate invariabilă, avînd greutate specifică asemănătoare cu cea a plasmei (1 010—1 012). Scăderea capacităţii de diluţie a urinei la pacienţii cu nefropatii cronice nu este un defect al funcţiei tubulare, ci trebuie considerată ca un mecanism adaptativ şi, dacă scăderea reabsorbţiei NaCl în nefronii reziduali este adecvată, homeostazia lichidelor organismului poate fi menţinută nemodificată.

La mulţi pacienţi cu nefropatii cronice capacitatea de diluţie a urinei este afectată mai tîrziu şi mai puţin intens comparativ cu capacitatea de concentrare, poate din cauză că modificările necesare pentru a forma din urina izotonă o urină cu concentraţie maximă sînt mult mai mari decît cele necesitate pentru formarea unei urini diluate maximal. Dar probabil că mai intervin şi alţi factori, care scad retrodifuziunea apei în absenţa ADH.

Capacitatea segmentului tubular de diluţie de a reabsorbi substanţe osmotic active fără reabsorbţie consecutivă de apă, chiar în stadii avansate ale nefropatiilor cronice, este demonstrată de faptul că, deşi nu se poate realiza o urină suficient de diluată după o încărcare hidrică, totuşi excreţia apei libere raportată la RFG (C_{H_2O}/RFG) × 100 este normală, sau chiar superioară valorilor obţinute la normali, probabil din cauza influxului crescut de lichid izotonic din tubul proximal în segmentul de diluţie. Totuşi la unii pacienţi este scăzută şi excreţia apei libere, dovedind scăderea reabsorbţiei substanţelor osmotic active în segmentul de diluţie.

În stadiile terminale ale nefritelor cronice caracterizate prin oligurie, factorul limitant al excreţiei de apă este reducerea masivă a RFG, care limitează profund capacitatea generării de apă liberă. De aceea, în acest stadiu, ingestia de apă în exces faţă de volumul de apă liberă care poate fi generat zilnic determină retenţie de apă şi hiponatremie (hiperhidratare hipotonă).

2. **Descărcările crescute de ADH** reprezintă o cauză importantă a tulburărilor de diluţie a urinei. În funcţie de modul de producere, descărcările de ADH sînt denumite adecvate, dacă sînt declanşate de stimuli osmotici (creşterea osmolalităţii lichidelor extracelulare şi a plasmei) sau de stimuli nonosmotici (stresuri emoţionale, durere, hipovolemii severe prin hemoragii, depleţii de lichide, agresiuni severe traumatice, chirurgicale, infecţioase etc., scăderea debitului cardiac, perioada de constituire a edemelor sistemice, edemele ortostatice la femei etc.) şi inadecvate dacă descărcările de ADH se produc în absenţa stimulilor adecvaţi (în condiţii de osmolalitate plasmatică redusă, lipsă de edeme, activitate normală hepatică, renală, cardiacă, adrenaliană şi normovolemie).

- Descărcări inadecvate persistente de ADH, avînd mecanisme de producere diferite, au fost descrise într-o serie de condiţii patologice. Astfel uneori asemenea descărcări sînt consecinţa unor afecţiuni ale sistemului nervos central care irită direct nucleii supraoptici hipotalamici (traumatisme craniene, meningite, encefalite, abcese şi tumori craniene, sindromul Guillain-Barré etc.), alteori însoţesc anumite afecţiuni inflamatorii (pneumonie, tuberculoză, mixedem etc.) sau tumori maligne (plămîni, duoden, pancreas, timus etc.). În unele afecţiuni pulmonare descărcările inadecvate de ADH sînt determinate de stimularea permanentă a baroreceptorilor de către volumul sanguin intratoracic, iar la comatoși și la cei care zac în decubit dorsal al stimulării receptorilor de distensie din cordul drept. Mai recent s-a sugerat că secreția inadecvată de ADH, cu anomalii consecutive ale diluției urinei, ar fi consecința creșterii sensibilității celulelor nefronului distal la acțiunea ADH, poate din cauza scăderii producerii de prostaglandine. În cele mai multe cazuri secreția inadecvată de ADH este datorată stimulării procesului secreției neuronilor nucleilor supraoptici, prin mecanisme nefiziologice ; în unele tumori pulmonare (carcinomul bronhogen cu celule ca boabele de ovăz — *oat cell carcinoma*) se pare că înseși celulele tumorii ar secreta un „principiu antidiuretic“.

Sindromul secreției inadecvate de ADH este caracterizat prin retenție excesivă de apă (cu expandarea volumului lichidelor extracelulare), hipoosmolalitate și hiponatremie prin hemodiluție, excreție urinară crescută de Na^+, din cauză că expandarea volumului lichidelor extracelulare diminuează secreția de aldosteron și stimulează activitatea „celui de al treilea factor“. Excreția urinară crescută de Na^+ este rezultatul eliminării Na^+ ingerat, într-un volum urinar mai mic, dar și al unui echilibru sodic negativ, iar hiponatremia nu se datorează doar pierderilor urinare de Na^+ și hemodiluției, deoarece nu poate fi corectată prin administrare de Na^+ ci doar prin reducerea aportului de apă pînă se ajunge la un bilanț hidric negativ. Osmolalitatea urinei este mai mare decît ar trebui să fie pe baza osmolalității reduse a plasmei și, cu toate că de obicei, dar nu obligator, este hipertonă față de plasmă, ea nu este diluată maximal. Osmolalități urinare de 350—400 mOsm/kg apă se găsesc, atît în cazul secreției inadecvate de ADH, cît și în depleții sodice cu hipersecreție adecvată de ADH, diferențierea făcîndu-se prin încărcarea cu apă, care, dacă este urmată de creșterea *clearance*-ului apei libere și diluția urinei, consecutiv inhibiției secreției de ADH, exclude sindromul secreției inadecvate de ADH. Cît timp concentrația plasmatică a Na^+ nu scade sub 120 mEq/l, pacienții cu sindromul secreției inadecvate de ADH nu prezintă semne clinice de depleție de volum și nici hipotensiune, dar cînd hiponatremia este mai severă apar semnele intoxicației cu apă.

3. **Modificările cantitative și/sau calitative** ale lichidului care ajunge în segmentul distal al nefronului sînt cauza tulburărilor de diluție a urinei observate în unele afecțiuni.

- Stările edematoase (ciroze, sindrom nefrotic, insuficiență cardiacă congestivă) determină alterări temporare ale capacității de diluție urinară cu retenție hidrică și hiponatremie consecutivă. S-a presupus că tulburarea excreției urinare de apă ar fi consecința alterării supresiei ADH în timpul retenției active de Na^+, sau a inactivării deficitare a ADH de către ficatul lezat. Dar la cirotici, la care această tulburare ar fi trebuit să fie cea mai gravă, s-a dovedit că inactivarea ADH se face normal. Factorul cel mai important pentru retenția hidrică în stările edematoase este scăderea cantității de ultrafiltrat care ajunge la nivelul segmentului distal de diluție, datorită scăderii RFG, cu sau fără hiponatremie, care reduce sarcina filtrată de Na^+, iar reabsorbția crescută de Na^+ în tubul proximal, caracteristică acestor stări, scade suplimentar sarcina de Na^+ livrată segmentelor tubulare de diluție. Retrodifuzia crescută de apă din cauza scurgerii lente a lichidului tubular contribuie de asemenea la reducerea excreției de apă. La unii cirotici cu retenție de NaCl nu este redusă livrarea de lichide segmentelor tubulare distale, sugerînd că reabsorbția masivă de Na^+ ar avea loc predominant sub tubul proximal, în timp ce la pacienţii care în timpul diurezei apoase excretă un volum redus de urină hipotonă se admite că reabsorbţia excesivă de Na^+ are loc atît proximal cît și distal. Ciroticii fără ascită și edeme nu prezintă alterări ale capacităţii de diluţie a urinei, dar la cei în stadii avansate răspunsul diuretic la încărcarea cu apă este cu atît mai inadecvat cu cît situaţia este mai gravă.

● Insuficienţele corticosuprarenaliene primare sau secundare afectează capacitatea de diluţie a urinei, în general pacienţii eliminînd urini hipertone faţă de plasmă și cu conţinut de Na^+ ridicat. Defectul de diluţie nu este corectabil total prin administrare de mineralocorticoizi, alcool, aport crescut de Na^+ sau prin corectarea depleţiei de volum, dar după administrare de glucocorticoizi excreţia de apă se normalizează rapid.

Mecanismul de acţiune al glucocorticoizilor nu este încă lămurit. Probabil că ei ameliorează diureza apoasă prin inhibarea retrodifuziunii apei în segmentele tubulare de diluţie, alterarea descărcărilor de ADH (glucocorticoizii inhibează descărcările de ADH) și a transportului Na^+ și Cl^- în segmentul gros al ramurii ascendente a ansei Henle.

La pacienţii netrataţi, la afectarea diluţiei urinei mai contribuie și reducerea RFG și a excreţiei de substanţe osmotic active și persistenţa descărcărilor de ADN, datorită contracţiei volumului lichidelor extracelulare. Pacienţii cu insuficienţă corticosuprarenaliană sînt foarte sensibili la intoxicaţia cu apă, hiponatremia diluţională scăzînd și mai mult concentraţia plasmatică a Na^+ diminuată de depleţia de NaCl.

● Hipotiroidismul primar provoacă alterări moderate și reversibile ale capacităţii de diluţie a urinei, la unii pacienţi cu mixedem grav și la jumătate din pacienţii cu comă mixedematoasă existînd hiponatremie. Mecanismul alterării funcţionale renale este complex. Cercetările experimentale au precizat că tiroxina stimulează transportul de apă și Na^+ indus de ADH, iar triiodotironina inhibează fosfodiesteraza, enzima care inactivează cAMP. Dar hormonii tiroidieni intervin și indirect, diminuînd irigaţia renală și RFG și astfel scăzînd cantitatea de ultrafiltrat care ajunge la nivelul segmentului tubular distal și, prin acţiune asupra Na^+—K^+—ATP-azei, influenţează transportul Na^+. Defectul de diluţie urinară al hipotiroidienilor nu este corectat prin administrare de glucocorticoizi sau de alcool, ci numai prin administrare de hormoni tiroidieni.

● Anumite droguri, prin mecanisme variate, alterează de asemenea capacitatea de diluţie a urinei, provocînd retenţie de apă cu hiponatremie diluţională printr-un efect similar celui al ADH. Astfel clorpropamida, un agent hipoglicemiant larg utilizat, determină antidiureză atît prin creșterea responsivităţii tubilor renali la ADH circulant (poate prin creșterea producerii de cAMP), de aceea nu este activă la pacienţii cu diabet insipid nefrogen sau la șoarecii lipsiţi total de ADH, cît și prin potenţarea acţiunii ADH de creștere a permeabilităţii tubulare pentru apă. Ocitocina administrată în doze mari postpartum provoacă antidiureză și hiponatremie severă. Morfina, barbituricele, anestezicele generale, agenţii β-adrenergici (izoproterenol), vincristina etc. stimulează descărcările de ADH prin acţiune directă asupra centrilor hipotalamici. Diverse diuretice scad capacitatea tubulară de a genera apă liberă. Astfel diureticele tiazidice blochează reabsorbţia Na^+ în segmentul cortical de diluţie și scad C_{H_2O}, furosemidul, acidul etacrinic și diureticele mercuriale blochează reabsorbţia Na^+ în ambele segmente de diluţie și scad atît C_{H_2O} cît și $T^c_{H_2O}$, iar inhibitorii anhidrazei carbonice (acetazolamida) diminuează C_{H_2O} prin modificarea raportului dintre Cl^- și HCO_3^- din ultrafiltratul care ajunge în segmentul de diluţie. Diureticele reduc capacitatea de diluţie urinară şi prin scăderea volumului lichidelor extracelulare.

CONSECINŢELE ALTERĂRII CAPACITĂŢII DE DILUŢIE A URINEI

Alterarea capacităţii de diluţie a urinei determină consecinţe care depind de cauza lor, cantitatea şi osmolalitatea lichidelor pierdute sau reţinute, eficienţa mecanismelor compensatorii şi posibilităţile corectării spontane sau terapeutice a dereglărilor hidrice instalate.

În diurezele osmotice (nefropatii cronice în stadiul compensat, diabet zaharat netratat, insuficienţă corticosuprarenaliană etc.) scăderea capacităţii de diluţie a urinei din cauza creşterii osmolalităţii lichidului intratubular determină obişnuit pierderi moderate hidro-saline care nu afectează homeostazia sectoarelor hidrice, deoarece sînt înlocuite prompt şi adecvat printr-un aport corespunzător mărit de apă şi NaCl. Dacă însă aportul hidro-salin este sistat sau devine imposibil, se instalează deshidratări de diverse tipuri, în funcţie de osmolalitatea lichidelor pierdute.

În diversele condiţii patologice în care scade cantitatea de lichide care ajunge în segmentul tubular distal datorită diminuării RFG şi/sau a reabsorbţiei crescute de Na^+ în tubul proximal (insuficienţa cardiacă congestivă, sindromul nefrotic, cirozele hepatice), se produce o retenţie de lichide izotone în spaţiile interstiţiale, care se evidenţiază prin creşteri în greutate şi apariţia edemelor. Retenţia lichidiană în aceste afecţiuni este rezultatul reacţiei hormonale (hipersecreţie de aldosteron şi de ADH) declanşată de scăderea volemiei şi/sau a osmolalităţii lichidelor extracelulare şi a plasmei din cauza alterării schimburilor hidro-saline dintre plasmă şi lichide interstiţiale, prin mecanisme caracteristice fiecăreia din stările edematoase.

Administrarea intempestivă de lichide obişnuit hipotone (apă, ceai, seruri glucozate etc.) în diverse stări patologice în care rinichiul lezat sau datorită anumitor influenţe endocrine nu poate elimina în exces apă liberă (stări postagresive, insuficienţă renală acută, nefroangioscleroze, nefropatii cronice, ciroze hepatice, insuficienţe cardiace congestive avansate etc.), sau descărcările crescute, adecvate sau inadecvate, de ADH produc retenţii de lichide hipotone. Aceste retenţii, iniţial extracelulare, determină hipoosmolalitate, hemodiluţie, hiponatremie etc. şi, ca urmare a gradientului osmotic creat de hipoosmolalitatea extracelulară, stimulează transferuri lichidiene în celule, instalîndu-se o hiperhidratare globală. Cînd retenţia de lichide hipotone s-a instalat rapid şi este masivă se produce intoxicaţia cu apă, un sindrom grav caracterizat, în afara manifestărilor umorale menţionate anterior, prin greţuri, vărsături (care agravează şi mai mult situaţia prin pierderile de Na^+), pierderea reflexelor, slăbiciune, semne piramidale, confuzii, deprimare, stupoare sau convlusii, ca urmare a edemului celulelor nervoase.

PARTICIPAREA RENALĂ LA COMPENSAREA ŞI PRODUCEREA DE TULBURĂRI ALE ECHILIBRULUI ACIDO-BAZIC

În condiţii fiziologice rinichii trebuie să excrete excesul de H^+ legaţi de acizii tari nevolatili şi să recupereze aproape în totalitate HCO_3^- filtrat glomerular şi numai foarte rar trebuie să intervină pentru corectarea unui exces de baze, eliminînd în urină cantităţile excedentare de HCO_3^- şi recuperînd H^+.

Menținerea în limite normale a echilibrului acido-bazic este rezultatul corelării permanente și adecvate a secreției de H^+ cu reabsorbția de HCO_3^- (fig. 22). Anumite condiții patologice extrarenale și unele nefropatii determină tulburări ale echilibrului acido-bazic desemnate sub denumirea de dishidrii (acidoze, alcaloze sau tulburări mixte). În tulburările echilibrului acido-bazic de cauze extrarenale, rinichii intervin în cadrul mecanismelor compensatorii, încercînd să corecteze tulburarea primară prin modificări corespunzătoare ale raportului dintre secreția de H^+ și recuperarea de HCO_3^-, modificări evidențiate prin variațiile largi ale pH urinar, care poate scădea pînă la 4,5 în acidozele extreme sau să crească pînă la 8,0 în alcalozele grave. În diverse nefropatii acute sau cronice, dobîndite sau înăscute, dereglarea echilibrului acido-bazic este determinată de depășirea sau afectarea mecanismelor tubulare care mențin echilibrat bilanțul H^+ (a se vedea „Secreția H^+ și reabsorbția HCO_3^-“).

ROLUL RINICHIULUI ÎN TULBURĂRILE EXTRARENALE ALE ECHILIBRULUI ACIDO-BAZIC

Acidozele, caracterizate printr-un bilanț pozitiv al H^+ liberi sau eliberați din sistemele tampon și în cazuri mai severe prin creșteri ale concentrației H^+ din plasmă și lichidele interstițiale peste 44 nval/l (pH sub 7,35), se instalează în diverse stări patologice ca urmare fie a unui exces primar de acizi, fie a unui deficit primar de baze.

A. Acidozele prin exces de acizi se pot datora, la rîndul lor, acumulării de CO_2, respectiv, de H_2CO_3 (acidozele respiratorii), sau acumulării de acizi nevolatili (acidozele metabolice), în ambele situații rolul compensator al rinichiului fiind de maximă importanță.

Acidozele respiratorii, în care excesul de H^+ provine din disocierea ionică a H_2CO_3, sînt compensate inițial prin captarea și neutralizarea H^+ de către diversele tampoane celulare și extracelulare. Parte din excesul de H^+ este tamponat în eritrocite, în special prin combinare cu Hb sub forma compușilor carbaminici și, în mai mică măsură, de celelalte tampoane eritrocitare, iar pentru menținerea echilibrului electrostatic HCO_3^- difuzează din eritrocite în plasmă și Cl^- migrează în sens invers (fenomenul Hamburger). Activarea intensă a acestor schimburi ionice, care asigură și în condiții fiziologice transportul CO_2 de la celule la plămîni, este de obicei insuficientă, de aceea crește concentrația plasmatică a H^+ și excesul de H^+ este eliminat pe cale urinară.

Rinichii participă la compensarea acidozelor respiratorii prin creșterea secreției tubulare de H^+, ceea ce permite recuperarea completă a HCO_3^- filtrat și generarea unor noi molecule de HCO_3^-, care se reabsorb și măresc concentrația plasmatică a bicarbonatului. Secreția de H^+ depinde de hidratarea CO_2 în H_2CO_3, proces catalizat de anhidraza carbonică, de aceea inhibitorii acestei enzime scad profund secreția de H^+ și determină acidoze metabolice. Secreția de H^+ are o importanță diferită în diversele segmente tubulare, poate și din cauza repartiției topografice a anhidrazei carbonice. Tubii proximali au o capacitate crescută de a secreta H^+, dar numai contra unui gradient redus de concentrație a H^+, în schimb, în tubii distali și colectori secreția de H^+, deși mult mai slabă, se produce și contra unor gradiente ridicate de concentrație. De aceea, nivelul $P_{a\,CO_2}$, prin modificarea P_{CO_2} și a $[H^+]$ în celule, poate deveni limitant al mecanismului secretor de H^+ în tubii proximali, dar nu afectează mecanismul secretor de H^+ în tubii distali. Eliminările urinare de H^+ vor fi crescute în hipercapnii sub forma acidității titrabile și a sărurilor amoniacale. Concomitent cresc și eliminările urinare de K^+, în acidoze ionul K părăsind celulele ca urmare a pătrunderii intracelulare a H^+, precum și eliminările de Cl^-, care înlocuiește HCO_3^- ce se reabsoarbe. Deși rinichii recuperează și regenerează cantități crescute de HCO_3^-, valoarea raportului $NaHCO_3/H_2CO_3$ nu poate fi readusă la normal și de aceea pH plasmatic rămîne ușor scăzut. Cu cît P_{aCO_2} va fi mai crescută, cu atît recuperarea de HCO_3^- va fi mai puțin adecvată și compensarea mai incompletă.

Acidozele metabolice se datorează mai frecvent acumulării de acizi nevolatili, generați în cantități excesive, ca urmare a unor tulburări ale metabolismului intermediar (corpi cetonici, acizi fosforic și sulfuric), în condiții în care necesarul energetic nu este acoperit prin aport exogen (inaniție, imposibilitatea alimentării, diabet decompensat, stări febrile etc.), acizi piruvic și, mai ales lactic, în hipoxii de diverse cauze, crize convulsive, hepatopatii grave, nevroze etc., acizi organici încă neprecizați în comele uremice și colemice și doar extrem de rar sînt consecința ingestiei de acizi nevolatili sau de substanțe care prin metabolizare generează asemenea acizi (intoxicații cu acid salicilic, alcool metilic, etilenglicol etc.). Compensarea excesului de H^+ este inițiată de asemenea de către bazele sistemelor tampon, dovada fiind scăderea rezervei alcaline a plasmei (acidoze prin deficit de alcali).

Reacția dintre acizii nevolatili și bicarbonatul plasmatic eliberează cantități crescute de CO_2, care, împreună cu H^+ în exces, stimulează puternic centrii respiratori, determinînd hiperventilație și creșterea eliminărilor de CO_2. Concomitent cresc și eliminările renale de H^+ sub forma acidității titrabile și a sărurilor amoniacale, urinile devenind foarte acide. Dacă producerea și/sau aportul de H^+ nu depășesc capacitatea maximă tubulară de a secreta H^+ (normal 200—250 mmol/24 ore), prin acțiunea promptă și energică a mecanismelor compensatorii, în special a celor renale, sînt readuse la normal valoarea raportului $NaHCO_3/H_2CO_3$ și pH plasmatic. În acidozele mai grave concentrația plasmatică a acceptorilor de H^+ (rezerva alcalină) scade progresiv, iar excesul de H^+ este tamponat în celule, în special în sistemul osos și țesutul conjunctiv și, parțial, este eliminat prin scaun. Dacă nici aceste mecanisme nu izbutesc tamponarea și eliminarea excesului de H^+, acidoza se agravează progresiv și pacientul sucombă.

Rinichii contribuie la menținerea echilibrului acido-bazic și printr-un mecanism neexcretor și anume prin gluconeogeneză, convertind în glucoză diverși produși intermediari neglucidici acizi. Ficatul și rinichii sînt singurele organe dotate cu funcție de gluconeogeneză dar, în timp ce ficatul descarcă în circulația sistemică glucoza sintetizată, rinichii o utilizează pentru necesitățile energetice proprii. În acidozele severe, în special în cele metabolice, funcția de gluconeogeneză renală se intensifică, rinichii devenind o sursă importantă de glucoză pentru circulația sistemică. Capacitatea gluconeogenetică hepatică și renală este limitată de anumite reacții *pacemaker*, catalizate de enzime celulare cu activitate mai redusă. Dintre aceste enzime ale gluconeogenezei cea mai importantă este fosfoenolpiruvatcarboxichinaza și de aceea în acidoze este stimulată generarea de glucoză doar din substraturile care se metabolizează în fosfoenolpiruvat (glutamină, glutamat, α-cetoglutarat, succinat, lactat, piruvat etc.). Inaniția, diabetul zaharat și glucocorticoizii activează atît enzimele gluconeogenezei hepatice cît și pe cele din cortexul renal, în timp ce acidozele respiratorii și metabolice și deplețiile de K^+ intensifică doar activitatea enzimelor renale nu şi a celor hepatice. Funcţia de gluconeogeneză renală, corelată cu stările acidotice şi depleţiile de K^+, este controlată de anumiţi factori care reglează transportul substraturilor metabolice în mitocondrii, unde sînt convertite în glucoză. Printre factorii care stimulează acest proces, mai bine studiaţi sînt cAMP şi hormonii ce intervin în producerea acestui mesager intracelular (epinefrina, glucagonul, parathormonul), efectul stimulator fiind direct proporţional cu creşterea concentraţiei Ca^{2+} în mediul extracelular.

B. Acidozele prin deficit primar de baze, mai rare decît cele prin exces primar de acizi, sînt consecinţa unor pierderi importante de acceptori de H^+ pe cale digestivă (vărsături, diarei, aspiraţii intestinale, fistule biliare, ileostomie etc.) sau pe cale renală (insuficienţă corticosuprarenaliană, abuz de diuretice care inhibează anhidraza carbonică, infuzia sau ingestia de mari cantităţi de lichide etc.) şi provoacă modificări compensatorii renale similare celor determinate de acidozele metabolice prin exces de acizi.

Alcalozele, caracterizate printr-un bilanţ negativ al H^+ liberi sau eliberaţi din sistemele tampon şi în cazuri grave prin scăderea concentraţiei H^+ din plasmă şi lichidele interstiţiale sub 36 nval/l (pH peste 7,45), se produc prin diminuarea primară a acizilor sau printr-un exces primar de baze.

A. Alcalozele prin diminuarea primară a acizilor, la rîndul lor, se pot instala ca urmare a eliminărilor excesive de CO_2, respectiv de H_2CO_3 (alcalozele respiratorii), sau datorită pierderilor de H^+ (alcalozele metabolice).

Alcalozele respiratorii sînt consecinţa hiperventilaţiei determinată de stimularea directă şi/sau reflexă a centrilor respiratori, mai ales de către hipoxia de diverse etiologii (afecţiuni pulmonare acute sau cronice, cardiopatii decompensate, anemii grave, blocarea Hb în intoxicaţii cu CO sau cu substanţe methemoglobinizante etc.). Compensarea scăderii concentraţiei H^+ este realizată iniţial prin transferuri ionice, caracterizate printr-un influx eritrocitar de HCO_3^- şi K^+ şi un eflux de Cl^-, concomitent cu eliberarea în plasmă de CO_2 eritrocitar. Se produce de asemenea şi creşterea generării de acid lactic şi alţi acizi organici. Scăderea concentraţiei plasmatice a H^+ şi a $P_{a\,CO_2}$ influenţează direct şi reflex activitatea centrilor respiratori, stimulînd hiperventilaţia şi eliminarea excesului de CO_2. Un rol important în producerea hiperventilaţiei are scăderea secreţiei de HCO_3^- în lichidul cefalorahidian care scaldă centrii respiratori, astfel crescînd concentraţia relativă a H^+, care exercită efecte stimulatoare asupra ventilaţiei. Compensarea efectivă a alcalozelor respiratorii se realizează tot de către rinichi, şi constă în scăderea secreţiei de H^+ şi creşterea consecutivă a eliminărilor urinare de HCO_3^-, Na^+ şi K^+.

Alcalozele metabolice sînt rezultatul unor pierderi excesive de H^+, mai ales prin vărsături şi aspiraţii gastrice, dar şi a anumitor perturbări electrolitice (depleţii de K^+ şi de Cl^-). Pierderile importante de suc gastric sînt urmate de alcaloze metabolice, deoarece sucul gastric conţine 150 mmol H^+/l şi mai ales deoarece, concomitent cu pierderile de H^+, se descarcă în lichidele extracelulare cantităţi corespunzătoare de HCO_3^-, care nu pot fi eliminate prin urină din cauza diminuării ratei filtrării glomerulare, consecinţă a deshidratării şi deoarece pierderile de Cl^- stimulează reabsorbţia tubulară de HCO_3^-, celălalt anion important al ultrafiltratului. Pierderile severe de K^+ prin vărsături, diaree sau diverse leziuni tubulare renale, dacă depăşesc 200—300 mEq determină alcaloze metabolice, atît din cauza migrării H^+ în celule, în locul K^+ care a difuzat în lichidele interstițiale, cît și a generării crescute tubulare de HCO_3^-. Cu toate acestea urinile sînt în mod paradoxal acide, din cauză că scăderea concentrației K^+ în ultrafiltratul glomerular activează schimburile Na^+—H^+, determinînd pierderi de H^+. Deplețiile de Cl^-, asociate sau nu cu depleții de K^+, pot provoca alcaloze metabolice prin influențarea eliminărilor urinare de HCO_3^-. În deplețiile de Cl^-, sau atunci cînd concentrația Cl^- în ultrafiltrat este inferioară celei a Na^+, este stimulată reabsorbția tubulară de HCO_3^-, deoarece neexistînd un alt anion urinar care să însoțească Na^+ ce se reabsoarbe, se reabsoarbe în exces HCO_3^-, concomitent crescînd eliminările urinare de H^+ și K^+.

B. Alcalozele prin exces primar de baze se produc în special ca urmare a unui aport exogen masiv de alcali, de obicei terapeutic (bicarbonat de sodiu, anionii lactat, citrat, acetat, glutamat care se metabolizează în HCO_3^-, perfuzii cu THAM etc.), dar și în hipercalcemii și deshidratări provocate de administrarea unor diuretice puternice. Administrarea masivă de alcaline provoacă doar alcaloze trecătoare, deoarece capacitatea renală de eliminare a HCO_3^- este cel puțin de 3 ori superioară celei de a secreta H^+. În cazul unor administrări excesive de alcaline, se vor elimina deci prin urină cantități crescute de HCO_3^-, urinile devenind alcaline și se vor recupera, prin schimburi ionice cu Na^+ și K^+, mari cantități de H^+. Hipercalcemiile prelungite limitează capacitatea renală de a elimina HCO_3^-, explicînd alcalozele metabolice care însoțesc diverse osteopatii demineralizante (osteoporozele, mielomul multiplu, metastazele osoase canceroase, hiperparatiroidismul, excesul de vitamină D etc.). Deshidratările puternice determinate de diuretice produc alcaloze metabolice prin creșterea HCO_3^-, datorită hemoconcentrării în condițiile incapacității renale de a elimina excesul de HCO_3^- din cauza scăderii filtrării glomerulare consecutivă hipovolemiei.

Alcalozele prin exces primar de baze sînt compensate atît prin hipoventilație, cît mai ales prin eliminarea renală de mari cantități de HCO_3^- (pînă la 200—250 mEq/24 ore) și recuperarea, prin schimb, de Na^+, K^+ și H^+. Dacă funcționalitatea renală nu este alterată, se va excreta o urină cu reacție neutră sau chiar alcalină și cu un conținut crescut de K^+. Pierderile de K^+ agravează însă alcaloza, deoarece deplețiile celulare de K^+ sînt urmate de un influx celular de Na^+ și K^+, iar scăderea concentrației K^+ în filtratul glomerular intensifică schimburile ionice Na^+—H^+, mărind pierderile urinare de H^+ și provocînd acidurile „paradoxală".

ROLUL RINICHIULUI ÎN PRODUCEREA DE TULBURĂRI ALE ECHILIBRULUI ACIDO-BAZIC

Funcția principală a rinichiului în menținerea echilibrului acido-bazic constă în secreția de H^+ și recuperarea HCO_3^-, Na^+ și K^+ din ultrafiltrat, de aceea atunci cînd această funcție este afectată se instalează acidoze metabolice severe. Uneori acidozele metabolice de cauză renală reprezintă doar una din tulburările metabolice complexe determinate de scăderea sub o limită critică a numărului de nefroni funcționali și însoțesc alte tulburări umorale — *acidozele uremice* —, alteori acidozele sînt consecința afectării specifice și izolate doar a funcției renale de acidifiere a urinei, celelalte funcții fiind normale — *acidozele renale tubulare*.

Acidozele uremice, caracteristice stadiilor evolutive tardive ale diverselor nefropatii cronice, se instalează mai precoce și sînt mai grave în afecțiunile medularei renale (pielonefrite cronice) decît în nefropatiile glomerulare primare (glomerulonefrite cronice). Dar instalarea acidozelor uremice depinde şi de alţi factori care influenţează producerea de H^+, printre care : aportul exogen (alimentaţie, medicamente), generarea endogenă crescută (hipercatabolism, inaniţie etc.), pierderile de lichide digestive (vărsături, diarei etc.), capacitatea de captare şi neutralizare a H^+ liberi de către sistemele tampon umorale, sistemul osos, ţesutul conjunctiv, activitatea ventilatorie etc.

Acidozele uremice sînt consecinţa scăderii numărului nefronilor funcţionali şi a alterării mecanismelor tubulare de acidifiere a urinei. Deşi nefronii restanţi păstrează capacitatea de acidifiere, dovadă fiind pH acid al urinei, rinichii nu pot excreta adecvat H^+ de provenienţă exogenă sau endogenă, ca de altfel nici alţi produşi de catabolism, şi ca urmare aceştia se reţin în organism şi creşte concentraţia lor sanguină. Acidoza metabolică din insuficienţa renală cronică evoluează, deci, concomitent cu azotemie, cu dezechilibre hidroelectrolitice şi cu alte tulburări metabolice. Retenţia metaboliţilor acizi, în special fosfaţi, sulfaţi şi anumiţi acizi organici, determină constituirea unui hiatus anionic (*anionic gap*) — cantitatea de anioni rezultată prin diferenţa $Na^+ - (Cl^- + HCO_3^-)$. În condiţii normale această valoare nu depăşeşte 12 mmol/l, dar în insuficienţele renale este mult mai mare.

Acidozele uremice sînt prezente atunci cînd rata filtrării glomerulare a scăzut la 20—30 ml/min. şi sînt datorate unor complexe alterări ale mecanismelor de acidifiere a urinei, a căror pondere diferă în funcţie de etiopatogenia nefropatiei. Astfel, scăderea ratei filtrării are ca urmare diminuarea sarcinii filtrate de fosfaţi şi compromiterea progresivă a formării acidităţii titrabile. Scăderea filtrării fosfaţilor este compensată însă prin creşterea fosfatemiei şi prin diminuarea reabsorbţiei fracţionate a fosfaţilor în tubii distali, de aceea sarcina de fosfaţi care ajunge în tubii distali poate să nu fie prea scăzută. În cele mai multe acidoze metabolice prin nefropatii parenchimatoase cronice, s-a demonstrat insuficienţa amoniogenezei, atribuită de unii autori scăderii extracţiei de glutamină din sînge sau unor tulburări metabolice tubulocitare, iar de alţii diminuării numărului total de nefroni funcţionali, deoarece excreţia de amoniu poate fi supranormală faţă de numărul de nefroni restanţi. La unii pacienţi cu insuficienţe renale avansate reabsorbţia HCO_3^- poate fi diminuată, datorită scăderii pragului renal de excreţie a bicarbonatului şi de aceea urina poate avea un pH relativ ridicat, în condiţiile unor acidoze metabolice severe. Volumul lichidelor extracelulare în insuficienţa renală cronică este crescut, dacă nu s-a impus un regim lipsit de sare, această modificare fiind considerată ca un mecanism compensator graţie căruia creşte rata filtrării glomerulare. Dar expansiunea volumului lichidelor extracelulare reduce reabsorbţia tubulară a Na^+ şi a apei (a se vedea „Reabsorbţia natriului şi a clorului“) şi, deoarece Na^+ se reabsoarbe fie cu un anion fie prin schimb cu un alt cation, pentru menţinerea electroneutralităţii creşte concentraţia HCO_3^- în filtratul glomerular, depăşind capacitatea de reabsorbţie a tubilor proximali. Capacitatea tubilor distali de a secreta H^+ şi a reabsorbi HCO_3^- fiind limitată, o cantitate crescută de HCO_3^- se va elimina prin urină, care devine alcalină. În unele nefropatii tubulare cronice, cu pH plasmatic scăzut şi cu rezervă alcalină mult diminuată, scăderea sintezei HCO_3^- de către celula tubulară din cauza secreţiei insuficiente de H^+ face ca Na^+ să se reabsoarbă împreună cu Cl^-, cel mai abundent anion din urina tubulară după HCO_3^-. În aceste cazuri se produce o acidoză metabolică hipercloremică, cu urini avînd pH neutru sau doar ușor acid (6,5—7), din cauza creșterii pierderilor de bicarbonat. Acidozele metabolice din insuficiențele renale cronice se însoțesc frecvent de tulburări ale metabolismului Na^+, K^+ și Ca^{2+}, pe care le accentuează.

Acidozele renale tubulare (ART) sînt afecțiuni ereditare sau dobîndite, caracterizate prin defecte ale acidifierii urinei, asociate uneori cu alte tulburări ale transportului tubular (glucozurie, fosfaturie, aminoacidurie), scăderea concentrației plasmatice a HCO_3^- și creșterea concentrației Cl^- (acidoze hipercloremice), dar cu o rată a filtrării glomerulare normală sau doar ușor diminuată. Pe baza mecanismului lor de producere au fost individualizate mai multe tipuri de ART.

— Tipul distal (I) este caracterizat prin incapacitatea segmentului tubular distal de a forma și menține un gradient adecvat de H^+ între lichidul intratubular și lichidele peritubulare, din cauza modificărilor reduse ale concentrației H^+ din ultrafiltrat în segmentele proximale. Reabsorbția HCO_3^- în tubii proximali se face normal și de aceea în urină se găsesc doar cantități reduse de HCO_3^-, care cresc ca urmare a încărcării cu bicarbonat. În schimb, excreția urinară de H^+ sub forma acidității titrabile și a sărurilor amoniacale este redusă și ca urmare pH urinar este întotdeauna relativ alcalin (pH peste 5,8) și nu poate fi scăzut prin administrarea de substanțe acidifiante (NH_4Cl). Deficitul acidifierii urinei în segmentul distal are ca rezultat diminuarea schimburilor H^+—Na^+, cu creșterea consecutivă a pierderilor de Na^+, declanșînd hipersecreție de aldosteron, care intensifică secreția tubulară de K^+ urmată de hipokaliemie. Acidoza metabolică provoacă de asemenea eliberări crescute de Ca din schelet, cu creșteri consectuvie ale calciuriei, manifestată la adulți prin osteomalacie și la copii prin rahitism. Hipercalciuria, asociată scăderii excreției urinare de fosfați și alcalinității urinare, poate determina nefrocalcinoză sau urolitiază.

ART distale pot fi primare și ereditare, apărînd ca un sindrom izolat, transmis autosomal recesiv în formele care se manifestă încă din copilărie, sau autosomal dominant în formele cu debut tardiv. Mai frecvent însă formele primare de ART distal apar sporadic, fără a se putea demonstra intervenția unor factori ereditari. Formele secundare de ART distale au fost descrise în asociere cu o serie de afecțiuni (hipergamaglobulinemie, rinichi cu medulara buretoasă, hiperparatiroidism primar, hipertiroidism însoțit de nefrocalcinoză, ciroză hepatică, transplant renal, nefrită interstițială, sindrom Ehlers-Danlos, boală Fabry, eliptocitoză ereditară, intoleranță ereditară la fructoză cu nefrocalcinoză, galactozemie, după anumite droguri — amfotericină etc.).

— Tipul proximal (II) este caracterizat prin scăderea reabsorbției HCO_3^- în tubii proximali, din cauza coborîrii pragului renal al HCO_3^-. Creșterea sarcinii de HCO_3^- la nivelul tubului distal face ca pH urinar să nu poată fi diminuat și urina să rămînă alcalină, deși secreția de H^+ în acest segment tubular este normală. Încărcarea ușoară cu HCO_3^- provoacă creșterea marcată a excreției urinare de HCO_3^-, iar scăderea sarcinii de HCO_3^- din tubii distali, prin intensificarea acidozei (administrarea de NH_4Cl) sau prin scăderea concentrației plasmatice a HCO_3^-, este urmată de excreția unor urini acide, deoarece HCO_3^- se reabsoarbe aproape total în tubii proximali și secreția normală de H^+ din tubii distali poate determina acidifierea urinei.

ART proximale pot fi de asemenea primare, ereditare sau sporadice, dar mai frecvente sînt formele secundare, asociate unor variate boli (hiperparatiroidism secundar, carență de vitamină D, amiloidoză, transplant renal, sindrom nefrotic, maladie chistică medulară, cistinoză, mielom multiplu, boală Wilson, sindrom Lowe, sindrom Sjögren, sindrom Fanconi, galactozemie, intoleranță ereditară la fructoză, intoxicații cu metale grele sau cu droguri — tetraciclină expirată etc.).

— Formele mixte sînt caracterizate prin mecanisme și manifestări ale tipurilor I și II.

— Tipul IV descris în ultimii ani este caracterizat prin acidoză metabolică și hiperkaliemie. Pacienții studiați prezentau scăderi ale ratei filtrării glomerulare însoțite de tulburări metabolice mai intense decît ar fi fost de așteptat pe baza scăderii RFG. De aceea se admite că acest tip de ART este consecința unui defect tubular constînd în scăderea secreției de H^+ și K^+, care alterează schimburile dintre Na^+ și H^+ și K^+. La unii pacienți s-a evidențiat și scăderea secreției de renină, cu diminuarea consecutivă a secreției de aldosteron— hipoaldosteronism hiporeninemic. În condițiile acidozei metabolice spontane, urina este acidă și nu conține HCO_3^-, iar dacă se administrează bicarbonat și se normalizează concentrația plasmatică a HCO_3^- scade reabsorbția proximală anionului. Această formă de ART este prezentă în toate stările patologice asociate cu scăderea secreției de aldosteron, în nefritele tubulo-interstițiale, în afectările renale lupice și amiloidozice, în transplantul renal.

PARTICIPAREA RENALĂ LA MENȚINEREA ȘI LA DEREGLAREA HOMEOSTAZIEI TENSIUNII ARTERIALE

Corelațiile dintre rinichi și sistemul cardiovascular au fost semnalate pentru prima dată de Bright (1829), care a constatat prezența hipertrofiei ventriculului stîng la renalii cu edeme. O dată cu introducerea în clinică a aparaturii de determinare a tensiunii arteriale, s-a arătat că unele nefropatii cronice se însoțesc de hipertensiune arterială, iar Tigerstedt și Bergmann (1898) au adus o contribuție importantă pentru explicarea acestor corelații, demonstrînd prezența în extractele de cortex renal a unei substanțe presoare, pe care au denumit-o renină. Studiile sistematice asupra rolului rinichiului în reglarea homeostaziei tensionale normale și în patogenia hipertensiunilor debutează cu cercetările lui Goldblatt (1933—1934), care a arătat că prin compresiunea parțială a arterei renale se poate produce hipertensiune arterială sistemică la cîine și la alte animale. Ulterior problema este studiată pe diverse variante ale „modelului Goldblatt“, precum și pe alte modele experimentale. Houssay și Braun-Menendez și Page și colab. demonstrează aproape concomitent că renina eliberată în sînge la cîinii cu stenoză parțială a arterei renale nu este hipertensivă direct, factorul presor apărînd numai după incubația reninei cu ser sau cu α_2-globuline plasmatice. Pe baza acestor constatări se elaborează conceptul clasic, conform căruia renina — enzimă proteolitică specifică, eliberată din rinichi — acționează asupra unui precursor plasmatic (angiotensinogenul) și generează un oligopeptid (angiotensina I) cu slabe acțiuni presoare sistemice, care este activat, în sînge și/sau în țesuturi, în angiotensină II (hipertensină), cel mai puternic vasoconstrictor natural și cel mai activ stimulant al secreţiei de aldosteron. Cercetările mai recente au precizat că de fapt angiotensina II este produsul final al acţiunilor complexe a o serie de factori activatori și inhibitori, elaborîndu-se conceptul de sistem presor renal sau sistemul renină-angiotensină-aldosteron (SRAA), după cum reiese din schemă.

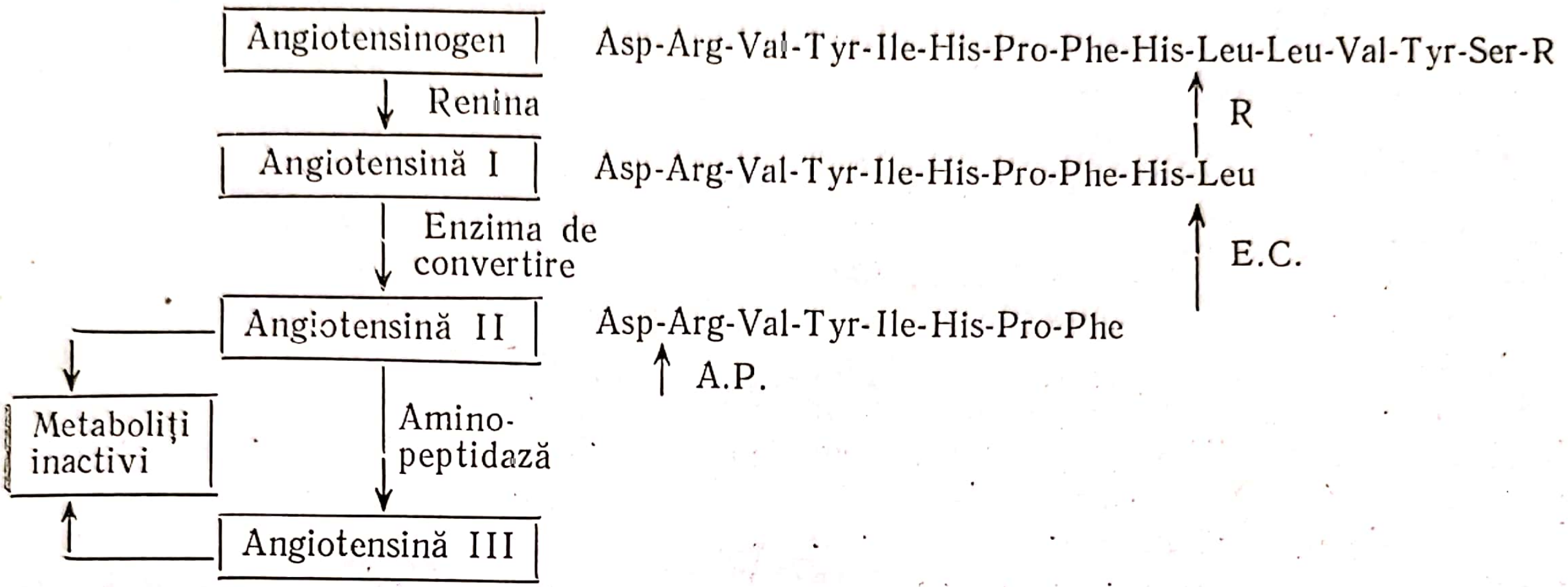

Cercetările experimentale sînt corelate cu o serie de cercetări clinice. Astfel, după ce Butler (1937) obţine normalizarea tensiunii arteriale la un pacient hipertensiv prin extirparea unui rinichi cu leziuni vasculare, cercetările efectuate în diversele nefropatii cronice asociate cu hipertensiune arterială sistemică au precizat condiţiile și, parţial, patogenia hipertensiunilor arteriale nefrogene, cele mai bine conturate dintre hipertensiunile arteriale secundare. Mai recent, s-a emis ipoteza că rinichiul prin SRAA ar interveni în orice hipertensiune arterială sistemică, datorită dereglărilor echilibrului hidro-salin. Lipsa unei metode specifice de determinare a reninei și multiplicitatea formelor reninei și a precursorilor ei a îngreunat precizarea rolului rinichiului în diversele forme etiologice de hipertensiune arterială și mai ales în formele esenţiale.

Rinichiul participă la reglarea tensiunii arteriale sistemice atît prin modularea tonusului vascular, datorită activităţilor sale presoare și depresoare, cît și prin controlul volumului lichidelor extracelulare și al volemiei (a se vedea „Participarea renală la menţinerea și dereglarea homeostaziei volumului și osmolalităţii lichidelor organismului“), adaptînd adecvat eliminările hidro-saline în funcţie de aport. Aceste două mecanisme, obișnuit coordonate, menţin în limite normale nivelul tensiunii arteriale prin adaptările permanente ale rezistenţei vasculare la variaţiile volemice. În condiţii experimentale, dar și în anumite condiţii patologice, aceste mecanisme pot fi disociate. În continuare vor fi prezentate mecanismele presoare și depresoare prin care rinichiul intervine în adaptările dinamice ale tonusului vascular.

ACTIVITATEA PRESOARE RENALĂ

Activitatea presoare renală este atribuită obișnuit SRAA, cel mai bine cunoscut sistem presor renal, deși nu se poate exclude intervenţia și a altor factori presori elaboraţi de rinichi. Cercetările mai recente au precizat complexitatea SRAA și au stabilit importanţa sa în controlul hemodinamicii renale și în reglarea tensiunii arteriale sistemice, precum și în patogenia anumitor forme etiopatogenetice de hipertensiune arterială.

Renina este o endopeptidază specifică, cu greutate moleculară de aproximativ 40 000 și pH optim de acțiune 5,5, secretată de celulele aparatului juxtaglomerular. Din rinichi și din plasmă s-a izolat o prerenină cu greutate moleculară de aproximativ 60 000 (renina mare — *big renin*), relativ inactivă, considerată ca precursor al formei active, iar din țesutul renal s-a extras și o formă cu moleculă mai mare (renina foarte mare — *big big renin*). Cercetările recente au demonstrat existența mai multor izoenzime ale reninei (pseudorenine sau angiotensinogenaze), unele de proveniență renală, altele secretate de diverse alte țesuturi (glande submaxilare, creier, suprarenale, hipofiză, epifiză, complexul utero-placentar etc.). Multitudinea formelor reninei explică dificultățile purificării ei și utilizarea încă a determinării activității reninice plasmatice (ARP — capacitatea unui eșantion de plasmă de a genera angiotensină exprimată în ng/ml) ca metodă de investigare a activității reninei. Prin determinarea ARP s-a precizat că rinichiul are o secreție bazală de renină, apreciată de diverși autori între 9 și 13 ng/l, și o concentrație plasmatică medie de 1 ng/l/min. angiotensină generată pe ml/oră. Stocarea plasmei timp de 3 zile la temperaturi scăzute mărește ARP de cîteva ori față de nivelul bazal, ca urmare a activității formelor inactive sub acțiunea kalicreinei plasmatice și a altor enzime proteolitice. Cercetările recente au precizat că renina stocată în peretele arterial sau izoreninele ar putea activa local angiotensina II cu activitate presoare, proces a cărui importanță patogenetică încă nu a fost precizată. Activarea intrarenală a prereninei se realizează atît de către kalicreina renală, cît și de alte enzime proteolitice (plasmina, catepsina D etc.).

Secreția de renină este activată în special de scăderile volumului sanguin circulant efectiv, corelate cu situațiile clinice ce includ scăderi absolute ale volumului sanguin sau ale concentrației plasmatice a sodiului. Cercetările experimentale au precizat că descărcările de renină sînt declanșate intrarenal atît de stimularea unor receptori de distensie din pereții arteriolelor aferente, sub acțiunea variațiilor volumului intravascular și/sau ale presiunii arteriale, cît și de stimularea unor osmoreceptori de către variațiile osmolalității lichidului care ajunge la nivelul maculei densa, variații dependente de concentrațiile Na^+, K^+, Ca^{2+} etc. S-a preconizat chiar existența unui sistem de autoreglare a secreției de renină propriu fiecărui nefron. Scăderea osmolalității lichidului care ajunge la nivelul maculei densa ar determina eliberarea de renină din celulele aparatului juxtaglomerular, iar renina generînd angiotensină în sîngele din arteriolele aferente ar provoca vasoconstricție cu scăderea RFG și a filtrării Na^+, astfel încetînd stimularea osmoreceptorilor. În condițiile creșterii osmolalității lichidului care ajunge la macula densa același mecanism ar determina inhibarea descărcărilor de renină. În condiții obișnuite probabil că sînt stimulați concomitent ambii receptori, care de altfel se și influențează reciproc. În condiții experimentale cei doi stimuli pot fi disociați, modificările volemice fiind mai importante stimulatoare ale secreției de renină comparativ cu modificările osmolalității.

Dar secreția de renină este activată și de mecanisme extrarenale nervoase și umorale (fig. 2.34). Astfel, hipotensiunile sistemice de diverse etiologii (ortostatism, efort, deshidratări, hemoragii etc.) produc descărcări de renină prin impulsuri care ajung la rinichi prin fibrele nervilor simpatici. Blocarea nervilor renali prin anestezice locale și ganglioplegicele abolesc descărcările de renină provocate de hemoragiile mici, care nu influențează hemodinamica renală, dar nu afectează descărcările provocate de hemoragiile masive, iar denervarea renală diminuează, dar nu blochează, descărcările reninice determinate de depleţiile sodice consecutive diureticelor. Aceste constatări demonstrează că în afara mecanismului nervos există şi alte căi prin care modificările volemice importante pot activa descărcările de renină. Stimularea nervilor renali şi perfuziile de norepinefrină, efectuate pe rinichiul nefiltrant perfuzat anterior cu papaverină, care exclude funcţional ambele tipuri de receptori renali, provoacă încă descărcări de renină, dovedind că simpaticul şi mediatorii săi acţionează direct asupra celulelor secretoare. Mecanismele descărcării de renină includ participarea β-receptorilor adrenergici ai celulelor secretoare, deoarece blocarea acestor receptori prin propranolol diminuează ARP. Rolul baroreceptorilor arteriali în controlul descărcărilor de renină este încă în studiu, dar s-a arătat că receptorii cardiopulmonari exercită o inhibiţie tonică asupra descărcărilor reninice prin nervii simpatici renali.

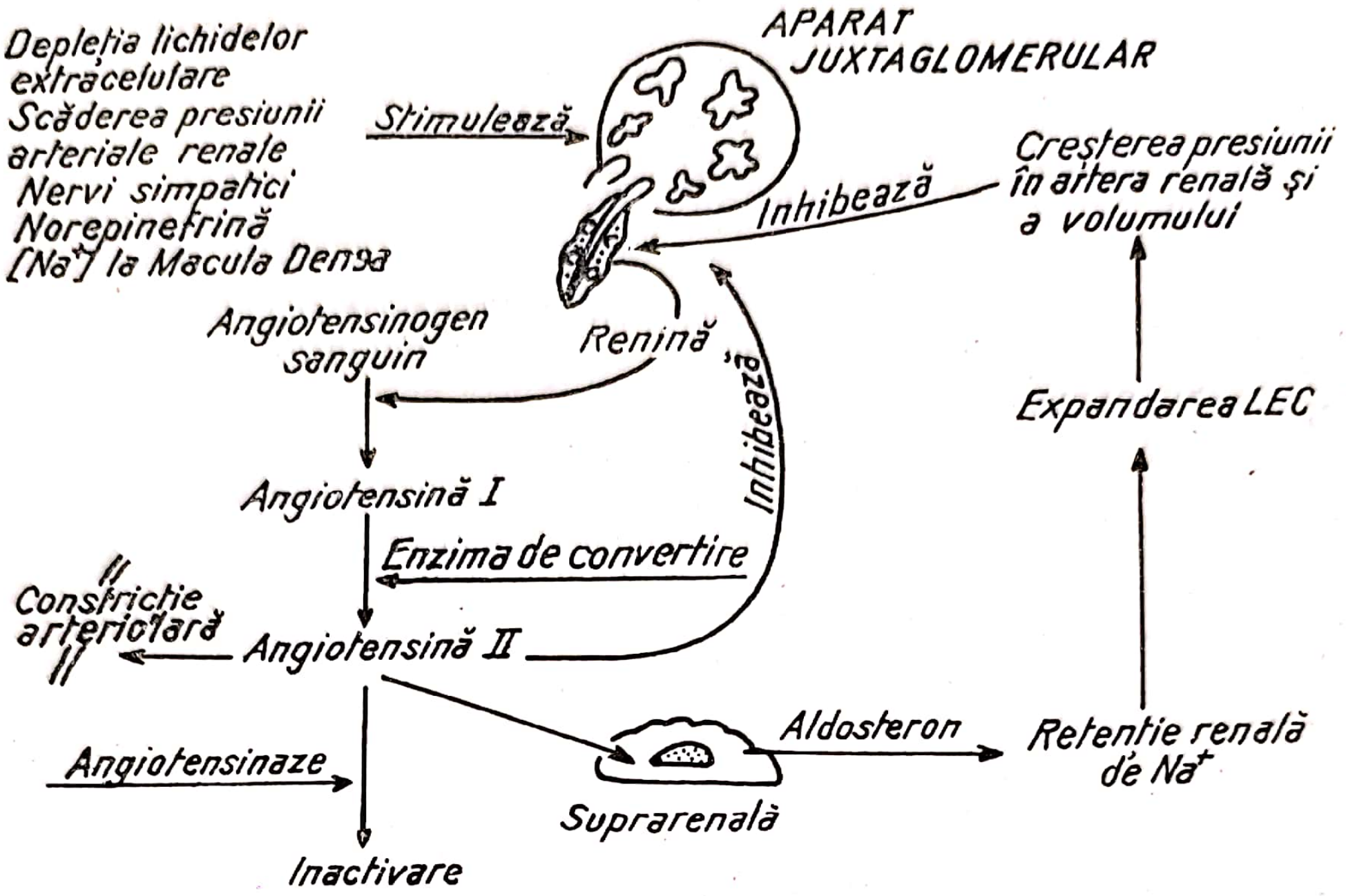
Depleţia lichidelor extracelulare
Scăderea presiunii arteriale renale
Nervi simpatici
Norepinefrină
[Na+] la Macula Densa
Stimulează
APARAT JUXTAGLOMERULAR
Inhibează
Creşterea presiunii în artera renală şi a volumului
Angiotensinogen sanguin
Renină
Inhibează
Expandarea LEC
Angiotensină I
Enzima de convertire
Constricţie arteriolară
Angiotensină II
Angiotensinaze
Aldosteron
Retenţie renală de Na+
Suprarenală
Inactivare

Fig. 2.34. Schema controlului secreţiei de renină (reprodusă după Mulrow P. J., 1974).

Anumite modificări umorale influenţează de asemenea descărcările de renină (fig. 2.34), creşterea concentraţiei plasmatice a Na^+, K^+, Ca^{2+}, cu creşterea consecutivă a concentraţiei acestor ioni în lichidul care ajunge la nivelul maculei densa, exercită efecte inhibitoare, iar scăderile concentraţiei plasmatice a acestor ioni au efecte stimulante. Angiotensinele II şi III, în doze care nu influenţează tensiunea arterială sistemică sau perfuzia renală, scad descărcările de renină prin acţiune directă asupra celulelor aparatului juxtaglomerular. Dintre hormoni, estrogenii influenţează ARP indirect, stimulînd sinteza hepatică a precursorului reninic, ACTH şi glucocorticoizii stimulează direct celulele aparatului juxtaglomerular, iar mineralocorticoizii acţionează prin variaţiile volumului lichidelor extracelulare şi ale volemiei (fig. 2.34).

Prostaglandinele izolate din rinichi, mai ales din zona medulară (PGA_2, PGE_2, PGF_2 etc.), produc descărcări de renină doar în doze foarte mari, care determină depleţii sodice şi hipovolemie, în timp de PGI_2 şi PGD_2 stimulează descărcările prin acţiune directă asupra celulelor juxtaglomerulare. Anumite argumente sugerează că stimularea baro- şi a osmoreceptorilor renali ar stimula descărcările de renină prin producerea de PG în corticala renală.

Metabolizarea reninei se face predominant în ficat, dar există şi un sistem fosfolipidic inhibitor reninic dependent de o fosfolipază renală şi un inhibitor fosfolipidic circulant încă în studiu.

Angiotensinogenul sau substratul reninei (S.R.) este o glicoproteină cu greutate moleculară aproximativ 55 000, prezentă în fracţiunea α_2-globulinică a serului şi în limfă. Concentraţia plasmatică a acestei proteine sintetizată de ficat variază la om între 600 şi 900 ng/ml, fiind reglată de rata sintezei şi nu de cea a consumului ei. Sinteza hepatică a S.R. este stimulată de glucocorticoizi şi estrogeni, sub acţiunea estrogenilor fiind sintetizate mai multe forme. Efectul stimulator al estrogenilor asupra sintezei S.R. explică creşterile concentraţiei plasmatice a acestei fracţiuni la gravide şi la femeile care iau anticoncepţionale. În plasma diverselor specii animale au fost evidenţiate mai multe forme de S.R. (2 la şobolan, 3 la iepure), care, sub acţiunea reninei, generează cantităţi diferite de angiotensină.

Angiotensina I este un decapeptid care rezultă prin acţiunea reninei asupra angiotensinogenului. Unii autori atribuie angiotensinei I o serie de acţiuni fiziologice (eliberarea de catecolamine medulosuprarenaliene, stimularea centrului setei şi a centrului vasopresor, scăderea fluxului sanguin al corticalei interne şi al medularei etc.), în timp ce alţii o consideră lipsită de orice acţiune proprie, fiind doar precursorul angiotensinei II. Pe rinichiul izolat s-a demonstrat că numai o mică parte din angiotensina I este transformată în angiotensină II, cea mai mare parte acţionează local, reducînd fluxul sanguin la nivelul corticalei interne şi al medularei renale. În plus, angiotensina I stimulează sinteza de PGE_2, care antagonizează acţiunile ei locale. Sub acţiunea enzimei de convertire, angiotensina I este transformată în angiotensină II — factorul cel mai bine cunoscut al SRAA —, iar sub acţiunea unei aminopeptidaze pierde aminoacidul N-terminal rezultînd un nonapeptid, care sub acţiunea enzimei de convertire se transformă în angiotensină III.

Enzima de convertire, prezentă în plasmă, limfă şi diverse organe, se găseşte în cea mai mare cantitate la suprafaţa celulelor endoteliale pulmonare, dar este prezentă şi la nivelul altor endotelii vasculare şi al celulelor tubulare renale. Denumită şi chininază II, deoarece inactivează bradichinina (fig. 2.35), enzima de convertire este o dipeptidază, cu pH optim de acţiune între 7,25—7,30, care scindează rapid dipeptidul histidil-leucină din capătul N-terminal al angiotensinei I, rezultînd angiotensină II. Procesul are loc în cea mai mare parte în timpul cît sîngele străbate teritoriul pulmonar dar, datorită largii răspîndiri a enzimei, probabil că se realizează şi în alte teritorii vasculare şi chiar în pereţii vaselor.

Angiotensina II este cel mai puternic vasoconstrictor natural — la greutăţi egale fiind de 4—8 ori mai activă decît norepinefrina — şi cel mai activ stimulator al secreţiei de aldosteron. Acţiunea presoare a angiotensinei II se datorează participării mai multor mecanisme, în cadrul cărora efectele directe asupra pereţilor arteriali probabil că deţine un rol mai redus comparativ cu efectele asupra secreţiei de aldosteron şi asupra sistemului vegetativ simpatic.

Prin acţiune directă asupra celulelor zonei glomerulare a corticosuprarenalei, angiotensina II stimulează intens sinteza de aldosteron, acţionînd atît la nivelul etapelor inițiale ale procesului cît și asupra etapelor dintre corticosteron și aldosteron. La rîndul său, aldosteronul contribuie la creșterea tensiunii arteriale prin retenția de Na^+, care mărește responsivitatea vasculară la stimulii vasopresori fiziologici, precum și prin retenția de apă, care mărește volumul lichidelor extracelulare și volemia. Angiotensina stimulează tonusul vascular atît acționînd periferic asupra unor receptori specifici arteriolari, cît și stimulînd anumite formațiuni nervoase centrale periventriculare și centrul vasomotor. Probabil că la efectul presor contribuie și creșterea inotropismului cardiac, consecutiv descărcărilor de catecolamine.

Dar angiotensina II exercită efectele presoare și prin stimularea activității simpaticului, consecutiv descărcărilor de catecolamine din medulasuprarenale, activării eliberărilor de norepinefrină din terminațiile postganglionare adrenergice și a diminuării recaptării catecolaminelor de către aceleași terminații, ceea ce asigură o concentrație crescută de neurohormon la nivelul receptorilor adrenergici vasculari.

Asupra rinichiului angiotensina II exogenă provoacă diminuarea fluxului sanguin și a ratei filtrării glomerulare, avînd ca urmare antidiureză și antinatriureză. În același timp angiotensina II stimulează și sinteza locală de PGE_2 și de kalicreină, factori care modulează efectele vasopresoare intense ale angiotensinei. Prezența enzimei de convertire în endoteliul vaselor renale și în membranele „în perie“ al tubulocitelor permite presupunerea că angiotensina II se poate activa local în vasele glomerulare și în interstițiul înconjurător, intervenind astfel în reglarea hemodinamicii renale, transportul tubular al Na^+ și echilibrul glomerulo-tubular.

Angiotensina II se distruge rapid în circulație, la om timpul de înjumătățire fiind de 1—2 minute. Inactivarea este datorată unor peptidaze nespecifice denumite angiotensinaze, prezente în plasmă și în țesuturi, în special în rinichi, ficat și intestin. Sub acțiunea acestor enzime prin hidroliza angiotensinei rezultă diverse peptide, importanță fiziologică avînd mai ales heptapeptidul angiotensină III.

Angiotensina III (des-Asp_1-angiotensina II) poate rezulta atît prin desprinderea acidului aspartic terminal al angiotensinei II sub acțiunea unei α-aminopeptidaze, cît și prin desprinderea unui dipeptid N-terminal sub acțiunea enzimei de convertire, din nonapeptidul rezultat prin hidroliza ultimului aminoacid N-terminal al angiotensinei I. Angiotensina III, descoperită mai de curînd, acționează probabil asupra acelorași receptori tisulari ca și angiotensina II și exercită efecte similare cu ale acesteia, dar în timp ce efectele presoare sînt mai slabe, cele de stimulare a secreției de aldosteron sînt mai puternice. Unii autori consideră chiar că angiotensina III este principalul activator al secreției de aldosteron, deoarece s-a demonstrat că în celulele zonei glomerulare a corticosuprarenalei se găsesc toate enzimele necesare sintezei ei.

În condiții obișnuite SRA probabil că acționează doar local, controlînd rezistența vasculară și fluxul sanguin renal. Rolul său crește însă în hipovolemiile de diverse etiologii. Cît privește implicarea SRAA în patogenia hipertensiunilor arteriale, cercetările clinice au dovedit importanța sa în producerea hipertensiunii maligne, a hipertensiunii renovasculare și a hipertensiunii determinată de anticoncepționale. În celelalte tipuri etiologice de hipertensiuni participarea sa este încă incomplet elucidată, iar în hiperaldosteronismul primar sistemul este supresat.

ACTIVITATEA DEPRESOARE RENALĂ

Activitatea depresoare renală mai puțin studiată comparativ cu cea presoare, constă în inactivarea unor substanțe presoare de proveniență extrarenală și în sinteza de substanțe cu acțiune depresoare.

Inactivarea unor substanțe presoare extrarenale sintetizate în alte structuri a fost sugerată de cercetările experimentale, care au demonstrat că dubla nefrectomie la iepure este urmată de instalarea unei hipertensiuni arteriale sistemice — hipertensiunea renoprivă. Grefarea la animalele binefrectomizate hipertensive a unui rinichi normal sau a unui rinichi a cărui funcție excretoare a fost suprimată normalizează tensiunea în 2 ore, fapt atribuit capacității renale de a capta și inactiva substanțe presoare prezente în sînge. Patogenia hipertensiunii renoprive nu este încă precizată, unii autori susținînd că se datorează acumulării în plasmă a unor substanțe presoare (*renin-like*) secretate de creier, glandele submaxilare etc., iar alții că ar fi consecința hipervolemiei datorată retenției de apă și de Na^+. Constatarea că hipertensiunea renoprivă se instalează și în absența retenției de apă și de Na^+ și mai ales absența hipertensiunii la oamenii binefrectomizați dializați corect sînt argumente puternice pentru prima ipoteză.

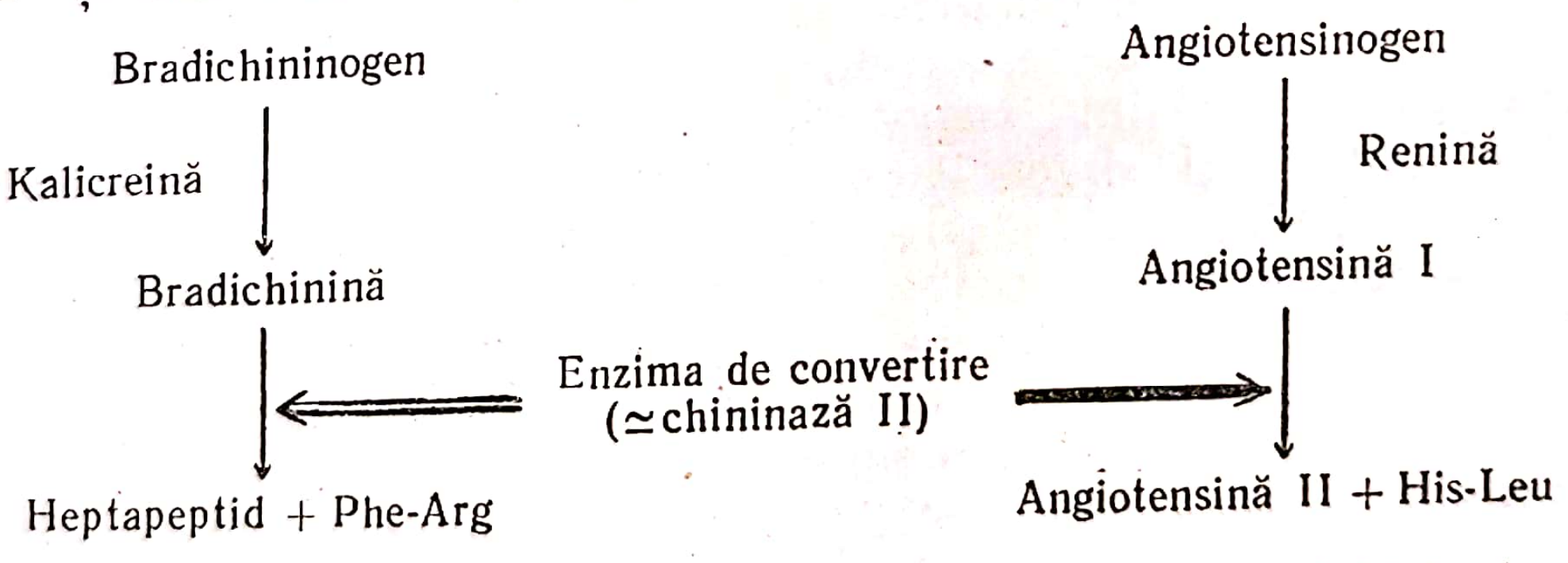

Fig. 2.35. Relațiile dintre sistemul renină-angiotensină și sistemul kalicreină-chinine (reprodusă după Mimran A., Casellas D., Baudin G., Aldigier J. C. și Plonin P. F., 1980).

Secreția de substanțe cu acțiune depresoare a fost preconizată pe baza prezenței în urină a unei substanțe vasodilatatoare (Abelous și Bordier, 1909), denumită mai tîrziu (Frey, 1929), kalicreină, deoarece o substanță cu proprietăți similare a fost evidențiată în pancreas (kallicreon=pancreas). Cercetările ulterioare au evidențiat prezența de substanțe vasodilatatoare în toate glandele exocrine, inclusiv în rinichi. Mai recent s-a precizat că substanța vasodilatatoare este rezultatul final al activării unui sistem complex, alcătuit din enzime proteolitice specifice (kalicreine sau chininogenaze), care acționează hidrolitic asupra unor fracțiuni proteice plasmatice și tisulare (chininogene) și eliberează oligopeptide active (chininele plasmatice și tisulare), inactivate de chininaza II, identică cu enzima de convertire. Această ultimă etapă corelează sistemul kalicreine-chinine cu sistemul renină-angiotensină-aldosteron (fig. 2.35).

Kalicreina renală, enzimă cu greutate moleculară de aproximativ 38 000 și *p*H optim de acțiune 8,5, provine din zona corticală (răspunzătoare pentru aproximativ 90% din activitatea totală a enzimei), concentrația ei scăzînd progresiv dinspre exteriorul spre interiorul rinichiului. Enzima renală, excretată și în urină la nivelul tubilor distali, diferă de cea plasmatică atît prin anumite proprietăți fizico-chimice, cît și prin faptul că generează un decapeptid — lizilbradichinina (kalidina) —, în timp ce enzima plasmatică generează bradichinină. Cercetări recente au arătat că injectarea de bradichinină marcată izotopic în tubii proximali este urmată de recuperarea radioactivității injectate în proporție de 24% (din care numai 15% ca bradichinină și restul ca metaboliți), iar după injectarea în tubii distali recuperarea este de 96% (în totalitate ca bradichinină), dovadă că bradichinina plasmatică filtrată este degradată și reabsorbită rapid în tubii proximali, în timp ce în tubii distali chininele nu mai suferă modificări.

Lizilbradichinina (kalidina), generată de kalicreina renală, acționează predominant local, la nivelul tubilor distali și colectori și a capilarelor peritubulare, determinînd vasodilatație, natriurie și poliurie, acțiuni antagoniste celor exercitate de SRAA, ceea ce a făcut ca sistemul renal kalicreină-kalidină să fie considerat, împreună cu prostaglandinele de tip E, ca un mecanism de atenuare a efectelor SRAA. Numeroase observații duc la concluzia că sistemul kalicreină-kalidină este un important factor renal care controlează natriuria. La om și la iepure, în condițiile unui aport sodic liber, există o corelație directă între excrețiile urinare de NaCl și cele de kalicreină, iar încărcarea acută cu Na la cîine este urmată de creșterea kalicreinuriei. Aceste rezultate au fost contestate de alți autori, care nu au putut constata vreo corelație între natriurie și kalicreinurie și nici o modificare a excreției renale de kalicreină ca răspuns la încărcarea sodică acută.

În schimb, restricția cronică a aportului sodic a provocat activarea importantă a sistemului kalicreinei renale, iar majorarea aportului de Na a fost urmată de diminuarea kalicreinuriei. Pentru precizarea corelațiilor dintre kalicreinurie, diureză și osmolalitatea urinei, au fost investigate și relațiile dintre mineralocorticoizi și sistemul renal kalicreină-kalidină. Astfel s-a demonstrat că la șobolanii cu aport sodic liber administrarea de DOCA determină creșterea progresivă a excreției urinare de kalicreină, iar la animalele cu aport sodic practic nul hormonul nu a avut nici o influență asupra kalicreinuriei. Deci, efectul mineralocorticoizilor asupra excreției urinare de Na depinde de echilibrul sodic și este invers comparativ cu cel al SRAA, mineralocorticoizii stimulînd puternic sistemul kalicreină-kalidină și deprimînd intens sistemul renină-angiotensină-aldosteron. Aceste corelații se stabilesc probabil prin intermediul enzimei de convertire (chininaza II), care stimulează generarea de angiotensină II și degradarea chininelor. Corelațiile funcționale menționate probabil că dețin în condiții obișnuite o importanță fundamentală în controlul irigației renale și al excreției de apă și NaCl.

Prostaglandinele — mediatori celulari prin intermediul cărora acționează mulți dintre factorii fiziologici de reglare — intervin și în realizarea efectelor renale vasodilatatoare și natriuretice ale sistemului kalicreină-kalidină. Cercetări recente au precizat că bradichinina activează eliberarea de PGE_2 prin activarea fosfolipazei, efectul său vasodilatator renal fiind datorat atît acțiunii directe asupra peretelui vascular cît și PGE_2. Indometacina, inhibitor al PG-sintetazei, reduce efectul vasodilatator și natriuretic al chininelor, iar PGE_2 atenuează efectul vasoconstrictor al stimulării simpaticului și al catecolaminelor și potențează acțiunea vasodilatatoare a chininelor. Perfuzia de PGE_1 în artera renală determină creșterea kalicreinuriei, poliurie, natriurie, și kaliurie. Administrarea unui inhibitor al activității chininogenazice a kalicreinei renale și urinare (aprotinina) provoacă la șobolani scăderea tranzitorie a natriuriei și diminuarea permanentă a excreției urinare de material PGE-like și, dacă se continuă administrarea substanței timp de 6 zile, se produce și scăderea importantă a fluxului sanguin renal.

CONTROLUL VOLUMULUI LICHIDELOR EXTRACELULARE ȘI AL VOLEMIEI

Controlul volumului lichidelor extracelulare și al volemiei este una din funcțiile fundamentale ale rinichiului și unul din mecanismele majore prin care rinichiul intervine în menținerea homeostaziei tensionale normale și în condiții patologice în patogenia anumitor hipertensiuni arteriale. Aceste corelații se datorează faptului că mecanismele care controlează volemia sînt aceleași cu mecanismele de control al presiunii arteriale.

Cercetări mai vechi asupra reglării activității renale au demonstrat că mărirea presiunii arteriale determină creșterea importantă a excreției urinare de apă și sare — diureza și natriureza presionale —, avînd ca urmare scăderea volumului lichidelor extracelulare, compuse aproape în întregime din apă și sare, a volemiei și a nivelului tensional, iar scăderea presiunii sanguine produce retenție renală de lichide, cu creșterea consecutivă a volumului sanguin și a nivelului tensional. Cercetările pe rinichiul izolat perfuzat confirmă acest mecanism de control al presiunii arteriale, demonstrînd că la presiuni de perfuzie de 50—60 mm Hg debitul urinar este zero, la 100 mm Hg este normal, iar la 200 mm Hg este de 6—8 ori superior normalului.

Sistemul de control rinichi-lichidele organismului, extrem de complex și de eficient, funcționează pe baza mecanismului de *feedback* (fig. 2.36). Astfel, scăderea presiunii arteriale determină diminuarea excreției renale de apă și sare și, dacă eliminările renale sînt inferioare aportului net de sare și apă, atunci rata acumulării de sare și apă în organism va fi pozitivă și conținutul hidro-salin total va crește progresiv timp de cîteva zile. Creșterea apei și a sării mărește volumul lichidelor extracelulare și volemia, care, la rîndul său, mărește presiunea medie de umplere circulatorie, și consecutiv acesteia crește întoarcerea venoasă și debitul cardiac (DC). Creșterea DC

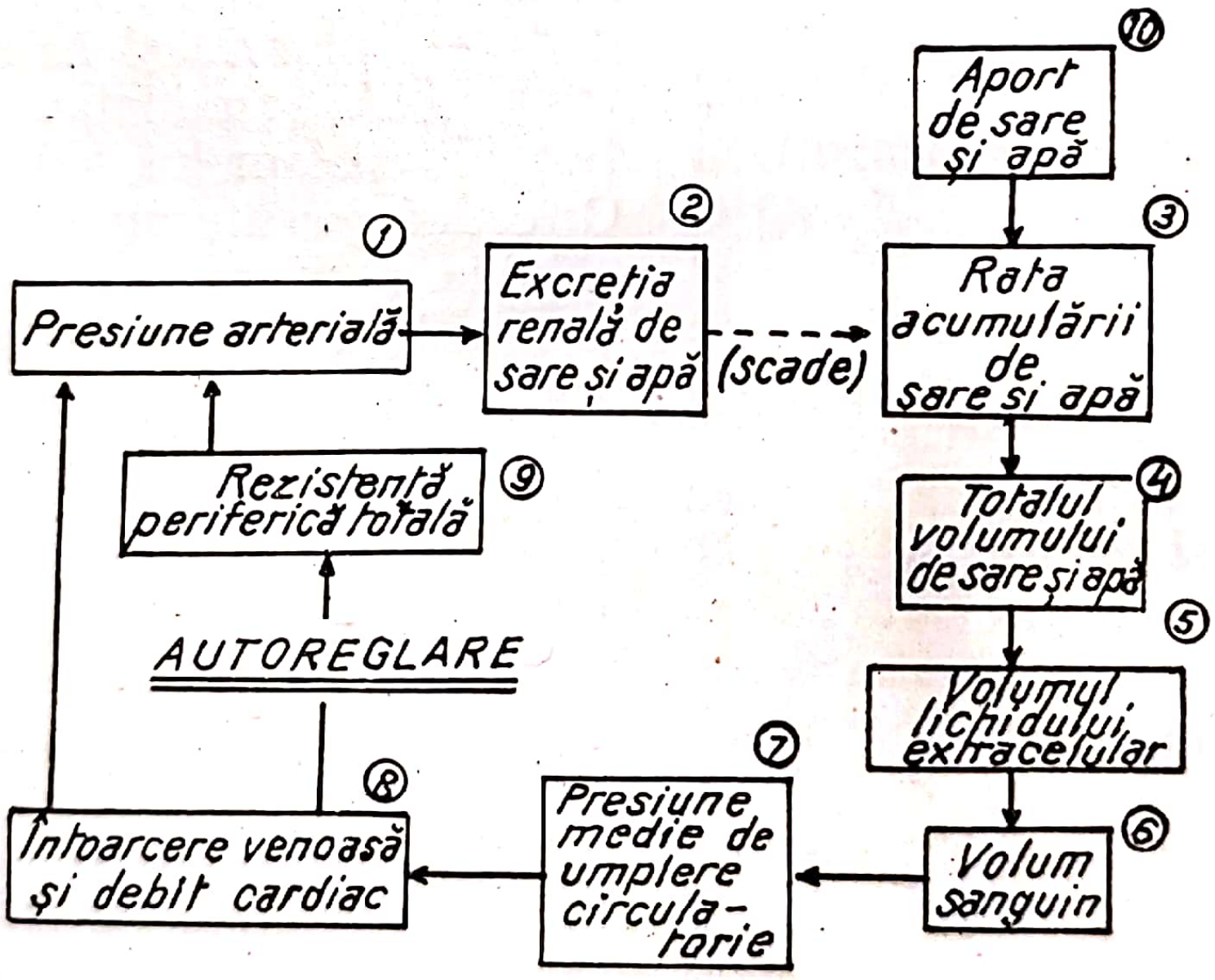
⑩
Aport de sare și apă
①
Presiune arterială
②
Excreția renală de sare și apă
(scade)
③
Rata acumulării de sare și apă
④
Totalul volumului de sare și apă
⑤
Volumul lichidului extracelular
⑥
Volum sanguin
⑦
Presiune medie de umplere circulatorie
⑧
Întoarcere venoasă și debit cardiac
⑨
Rezistență periferică totală
AUTOREGLARE

Fig. 2.36. Schema mecanismului rinichi-lichidele organismului pentru controlul de lungă durată al presiunii arteriale (reprodusă după Guyton A. C., 1981).

augmentează presiunea sanguină prin efect direct, dar și indirect prin creșterea rezistenței periferice totale (RPT), ca urmare a autoreglării vasculare locale (cînd debitul cardiac devine prea mare se produce o vasoconstricție generalizată, care se accentuează progresiv timp de zile sau săptămîni). Creșterea precoce a presiunii arteriale este datorată în cea mai mare parte creșterii DC, dar după cîteva săptămîni 80—90% din creșterea presională se datorează creșterii RPT și numai 10—20% efectului direct al creșterii DC.

Una din caracteristicile mecanismului de control al presiunii arteriale rinichi-lichidele organismului este că variațiile minime ale cantităților de lichide din organism determină modificări marcate ale presiunii arteriale. Astfel creșterile cronice ale volemiei cu 2% pot mări presiunea medie de umplere circulatorie cu 5% și aceasta mărește întoarcerea venoasă și DC de asemenea cu 5%, iar această creștere a DC mărește RPT cu 25—50% și, respectiv, presiunea arterială cu 30—57%. De aceea, creșterile volumului lichidelor extracelulare cu numai cîteva sute de ml pot determina stări hipertensive, dovadă fiind normalizarea nivelului crescut al presiunii sanguine prin administrarea unui diuretic, care reduce volumul lichidelor extracelulare cu aproximativ 500 ml.

Controlul volemiei mai implică și alți factori, care pot dobîndi o importanță crescută în condiții patologice.

— Capacitatea circulației este un factor important pentru reglarea volemiei, orice variație a capacității modificînd automat nivelul la care se realizează reglarea volemiei. Astfel în venele dilatate ale unui pacient cu varice voluminoase se poate acumula pînă la 1 l sînge, ceea ce impune adaptarea automată a mecanismelor de reglare la acest nivel volemic crescut. Asemenea readaptări ale mecanismelor de reglare a volemiei mai impun și modificările capacității circulatorii determinate de factori vasoconstrictori sau vasodilatatori, anevrisme etc. Sistemele de control al volemiei intervin deci permanent, ajustînd volumul sanguin la capacitatea patului vascular.

— ADH și aldosteronul, hormoni care dețin roluri însemnate în controlul anumitor aspecte ale economiei hidroelectrolitice în organism, au fost creditați și ca factori foarte importanți în reglarea volemiei, ipoteză neconfirmată. Astfel în diabetul insipid hipofizar, volumul sanguin obișnuit nu scade, deoarece enormele cantități de lichide care se pierd prin urină sînt înlocuite de către lichidele ingerate în cantități corespunzătoare, datorită senzației de sete iar în cazul secreției inadecvate de ADH creșterile volemice sînt nesemnificative (3—5%), deoarece creșterile presiunii sanguine depășesc efectele antidiuretice ale hormonului și măresc eliminările hidro-saline. Creșterile importante ale descărcărilor de aldosteron din sindromul Conn, deși stimulează intens retenția de Na și de apă, mărind astfel volumul lichidelor extracelulare, cresc volemia doar cu cîteva procente, deoarece, prin intrarea în funcție a mecanismului, fundamental de reglare a volemiei, creșterea presiunii arteriale cu cîțiva mm Hg mărește RFG cu cîteva procente și astfel debitul urinar crește, egalînd reabsorbția crescută tubulară; la pacienții cu boală Addison, deși prin urină se pierd cantități imense de apă și sare, acestea sînt înlocuite cantitativ și de aceea volemia se modifică numai atunci cînd este împiedicat sau sistat aportul hidro-salin.

Exprimarea grafică a corelațiilor dintre curba eliminărilor urinare și aportul hidro-salin este utilă pentru înțelegerea mecanismelor de menținere a nivelului presiunii arteriale normale și a rolului rinichiului în patogenia hipertensiunilor arteriale cronice.

Din graficul 2.37 reiese că punctul A, la care se realizează echilibrul dintre nivelul normal al aportului hidrosalin și eliminările renale, definește și nivelul presiunii arteriale, în acest caz 100 mm Hg. Un aport crescut de lichide hidro-saline întretaie curba eliminărilor renale în punctul B și corespunde la o presiune arterială de 106 mm Hg, demonstrînd că la un pacient cu rinichi normali aportul hidrosalin ridicat are doar consecințe minime asupra presiunii arteriale. Dacă presiunea arterială a crescut la 110 mm Hg, va crește și debitul urinar și, prin eliminarea unui exces de lichide, volemia va scădea și presiunea arterială se va normaliza, în acest moment eliminările urinare fiind în echilibru cu aportul (punctul A). Sistemul implică deci o ajustare automată a eliminărilor urinare ca să corespundă exact aportului, ceea ce are ca urmare readucerea presiunii arteriale la nivelul original, dacă nu au intervenit între timp modificări ale aportului sau ale eliminărilor renale. Factori extrarenali care acționează asupra rinichiului (excesul de angiotensină sau de aldosteron, stimularea simpaticului etc.), sau nefropatiile care scad masa parenchimului renal funcțional, determină importante modificări ale acestor corelații. Din grafic se constată că orice factor care deplasează curba eliminărilor renale spre dreapta va ridica punctul în care linia aportului intersectează curba eliminărilor renale la un nivel mai înalt al presiunii arteriale. Deci, orice factor care acționează îndelungat alterînd curba eliminărilor renale va provoca și modificări ale nivelului la care este controlată presiunea arterială. Pe baza acestor date reiese că determinanții pe termen lung ai nivelului presiunii arteriale sînt : domeniul presional al curbei eliminărilor renale și rata netă a aportului de lichide, iar creșterea unuia dintre ei poate determina creșteri durabile ale presiunii arteriale.

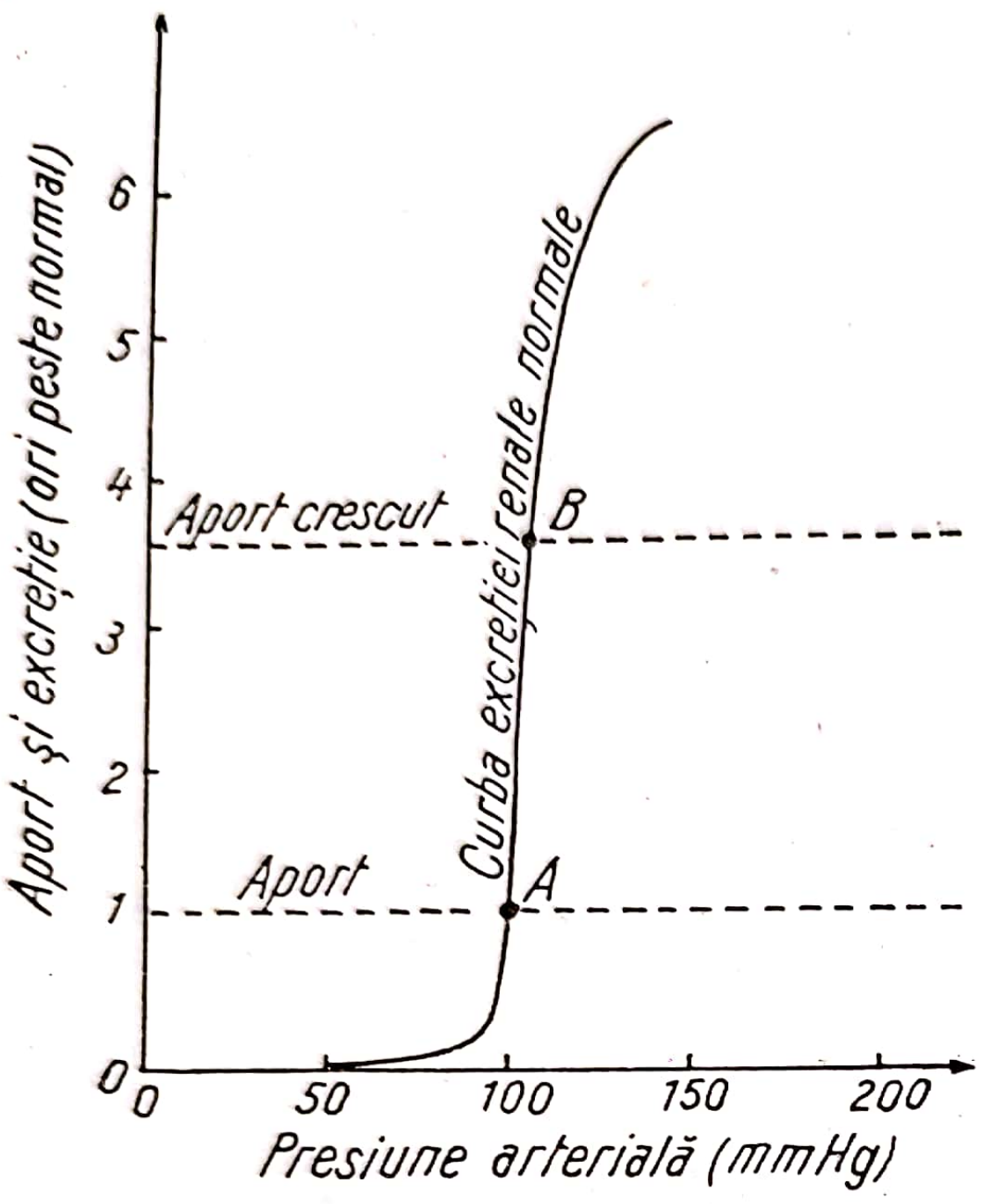

Fig. 2.37. Procedeu grafic de prevedere a stabilizării pe termen lung a nivelului presiunii arteriale prin raportarea curbei excreției renale la nivelul aportului de lichide și sare (reprodusă după Guyton A. C., 1981).

ROLUL RINICHIULUI ÎN PATOGENIA HIPERTENSIUNILOR ARTERIALE

Presiunea arterială se admite obișnuit că depinde de RPT și DC, fiind rezultatul produsului acestor doi determinanți. Dar nici unul dintre acești determinanți nu reprezintă mecanismul fundamental de control, fiecare fiind, la rîndul său, controlat de alți factori. Astfel sistemul rinichi-lichidele organismului controlează ambii determinanți, creșterea DC, datorită creșterii volumului de lichide, determină mărirea fluxului sanguin tisular, care declanșează un mecanism de autoreglare vasculară locală și acesta mărește RPT (fig. 2.36). Deci, sistemul rinichi-lichidele organismului controlează presiunea sanguină prin intermediul modificării adecvate și coordonate a RPT sau a DC. Alți factori care intervin în controlul presiunii arteriale acționează de asemenea prin modificări ale RPT (activarea SRAA) sau ale DC (creşterea acută a forţei de contracţie a miocardului). Dacă se modifică numai unul din cei doi determinanţi ai nivelului presiunii arteriale, efectele iniţiale ale variaţiilor RPT sau ale DC vor fi compensate prompt de către efectele secundare ale sistemului rinichi-lichidele organismului şi de aceea nu se poate admite că modificările durabile ale presiunii arteriale sînt consecinţa alterării doar a RPT sau a DC. Cercetări mai recente au precizat că modificările de lungă durată ale acestor doi parametri pot provoca creşteri persistente ale presiunii arteriale numai dacă afectează funcţia renală. De altfel şi SRAA, mult investigat în diversele tipuri etiologice de hipertensiuni arteriale datorită acţiunilor angiotensinei, provoacă vasoconstricţie sistemică cu creşterea consecutivă a RPT şi stimularea secreţiei de aldosteron urmată de retenţie renală hidro-salină, creşterea volumului lichidelor extracelulare şi a volemiei şi creşterea DC, dar acţionează şi direct asupra rinichiului, producînd retenţie de sare şi apă. Acţiunea hipertensivă durabilă a angiotensinei se datorează deci atît aldosteronului, care prin retenţie hidro-salină deviază curba eliminărilor renale spre un nivel mai înalt, cît mai ales acţiunii directe renale a angiotensinei, care deviază întreaga curbă de eliminare renală spre nivelurile superioare. Hipertensiunile arteriale durabile pot fi determinate de orice factor care măreşte domeniul presional al curbei eliminărilor renale.

Hipertensiunile întîlnite în clinică reprezintă grade variate ale hipertensiunilor pure de tip hipervolemic sau de tip vasoconstrictor.

— Reducerea masivă a masei renale în jurul a 70%, dar cu restul de parenchim renal normal, nu provoacă creşteri importante ale presiunii arteriale, dacă aportul hidro-salin se menţine în limite normale. Din figura 2.38 reiese că punctul C, în care curba eliminărilor încrucişează linia aportului normal (punctul de echilibru) şi la care este controlată presiunea arterială, corespunde la o valoare cu numai 6 mm Hg superioară normalului, restul de parenchim renal normal fiind suficient pentru a excreta apa şi sarea ingerate zilnic doar cu creşterea uşoară a presiunii sanguine. Dacă se măreşte progresiv aportul hidro-salin, peste o anumită limită rinichiul nu mai poate excreta excesul de apă şi sare ingerat decît dacă creşte presiunea arterială. Pe grafic se vede că atunci cînd aportul hidro-salin a crescut de 3,5 ori peste cel normal, punctul D, unde se întîlnesc linia aportului crescut cu curba eliminărilor renale, corespunde la o presiune arterială de 160 mm Hg la care se realizează echilibrul dintre aport şi excreţie. În acest tip de hipertensiune cercetările hemodinamice au arătat că în stadiile iniţiale hipertensiunea este datorată în întregime creşterii DC, şi doar după cîteva zile, în timp ce DC se normalizează, creşte RPT, ca urmare a autoreglării fluxului tisular local. Aceste hipertensiuni prin creşterea volumelor lichidiene sînt de tip rezistenţă crescută.

— Creşterea durabilă a descărcărilor de renină, realizată experimental prin infuzie continuă de angiotensină II şi în patologia umană de tumorile secretante de renină, determină un tip de hipertensiune arterială care se diferenţiază de precedentul, fiind caracterizat printr-o intensă creştere a RPT cu scăderea uşoară a volemiei şi scăderea importantă a DC. Creşterea RPT este datorată efectului arterioloconstrictor al angiotensinei, dar menţinerea hipertensiunii este consecinţa alterării eliminărilor renale hidro-saline şi a devierii curbei eliminărilor renale spre nivelurile superioare. Scăderea uşoară a volemiei este rezultatul unor corelaţii între creşterea RPT, care măreşte imediat presiunea sanguină și efectul angiotensinei asupra rinichiului, care deviază curba excreției renale spre domeniul nivelurilor presionale superioare; dacă creșterea presiunii arteriale este mai mare decît devierea curbei excreției renale, creșterea inițială a presiunii sanguine este mai mare decît poate fi susținută de devierea curbei renale de excreție și, ca urmare a diurezei și natriurezei presionale, se pierd lichide din organism și volemia scade ușor. Scăderea DC este datorată aproape în întregime arterioloconstricției intense și diminuării consecutive a întoarcerii venoase spre cord.

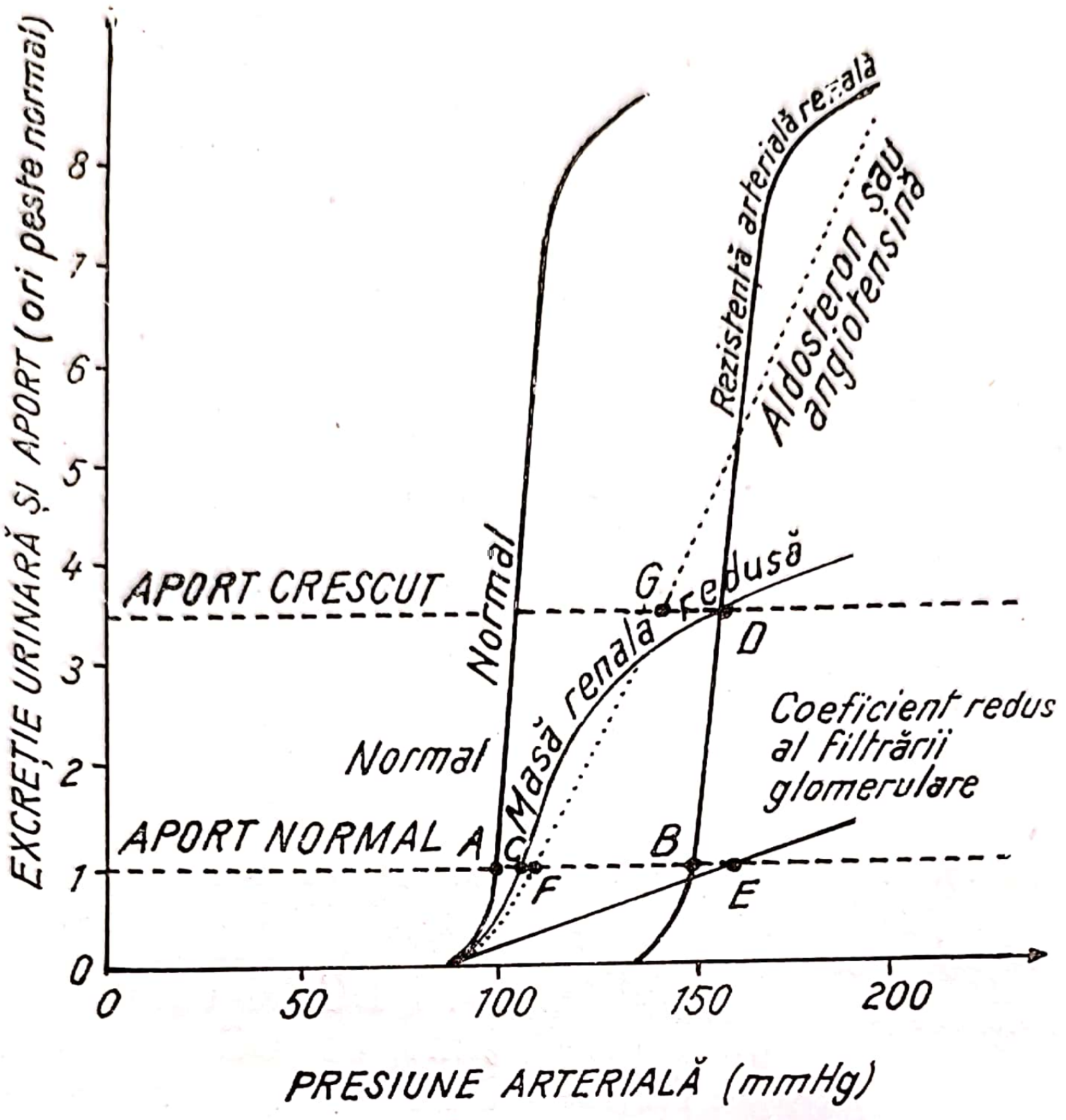

Fig. 2.38. Curbe anormale de eliminări urinare și analiza grafică a nivelului presiunii arteriale pe termen lung în diversele stări hipertensive produse de funcția renală anormală (reprodusă după Guyton A. C., 1981).

În continuare vor fi prezentate cîteva tipuri etiopatogenetice de hipertensiuni arteriale.

Hipertensiunile renale. Hipertensiunile de origine renală sînt cele mai frecvente hipertensiuni secundare, incidența lor fiind apreciată de diverși autori între 3 și 30% din totalul hipertensiunilor arteriale. Cercetările recente au diferențiat două tipuri principale de hipertensiuni renale, unele datorate, cel puțin inițial, activării mecanismelor presoare renale — *hipertensiunile renovasculare* —, celelalte instalate ca urmare a scăderii substanței renale funcționale, probabil, și a activității mecanismelor depresoare — *hipertensiunile renoparenchimatoase.* În patogenia nefropatiilor bilaterale intervin ambele mecanisme, cu o pondere variabilă în funcție de tipul și stadiul evolutiv al afecțiunii, respectiv, de procentul de țesut renal distrus și de afectarea irigației parenchimului restant (fig. 2.39).

Hipertensiunile revovasculare sînt consecința unor procese patologice care reduc fluxul sanguin al arterei renale, realizînd condiţii similare celor ale „modelului Goldblatt". Modelele experimentale create de Goldblatt au furnizat rezultate variate, în funcţie de pensarea uneia sau a ambelor artere

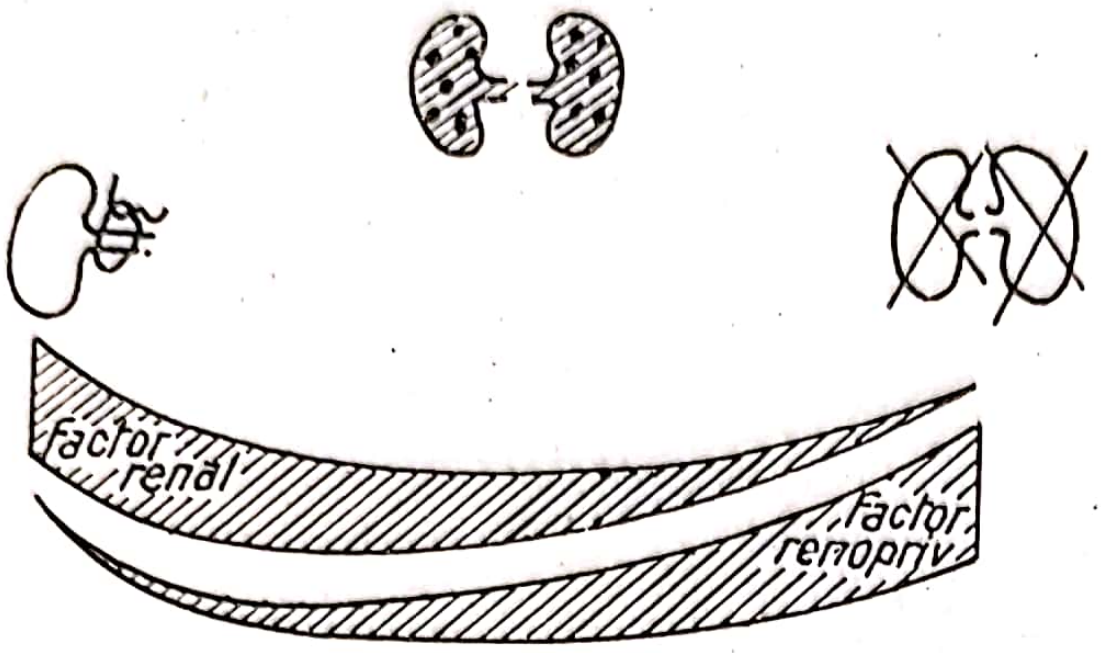

Fig. 2.39. Reprezentare schematică a participării relative a factorilor presori renali şi renoprivi în hipertensiunile renale (reprodusă după Dustan Harriet şi colab., 1976).

renale şi de prezenţa sau absenţa rinichiului controlateral.

— Stenozarea parţială a unei singure artere renale, în prezenţa unui rinichi controlateral normal, provoacă hipertensiune arterială numai dacă lumenul arterial este redus cu peste 70%, reducerile mai mici nu modifică fluxul sanguin şi nici filtrarea glomerulară datorită intervenţiei mecanismelor de autoreglare locală. În condiţiile stenozării puternice a arterei renale se instalează o disociere totală a funcţiilor excretoare şi endocrine ale celor doi rinichi. Astfel în rinichiul cu artera pensată scade atît fluxul sanguin cît şi filtrarea glomerulară, scăderile fiind neparalele din cauza creşterii fracţiei filtrate. Concomitent creşte reabsorbţia proximală a Na^+ şi a apei, ca urmare a creşterii presiunii oncotice a plasmei din capilarele peritubulare, din cauza creşterii fracţiei filtrate şi a redistribuţiei intrarenale a fluxului sanguin către zona corticală dotată cu capacitate de reabsorbţie mai mare. Ca urmare a acestor modificări, rinichiul cu artera pensată va elimina o cantitate de urină mai mică, cu conţinut de Na^+ redus, dar mai bogată în substanţe neresorbabile. De asemenea acest rinichi va sintetiza şi descărca local şi în circulaţia sistemică cantităţi crescute de renină, care prin generarea intrarenală de angiotensină, provoacă vasoconstricţie arteriolară, antidiureză şi antinatriureză, iar prin angiotensina activată în circulaţia sistemică produce vasoconstricţie şi stimularea simpaticului şi a secreţiei corticosuprarenaliene de aldosteron, cu retenţie consecutivă de Na^+ şi apă şi hipertensiune arterială. Din graficul 2.38 se constată că devierea mult spre dreapta a curbei eliminărilor renale face ca şi presiunea arterială să se modifice din punctul A (100 mm Hg) în punctul B (150 mm Hg), nivel la care eliminările hidro-saline vor fi în echilibru cu aportul. Rinichiul controlateral normal reacţionează stopînd secreţia de renină şi crescînd excreţia de Na^+ şi de aceea, comparativ cu rinichiul cu artera pensată, va elimina cantităţi mai mari de urină, cu conţinut mai ridicat de Na^+. Cu toate acestea şi curba eliminărilor renale ale rinichiului normal este deviată spre dreapta din cauza reninei produsă de către rinichiul ischemic.

Stimularea intensă a activităţii compensatorii a rinichiului normal, în cazul creşterilor rapide şi severe ale tensiunii arteriale, activează puternic secreţia de renină a rinichiului cu artera pensată şi ca urmare se poate instala o hipertensiune malignă. În schimb, atunci cînd hipertensiunea se instalează lent, rinichiul normal îşi pierde progresiv capacitatea de compensare şi nu mai poate influenţa retenţia de Na^+ şi nici hipertensiunea arterială.

După cîteva zile de la pensarea arterei renale, deşi hipertensiunea se menţine, concentraţia plasmatică a reninei revine la normal prin mecanisme renale încă neprecizate. Declamparea arterei renale în interval de 2 luni de la pensare este urmată de normalizarea nivelului tensional, dar peste acest termen hipertensiunea persistă după declampare, deoarece s-au constituit leziuni ireversibile în rinichiul controlateral.

— Stenoza parțială a unei singure artere renale, asociată cu nefrectomie controlaterală, este urmată constant de hipertensiune arterială. În primele zile hipertensiunea este consecința activării SRAA, deoarece administrarea de inhibitori ai reninei sau ai angiotensinei diminuează hipertensiunea, mai ales dacă aceste droguri au fost date cu cîteva zile înainte de pensarea arterei renale. Mecanismul de producere a hipertensiunii constă atît în activarea intrarenală a angiotensinei, care scade fluxul sanguin renal și mărește reabsorbția proximală de Na^+ și de apă, cît și în stimularea secreției corticosuprarenaliene de aldosteron, care mărește retenția hidro-salină, acționînd la nivelul nefronului distal. Ulterior, menținerea hipertensiunii arteriale este datorată unor mecanisme extrarenale, dovadă fiind persistența ei după extirparea rinichiului restant. Declamparea arterei renale este urmată de normalizarea presiunii arteriale, dacă parenchimul renal nu a fost prea grav afectat și se datorează probabil eliberării de PG sau alte substanțe vasodepresoare.

— Stenozarea parțială a ambelor artere renale determină hipertensiune arterială malignă. Imediat după aplicarea penselor se instalează o hipertensiune sistemică ridicată, datorită descărcărilor puternice de renină și activării intense de angiotensină II. Apoi concentrațiile plasmatice ale reninei și angiotensinei II revin la normal, iar hipertensiunea se menține datorită acțiunii presoare a micilor creșteri ale angiotensinei II, dar mai ales retenției hidro-saline. Mai tîrziu hipertensiunea persistentă este datorită modificărilor vasculare renale, renina și angiotensina II probabil nemai avînd nici un rol patogenetic.

Rezultatele obținute pe diversele variante ale „modelului Goldblatt" demonstrează importanța secreției de renină și a gradului retenției hidro-saline în patogenia hipertensiunii arteriale renale. Cu cît retenția hidro-salină va fi mai crescută, cu atît va fi mai scăzută ARP și mai slab răspunsul antihipertensiv la inhibitorii angiotensinei.

Cercetările efectuate la pacienții cu hipertensiune renovasculară au demonstrat că nivelul tensional ridicat este consecința creșterii rezistenței vasculare totale și a debitului cardiac, dar la unii pacienți debitul cardiac a fost normal sau chiar scăzut. Rezolvarea chirurgicală a cauzei stenozării arterei renale sau nefrectomia unilaterală au corectat mai ales rezistența vasculară crescută și mai puțin debitul cardiac (cînd era crescut). Creșterea debitului cardiac și hipertensiunea arterială au fost atribuite retenției hidro-saline, datorată reducerii presiunii de perfuzie a rinichiului. Dar cercetările experimentale, efectuate pe modelul perinefritei constrictive produsă prin învelirea rinichiului într-o folie de celofan, au arătat că atunci cînd debitul cardiac creștea volumul sanguin nu prezenta nici o modificare. Ulterior s-a demonstrat că în hipertensiunile renoprive cronice, atît la om cît și la animale, volumul plasmatic este ușor diminuat. Aspectul aparent paradoxal, de asociere a unei hipovolemii cu debit cardiac crescut, este rezultatul unei redistribuții sanguine datorită creșterii tonusului sistemului venos și a mobilizării sîngelui din rezervoarele venoase spre circulația centrală cardiopulmonară. Această redistribuție este un efect indirect al angiotensinei, realizat prin stimularea sistemului vegetativ simpatic, angiotensina fiind lipsită de activitate presoare asupra sistemului venos. Dacă rolul sistemului presor renal este deosebit de important în stadiile inițiale de evoluție a hipertensiunilor renovasculare, în schimb, în stadiile mai tardive, cînd debitul cardiac a revenit la normal, hipertensiunea arterială este menținută datorită creșterii rezistenței vasculare avînd alte mecanisme, deoarece obișnuit ARP este normală. Valori normale ale APR nu exclud însă efectul presor al creșterilor ușoare ale angiotensinei II, amplificat de retenția de Na$^+$, care mărește responsivitatea vasculară la angiotensină.

Afecțiunile însoțite de hipertensiuni renovasculare provoacă, direct sau indirect, stenoza parțială a arterei renale sau a unei ramuri importante ale ei, cu ischemia unui întreg rinichi sau doar a unei zone importante de parenchim renal. Cauzele cele mai frecvente ale stenozării arterei renale sînt reprezentate de leziuni cu punct de plecate la nivelul intimei (placă de aterom, endarterită fibroasă segmentară etc.), al mediei (fibroză perimusculară subadventiceală, hiperplazie fibromusculară, fibroză difuză a medulei etc.) sau al adventicei (fibroză periadventiceală etc.). Stenoza poate fi bilaterală și să afecteze arterele renale de origine (ateroscleroză, displazie etc.) sau vasele arteriale mici (ateroscleroză, neurofibromatoză, arterite inflamatorii, hipertensiune arterială malignă etc.), sau să fie unilaterală și să obstrueze artera renală incomplet (aterom, displazie fibromusculară, disecția aortei sau a arterei renale etc.), sau complet (embolii, tromboze) și să determine infarcte renale. Compresiuni ale arterei renale cu ischemie renală unilaterală pot determina și o serie de afecțiuni renale (torsiunea pediculului și ptoză renală, perinefrită fibroasă, hidronefroză etc.). Au fost descrise și hipertensiuni renovasculare prin leziuni ale venei renale (în special tromboze).

Relația dintre stenoza renală și hipertensiune nu este obligatorie, cercetările experimentale demonstrînd că pensarea arterei renale nu este urmată întotdeauna de hipertensiune, iar clinica descoperind stenoze ale arterei renale neînsoțite de hipertensiune. De aceea, prezența unei leziuni a arterei renale poate fi considerată a reprezenta cauza unei hipertensiuni arteriale numai după efectuarea unor multiple investigații clinice și paraclinice. Deoarece tratamentul hipertensiunilor renovasculare este obișnuit chirurgical, preoperator trebuie efectuate anumite investigații pentru stabilirea oportunității intervenției, în special determinarea activității SRAA și a răspunsului tensional la antagoniștii angiotensinei.

Determinările ARP sau a unora din constituenții SRAA (renina, angiotensina II) sînt utile, deoarece la pacienții cu hipertensiune renovasculară se găsesc frecvent valori crescute, corelate direct cu nivelul presiunii arteriale diastolice. Dar o valoare normală a ARP nu exclude diagnosticul de hipertensiune renovasculară, deoarece testul nu decelează micile variații ale angiotensinei II circulante care pot determina efecte presoare, iar o valoare crescută a ARP nu certifică întotdeauna patogenia renovasculară a unei hipertensiuni arteriale, asemenea valori putînd fi prezente și la normotensivi cu ciroză hepatică sau sindrom nefrotic. De aceea, interpretarea rezultatelor determinării ARP trebuie făcută cu multă prudență și doar în context cu datele clinice. Unii autori recomandă ca determinarea ARP să se facă din sîngele venos renal, deoarece în cazul unei stenoze unilaterale a arterei renale rinichiul afectat va descărca, spontan sau la stimulare adecvată, cantități mai mari de renină comparativ cu rinichiul controlateral normal.

Determinarea influenței unor inhibitori ai principalilor factori ai SRAA asupra tensiunii arteriale este o altă metodă utilă pentru precizarea originii renovasculare a unei hipertensiuni arteriale. Drogurile β-blocante reduc eliberarea de renină, pepstatina (un pentapeptid izolat din diverse specii de streptomyces) inhibează reacția renină-angiotensină, anumite peptide izolate din veninuri de șerpi (nonapeptidul SQ

20 881) sau derivatul sintetic denumit captopril (D-3-mercapto-2-metil-propanoil-L-prolină sau SQ 14 225) sînt inhibitori ai enzimei de convertire, iar saralazina (1-sar-8-ala-angiotensină II) este inhibitor competitiv al interacţiunii angiotensinei II cu receptorii angiotensinici. Utilizarea acestor droguri permite precizarea importanţei funcţionale a SRAA în diversele hipertensiuni arteriale, dar trebuie subliniat că fiecare din aceste droguri exercită şi acţiuni secundare, care pot influenţa rezultatele obţinute. Astfel β-blocantele exercită efecte hemodinamice şi asupra SNC, inhibitorii enzimei de convertire determină creşterea concentraţiei bradichininei, inactivată de către această enzimă, iar unii dintre antagoniştii angiotensinei nu influenţează în mod egal diversele acţiuni ale angiotensinei.

Hipertensiunile renoparenchimatoase apar ca o complicaţie iniţială sau instalată în cursul evoluţiei diverselor nefropatii parenchimatoase acute sau cronice şi coexistă cu manifestări ale insuficienţei funcţionale renale. Studiul patogeniei acestui tip de hipertensiune este dificil, din cauză că decompensarea renală se produce uneori în cîteva zile, alteori în cîţiva ani şi de aceea este de presupus intervenţia unor mecanisme diferite într-un caz şi în celălalt ; de asemenea prezenţa rinichilor lezaţi, chiar practic lipsiţi de funcţie excretoare, impune anumite caracteristici hipertensiunii.

Hipertensiunea arterială din insuficienţele renale prin boli parenchimatoase poate fi renindependentă, volumdependentă sau să prezinte ambele caracteristici în proporţii diferite, în funcţie de tipul afecţiunii, modul de evoluţie, proporţia de parenchim funcţional etc. Astfel hipertensiunile din glomerulonefritele acute sînt consecinţa hipervolemiei cu congestie circulatorie, umplere ventriculară mărită şi debit cardiac crescut şi cu rezistenţă periferică totală normală. Nefropatiile în stadiul terminal prezintă două tipuri de hipertensiuni, cea mai frecventă, volumdependentă, este caracterizată prin nivel tensional proporţional cu gradul volemiei, ARP nemodificată, efect terapeutic bun la diuretice (dacă mai sînt eficiente) sau dializă, cealaltă hipertensiune este dependentă de hiperactivitatea sistemului presor renal, nu răspunde la diuretice şi vasodilatatoare dar este influenţată favorabil de nefrectomie.

Modificările hemodinamice prezente la pacienţii cu hipertensiuni renoparenchimatoase sînt foarte diferite, din cauza intervenţiei unor variaţi factori ca : gradul anemiei, echilibrele hidrosaline, starea miocardului etc. Astfel la pacienţii cu uremie fără hipertensiune arterială, debitul cardiac a fost constant crescut şi rezistenţa periferică totală scăzută, în schimb, la pacienţii cu nefropatii parenchimatoase grave şi hipertensiune, ca urmare a afectării controlului rezistenţei periferice totale, rezistenţa vasculară a fost inadecvat de mare faţă de debitul cardiac. Hipertensiunile renindependente ale pacienţilor cu nefropatii parenchimatoase au ca mecanism patogenetic fundamental vasoconstricţia datorită angiotensinei II, la care se adaugă probabil şi hipervolemia, dovadă fiind scăderea presiunii arteriale prin normalizarea rezistenţei periferice totale după nefrectomie bilaterală. La pacienţii cu hipertensiuni volumdependente rezistenţa periferică totală a fost crescută ca răspuns la creşterea volumului lichidelor extracelulare, datorită cel puţin parţial unor reflexe neurocirculatorii deficitare din cauza uremiei.

Dintre afecţiunile renale care provoacă hipertensiuni renoparenchimatoase cele mai frecvente sînt glomerulonefritele bilaterale, acute, subacute, şi cronice, primitive sau secundare (postinfecţioase, colagenozice, amiloidozice, diabetice etc.). Mult mai rar hipertensiunea este asociată nefropaţiilor interstiţiale metabolice (gută, nefrocalcinoză, oxaloză etc.) tubulopatiilor acute şi pielonefritelor cronice uni- sau bilaterale, determinate de litiaza renală, malformaţii urologice sau reflux vezico-ureteral. Au mai fost observate hipertensiuni arteriale în: tuberculoza renală, polichistoza renală, nefrita de iradiaţie, tumori renale, mai ales cele secretante de renină, malformaţii congenitale parenchimatoase (agenezia renală, aplazia renală, ectopia renală, rinichiul în potcoavă, rinichiul dublu etc.).

Hipertensiunile de origine renală se datorează, deci, atît activării mecanismelor presoare renale (SRAA, creşterea volumului lichidelor extracelulare şi a volemiei) şi poate diminuării activităţii mecanismelor depresoare renale, cît şi creşterii reactivităţii arteriolare la angiotensina II datorită retenţiei de Na^+, consecutivă hiperaldosteronismului.

Hiperaldosteronismul primar *(sindromul Conn)*. Hiperaldosteronismul primar, consecinţă a unor adenoame mici, unice sau multiple, ale zonei glomerulare sau, mai rar, a hiperplaziei corticosuprarenaliene bilaterale difuze, este un tip etiopatogenetic de hipertensiune arterială secundară în care rolul rinichiului este fundamental. Frecvenţa sindromului este necunoscută, deoarece cele mai multe cazuri sînt de obicei considerate ca hipertensiuni „esenţiale“, pentru că nu se poate identifica nici un factor etiologic specific.

Descărcările crescute de aldosteron, prin acţiune asupra nefronului distal, provoacă retenţie de Na^+ şi apă, iar stimularea schimburilor Na^+—K^+ este cauza hiperkaliuriei (peste 30 mEq/24 ore), a hipokaliemiei (sub 3,5 mEq/l) şi a manifestărilor de depleţie potasică (pareze şi eventual paralizii ale musculaturii striate şi netede, modificări ECG etc.). Hipertensiunea arterială, redusă sau moderată, dar putînd determina modificările obişnuite ale oricărei hipertensiuni durabile (hipertrofia ventriculului stîng, îngustarea arteriolelor retiniene etc.), este consecinţa creşterii atît a debitului cardiac, datorită hipervolemiei consecutivă expandării volumului lichidelor extracelulare, cît şi a rezistenţei periferice totale. ARP este diminuată, probabil, din cauza expandării volumului lichidelor extracelulare şi a creşterii concentraţiei Na^+ extracelular, deoarece poate fi stimulată prin administrarea de spironolactone. Din graficul 2.38 reiese devierea curbei eliminărilor urinare în domeniul presiunilor înalte. Diagnosticul etiologic al hipertensiunii se bazează pe eliminările urinare crescute de aldosteron şi potasiu, hipopotasemie şi manifestările depleţiei potasice.

Excesul de mineralocorticoizi, însoţit de hipertensiune arterială secundară, poate fi determinat şi de anumite deficite congenitale sau dobîndite ale enzimelor care hidroxilează steroizii corticosuprarenalieni în poziţiile 17 şi 11. Blocarea enzimatică afectează producerea de cortizol şi, ca urmare a tulburării mecanismului de *feedback*, se secretă în exces ACTH, care activează sinteza corticosuprarenaliană de mineralocorticoizi (DOC, corticosteron). Tumorile corticosuprarenaliene, mai ales cele maligne, precum şi secreţiile ectopice inadecvate de ACTH se însoţesc de asemenea de descărcări excesive de mineralocorticoizi (DOC, corticosteron şi aldosteron). Administrarea în exces de steroizi care reţin Na, sau de substanţe similare steroizilor (licorice) determină de asemenea un exces de mineralocorticoizi. În toate aceste cazuri consecinţele vor fi identice cu cele ale hiperaldosteronismului primar.

Hipertensiunile arteriale „esenţiale“ *(HAE)*. Hipertensiunile arteriale esenţiale (primare) sînt diagnosticate obişnuit prin excluderea succesivă a celorlalte cauze care pot provoca creşteri ale tensiunii arteriale. Mecanismele patogenetice ale HAE sînt încă necunoscute deoarece, într-o maladie cu evoluție cronică îndelungată și pe loturi de pacienți extrem de neomogene, este foarte dificil a se diferenția factorii primari de reacțiile secundare.

Cercetările dedicate descifrării patogeniei HAE au investigat succesiv toate cauzele și mecanismele cunoscute ale hipertensiunilor secundare. În cadrul acestor preocupări o serie de cercetări recente au încercat să precizeze importanța patogenetică a acțiunilor presoare și depresoare renale dar, cu excepția hipertensiunilor maligne, rolul rinichiului în producerea și/sau întreținerea HAE este încă insuficient precizat.

În legătură cu corelațiile HAE cu SRAA, s-a arătat recent că în hipertensiunile esențiale benigne nivelul reninemiei este crescut în 15% din cazuri, normal în 55% și diminuat în 35%. Formele cu reninemie crescută, prezente la pacienți mai tineri, au valori tensionale mai ridicate, cordul mărit de volum, modificări ale fundului de ochi și frecvență mai mare a accidentelor vasculare cerebrale și cardiace, din cauza fluxului sanguin redus în sectorul microcirculației. Secreția de aldosteron este crescută, dar volumul plasmatic este diminuat din cauza vasoconstricției produsă de angiotensină. De aceea, la pacienții acestui grup este indicată medicația antireninică și contraindicate diureticele, care accentuează hipovolemia și agravează tulburările din microcirculație. Formele cu valori normale ale reninemiei, în realitate însă mult mai mari față de volemia crescută, sînt caracterizate atît prin hipervolemie datorită hiperaldosteronismului, cît și prin vasoconstricție produsă de angiotensină. Formele cu reninemie scăzută, la care funcționează deci mecanismul de *feedback* față de nivelul tensional ridicat, sînt atribuite hipervolemiei, care, teoretic, ar putea fi consecința aportului alimentar crescut de sare, a unui defect renal în eliminarea Na^+ și a K^+, compensat prin descărcări crescute de aldosteron care stimulează retenția de Na^+ și excreția de K^+ și supresează secreția de renină, sau a secreției suprarenaliene a unui mineralocorticoid nonaldosteronic, poate 18-hidroxi-11-de-oxicorticosteron (18-OH.DOC), a cărui concentrație a fost găsită foarte crescută la pacienții acestui grup față de martori și cei cu HAE cu reninemie normală. Deci formele cu reninemie normală și crescută ar fi dependente mai ales de mecanismele reninice, în timp ce formele cu reninemie scăzută ar fi volumdependente.

Pe baza acestor rezultate s-a emis ipoteza că HAE ar fi de două tipuri, unul cu ARP normală sau crescută, volum plasmatic diminuat și, probabil, activitate simpatică intensificată și celălalt cu ARP scăzută, volum plasmatic expandat și responsivitate bună la terapie cu diuretice. Nu s-a precizat însă dacă această grupare descrie două tipuri diferite sau doar extremele unui larg spectru de variații.

Cercetări recente sugerează că menținerea nivelului tensional ridicat în HAE cu reninemie normală sau redusă poate avea și alte mecanisme. Astfel, s-a demonstrat că la normali perfuzia prelungită de angiotensină în doze presoare este urmată de descărcări crescute de aldosteron, care, prin retenție de Na^+ și apă, potențează efectele hipertensoare angiotensinice. Reducerea progresivă a dozelor de angiotensină perfuzate, pînă ce nu mai produc descărcări aldosteronice, este urmată încă de efecte hipertensive, dovedind că și concentrațiile „normale“ de angiotensină pot contribui la menținerea hipertensiunii arteriale. Alte cercetări au subliniat importanța patogenetică a izoenzimelor (angiotensinazele) prezente în diverse țesuturi, inclusiv în SNC. Aceste enzime, generînd angiotensină chiar în pereții vasculari, pot interveni în producerea hipertensiunii în HAE cu reninemie normală sau scăzută. În același sens pledează și rezultatele terapeutice bune obținute prin administrarea de inhibitori ai enzimei de convertire.

Cercetările farmacodinamice recente au adus de asemenea argumente pentru implicarea SRAA în patogenia HAE. Astfel propranololul — blocant al β-receptorilor adrenergici — s-a dovedit un foarte activ antihipertensiv în cazurile de HAE cu reninemie crescută, dar este inactiv sau exercită chiar efecte presoare în cazurile cu reninemie scăzută, de aceea se admite că principala sa acțiune în HAE ar fi cea antireninică. Saralazina, inhibitor al angiotensinei II, este activă doar la 15—20% din pacienții cu HAE, probabil din cauză că în cazurile cu reninemie normală sau scăzută stimulează receptorii angiotensinici liberi. Inhibitorii enzimei de convertire, în special inhibitorul sintetic nonpeptidic captopril, s-au dovedit de asemenea mai activi în cazurile de HAE cu ARP crescută, dar exercită efecte terapetutice și în cazurile cu reninemie normală sau scăzută. Acțiunea antihipertensivă a captoprilului se datorează scăderii rezistenței periferice, creșterii fluxului sanguin renal și a filtrării glomerulare. Deoarece drogul, în afara altor acțiuni, este și inhibitor al chininazei II, enzimă care inactivează bradichinina, s-au studiat efectele asocierii captoprilului cu un inhibitor al kalicreinei (aprotinin) și s-a constatat că efectul antihipertensiv al captoprilului este abolit numai în cazurile de HAE cu reninemie normală sau scăzută nu și în cele cu reninemie crescută, dovadă că efectul terapeutic al captoprilului s-ar datora acumulării de chinine vasodilatatoare. Pe baza acestor rezultate s-a preconizat că în cazurile în care predomină vasoconstricția să se indice tratamentul antireninic și în cele cu volum crescut tratamentul diuretic.

Rezultatele menționate subliniază importanța implicării SRAA în patogenia HAE, care însă nu se rezumă doar la activarea acestui sistem presor renal. Cercetări efectuate la pacienți cu hipertensiune arterială de graniță și creșteri ale reninemiei și ale rezistenței periferice au arătat că, după blocarea cu atropină și propranolol, administrarea unui α-blocant (fentolamina) produce scăderea imediată a rezistenței periferice. Aceste rezultate dovedesc că în cazurile de HAE studiate creșterea tensiunii arteriale este datorată unui mecanism neurogen simpatic și nu creșterii angiotensinei circulante, care este doar un martor al procesului și nu un factor patogenetic. Corelațiile dintre stimularea simpaticului și generarea de angiotensină sugerează că în HAE cu reninemie crescută sau normală hipertensiunea este datorată atît efectelor angiotensinei cît și potențării efectelor presoare ale stimulării simpaticului.

În legătură cu corelațiile dintre HAE și activitatea depresoare renală au fost aduse recent o serie de date importante. Astfel s-a afirmat că la cei cu HAE excreția urinară de kalicreină este mai redusă decît la normali și rămîne mai redusă chiar după un aport crescut de sare, observație care nu a fost confirmată de alți autori. S-a demonstrat de asemenea că eliminările urinare de kalicreină, normale la cei cu HAE labilă, sînt scăzute numai la cei cu HAE stabilizate. Rezultatele actuale nu sînt însă suficiente pentru a se putea susține că insuficiența sistemului kalicreină-kalidină ar interveni în patogenia HAE.

Cercetări experimentale recente sugerează implicarea scăderii producerii de PG, în special de PGE_2 în patogenia HAE. Astfel în producerea hipertensiunii genetice a șobolanului s-a dovedit importanța unui aport de sare exagerat față de necesitățile fiziologice. Alte cercetări au demonstrat că regimurile sărace în acid linoleic, concomitent cu un aport crescut de sare, provoacă hipertensiune cu catecolaminemie și reninemie crescute, modificările tensionale fiind prezente sau, dacă s-au instalat, fiind corectate prin administrare de acid linoleic. La pacienții cu HAE, mai ales la cei cu reninemie scăzută, se constată frecvent concentrații serice și urinare reduse ale PGE_2, iar în cazurile mai vechi de 5 ani, concomitent cu scăderile PGE_2, se produc creșteri ale PGF_2. Deși PG probabil că sînt implicate în patogenia HAE, nu se poate preciza încă dacă este vorba de un deficit genetic, de o interesare secundară sau de asocierea celor două mecanisme.

Din datele menționate reiese că, deși rinichiul probabil este implicat în patogenia HAE, rolul său este încă departe de a fi fost precizat.

PARTICIPAREA RENALĂ LA CONTROLUL ERITROPOIEZEI

Adaptările eritropoiezei în diverse condiții fiziologice și patologice se realizează datorită unui sistem neuroumoral de reglare, care funcționează pe baza mecanismului de *feedback*. Declanșat sub influența scăderii tensiunii O_2 asupra unor receptori tisulari încă necunoscuți, sistemul de reglare a eritropoiezei are ca efectori anumiți factori epigenetici specifici și nespecifici și ca celule țintă precursorii eritrocitari medulari. Dintre factorii epigenetici cel mai bine studiat este eritropoietina — hormon în producerea căruia rinichii dețin rolul principal —, alți hormoni influențînd eritropoieza, probabil, în special în condiții patologice și în mare parte prin potențarea efectelor eritropoietinei.

Existența unui factor umoral stimulator al eritropoiezei a fost preconizată de Carnot și Delaflandre (1906), care au constatat că serul iepurilor sîngerați repetat, injectat intravenos la iepuri normali, determină creșterea numărului eritrocitelor circulante. Reissmann (1950) demonstrează pe șobolani în parabioză că inducerea hipoxiei la un parabiont este urmată de creșterea numărului eritrocitelor din sîngele ambelor animale, stabilind importanța hipoxiei în producerea factorului stimulant al eritropoiezei. Acest factor este izolat din serul animalelor sîngerate sau supuse la hipoxie (Erslev 1956) și intens studiat, obținîndu-se o serie de date asupra mecanismelor de secreție și asupra proprietăților sale fiziologice, deși încă nu s-a reușit purificarea sa.

Eritropoietina este o fracțiune proteică plasmatică, ce migrează electroforetic cu α_1-globulinele. Studiile biochimice au precizat că eritropoietina este o glicoproteină conținînd 10% acid sialic, necesar pentru transportul sau protejarea moleculei, dar nu și pentru acțiunea ei asupra receptorilor specifici ai celulelor țintă. Punerea la punct a unor metode sensibile de dozare a precizat că la omul normal eritropoietina se secretă zilnic în cantitate de 3 u. la femei și 2 u. la bărbați, are timpul de înjumătățire de 4—6 ore și este inactivată în special în ficat. Dimensiunile moleculare reduse (greutate moleculară aproximativ 23 000) permit ca eritropoietina să străbată filtrul glomerular și să fie prezentă în urină în concentrații de 1/3—2/3 din valoarea celor plasmatice. În plasmă, urină și omogenatele de rinichi, ficat și splină s-a evidențiat prezența unor inhibitori ai eritropoietinei, cărora li se atribuie un rol fundamental în reglarea fină a eritropoiezei, prin menținerea echilibrului dinamic dintre producerea și inactivarea eritropoietinei.

Rinichii sînt răspunzători la om de 90—95% din activitatea eritropoietinică normală, de aceea nefrectomia bilaterală, leziunile renale întinse şi afecţiunile care produc compresiuni ale parenchimului renal (chisturi, hidronefroze etc.) determină anemii prin scăderi corespunzătoare ale generării de eritropoietină, iar microinfarctele renale şi rejetul transplantului renal se însoţesc de eritremii prin creşteri ale descărcărilor de eritropoietină. Dar rinichii nu sînt singura sursă de eritropoietină, la om 5—10% din totalul activităţii eritropoietinice plasmatice este de origine extrarenală, fiind probabil produs de celulele reticulohistiocitare din pereţii capilarelor, timus, splină şi mai ales ficat. Importanţa surselor extrarenale de eritropoietină creşte în condiţiile diminuării sau a abolirii producerii renale a hormonului.

Cercetări mai recente au precizat că perfuzia rinichiului izolat hipoxic nu eliberează un factor avînd acţiune directă de stimulare a eritropoiezei, dar incubarea perfuzatului renal cu ser sau cu α_1-globuline generează un factor activ. Rinichiul nu descarcă, deci, eritropoietină, ci un factor care a fost denumit factorul eritropoietic renal (FER) sau eritrogenină, probabil o enzimă, care, acţionînd hidrolitic asupra unei α_1-globuline plasmatice de provenienţă hepatică, denumită eritropoietinogen sau proeritropoietină, generează eritropoietină (fig. 2.40). FER se produce şi se stochează în celulele aparatului juxtaglomerular, dar unele cercetări recente sugerează că ar fi secretat de către celulele epiteliale glomerulare. Producerea FER este stimulată de hipoxie (care activează şi generarea eritropoietinogenului hepatic), săruri de cobalt, androgeni, iar secreţia sa este facilitată de alcaloză (altitudine). Similar reninei, secreţia FER este crescută de catecolamine prin mecanism β-adrenergic. Hipoxia tisulară — principalul factor stimulator al producerii FER — acţionează asupra rinichiului atît direct, cît mai ales prin impulsuri descărcate prin fibrele nervilor splanhnici, consecutiv stimulării directe şi reflexe a unor centri nervoşi din hipotalamusul posterior. De aceea, dubla splanhnicectomie aboleşte răspunsul eritropoietic la hipoxie.

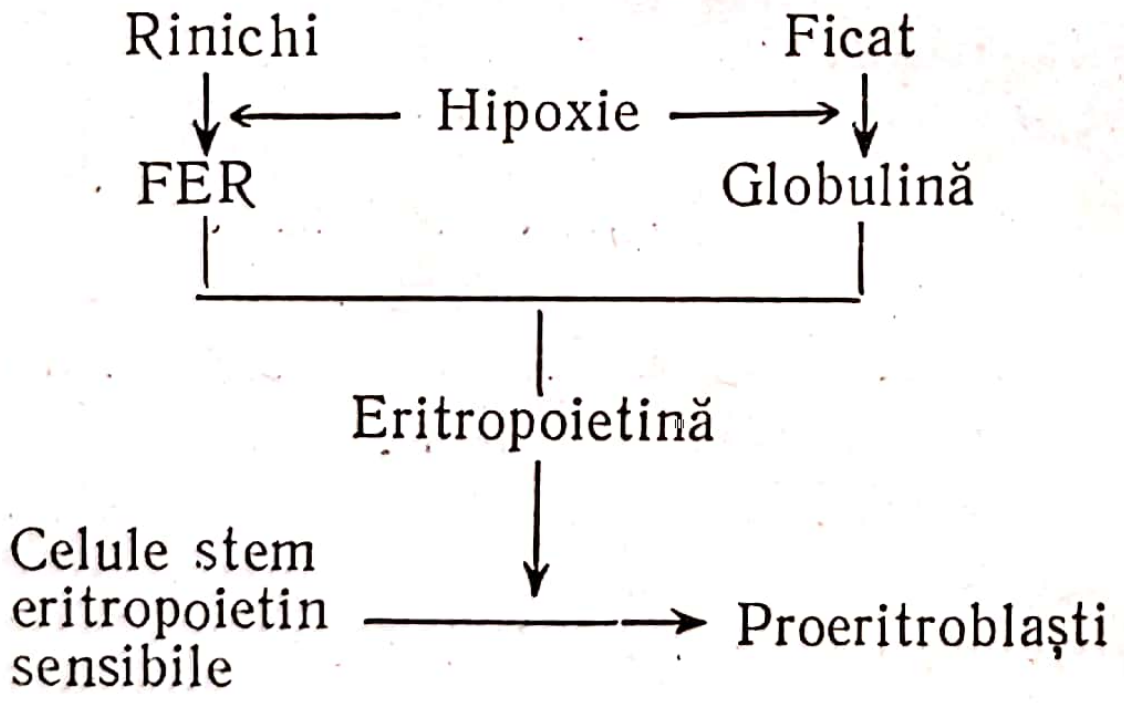

Fig. 2.40. Schema producerii şi a sediului acţiunii eritropoietinei. *FER* — factor eritropoietic renal (reprodusă după Gordon A. S., Cooper G. W., Zanjani E., 1967).

Mecanismul de acţiune a eritropoietinei constă în stimularea diferenţierii celulelor stem orientate eritropoietic (eritropoietin-sensibile) spre proeritroblaşti şi, secundar acestui efect, în stimularea proliferării elementelor liniei eritroblastice şi scurtarea timpului de tranzit medular. Acţiunea eritropoietinei este mediată prin activarea sintezei unui mARN, care intervine în controlul sintezei enzimelor implicate în sinteza hemoglobinei. Efectul stimulator al eritropoietinei este evident de-abia după 2—3 zile, deoarece maturarea eritrocitelor este un proces relativ lent. Eritropoietina este esenţială pentru menţinerea eritropoiezei normale, dovadă fiind anemia care se instalează ca urmare a prezenţei anticorpilor antieritropoietinici.

Alţi hormoni care influenţează eritropoieza acţionează în mare parte prin modificarea activităţii eritropoietinei. Astfel hipofizectomia, deşi nu blochează răspunsul eritropoietic la hipoxie sau hemoragie, provoacă anemie, iar extractele adenohipofizare stimulează eritropoieza. Efectele stimulante ale hormonilor adenohipofizari se datorează, cel puţin parţial, ACTH şi TSH, deoarece atît glucocorticoizii cît şi hormonii tiroidieni stimulează eritropoieza, dar şi LH care activează secreţia de androgeni, hormoni care stimulează producerea de FER. Estrogenii exercită efecte inhibitoare asupra eritropoiezei, probabil prin inhibarea sintezei hepatice a eritropoietinogenului asupra căruia acţionează FER. Efectul estrogenilor nu este influenţat de nefrectomia bilaterală.

PARTICIPAREA RENALĂ LA REGLAREA HOMEOSTAZIEI FOSFO-CALCICE

Reglarea complexă a aportului şi eliminărilor fosfocalcice şi a echilibrului dintre procesele de osteogeneză şi osteoliză menţin atît structura normală a oaselor cît şi concentraţiile plasmatice ale calciului şi fosfaţilor. În cadrul metabolismului fosfo-calcic, rinichii deţin roluri fundamentale, nu numai ca principale organe de excreţia a Ca şi Pi (a se vedea „Reabsorbţia calciului şi a fosfaţilor anorganici"), dar şi prin reglarea metabolismului sistemic al acestor importanţi constituenţi minerali prin sinteza unor produşi polari ai vitaminelor D.

Cercetări mai recente au precizat că vitaminele D sînt puţin active ca atare şi se activează în organism după transformarea lor în produşi polari. Studii efectuate cu vitamine D_2 şi D_3 marcate izotopic au arătat că, după ce au străbătut bariera intestinală, aceste vitamine, fixate în sîngele port pe o proteină transportoare şi pe lipoproteine, sînt aduse la ficat unde, sub acţiunea unei hidroxilaze specifice din mitocondriile hepatocitelor (25-hidroxilaza), sînt hidroxilate în poziţia 25, rezultînd compusul monohidroxilat [25-hidroxicolecalciferol-25(OH)CC]. Rata hidroxilării hepatice a vitaminei D_3 este controlată printr-un mecanism de *feed-back* de către 25(OH)CC. Acest metabolit, transportat în circulaţia sistemică de o altă globulină transportoare, acţionează în special stimulînd reabsorbţia intestinală a Ca. Compusul 25(OH)CC, a cărui concentraţie plasmatică este de aproximativ 30 ng/ml, este concentrat la nivelul rinichiului unde, sub acţiunea unei alte hidroxilaze specifice, prezentă în membranele interne ale celulelor tubulare (1α-hidroxilaza), este hidroxilat încă o dată în poziţia 1, rezultînd compusul 1,25$(OH)_2$CC. Acest compus, a cărui concentraţie plasmatică este de aproximativ 0,03 ng/ml, este considerat ca produsul polar cel mai activ al vitaminelor D, deoarece acţionează asupra tuturor etapelor metabolismului fosfo-calcic. Hidroxilarea renală a compusului 25(OH)CC este controlată prin *feed-back* de rata producerii compusului 1,25$(OH)_2$CC, dar şi de mecanismele hormonale care reglează bilanţul fosfo-calcic şi concentraţia plasmatică a Ca şi Pi. Astfel în condiţiile unui aport scăzut de Ca, este stimulată sinteza renală de 1,25$(OH)_2$CC şi ca urmare creşte absorbţia intestinală a Ca şi, secundar acesteia, absorbţia Pi, iar atunci cînd calcemia este crescută se produce o cantitate mai redusă de 1,25$(OH)_2$CC şi rinichiul sintetizează un alt produs dihidroxilat, relativ inactiv — 24,25$(OH)_2$CC. Prin acest mecanism este adaptată permanent resorbţia intestinală a Ca în funcţie de necesităţile organismului. Producerea renală de 1,25$(OH)_2$CC este controlată şi de PTH prin modificările nivelului fosfatemiei, scăderea concentraţiei plasmatice a Pi determinînd creşterea, iar creşterile concentraţiei Pi, determinînd scăderea sintezei compusului 1,25$(OH)_2$CC, prin inhibarea 1α-hidroxilazei renale. Prolactina stimulează de asemenea activitatea 1α-hidroxilazei renale, explicînd creșterea concentrației plasmatice a $1,25(OH)_2CC$ în timpul lactației. Același efect activator asupra 1α-hidroxilazei exercită și estrogenii.

Compusul dihidroxilat al vitaminei D_3 [$1,25(OH)_2CC$], sintetizat în rinichi, descărcat în circulația sistemică și acționînd asupra organelor țintă (intestin, oase, rinichi), se comportă deci ca un hormon. La nivel intestinal $1,25(OH)_2CC$ stimulează reabsorbția Ca, acționînd asupra nucleilor celulelor intestinale și inițiind formarea unui mARN, care controlează sinteza unei proteine calcipexice. Asupra oaselor compusul $1,25(OH)_2CC$ mobilizează Ca^{2+}, prin creșterea transportului activ al Ca^{2+} din osteoblaste în lichidele interstițiale osoase. Carența vitaminelor D sau incapacitatea renală de a sintetiza compusul $1,25(OH_2)CC$ alterează absorbția intestinală a calciului și determină la copii rahitism și la adulți osteomalacie.

BIBLIOGRAFIE SELECTIVĂ

1. BACIU I. — Fiziologia, ed. a II-a, Edit. Didactică și Pedagogică, București, 1977
2. BERLINER R. W. — The Excretion of Urine, în vol.: „Best & Taylor's — Physiological Basis of Medical Practice", Williams & Wilkins Comp., Baltimore, 1981
3. BRENNER B. M., RECTOR F. C. — The Kidney, W. B. Saunders Comp., Philadelphia-Londra, 1976
4. BULGER R. E. — Kidney Morphology, în „Diseases of Kidney" (sub red. *Earley L.E.* și *Gottschalk C. W.*), Little Brown, Boston, 1979
5. DUSTAN HARRIET, TARAZI R. C., HINSHAW L. B. — Mechanisms Controlling Arterial Pressure, în vol. „Pathophysiology" (sub red. *Frohlich E. A.*), ed. a II-a, Lippincott Comp., Philadelphia, 1976, p. 49—82.
6. EIGLER J., BUCHBORN E., DECTJEN P. — Niere und ableitende Harnwege, în vol. Klinische Pathophysiology, ed. a II-a (sub red. Siegenthaler), Georg Thieme Verlag, Stuttgart, 1976
7. ERSLEV A. J., GABUZDA TH. G. — Pathophysiology of Hematologic Disorders, în vol. „Sodeman's Pathologic Physiology", ed. a VI-a, W. B. Saunders Comp., Philadelphia-Londra-Toronto, 1979, p. 598
8. FARMAN N. — Regulation hormonale des fonctions renales: aldosterone et rein, în vol. „La fonction renale" (sub red. *Bonvalet J. P.*), INSERM Flammarion Médecine, Paris, 1980, 207—222
9. GANONG W. F. — Review of Medical Physiology, ed. a X-a, Lange Medical Publ., Los Altos, 1981
10. GOLDBERG M. — The Renal Physiology of Diuretics, în „Handbook of Physiology" sect. 8 — Renal Physiology (sub red. Orloff J. și Berliner R. W.), D. C. American Physiological Society, Washington, 1973, p. 1 003—1 032
11. GORDON A. S., COOPER G. W., ZANJANI E. — Semin. hemat., 1967, 4, 337

11 bis. GOTTSHALK C. W. — *Amer. J. Med.*, 1964, 36, 670

12. GRANTHAM J. J. — Renal Transport and Excretion of Potassium in The Kidney (sub red. *Brenner B. M.* și *Rector F.C.*), vol. I, W. B. Saunders Comp., Philadelphia, 1976, p. 299
13. GUYTON A.C. — Textbook of Physiology, ed. a VI-a, W. B. Saunders Comp., Philadelphia-Londra-Toronto, 1981
14. HAYS R. M., LEVINE S. D. — *Kidney Int.*, 1974 10, 30,
15. IOAN AL. — *Viața med.*, 1982, 29, 197 și 245
16. KÄLLSKOG O., LINDBROM L. O., ULFENDAHL H. R. și WOLGAST M. — *Pflügers Arch. ges. Physiol.*, 1976, 363, 205
17. KOKKO J. P., RECTOR F. C., IMAI M., ROCHA A. S. — Experimental and Theoretical Evidence for the Passive Equilibration Model of Countercurrent Multiplication System, în vol. „Proceedings of the Fifth Intern. Congr. Nephrologie", Mexico, (1972), vol. II, 1974, p. 91
18. LUCA H. F. de — *Arch. intern. Med.*, 1978, 138, 836
19. MIMRAN A., CASELLOS D., BAUDIN G., WAHBA W. K. — Système Kallicreine-Kinine rénal, în „La fonction renale", INSERM Flammarion Médecine, Paris, 1980, p. 171—188

3. EXPLORAREA APARATULUL URINAR

E. PROCA

EXPLORAREA CLINICĂ A APARATULUI URINAR

Puţine specialităţi medicale au beneficiat, în anii din urmă, ca urologia, prin introducerea unor tehnici moderne de investigaţie, care s-au adăugat arsenalului existent, deja bogat. Cinefluoroscopia, investigaţiile cu izotopi ale funcţiilor renale, arteriografia selectivă, tomodensimetria computerizată şi echotomografia, diagnosticul stărilor de intersexualitate, determinările biohormonale, tehnicile de imunofluorescenţă şi atîtea altele impun urologului o pregătire tot mai complexă, greu de ţinut la zi şi o diversificare a preocupărilor profesionale rar întîlnite la alt specialist.

Aceasta se datoreşte, în primul rînd, poziţiei particulare pe care urologia o ocupă în contextul celorlalte domenii de activitate medicală. Urologul modern a depăşit de mult etapa de „uroscopist" şi „endoscopist"; el nu se mai mulţumeşte cu îndepărtarea unei prostate adenomatoase sau cu zdrobirea unui calcul vezical.

Chirurgia reconstructivă a aparatului urinar (cisto- şi ureteroplastii), îl obligă să-şi perfecţioneze tehnicile de mare chirurgie digestivă; chirurgia litiazei urinare îl trimite în regiunea cervicală sau mediastinală, pentru extirparea adenomului paratiroidian vinovat; rezolvarea chirurgicală a hipertensiunii nefrogene nu se mai face în prezent prin extirparea rinichiului ischemiat, ci prin plastii de arteră renală şi *by-pass*-uri. Urologul de astăzi nu este numai chirurg îndemînatic, care abordează rinichiul tumoral pe cale transpleuro-diafragmatică sau efectuează complicate refaceri de uretră, ci este şi un biolog familiarizat cu nenumărate dozări hormonale şi umorale, impuse de îngrijirea unui bolnav cu cancer testicular sau fibrinoliza tumorilor prostatice. Fiind chemat să rezolve o anurie, el manevrează miliechivalenţi şi nomograme, iar cu totul recent, transplantarea renală îl obligă nu numai la perfecţionarea suturii vasculare, dar mai ales la cercetări de imunologie, genetică şi chiar la confruntări etico-judiciare.

Cu toate acestea, printre atîtea aparate, ecrane, computere, telerecordinguri şi eprubete, urologul trebuie să rămînă în primul rînd un clinician.

Examenul clinic atent, competent şi metodic, făcut cu răbdare şi în mod minuţios, reprezintă baza indispensabilă de la care se pleacă pentru formularea diagnosticului. El precedă toate celelalte investigații, ajută la încadrarea într-un tot logic a altor date informative, orientează indicația terapeutică și-i apreciază eficacitatea, într-un cuvînt, rămîne fundamental pentru explorarea și îngrijirea bolnavului urinar. Această subliniere ar părea superfluă, dat tentația diagnosticului pus numai pe baza analizelor nu va fi subestimată și, mai ales, va trebui subliniată inconsistența, riscurile și dezastrele pe care le poate provoca o asemenea atitudine.

Majoritatea bolnavilor urinari vin pentru prima oară în contact cu urologul la policlinica de specialitate, unde ajung fie din inițiativă proprie, fie trimiși de alt specialist.

În cele mai multe cazuri, urologul este solicitat în primul rînd pentru stabilirea diagnosticului. Va trebui, prin urmare, luată anamneza, care să clarifice simptomele, să le scoată în evidență pe cele dominant urinare și să descifreze dacă altă suferință, aparent fără nici o legătură cu specialitatea sa, nu este în realitate decît expresia clinică atipică a unei uropatii.

Înregistrarea unei bune anamneze, de cele mai multe ori esențială pentru orientarea investigațiilor ulterioare, ține nu numai de informația specialistului, ci și de arta lui personală. Acum se stabilește primul contact cu bolnavul, i se cîștigă încrederea și cooperarea sau, dimpotrivă, este făcut reticent.

Urologul va proceda cu tact, înțelegere și obiectivitate. Istorisirea bolnavului nu trebuie întreruptă. El va fi lăsat să-și povestească suferința cu propriile-i vorbe; urologul intervine în discuție la nevoie, pentru a reda claritatea unei relatări prolixe sau neesențiale.

Ne vom aminti totdeauna că bolnavul urinar are o psihologie aparte. Un bolnav colitic redă cu lux de amănunte și chiar cu un curios sentiment de proprietate tulburările pe care le resimte. În schimb, bolnavul urinar se simte jenat să-și mărturisească incontinența, iar micțiunea imperioasă îl jenează nu numai fizic, ci și psihic.

Mai mult, uneori devine necesară pătrunderea în domenii foarte intime ale comportării lui (potență, obiceiuri sexuale). Aici trebuie procedat cu și mai multă atenție: orice curiozitate care depășește necesitatea științifică, dar mai ales zîmbetul deplasat sînt de natură să compromită iremediabil reputația urologului.

ANAMNEZA

Cu o scurtă introducere generală, anamneza va viza direct aparatul urinar și va căuta să pună în evidență simptome și sindroame, eventual identificîndu-le pe cele dominante și specifice afecțiunii urinare.

Vor fi analizate: durerea (caracter, sediu, iradiere, persistență, fenomene însoțitoare etc.), modificările patologice ale urinei (limpede, tulbure, cu sînge etc.); modificările patologice ale micțiunii (calitative: urinare frecventă, dificilă, imperioasă sau imposibilă și cantitative: oligoanuria, poliuria). De asemenea, în cursul anamnezei vor fi consemnate și alte simptome sau observații ale bolnavului, care nu au — aparent — caracteristică urinară sau care sînt greu de clasat; ele se pot dovedi ca aparținînd unei boli urologice avansate. Astfel, în disectazia de col vezical cu uremie, bolnavul se plînge uneori numai de greață și vărsături; pierderea în greutate poate să fie singura manifestare a unei tumori maligne, iar constipația să traducă reducerea lumenului rectal datorită unei voluminoase hipertrofii prostatice.

Ocupația bolnavului trebuie luată în considerare, deoarece aduce informații diagnostice. Expunerea cronică la naftolamine precipită apariția tumorilor vezicale, derivații de benzen provoacă azoospermie, iar tetraclorura de carbon dă insuficiență renală.

Antecedentele familiale au și ele valoare orientativă. Unele anomalii urologice sînt transmise genetic, altele (rinichiul polichistic, boala calculoasă) au o indiscutabilă bază familială.

Antecedentele personale ale bolnavului pot conduce spre o ipoteză diagnostică : dacă bolnavul a avut anomalii congenitale, diagnosticate sau tratate, ale altor organe, poate avea asemenea malformații și ale tractului urinar. Hipertensiunea arterială și insuficiența cardiacă sînt nu rareori consecutive unei nefropatii ischemice.

La femei se va da o atenție deosebită afecțiunilor genitale trecute sau prezente. Operații ginecologice anterioare pot sta la originea suferinței urinare actuale, cistopatiile endocrine sînt relativ frecvente în disfuncțiile ovariene, iar între sîngerarea vaginală și cea pe cale urinară se poate face confuzie.

EXAMENUL FIZIC

Se va efectua în cabinete special echipate în acest scop și la adăpost de priviri indiscrete, menajînd sensibilitatea bolnavului cînd i se efectuează tușeul rectal sau i se inspectează organele genitale.

Examenul obiectiv al aparatului urinar începe invitînd bolnavul să urineze în fața examinatorului și recoltînd urina pentru o primă apreciere macroscopică. Se va vedea astfel ce urinează bolnavul (urină limpede, tulbure, sanguinolentă, cu bule de gaze, lăptoasă etc.), dar se va aprecia și cum urinează (momentul apariției jetului, forma lui, proiecția, durata, manifestările bolnavului în timpul micțiunii etc.). Urina va fi trimisă laboratorului pentru examenele complementare necesare.

În continuare se va proceda la examenul fizic al întregului aparat urinar, de preferat în ordinea sugerată de anamneză. Desigur că la bolnavul care vine pentru scurgere uretrală se va examina mai întîi meatul, uretra, prostata ; iar la cel care vine cu durere acută lombară se va palpa în primul rînd rinichiul.

Indiferent de procedură, esențială rămîne examinarea întregului aparat urinar.

Inspecția, palparea, percuția (la nevoie auscultația, transiluminația etc.) vor fi aplicate cu metodă, minuțios, pentru cercetarea fiecărui segment urinar, ținînd seama de situația lui profund retroperitoneală sau între bariere osoase (cușcă toracică, pelvis).

Trebuie examinat tot aparatul urinar, chiar dacă diagnosticul pare evident de la început sau tocmai pentru că nu pare evident.

Bolnavul vine pentru colică renală și ne arată un film pe care se vede un calcul ureteral, dar în același timp poate fi purtătorul unui adenocarcinom al prostatei pe care îl ignoră pentru moment ; la fel, uremia a cărei cauză se găsește la nivelul colului vezical sau cistita rebelă provocată de o leziune bacilară renală.

În sfîrșit, examenul fizic al aparatului urinar trebuie încheiat cu examinarea clinică completă a pacientului.

Fără îndoială că urologul nu are pregătirea medicului internist și nu va putea efectua un foarte meticulos examen general.

Un diagnostic de finețe și fără legătură cu specialitatea lui îi poate scăpa ; dar el poate și trebuie să recunoască legătura dintre un tril ascultat în regiunea lombară și hipertensiunea arterială, dintre revărsatul pleural hemoragic și o tumoare intrascrotală, dintre colica renală și tofii gutoși ai extremităților.

EXAMENUL RINICHILOR

Inspecția. Nu aduce nici o informație, cînd rinichii și atmosfera perirenală sînt normale.

Ocazional se poate observa proeminarea unei tumori voluminoase în unghiul costovertebral sau ridicarea grilajului costal inferior, ca și roșeața și edemul regiunii lombare în supurațiile perirenale (edemul se trădează la inspecție prin impresiunile cutanate persistente lăsate de lenjerie etc.).

În tumorile renale foarte mari sau în rinichiul polichistic gigant, organul afectat se abdominalizează, deformînd peretele abdominal pînă în zona foselor iliace sau chiar pînă în cea hipogastrică.

Palparea. Se execută cu oarecare dificultate, datorită situării profunde a rinichilor, sub diafragm și ultimele coaste. Această afirmație este valabilă mai ales pentru bărbați, la care rinichii sînt mai puțin mobili și tonusul muscular mai puternic decît la femei.

Din cauza prezenței ficatului, rinichiul drept se găsește situat mai jos decît cel stîng și la indivizii foarte slabi i se poate palpa polul inferior. Astfel, în mod normal, rinichii nu sînt palpabili. Aici trebuie făcută o precizare. Faptul că în decursul examenului rinichii nu sînt palpați, nu înseamnă că în același timp sînt obligatoriu și sănătoși (există multe afecțiuni care lasă volumul renal nemodificat sau, dimpotrivă, îl micșorează); inversul este de asemenea valabil (rinichi palpabili, care sînt normali; ptoză moderată, hipertrofie compensatorie).

Palparea bimanuală a rinichilor după metoda Guyon este metoda cea mai des utilizată și care aduce cele mai multe date; pacientul se află culcat în decubit dorsal, pe o suprafață plană și tare, cu capul ușor ridicat pe o pernă mică, brațele situate de-a lungul trunchiului și coapsele moderat flectate pe bazin, pentru a relaxa musculatura abdominală.

Examinatorul se plasează în dreapta pacientului. El introduce mîna stîngă și o aplică pe peretele lombar, astfel ca marginea radială a indexului să fie paralelă cu ultima coastă, iar vîrful mediusului să ajungă în unghiul costomuscular.

Prin flectarea degetelor în extensie din articulațiile metacarpofalangiene, fața dorsală a mîinii respective fiind solid sprijinită pe planul de examinare, se ridică peretele lombar, manevră prin care și rinichiul este proiectat anterior.

Mîna dreaptă, plasată în hipocondrul drept, deprimă progresiv și fără brutalitate (nu cu vîrful degetelor) peretele abdominal anterior. Pacientul este invitat să inspire rar și adînc; în momentul inspirației maxime, cînd rinichiul realizează cea mai joasă excursie, se vor insinua blînd degetele în hipocondru, căutîndu-se prinderea rinichiului între cele două mîini. Cînd manevra reușește, mîna plasată anterior va putea palpa mărimea, forma și consistența rinichiului în momentul în care acesta revine, odată cu expirația, în poziția obișnuită. Manevra va fi repetată de mai multe ori, pînă se culeg toate informațiile posibile. Dacă la terminarea palpării, în hipocondrul drept rămîne o zonă cutanată eritematoasă, înseamnă că examinatorul are un exces de forță fizică, pe care l-a folosit nepotrivit (fig. 3.1).

Pentru palparea rinichiului stîng, examinatorul trece în partea respectivă și procedează la fel, inversînd poziția mîinilor (cea dreaptă va fi plasată dorsal).

Se poate palpa rinichiul stîng și din partea dreaptă a bolnavului, plasînd mîna stîngă pe deasupra lui, tot în poziția lombară, dar cu marginea cubitală a degetului auricular paralelă cu ultima coastă; sau — și mai bine — mîna stîngă va fi plasată în lomba dreaptă, pe sub spatele bolnavului, care se va odihni pe fața ventrală a antebrațului stîng, mîna dreaptă făcînd același oficiu de mîna anterioară mobilă.

În cazuri patologice, prin palpare se vor putea aprecia :

— o eventuală apărare musculară lombară (cu același mecanism de producere și semnificație pentru procesele inflamatorii renoperirenale ca și contractura abdominală din sindroamele peritoneale, dar mai greu de pus în evidență) ;

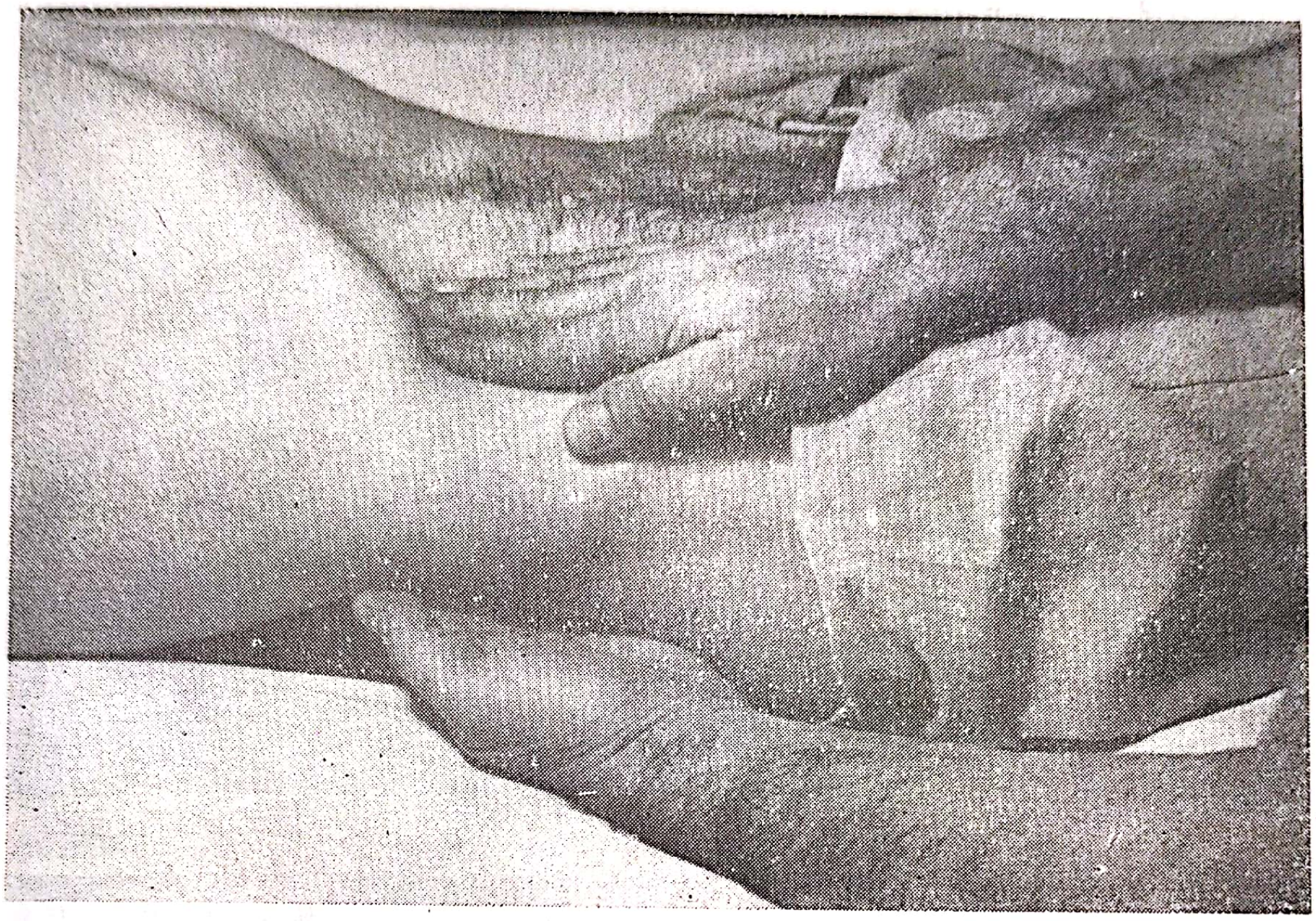

Fig. 3.1. Palparea bimanuală a rinichilor după metoda Guyon.

— contactul lombar : formațiunile retroperitoneale sînt simțite direct de mîna posterioară, prin intermediul peretelui abdominal posterior ; cu cît aceste formațiuni sînt mai mari și mai grele, cu atît contactul simțit se realizează pe o suprafață mai mare ;

— balotarea abdominală : prin percuții mici, mîna posterioară expulzează anterior formațiunea palpată, în timp ce mîna din hipocondru îi imprimă mișcarea inversă. Deși descrisă ca proprie rinichiului, balotarea nu are nimic patognomonic și poate fi reprodusă de un lob hepatic hidrops vezicular gigant, splină mare, neoformații colice etc.

Palparea rinichilor în decubit lateral după metoda Israël. Pacientul este întors în decubit lateral opus părții care va fi examinată, cu trunchiul ușor ridicat, astfel ca gravitația să scoată rinichiul de sub rebordul costal, făcîndu-l accesibil palpării în hipocondru și flanc spre linia mediană (fig. 3.2).

Mîna stîngă se plasează în regiunea lombară, cea dreaptă pe peretele anterior al abdomenului, examinatorul căutînd să prindă între ele rinichiul tot în timpul inspirației profunde.

Palparea cu o singură mînă după metoda Glénard este descrisă în toate cărțile de urologie, dar foarte rar utilizată, fiind brutală și cu valoare informativă redusă. În această ordine de idei, subliniem că anumite afecțiuni renale impun multă blîndețe la executarea palpării, cum sînt tumorile Willms care se rup cu multă ușurință, producînd diseminări peritoneale fatale.

Bolnavul și examinatorul se află în aceeași poziție ca pentru palparea bimanuală Guyon (fig. 3.3).

Rinichiul drept se palpează cu mîna stîngă, care cuprinde flancul drept al bolnavului cu ultimele patru degete situate posterior și cu policele în hipocondrul drept. Palparea rinichiului se face prin manevra folosită la expulzarea unui sîmbure dintr-un fruct cărnos (eventual mîna dreaptă comprimă peretele abdominal sinergic cu policele mîinii stîngi).

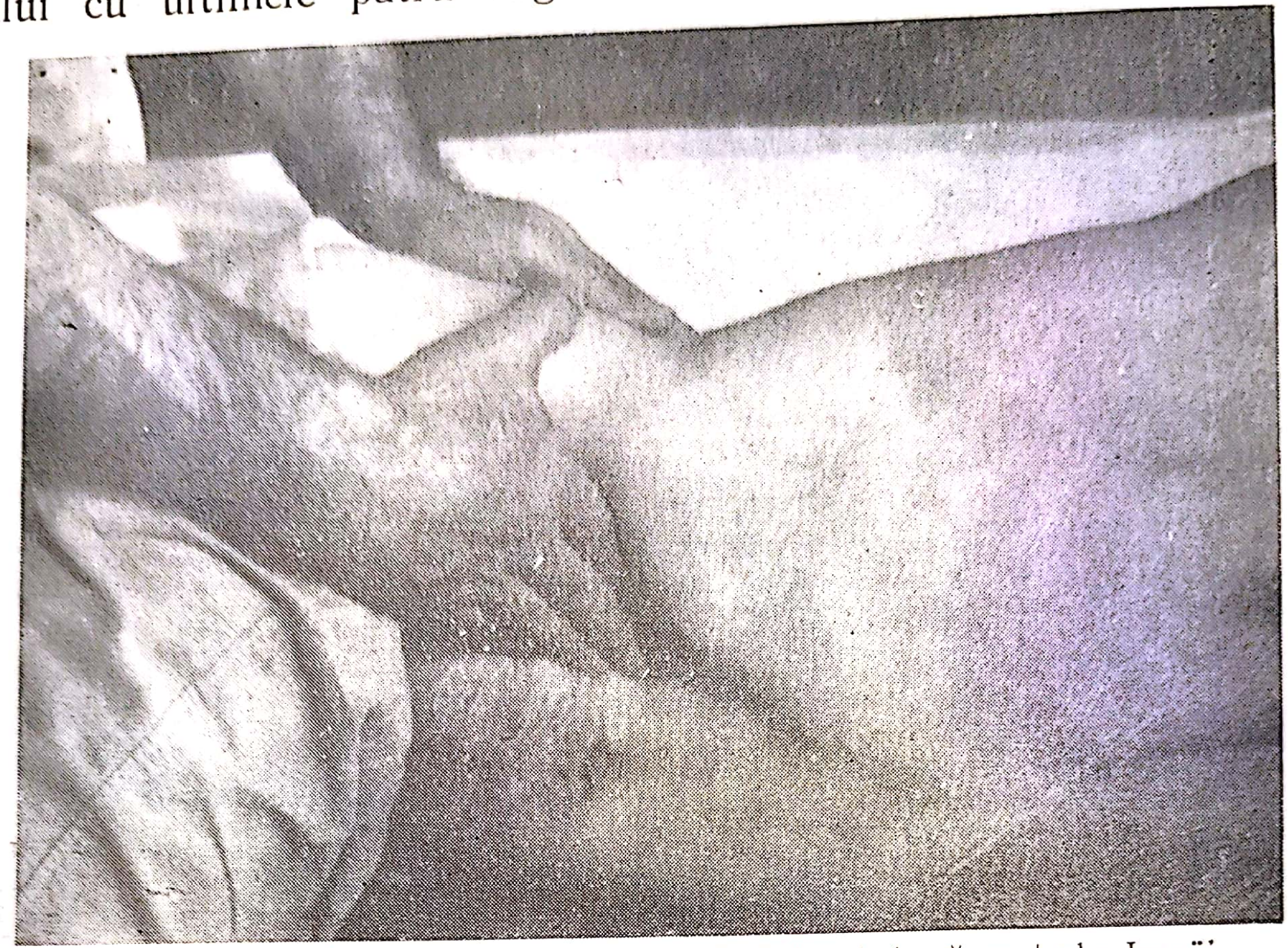

Fig. 3.2. Palparea rinichilor în decubit lateral după metoda Israëi.

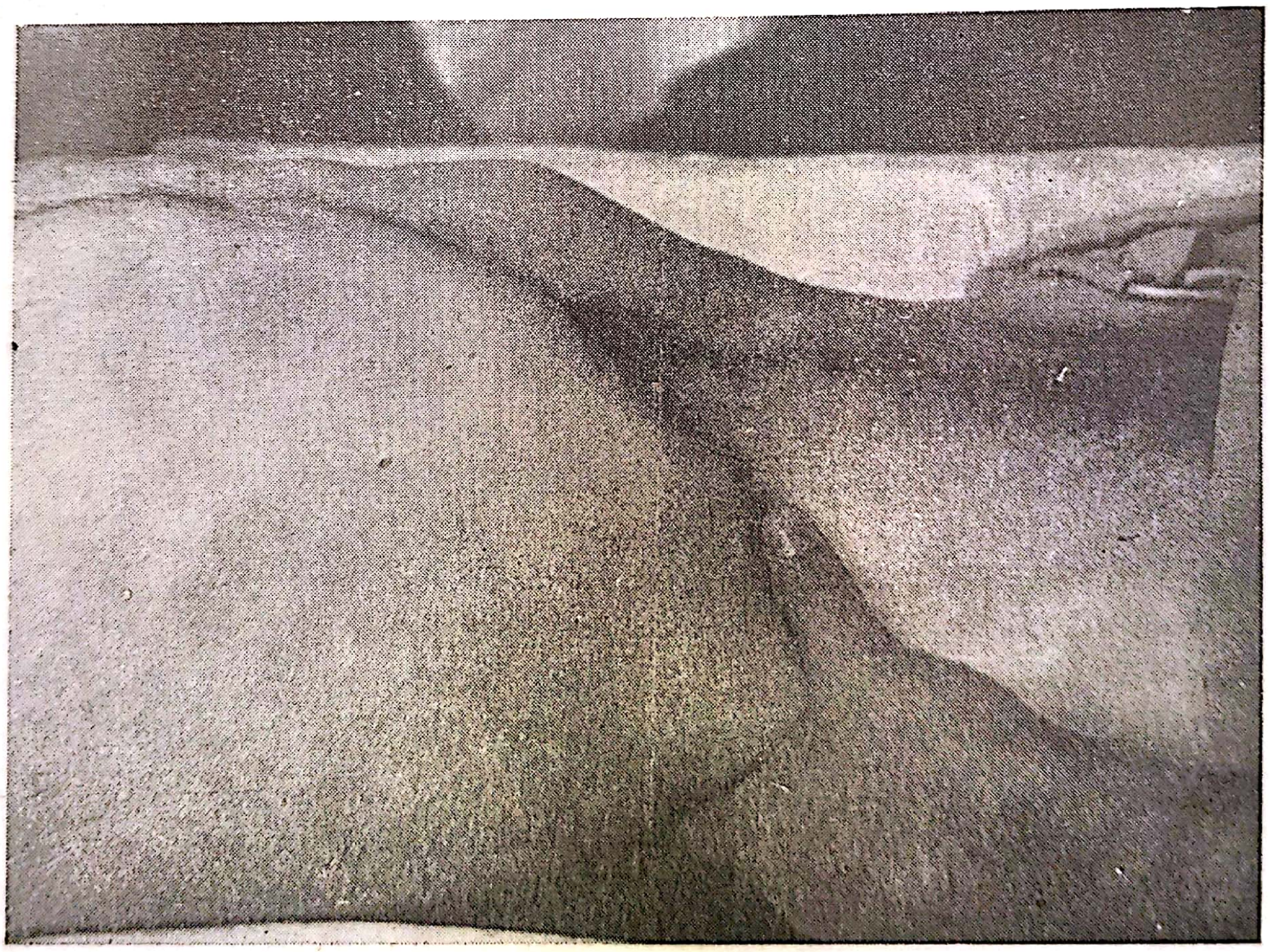

Fig. 3.3. Palparea rinichiului cu o singură mînă după metoda Glenard.

Se mai poate palpa rinichiul cu pacientul în poziție șezînd, examinatorul fiind în spatele lui și puțin lateral și plasînd mîinile ca în procedeul Guyon.

Palparea rinichiului trebuie făcută bilateral, chiar dacă manifestările bolnavului sînt localizate pe o singură parte.

Datele culese prin palpare vor fi corelate logic și interpretate în fiecare caz în parte. Este suficient să amintim că, deși pentru rinichi rămîn oarecum caracteristice contactul lombar, balotarea abdominală și — vom vedea — sonoritatea anterioară, o tumoare renală mare, fixată și dezvoltată anterior va pierde toate aceste caractere, inclusiv mobilitatea în timpul respirației.

Percuția rinichilor. Dată fiind situarea lor retroperitoneală, înapoia masei intestinale (cel drept, posterior colonului ascendent, cel stîng mai mult înăuntrul colonului descendent), percuția abdominală va pune în evidență sonoritatea prerenală (la nevoie se evacuează colonul și se insuflă aer).

Acest semn nu are valoare sigură, deoarece în malformațiile importante, ansele intestinale sînt deplasate, astfel că rinichiul mărit ia contact direct cu peretele anterior, fiind mat la percuție.

Trebuie subliniat că un rinichi mare și moale (chist, hidronefroză) nu se simte la palpare ; în schimb, va putea fi delimitat prin percuție.

În rupturile traumatice renale, percuția are importanță deosebită, deoarece indică evoluția hematomului renal, în vreme ce palparea nu se poate executa corect din cauza contracturii musculare și a durerii.

Transiluminarea abdomenului. Procedeul va fi utilizat mai ales la copiii care prezintă tumori localizate în flancuri. Rinichiul hidronefrotic poate transmite lumina, în timp ce tumorile Wilms rămîn opace.

Punctele dureroase caracteristice rinichiului. Aceste puncte sînt :

— punctul costovertebral (Guyon) în unghiul format de ultima coastă cu coloana vertebrală ;

— punctul costomuscular, în unghiul format de ultima coastă și marginea laterală a masei musculare sacrolombare ;

— punctul subcostal (Bazy-Albarran), situat la vîrful coastei a XI-a.

Durerea renală provocată (semnul Giordano). Cu marginea cubitală a palmei întinse sau a pumnului se percutează masa musculară sacrolombară în zona unghiului costovertebral.

Vibrațiile masei musculare provocate în acest fel se transmit bazinetului, unde ia naștere o mică undă de hiperpresiune trecătoare. Dacă bazinectul este normal, acest fenomen rămîne fără consecințe ; dacă însă este iritat (calcul, inflamație), bolnavul va acuza o durere de intensitate variabilă, cu caracter renal. Altfel spus, prin manevra Giordano se reproduce o colică renală mică și trecătoare. Acest semn este prezent sau absent (nu pozitiv sau negativ) și are valoare limitată, furnizînd atît rezultate fals-pozitive, cît și fals-negative.

Auscultația rinichilor. Auscultația zonelor costovertebrale și a hipocondrului poate pune în evidență un zgomot sistolic (tril), deseori provocat de stenoza arterei renale.

EXAMENUL URETERELOR

Fiind situate profund retroperitoneal, în traiectul lor lombar și iliac, ureterele pot fi accesibile doar examinării indirecte, ele devenind palpabile doar în porțiunea juxtavezicală.

Inspecția nu furnizează nimic. În mod excepțional, la copii sau la pacienții foarte slabi, ureterul foarte dilatat din cursul uropatiilor obstructive congenitale sau infiltrat (inflamator, tumoral) poate fi palpat pe o linie care urmează aproximativ marginea laterală a mușchiului drept abdominal respectiv, bolnavul fiind examinat în decubit dorsal, ca pentru palparea bimanuală a rinichilor.

Se descriu trei puncte ureterale dureroase :

— punctul ureteral superior sau paraombilical, situat la intersecţia dintre orizontala care trece la nivelul ombilicului şi marginea laterală a muşchiului drept abdominal ;

— punctul ureteral mijlociu (Tourneux), situat pe orizontala care uneşte cele două spine iliace anterosuperioare, puţin înăuntrul marginii aceluiaşi muşchi ;

— punctul ureteral inferior (Pasteau), numit şi ureterovaginal sau vezicorectal, corespunde zonei ureterovezicale. Aici ureterul poate fi palpat direct prin tuşeu rectal sau vaginal, înregistrîndu-i-se modificările patologice (calcul ureteral juxtavezical, cordon ureteral îngroşat, tumoare infiltrantă etc.).

Palparea ureterului în această porţiune determină uneori senzaţia de micţiune imperioasă, prin reflex ureterovezical şi durere locală vie.

EXAMENUL VEZICII URINARE

Vezica urinară normală şi goală nu este vizibilă şi nu poate fi palpată sau percutată.

Din momentul cînd conţine cel puţin 150 ml urină, ea devine percutabilă în regiunea hipogastrică (la percuţia profundă). Cînd umplerea vezicii depăşeşte capacitatea fiziologică (peste 300 ml), din organ pelvian vezica urinară devine organ abdominal şi se poate palpa deasupra simfizei pubiene.

Retenţia vezicală de urină, cu distensie, determină apariţia globului vezical, vizibil la inspecţie, prin deformarea rotund-ovoidală imprimată peretelui abdominal şi palpabil cu uşurinţă în hipogastru. La bolnavul în decubit dorsal şi coapsele moderat flectate pe bazin, mîna examinatorului simte cu marginea ei cubitală limita superioară a globului, care ajunge uneori la nivelul ombilicului sau îl depăşeşte. Am îngrijit un bolnav al cărui glob vezical umplea literalmente tot abdomenul, conţinînd 9 litri de urină !

Sînt de făcut două observaţii : la bolnavii obezi, examinarea vezicală este mai dificilă şi distensia vezicală poate trece neobservată. În al doilea rînd, globul vezical nu este situat întotdeauna strict median. El se poate lateraliza sub influenţa greutăţii şi a mobilităţii vezicale, pierzînd aparent raporturile cu loja vezicală, în care situaţie poate fi confundat cu chisturile ovariene sau cu alte tumori abdominale. Este interesant de remarcat că, în caz de retenţie urinară cronică, cînd peretele vezical este subţire şi hipoton, distensia vezicală se evidenţiază mai bine prin percuţie decît prin palpare.

S-au descris cazuri în care vezica urinară supradestinsă a provocat edem al membrelor inferioare prin compresiunea vaselor iliace.

Pentru vezica urinară nedestinsă, metoda de palpare cea mai bună se execută bimanual, cu pacientul în poziţie ginecologică. Indexul mîinii drepte introdus în rect sau vagin explorează cu faţa pulpară peretele posterior vezical şi structurile vecine, în timp ce mîna stîngă a examinatorului deprimă peretele abdominal hipogastric şi împinge vezica spre degetul palpator pelvian.

Vor fi apreciate supleţea peretelui vezical, mobilitatea şi sensibilitatea vezicală, starea ei de vacuitate sau de repleţie (înainte de a fi urcat pe masă, pacientul a fost invitat să-şi golească vezica), mărimea aproximativă a reziduului vezical, formaţiunile intravezicale (calculi, corpi străini, tumori).

Această palpare combinată este de cea mai mare importanţă pentru aprecierea gradului de infiltraţie parietală a tumorilor vezicale, cu condiţia să fie executată sub anestezie generală şi relaxare musculară farmacodinamică.

Tot în acest mod se pot aprecia revărsatele patologice extravezicale (urină, sînge după traumatisme, infiltrații inflamatorii sau abcese în pericistite, caz în care se adaugă contractura musculară hipogastrică).

EXAMENUL ORGANELOR GENITALE EXTERNE LA BĂRBAT

Penisul

În primul rînd se decalotează glandul, mai ales cînd prepuțul este excesiv. Astfel se pot evidenția tumori ale glandului sau ale șanțului balanoprepuțial, balanite, fosetele glandelor Tyson situate de o parte și de alta a frenului. Dificultatea sau imposibilitatea decalotării glandului sînt consecința strîmtorii congenitale sau inflamatorii a orificiului prepuțial (fimoză); aceleași leziuni pot bloca prepuțul în poziție retrobalanică (parafimoză).

Meatul uretral va fi inspectat pentru sediul normal sau anormal (diversele variante de hipospadias sau epispadias), forma lui, eventuale atreziii sau scurgeri patologice (purulente, sanguinolente, seroase). Nu vom uita că stenoza meatului, departe de a constitui o leziune anodină, se poate afla la originea unei distensii vezicale și a unei ureterohidronefroze bilaterale.

Ulcerațiile active ale glandului și penisului, formațiunile productive, condiloamele gigante sau acuminate impun, după caz, investigații microbiologice sau anatomopatologice (boli venerice, epiteliom). Nici cicatricele locale nu vor fi trecute cu vederea, ele dînd informații asupra trecutului veneric al bolnavului.

Inspecția uretrei poate aduce informații în unele cazuri, demonstrînd prezența unor fistule active uropurulente sau a unor cicatrici, mai ales în regiunea perineală (stricturi uretrale, periuretrite). Uretra va fi palpată pe toată lungimea ei accesibilă examenului clinic, extern, respectiv pe porțiunea peniană, scrotală și perineală. Se vor aprecia supletea canalului, eventual infiltrația lui, nodozitățile glandelor periuretrale inflamate, tumorile uretrei etc.

Scurgerile uretrale patologice nesanguinolente vor fi investigate cu toată atenția; pînă la proba contrarie, vor fi considerate toate de natură venerică, indiferent de aspectul lor. De obicei, blenoragia produce o secreție abundentă, galbenă și bine legată, în timp ce uretritele nespecifice dau mai ales o secreție seroasă, redusă cantitativ, grunjoasă sau mucoidă.

Dat fiind că prezența secreției uretrale relevă un anumit comportament al pacientului pe plan sexual, se vor face investigații și pentru depistarea altor boli venerice.

Scurgerile uretrale sanguinolente ridică suspiciunea neoformațiilor uretrei sau, mai puțin probabil, a corpilor străini intrauretrali, calculi etc.

Palparea corpilor cavernoși poate pune în evidență plăci sau noduli fibroși situați în grosimea fasciei care acoperă corpii cavernoși sau septului fibros intracavernos (cavernita fibroasă sau maladia Peyronie), în care cazuri bolnavul se plînge de obicei de durere și diformitate în timpul erecției.

Nodulii fibroși situați pe fața ventrală a fasciei Buck pot incurba penisul în sens ventral, ceea ce poate genera confuzia cu *penis incurvatum* prin coardă fibroasă; în această ultimă situație, deformarea peniană este permanentă, nu numai cînd corpii cavernoși devin turgescenți și se asociază cu anomalii de meat (meat hipospad, punctiform, atrezic).

Scrotul

Inspecția apreciază volumul burselor, egalitatea lor, aspectul tegumentului (eritem inflamator, orificii fistuloase), prezența pliurilor sau deplierea lor în caz de tumori sau inflamații.

Scrotul este bifid în caz de hipospadias scrotal sau perineal. În anumite forme de obstrucții limfatice (filarioză, neoplasme care invadează bilateral ganglionii inghinali), se instalează edem cutanat, care ajunge pînă la elefantiazis.

Prin palpare se pune în evidență supletea tegumentului, mobilitatea lui pe planurile profunde (aderențe cu epididimul sau testiculul), greutatea burselor (hematon, tumoare, pahivaginalită). Uneori pachetele varicoase se pot ghici la simplă inspecție, datorită aspectului vermicular caracteristic.

Testiculul

Se examinează atît cu pacientul în picioare (pentru a elimina eventuale afecțiuni cu origine extrascrotală — hernia, varicocelul, aprecierea comparativă a greutății testiculelor etc.), cît și cu pacientul culcat în decubit dorsal, cu coapsele în ușoară abducție. Examinarea se face într-o cameră cu temperatură convenabilă, iar mîinile examinatorului vor fi calde (altfel, mai ales la copii, riscăm ca testiculul să se retracteze și să dispară din bursă).

Testiculul va fi palpat cu degetele mîinii, utilizînd cu precădere policele și indexul, după ce în prealabil va fi imobilizat cu blîndețe, iar învelișurile vor fi întinse, astfel ca glanda să ajungă cît mai superficial.

Se vor aprecia forma caracteristică, volumul, suprafața, consistența, sensibilitatea. Toate aceste elemente au importanță semeiologică. În principiu, orice indurație situată în glandă va fi socotită drept tumoare, pînă se va dovedi în mod sigur contrariul. Noțiunea de cancer nu trebuie însă asociată cu cea de duritate, deoarece sînt și tumori cu consistență mai puțin fermă sau chiar chistică.

De regulă, va atrage atenția orice modificare a consistenței într-o zonă a testiculului. Nici aspectul nodular nu este patognomonic pentru cancer, deoarece unele tumori lasă suprafața glandei netedă (în special seminomul).

Testiculul tumoral este mai greu decît cel opus, normal (examinarea se va face totdeauna bilateral, comparativ), insensibil, iar la diafanoscopie nu transmite lumina. Aproximativ 80% din neoplasmele testiculului sînt însoțite de hidrocel și uneori este necesară evacuarea lichidului prin puncție aspirativă pentru a putea palpa corect glanda.

Testiculul atrofic (după orhidopexie, cura operatorie a herniei, torsiune a funiculului spermatic, orhită urliană) este mic, moale și — uneori — extrem de sensibil la atingere.

Absența testiculului din bursă (uni- sau bilateral) este caracteristică testiculului necoborît. Acesta poate fi găsit în regiunea inghinală, în fosa iliacă etc. sau poate rămîne nedescoperit (abdominal profund, atrofic). Obligatoriu, la examinarea conținutului scrotal, rămîne punerea în evidență a epididimului.

În mod normal, acesta se găsește situat în partea posterioară a testiculului și nu i se pot palpa decît capul și extremitatea caudală, care se continuă cu ansa epididimodiferențială.

Poziția lui permanent anterioară față de glandă (în timp ce congenerul are sediul normal) sugerează torsiunea cordonului spermatic.

Șanțul epididimotesticular mai mult sau mai puțin evident, după cum epididimul este mai mobil sau strîns lipit de suprafața glandei, dispare în caz de inflamație, pahivaginalită, hidrocel.

Indurația și mărirea de volum a epididimului înseamnă de cele mai multe ori epididimită, deoarece tumorile primitive sînt extrem de rare.

Exceptînd calea hematogenă, unde localizarea procesului infecţios poate avea sediul la orice nivel în epididim (ca şi tuberculoză), însămînţarea epididimului pe cale canaliculară determină mai ales modificări inflamatorii la nivelul cozii şi ansei epididimodeferenţiale. Acesta este un semn de epididimită nespecifică (nu patognomonic !) ; de aceea s-a spus că „diagnosticul diferenţial al unei epididimite se găseşte la coada epididimului".

De fapt, în epididimita acută, reliefurile se şterg, epididimul face corp comun cu testiculul, se stabilesc aderenţe în suprafaţa cu scrotul, care este deplisat, roşu şi cald.

După trecerea fazei acute rămîn noduli epididimari induraţi, relativ nedureroşi, iar glanda îşi recapătă caracterele normale. Dacă există aderenţă cutanată posterioară, leziuni deferento-veziculo-prostatice asociate, piurie sterilă, dar mai ales fistulă cronică scrotală, se poate bănui etiologia bacilară a epididimitei cronice.

Palparea capului epididimului este esenţială pentru diagnosticul tumorilor testiculare : „Orice tumoare scrotală care are pe suprafaţa ei capul epididimului este obligatoriu un testicul mare" (Chevassu). Pentru cancer testicular pledează şi „dispariţia capului epididimar, întins ca o lamă subţire pe suprafaţa tumorii sau incastrarea epididimului în tumoare, care se relevă palpatoriu ca un şanţ care biloculează glanda mărită.

Examinarea *vaginalei testiculare* se face prin palpare şi transiluminare. În mod normal, vaginala normală este suplă şi nu se simte. Prin aşa-numita manevră a pensării vaginalei între pulpele policelui şi indexului se prind, de fapt, fibre cremasteriene, tunica fibroasă şi foiţa parietală a vaginalei.

Transiluminarea se execută de preferinţă într-o cameră obscură. Pe scrotul imobilizat şi întins se aplică un stetoscop obstetrical (în lipsa lui, un simplu tub de hîrtie mai groasă, rulată), iar în partea opusă se plasează un fascicul puternic şi îngust de lumină (lampă electrică). Colecţiile cu lichid clar şi vaginala neîngroşată (hidrocel) vor transmite lumina, în timp ce tumorile testiculare, hematocelul şi pahivaginalita rămîn opace.

Atenţie deosebită necesită hidrocelul apărut „spontan" la bărbatul de 30—40 de ani, revelator de cancer în procent de 10. Aceeaşi bănuială trezeşte coborîrea spontană în bursă a unui testicul reţinut în canalul inghinal la un adult.

Practic vorbind, în cazul oricărui hidrocel suspect sau vaginală îngroşată sub care nu se ştie ce se găseşte, în loc de nenumărate discuţii clinice, este preferabilă aspiraţia lichidului şi palparea corectă a glandei.

Palparea mai poate pune în evidenţă existenţa unor formaţiuni chistice separate sau aderente de testicul. Chistul situat la polul superior al glandei şi separat de ea, care la puncţie conţine un lichid subţire, albicios, este de obicei spermatocel.

Un semn clinic cu oarecare valoare este mărimea volumului pe care o dau colecţiile de lichid din vaginală, care, datorită expansiunii craniale a tumefacţiei, pare că scurtează penisul, în timp ce în tumorile testiculare penisul păstrează aspectul nemodificat.

Cordonul spermatic şi canalul deferent

Cordonul se palpează în porţiunea scrotală rulînd elementele care îl compun între policele plasat ventral şi celelalte degete situate dorsal pe punga scrotală. Se poate folosi şi palparea bimanuală.

În porţiunea inghinală, planul dorsal şi al traiectului inghinal formează un plan rezistent pe care cordonul este rulat cu utilmele patru degete în uşoară flexiune.

Canalul deferent se recunoaşte cu uşurinţă între celelalte elemente datorită formei caracteristice şi consistenţei lui (rulează între degete ca un băţ de chibrit cu margini şlefuite). În mod normal, deferentul se găseşte în partea posterioară a cordonului şi este fin, cu suprafaţa netedă, perfect regulată. Aceste caractere fizice se modifică în cazul inflamaţiilor deferenţiale (rar primitive, cele mai multe întovărăşind leziuni epididimotesticulare) : deferent îngroşat, indurat, moniliform sau de nerecunoscut prin prinderea inflamatorie a întregului cordon spermatic (funiculită). Foarte rar, canalul deferent poate lipsi congenital (infertilitate).

Venele cordonului se palpează bine la pacientul în picioare ; dilataţia lor constituie binecunoscutul varicocel esenţial sau — după caz — simptomatic (apariţie rapidă, creşterea bruscă a unui varicocel existent sau localizarea lui pe dreapta, ceea ce sugerează fie tromboza venei renale stîngi, fie dislocarea sau tromboza venei cave abdominale în caz de carcinoame renale invazive).

Perceperea pulsaţiilor arterei spermatice are reputaţia de a fi semnalată în tumorile testiculare (semn de hipervascularizaţie).

Vasele limfatice normale ale cordonului nu se palpează ; prinderea lor inflamatorie sau tumorală înglobează toate elementele funiculare, pe care le infiltrează, modificîndu-le consistenţa şi făcîndu-le de nerecunoscut.

Palparea cordonului spermatic poate releva existenţa unor formaţiuni chistice sau solide. Acestea din urmă sînt mai ales tumori ale ţesutului conjunctiv, care pun probleme de diagnostic diferenţial cu hernia, tumorile testiculare etc.

Pentru a încheia examinarea organelor genitale externe trebuie reamintite stările de ambiguitate sexuală sau anomaliile genitale, al căror diagnostic poate fi evident la inspecţie şi palpare sau poate impune investigaţii specifice, inclusiv laparotomia diagnostică.

EXAMINAREA RECTALĂ LA BĂRBAT. EXPLORAREA PROSTATEI, VEZICULELOR SEMINALE ŞI A GLANDELOR MERY-COWPER

Osler obişnuia să spună că diferenţa dintre un doctor bun şi unul incompetent constă în faptul că cel bun ştie să facă un examen rectal corect. Acest examen începe prin inspecţia regiunii anale (fisuri, fistule, hemoroizi externi, condiloame etc.), urmată de aprecierea palpatorie a tonusului sfincterului anal şi aspectul rectului terminal pe toată întinderea accesibilă indexului examinator (stenoza, malformaţii, corpi străini etc.). Tot acum este accesibilă palpării uretra perineală (induraţii, calculi inclavaţi etc.).

Hipotonia sfincterului anal poate fi însoţită de hipotonia sfincterelor urinare sau a detrusorului, sugerînd originea neurogenă a tulburărilor urinare acuzate de bolnav.

Prostata se examinează clinic prin tuşeu rectal. Înaintea efectuării acestuia se va recolta urina pentru analize, spre a evita contaminarea probei de către secreţiile exprimate digital din prostată. În acelaşi timp, golirea vezicii urinare este necesară pentru a nu modifica raporturile prostatei şi a ne informa fals asupra volumului ei.

Cea mai bună metodă de examinare a prostatei este cea cu care s-a familiarizat examinatorul ; după caz, se va prefera poziţia ginecologică a bolnavului, poziţia în decubit lateral stîng, cu coapsele flectate pe bazin, poziţia genu-pectorală (la bolnavii obezi) sau poziţia în picioare, bolnavul înclinînd trunchiul înainte, peste masa de examinare. În alegerea poziţiei de examinare se va ţine seama şi de mobilitatea pacientului — anchiloze coxo-femurale, afecţiuni vertebrale, proteze la membrele inferioare etc. sau de existenţa altor afecţiuni : insuficienţă cardiacă avansată etc.

Indexul drept, înmănuşat şi bine lubrifiat, este introdus în rect prin alunecare de la vîrful coccisului spre orificiul anal ; această manevră evită căutarea lui vizuală, prin aplecarea examinatorului spre perineul bolnavului (inestetic : tuşeul rectal se poate face cu demnitate pentru ambii participanţi). Concomitent, mîna stîngă apasă hipogastrul şi face ca prostata să fie mai accesibilă degetului rectal.

Unii urologi recomandă palparea prostatei cu indexul stîng pentru ca mîna dreaptă, liberă, să deseneze pe foaia de observaţie datele culese.

Prostata normală are volumul unei castane (aproximativ 4 cm lungime şi lăţime), avînd forma relativă a unui trunchi cu baza orientată cranial, ceea ce-i conferă un vîrf şi două unghiuri laterale sau coarne prostatice. Este formată din doi lobi separaţi de un şanţ median, are suprafaţa netedă, consistenţa fermă şi omogenă (de cauciuc), iar limitele laterale precis conturate (consistenţa prostatei a fost comparată cu cea a eminenţei tenariene contractate, cu policele opus celorlalte degete). Glanda este mobilă şi mobilizabilă, nedureroasă la palpare.

Volumul prostatei este mărit în majoritatea afecţiunilor (adenom, cancer, prostatită, litiază, congestie etc.).

Există diverse scheme de a-l aprecia, dar practic ne referim la volumul prostatei normale (spunînd, de pildă, de două ori mai mare).

Cu experienţă, prin palpare rectală se poate estima şi greutatea glandei, ţinînd însă seama că lobul median nu este accesibil. Folosirea unor catetere speciale introduse în uretră şi rect permite măsurarea exactă a dimensiunilor şi greutăţii prostatei, necesare criochirurgiei.

Consistenţa glandei scade în stările congestive (raport sexual foarte rar, infecţii cronice cu drenaj imperfect), creşte în hiperplazia adenomatoasă (ca o minge de tenis), este dură în cancerul prostatic şi foarte dură în litiază şi prostatita lignoasă. De obicei, consistenţa adenomului prostatic este comparată cu consistenţa eminenţei tenare în contrast cea a cancerului — cu duritatea articulaţiei metacarpofalangiene a policelui.

Ca şi la nivelul altor organe (testiculul, de pildă), noţiunea de cancer nu trebuie asociată obligatoriu cu cea de duritate, dat fiind că există cancere mai puţin dure sau chiar moi.

Leziunile nodulare dure găsite în prostatita cronică şi în tuberculoză par că proemină la suprafaţa glandei şi au margini care se şterg treptat ; cele neoplazice par încastrate în parenchimul glandular şi au marigini nete. Acestea sînt numai criterii de orientare şi nu certitudini.

În orice caz, de reţinut şi de investigat rămîne schimbarea consistenţei parenchimului într-o zonă limitată, singura metodă capabilă să surprindă neoplazia într-un stadiu mai precoce ; cînd semnele locale de cancer prostatic sînt sigure, stadiul chirurgical a fost depăşit.

Litiaza prostatică multiplă poate produce crepitaţii la palparea glandei, datorită frecării calculilor (semnul sacului cu nuci).

Mobilitatea glandei se reduce sau dispare în adenocarcinoamele care au depăşit capsula prostatică ; în acest caz, şi limitele laterale ale prostatei se şterg sau, în cazurile avansate, se percepe un bloc dur, inform, aderent la pereţii osoşi ei pelvisului.

Sensibilitatea glandei creşte mult în inflamaţiile acute, ajungînd la durere vie, spontană sau provocată prin palpare. În aceste circumstanţe creşte şi consistenţa, iar mucoasa rectală corespunzătoare prostatei ia aspect catifelat (edem).

În timpul examinării prostatei se va inspecta meatul uretral pentru a înregistra eventuala scurgere de lichid prostatic sau alte secreţii patologice.

Masajul prostatei va fi efectuat pentru obţinerea secreţiilor prostatice necesare examenului microscopic şi bacteriologic, util pentru stabilirea diagnosticului pozitiv și diferențial al unor afecțiuni prostatice.

Masajul prostatei este contraindicat în prostatitele acute, abcesul de prostată, uretritele și uretrocistitele acute, retențiile de urină, cancerul prostatei, epididimitele acute. Sînt autori care nu recomandă tușeul rectal și palparea prostatei înainte de a se recolta fosfatazele acide plasmatice, pentru a nu obține false creșteri ale acestora datorită exprimării prostatei.

Masajul se face exprimînd cu pulpa indexului parenchimul prostatic, de la periferie spre linia mediană și de la bază către vîrf, în mod ferm, dar nu brutal, eventual prin mișcări circulare. Va fi terminat prin exprimarea uretrei de la vîrful prostatei către meatul uretral.

Secreția va fi recoltată steril; dacă nu se obține secreție, bolnavul va fi invitat să urineze, recoltîndu-se primul jet.

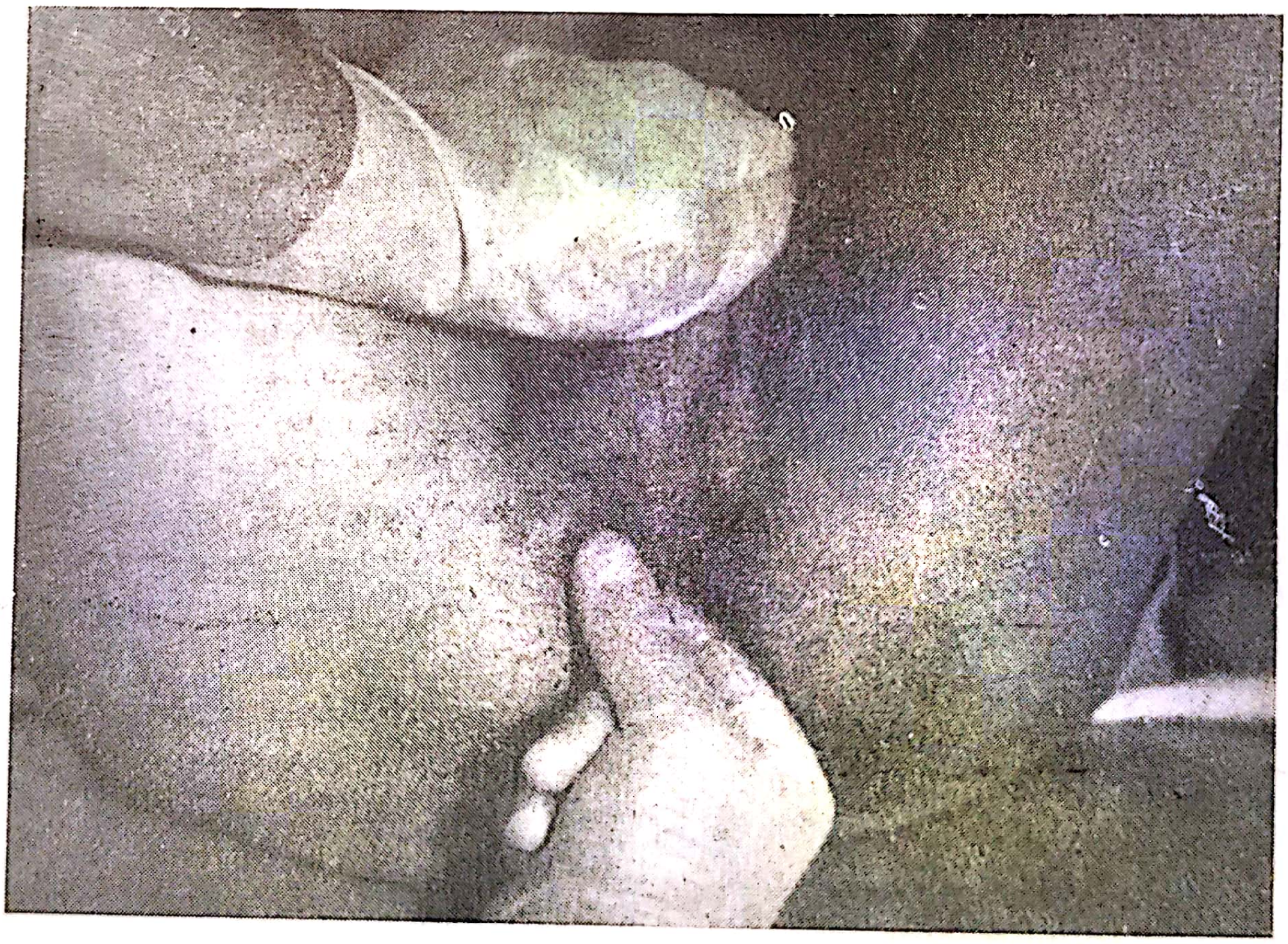

Fig. 3.4. Palparea glandelor Mery-Cowper.

Făcut prea energic, masajul prostatei poate provoca apariția unei epididimite acute, datorită expulzării retrograde în canalele deferente a conținutului septic din acinii prostatici.

Secreția prostatică normală conține rare leucocite, rare celule epiteliale plate, corpi amilacei și corpusculi de lecitină, ocazional spermă. Prezența a numeroase leucocite sau a piocitelor este patologică și semnifică prostatită. În secrețiile prostatice se pot căuta — prin colorații specifice — bacilii acido-alcolo-rezistenți.

Veziculele seminale sînt situate la baza prostatei și a vezicii urinare, fiecare avînd orientare divergentă în afară față de linia mediană.

În vederea palpării, degetul va fi introdus mai adînc în rect, depășind prostata. Veziculele normale nu se simt; ele devin palpabile cînd au volumul mărit detorită inflamațiilor (nespecifice, bacilare; în acest ultim caz sînt și indurate) sau în cancerele prostatei, care fie că prind canalele ejaculatoare, provocînd stază veziculară (aspect chistic), fie că invadează veziculele, înglobîndu-le în procesul tumoral. Ocazional, în asemenea cazuri se poate palpa și ampula deferențială destinsă.

Glandele Mery-Cowper cînd sînt normale se evidențiază cu dificultate la examenul clinic.

Inflamația lor și a țesuturilor vecine le face să proemine în regiunea perineală, anterior și lateral de orificiul anal.

Se palpează cu indexul introdus în rect pînă la prima articulație falangiană și orientat cranial și lateral, în timp ce policele palpează zona perineală corespunzătoare indexului (bolnavul se află în poziție de litotomie). Glandele inflamate vor fi simțite rulînd între cele două degete (fig. 3.4).

Din cele expuse mai sus rezultă că tușeul rectal care furnizează informații foarte bogate, trebuie efectuat ori de cîte ori se examinează un bolnav, chiar dacă simptomele acestuia nu se referă la aparatul urinar inferior sau genital. De fiecare dată poate exista ceva de descoperit.

EXAMINAREA VAGINALĂ ȘI A ORGANELOR GENITALE FEMININE

Între aparatul genital feminin și cel urinar există relații strînse și influențe reciproce (anatomice, fiziologice și patologice), care obligă la examinarea sferei genitale a oricărei paciente care vine la consultație cu suferință urinară. Sînt suficient de amintit : pieloneferita gravidică, compresiunile tractului urinar provocate de malformațiile uteroovariene, stenozele ureterale prin extinderea cancerelor cervicale, incontinența urinară datorită modificărilor patologice de statică genitală, cistopatiile de climacteriu și altele.

Inspecția se face în poziție ginecologică și evidențiază conformația vulvară, furnizînd uneori explicația infecțiilor urinare repetate (fuziune labială, vaginită). Hipertrofia clitoridiană și fuziunea sinusului urogenital se observă în virilismul din sindroamele adrenogenitale.

Dacă există secreție vaginală, se va preleva pentru colorare, însămînțări bacteriologice și examenul picăturii proaspete (trichomonas). O lamă colorată cu soluție Lugol, spălată și examinată imediat, pune diagnosticul de vaginită senilă : celulele fără glicogen (hipoestrogenie) nu rețin iodul, cele normale devin brune.

Meatul uretral este modificat în uretrite și vaginite, adesea apare roșu, inflamat sau cu mucoasa ectopionată, mai ales în hemicircumferința posterioară (și incorect etichetată ca „polip uretral“). Tot prin inspecția meatului se evidențiază cancerele uretrei distale, fie cînd au invadat vulva, fie prin prolabarea transmeatică a tumorii papilare.

Imediat sub meatul uretral se deschid orificiile glandelor Skene, care pot fi exprimate prin tușeu vaginal. Inflamația lor, ca și a glandelor Bartholin, constituie sursa multor uretrite și cistite rebele.

Uretrocelul, cistocelul, diverticulul uretral, fistulele uretrovaginale și vezicovaginale se pun în evidență tot prin inspecție ; de asemenea, cancerul uretrei este aproape întotdeauna vizibil la nivelul meatului uretral (Glenn).

Palparea prin tușeu vaginal aduce date suplimentare asupra celor observate, atît la nivelul aparatului urinar (uretră, vezică, uretere terminale), cît și al celui genital (uterul și anexele sale), evidențiind indurații, infiltrații, existența de calculi, corpi străini, tumori, chisturi, dehiscența mușchilor perineali, prolapsul organelor genitale sau al vezicii urinare etc.

Niciodată nu trebuie omis examenul cu valvele și vizualizarea colului uterin ; o leziune incipientă, încă neindurată, poate scăpa palpării, dar ridică suspiciuni la examenul vizual.

La fetiţe şi la virgine se va face tact rectal în locul celui vaginal.

Explorarea clinică a aparatului urinar va fi încheiată prin examinarea ganglionilor inghinali (pot fi prinşi în afecţiuni inflamatorii sau maligne ale tegumentului penian, scrotului, vulvei), a ganglionilor hipogastrici, iliaci externi şi preaortici (metastaze ale cancerelor vezicale sau prostatice) şi a ganglionilor lombo-aortici şi supraclaviculari (metastaze ale cancerului testicular). De menţionat că, dacă staţiile hipogastrice şi iliace interne sînt blocate, neoplasmele vezicale şi prostatice pot metastaza prin invadare recurenţială în ganglionii inghinali ; la fel, cancerul testiculului care a invadat scrotul.

4. EXAMENELE UROLOGICE DE LABORATOR

E. PROCA

În comparaţie cu alte organe şi aparate din organismul uman, aparatul urinar este unul dintre cele care se pretează la o explorare completă.

Urina, adevărată oglindă a funcţiilor renale, este măsurată, cîntărită, i se dozează componenţii normali sau este silită să vehiculeze, să concentreze şi să elimine substanţe străine ei. Rînd pe rînd se folosesc procedee care îi măresc cantitatea, o diminuează sau îi opresc scurgerea.

Rinichiul se lasă mulat cu substanţe de contrast introduse de sus în jos (pe cale hematogenă), de jos în sus (pielografie retrogradă) sau lateral (pielografie prin puncţie pielică transcutanată).

I se poate urmări pas cu pas funcţia datorită trasorilor radioactivi, configuraţia lui vasculară nu mai reprezintă un secret (arteriografie, flebografie şi limfografie renală), este înconjurat cu aer şi este făcut mai vizibil sau este examinat în felii tomografice.

Se calculează cît sînge vine în rinichi şi cît pleacă, ce presiune există în interstiţiu sau în căile urinare ; cinematografia urmăreşte unda peristaltică a conductelor şi rezervoarelor, iar studiul kinesimetric arată cum se deschid sfincterele. Şi pentru că nu este destul, un ac special construit poate să recolteze un mic fragment de parenchim pentru examen microscopic.

O asemenea abundenţă de informaţii nu poate fi decît binevenită, deoarece pune la îndemîna specialistului mijloace variate de diagnostic şi conferă specialităţii cadru ştiinţific şi autonomie.

Totuşi, urologului îi revine sarcina de a păstra un echilibru între atîtea metode de explorare, de a le ierarhiza valoric şi de a le folosi cu discernămînt şi cu un scop practic bine determinat ; investigaţia de dragul investigaţiei este o agreiune la buna credinţă a bolnavului şi un atentat deontologic. Profesorul Couvelaire spunea : „Înainte de a ne preocupa de iconografie, să ne gîndim că îngrijim un om".

De semenea, vom fi foarte prudenţi cînd indicăm investigaţii care comportă un risc pentru bolnav. S-a spus că nu există deces mai dureros în medicină decît cel provocat de o investigaţie, mai ales cînd boala investigată nu era mortală !

În cele ce urmează vor fi expuse explorările biologice ale aparatului urinar, cu sublinierea probelor funcţionale renale.

Sînt necesare în prealabil cîteva precizări :

— valoarea testelor umorale nu trebuie absolutizată ; ele nu furnizează decît cifre care arată proporţii, variabile în raport cu momentul fiziologic şi starea de echilibru (sau dezechilibru) a bolnavului ;

— rezultatele obţinute vor fi apreciate comparativ, dar mai ales vor fi interpretate în funcţie de un ansamblu de date, între care *examenul clinic* rămîne în continuare *fundamental* ;

— explorarea se face într-o anumită succesiune, de la simplu la complex, cu o logică dictată de examenul clinic prealabil şi de evoluţia bolii ;

— rezultatul unui test efectuat poate fi valoros, fără valoare sau chiar poate fi sursă de eroare, dacă nu a fost efectuat corect în ceea ce priveşte recoltarea produsului, analiza chimică sau interpretarea.

EXAMENUL URINEI

Examenul de laborator al urinei este de importanţă esenţială pentru urologie şi unul dintre cele mai semnificative explorări care se cere în orice specialitate medicală. Urina reprezintă, în primul rînd, expresia globală a funcţiilor renale de excreţie, dar, în acelaşi timp, ea constituie un indicator fidel al echilibrului bilologic general, deoarece suferinţa oricărui organ se poate manifesta la un moment dat prin modificări urinare. Nu vor fi amintite prea cunoscutele tulburări urinare ale bolnavilor hepatici, cardiaci sau pulmonari. Este de menţionat doar cît de valoroase sînt investigaţiile urinare în endocrinopatii, posibilitatea de a diagnostica o afecţiune osoasă în borcanul de urină, depistarea necrozelor viscerale, a pancreatitelor acute sau a proceselor tumorale tot prin reacţii urinare şi atîtea altele.

În consecinţă, orice medic — şi cu atît mai mult specialistul urolog — trebuie să fie familiarizat cu examenul complex al urinei, cu modificările calitative şi cantitative ale diurezei, cu interpretarea şi semnificaţia diferitelor teste funcţionale şi — dacă se poate — să fie capabil să efectueze el însuşi cel puţin tehnicile elementare de examinare a urinei care să-i orienteze diagnosticul.

Revenind tot la specialitatea noastră, trebuie să recunoaştem că urologul este tot mai mult obligat să-şi lărgească sfera preocupărilor. Multe din probele care se efectuează din urină aparţin altor specialităţi medicale. Aşa sînt, de pildă, testul Ascheim-Zondek, reacţia acidului vanil-mandelic, cercetarea lizozimului urinar etc. Totuşi, urologul nu poate rămîne străin de asemenea investigaţii moderne, deoarece înseşi obligaţiile lui diagnostice au crescut. Ca să argumentăm acest punct de vedere, ar fi suficient doar să spunem că diagnosticul de adenom paratiroidian, feocromocitom, de stare intersexuală sau de criză de rejecţie a unei alogrefe revine de multe ori urologului.

Recoltarea urinei

Recoltarea corectă a urinei, care să prevină contaminarea ei cu secreţii uretrale, prostatice sau vaginale (germeni, piocite, hematii etc.) se va face înainte de a efectua tactul rectal sau vaginal şi după ce s-a făcut toaleta meatului penian, respectiv a vestibulului vulvar. La bărbaţi, recoltarea se va face prin micţiune, evitîndu-se pe cît posibil cateterizarea vezicii (excepţie fac bolnavii care nu pot urina spontan : disectazici, stricturaţi, paraplegici).

La femeie, cateterismul vezical se face cu mai puţină reticenţă decît la bărbat, riscul de traumatism uretral şi de introducere a germenilor în vezică fiind mai mic. Acest risc va fi şi mai mult diminuat dacă, după recoltarea urinei, se va iriga vezica urinară cu soluţie clorurosodică izotonică şi se vor instila 50 ml soluţie apoasă de clorhexidină 1/5 000, soluţie de Neomicină 0,5% sau acid boric 3%.

La copiii mici, care urinează datorită automatismului vezical, recoltarea urinei se face în containere speciale, atașate la organele genitale.

Pentru dozările cantitative, urina eliminată trebuie colectată foarte exact, în recipiente speciale, gradate, iar cînd colectările se fac la intervale scurte de timp, devin necesare cateterizările vezicale.

Nu trebuie neglijată nici sticlăria în care se recoltează și manipulează urina; spălarea ei cu săpun și detergenți bogați în sodiu și potasiu modifică rezultatele unor determinări.

Anumite probe se cer efectuate numai cu urina proaspătă (pH, osmolaritate, uree, amoniac). Tot în urina examinată imediat după micțiune se caută hematiile, cilindrii, piocitele și bacteriile; astfel, după cîteva ore, pe măsură ce urina devine alcalină, hematiile se lizează, cilindrii se dezintegrează și apar bacteriile (prin contaminare externă), chiar dacă inițial erau absente; unele din aceste bacterii pot scinda ureea.

Dacă urina nu poate fi examinată imediat, va putea fi păstrată la 4° timp de 24 de ore (deși acest interval deteriorează elementele figurate; doar urocultura și proteinuria rămîn nemodificate în acest interval de timp).

Pentru investigațiile bacteriologice, urina trebuie recoltată aseptic, în recipiente sterilizate. Acest lucru se realizează de obicei prin cateterism vezical.

După Stamey, cea mai aseptică metodă constă în puncția vezicală suprapubiană, metodă care nu poate fi însă recomandată de rutină. Se va recurge la ea în cazuri speciale, pentru localizarea unei bacteriurii sau la bolnavii cu retenție de urină.

Cateterizarea vezicală poate fi evitată prin colectarea așa-numitului specimen urinar de la mijlocul micțiunii (*mid-stream specimen*); bărbatul de preferat stînd în picioare, retractă prepuțul, face toaleta și dezinfecția glandului (apă și săpun, alcool diluat etc.) și începe să urineze. Prima parte a jetului de urină nu se colectează, fiind destinată spălării mecanice a uretrei. Fără să întrerupă urinarea, jetul de urină este apoi îndreptat spre recipientul steril, unde se va recolta o cantitate suficientă pentru analizele pe care intenționăm să le facem dar fără ca vezica să fie golită complet în acest vas.

Femeia procedează la fel. După toaleta îngrijită a vulvei și vaginului, stînd în picioare, cu coapsele moderat depărtate, trunchiul aplecat înainte și labiile separate, golește vezica, recoltînd în borcanul steril doar urina de la mijlocul micțiunii. Același lucru se poate face și în poziție ginecologică.

În unele cazuri este utilă recoltarea urinei în trei pahare, primul pentru începutul micțiunii, al doilea pentru jetul de mijloc și al treilea în care se golește complet vezica urinară; aceste probe vor fi analizate separat și rezultatele vor fi comparate.

Dacă examinarea de laborator se face la cîteva ore de la recoltare sau este necesară colectarea urinei din 24 de ore, devine necesară utilizarea unor procedee care să evite descompunerea urinei. De obicei, păstrarea la rece, în frigider, dar evitîndu-se înghețarea, este suficientă. Alteori trebuie adăugate anumite substanțe de prezervare, luînd însă în considerare modificările pe care acestea le pot aduce testelor efectuate.

Sînt menționate mai jos substanțele utilizabile și handicapul lor:

— timolul — un cristal pentru o probă urinară sau șase cristale pentru urina din 24 de ore: modifică testele pentru indican, bilă, acetonă, glucoză și acid diacetic;

— acidul boric — 0,5 g la 100 ml urină; precipită acidul uric din urină, modifică testul glicozuriei și nu este bun pentru urina infectată;

— formalina — 1—2 cm la 30 ml urină;

— toluolul — este cel mai bun conservant, aplicat într-un strat subţire la suprafaţa urinei ; nu produce nici o modificare urinară ;

— tabletele Kingsbury — o tabletă la 30 ml urină. Fiecare tabletă conţine 0,05 g benzoat de sodiu, 0,065 g acid benzoic, 0,05 g urotropină, 0,01 g bicarbonat de sodiu şi 0,001 g oxid roşu de mercur.

Volumul. Cantitatea de urină variază în funcţie de aportul de lichide, capacitatea excretorie a rinichiului, perspiraţia, pierderile de lichide pe cale intestinală, climat, anotimp, echilibru neuroendocrin etc. De obicei este direct proporţională cu ingestia hidrică , invers proporţională cu perspiraţia şi se cifrează la aproximativ 25 ml/kilocorp (la copii, 75 ml/kilocorp).

Reamintim că diureza diurnă este de 3—4 ori mai mare decît cea nocturnă, cea din clinostatism mai mare decît cea în ortostatism (poziţia ridicată reduce fluxul sanguin renal cu 10%).

Cantităţile între 800 şi 2 500 ml în 24 de ore vor fi considerate normale, la un regim alimentar normal şi în condiţiile noastre de mediu.

Culoarea. Urina normală are culoare galben-deschis, datorită urocromului derivat din hemoglobină (hemoglobină-hematină - bilirubină - urocromogen -urocrom), uroeritrinei şi urobilinei.

În stările oligurice cu densitate mărită, culoarea se închide, în timp ce urina diluată din cursul insuficienţei renale, al stărilor poliurice, devine palidă.

Prezenţa sîngelui nemodificat în urină îi imprimă culoarea caracteristică roşu-viu, care se închide pe măsură ce hematuria se învecheşte, în timp ce hemoglobina liberă dă o nuanţă de roşu mai închis, iar după sedimentare, stratul supernatant este albăstrui.

Transformarea hemoglobinei în hematină şi methemoglobinuria împrumută urinei o culoare brună, care devine chiar negricioasă în alcaptonurie (acid homogentisic) şi în intoxicaţia cu acid carbolic.

Urina lăptoasă se observă în lipurie (nefroză lipoidă, *diabetus melitus*, filariază, fistule limfourinare).

Culoarea închisă, uşor verzuie, este caracteristică sindroamelor icterice. Se vor lua în considerare şi modificările de culoare provocate de medicamente : santonina — galben : *Senna*, *Rhubarba* — brun ; albastru de methylen, *blue Evans* — albastru ; urovalidina — roşu etc.

Limpiditatea. La emisiune urina normală este perfect limpede, cristalină (se poate citi prin ea).

Uneori se observă un nor plutind în borcanul cu urină, care este format din mucus, celule aglomerate şi *detritus*. Acest nor se numeşte *nubeculum* şi, în cantitate mică, nu are semnificaţie patologică. Cantităţile excesive de mucus în urină ridică suspiciunea unui adenocarcinom urotelial mucosecretant.

Urina eliminată după prînzuri devine opacă datorită precipitării fosfaţilor (scade aciditatea, deoarece HCl este folosit în procese digestive).

Aspectul tulbure al urinei poate fi dat de uraţi (se limpezeşte prin încălzire), carbonaţi şi fosfaţi (se limpezeşte prin acidifierea cu acid acetic 10%) sau puroi, sînge, spermă, mucus (tulburarea rămîne nemodificată după încălzire şi acidifiere).

Reacţia urinei. Urina proaspăt eliminată are reacţie acidă (înroşeşte hîrtia de turnesol), datorită prezenţei fosfaţilor acizi şi a urmelor de acizi organici (uric, lactic şi hipuric). Variaţiile obişnuite ale concentraţiei ionilor de hidrogen (pH) se situează între pH 5,8 şi 7,4 (cu limite extreme 4,5—9).

Informaţii suplimentare relativ la capacitatea renală de acidifiere a urinei se mai obţin, pe lîngă determinarea electronică a pH-ului, prin dozarea acidităţii titrabile (cu NaOH N/10 în prezenţa fenolsulfonftaleinei — normal 50—70 mEq acizi titrabili pe zi) şi a amoniemiei (metoda Conway — normal 30—50 mEq/zi).

Pentru cazurile clinice uzuale, hîrtiile indicatoare sînt suficiente.

Reacția alcalină a urinei se întîlnește după ingerarea de substanțe alcalinizante, regim alimentar vegetarian excesiv și în infecțiile urinare cu germeni care secretă urează și care vor desface ureea urinară în amoniac.

Mirosul. Urina are miros caracteristic, aromatic, imprimat de acizii volatili și de o substanță numită urinoidă (Lowsley). Mirosul devine mai puternic în urina concentrată și se schimbă în amoniacal în urina care se descompune, putrid în urina infectată, dulceag la diabetici sau acetonic în acidoze.

Densitatea. Numită și greutate specifică, variază în mod normal între 1 010 și 1 030, cu limite extreme 1 001 și 1 040, în raport cu bilanțul hidric din momentul respectiv (hidratare, deshidratare). Se măsoară cu urodensimetrul, de obicei etalonat pentru temperatură de 22,5° (rareori este necesară corecția pentru urina cu temperaturi mai ridicate).

Densitatea variază în condiții fiziologice invers cu cantitatea urinii (oliguria este însoțită de densitate mărită, poliuria de urină diluată, cu densitate scăzută). Indicele propus de Becher arată această corelație: primele două cifre ale diurezei din 24 de ore adunate cu ultimele cifre ale densității urinare trebuie să dea o cifră îi jurul a 30. Aceeași semnificație are și calculul indirect al substanțelor solide eliminate în 24 de ore (normal, aproximativ 60 g cristaloizi/24 de ore); se calculează din suma ultimelor două cifre ale densității, cantitatea de urină exprimată în litri, multiplicată cu 2,3.

Relația dintre densitate și diureză dispare în condițiile patologice în care rinichiul pierde capacitatea de concentrație tubulară (indicele Becher scade sub 22, iar cel al cristaloizilor, sub 60).

Există de asemenea o legătură strînsă (dar nu obligatorie) între densitatea și osmolaritatea urinară; astfel, densitatea 1 010 corespunde în general osmolarității de 300 mOsm/l, iar densitatea de 1 020 osmolarității de 900 mOsm/l.

Vom ține seama că densitatea poate fi modificată de unele substanțe apărute accidental în urină (glucoză, proteine, dextran), substanțe care determină creșteri false ale densității urinare, ce nu corespund capacității reale de concentrație a rinichilor.

Punctul crioscopic. Măsoară presiunea osmotică a urinei și variază între —1° și —1,5°; cînd urina este foarte concentrată, punctul crioscopic (Δ) scade pînă la —2,4°.

Presiunea osmotică a urinei se poate determina și prin rezistivitatea ei electrică (Ω).

Variațiile Δ și Ω sînt paralele și de același sens: cifrele mici ale rezistivității arată concentrație electrolitică mare, respectiv Δ va fi coborît, și invers.

Între Δ și Ω, pe de o parte, și densitatea urinară pe de altă parte, relația este invers proporțională, deoarece toate cele trei elemente indică concentrația electrolitică a urinei. Un Osm/l coboară Δ cu —1,68°, astfel că împărțind Δ la 1,86 se află osmolaritatea urinei în Osm/l, iar înmulțind această cifră cu 1 000 se obține concentrația urinei în miliosmoli/l.

În sfîrșit, înmulțind această ultimă cifră cu diureza în 24 de ore, exprimată în litri, se poate calcula numărul de mOsm eliminați pe cale urinară în 24 de ore (normal, aproximativ 1 200 mOsm în 24 de ore).

Proteinuria. Termen mai potrivit decît albuminuria, deoarece testele folosite pentru detecție evidențiază albumine, globuline, proteine Bence-Jones și proteaze. În mod normal, pierderea de proteine pe cale urinară este minimă și se cifrează la 25—30 mg/zi, care provin mai ales din dezintegrarea celulară.

În diureza fiziologică de peste 1 l/24 de ore, această proteinurie nu poate fi depistată prin tehnicile uzuale, dar în caz de oligurie ea se evidenţiază, rămînînd în continuare fiziologică.

Proteinuria trebuie să depăşească 0,1 g/24 de ore (respectiv 0,07 mg/min). pentru a putea fi considerată patologică.

Din punct de vedere urologic, se poate clasa proteinuria în adevărată (proteinele sînt prezente în urină înainte ca aceasta să ajungă în bazinet) şi falsă (proteinele pătrund în urină după ce aceasta a atins bazinetul).

Proteinele accidentale se întîlnesc înleziunile tractului urinar (pielite, ureterite, calculi vezicali, neoplasme papilare epiteliale, uretroprostatospermatocistite), după expunere la frig, după exerciţiu fizic violent sau au origine alimentară, ori însoţesc stările de malnutriţie.

Ori de cîte ori există sînge în urină, indiferent de sursa sau cauza sîngerării, va fi prezentă şi proteinuria.

Proteinuriile adevărate pot fi clasate în alte două categorii : proteinurii renale, datorite tulburării permeabilităţii glomerulare — glomerulonefroze — şi prerenale, cînd apar în circulaţie proteine mici, în cantitate care depăşeşte posibilităţile de reabsorbţie tubulară (proteine Bence-Jones, albumine acetosolubile etc.).

Separarea electroforetică a proteinelor urinare nu a adus informaţii diagnostice certe, cu excepţia mielomului multiplu (aici se utilizează şi electroforeza în gel de amidon şi imunoelectroforeza).

Se utilizează în continuare testele de detecţie cu acid nitric nitros (reactivul Heller), fierberea urinei şi testul cantitativ Exton (cu acid sulfosalicilic).

Deoarece albuminuria poate fi intermitentă, testele pentru depistare se vor efectua — la nevoie — în urina din 24 de ore. Albuminuria ortostatică, posttraumatică sau după masaj abdominal nu prezintă interes pentru urologie.

Glicozuria. Glucoza apare în urină, de obicei, cînd concentraţia ei sanguină a depăşit 160—180 mg%. Totuşi, glicozuria nu este legată obligatoriu de hiperglicemie.

Se apreciază prin testul calitativ Benedict, prin Galatest (amestec de bismut, hidroxid de sodiu şi nitrat de sodiu) sau prin teste colorimetrice.

Prezenţa zahărului în urină nu înseamnă diabet decît dacă este însoţită de hiperglicemie.

Glicozuria pasageră se observă în hipertiroidism, tumorile ventriculului al IV-lea, diabet alimentar, ingestia excesivă de glucide etc.

Lactozuria poate apărea în ultimele luni de sarcină, iar levulozuria în diabetul grav, dar ele nu prezintă interes pentru urologie.

Corpii cetonici. Aceştia derivă din lipide şi sînt reprezentaţi de acidul β-oxibutiric, acidul diacetic şi acetona (primul fiind precursorul ultimilor doi corpi cetonici). Acetonuria survine în acidoza diabetică, dar se poate observa şi în stările febrile, deshidratare, denutriţie, intoxicaţia cu eter, eclampsie etc.

Acetona se evidenţiază cu ajutorul pudrei Rother (amestec de nitroprusiat de sodiu şi sulfat de amoniu), iar acidul diacetic, cu clorură ferică.

Indicanuria. Prezenţa ei sugerează o boală intestinală sau gastrică (aclorhidrie, carcinom gastric) şi se pune în evidenţă prin testul Obermayer.

Ureea urinară. Concentraţia obişnuită a ureei în urină oscilează în jurul a 15—20 g/l, cu limită maximă 57 g/l. În 24 de ore se elimină prin urină între 20 şi 30 g uree. Se va reveni asupra acestei probleme la probele de eliminare.

Pigmenţii urinari anormali. *Bilirubina* (identificabilă cu reactivul Smith) semnifică obstrucţie biliară, cînd bila nu mai poate ajunge în intestin.

Acizii biliari însoțesc de obicei bilirubina în urină.

Urobilina excretată ca urobilinogen, se găsește doar ca urme în urină. În cantități mari, sugerează insuficiență hepatică.

Alte elemente care se elimină în mod normal prin urină (sodiul, clorul, calciul, aminoacizii etc.) sînt legate mai ales de aspectele nefrologice ale patologiei renale.

EXAMENUL MICROSCOPIC AL URINEI
(sedimentul urinar)

Se execută din urina de dimineață proaspătă, centrifugată timp de 3—5 minute cu 1 000—2 000 rot/min ; sedimentul se examinează la microscop, direct, între lamă și lamelă, fără colorare (se pot face și colorații policrome, cu coloranții Papanicolau, Grailly sau Shorr) sau se poate examina sedimentul în contrast de fază. Se va reține că centrifugarea poate distruge pînă la 50% din elementele figurate ale urinei. Pentru a le putea număra integral, se va utiliza celula Fuchs-Rosenthal.

Prin această metodă se studiază cristalele, leucocitele, hematiile, cilindrii și microorganismele.

Cristalele. În urina acidă predomină cristalele de acid uric, urați și oxalat de calciu ; în cea alcalină, cristalele de fosfați, de obicei tripli (fosfați amoniaco-magnezieni), urați.

În anumite condiții patologice (hepatite degenerative, intoxicație cu fosfor) se pot găsi cristale de leucină și tiroină.

Cristalele de cistină sînt solubile în alcali și acizi minerali, insolubile prin încălzire și în acizi organici și devin semnificative cînd însoțesc litiaza cistinică.

Leucocitele. În număr redus (cel mult 10 pe cîmpul microscopic), izolate și cu aspect normal, leucocitele se găsesc în mod obișnuit în urină. Leucocituria fiziologică nu depășește 1000/min. (+ celule rotunde) și trei milioane în 24 de ore. În condiții patologice (procese inflamatorii), leucocituria crește semnificativ, leucocitele se aglomerează și se degradează (piocite). Aceste „celule de puroi“ își păstrează aspectul în urina acidă, dar se dezintegrează în cea alcalină.

În determinările curente, leucocitele sînt semnalate ca „rare“, „relativ frecvente“, „numeroase“ și „extrem de numeroase“ etc. Determinarea cantitativă prin proba leucocituriei minutate vine să înlocuiască aproximațiile printr-un criteriu obiectiv, a cărui urmărire repetată — în cursul evoluției unei pielonefrite, de pildă, — are valoare prognostică și de control al eficacității tratamentului aplicat. Leucocituria minutată normală este apreciată la 6 000 leucocite/min.

Proba celor două pahare (primul jet de urină este recoltat în primul borcan, al doilea borcan fiind destinat restului de urină) informează dacă piocitele vin din vezică sau de deasupra sfincterului neted vezical.

În schimb, pentru a diferenția originea vezicală a leucocitelor față de cele provenite din tractul urinar superior, se recurge la o probă mai complicată, constînd dintr-o primă numărătoare de leucocite, apoi cateterism vezical și irigarea vezicii cu o soluție de antibiotic, la care se adaugă un fibrinolitic, după care se numără din nou leucocitele în urina colectată prin sondă.

Hematiile. În contradicție cu afirmațiile clasice, ar exista totuși o eliminare normală de hematii în urină, care nu depășește un milion de hematii în 24 de ore la adult (două milioane la vîrstnici, 250 000 la copii), respectiv sub 1 000 hematii/min., dar care nu se obiectivează la examinările obișnuite. Se consideră că prezența a 3—5 hematii pe un cîmp microscopic de 0,3 mm diametru este normală, respectiv patru hematii/1 ml urină. Cifrele superioare celor menționate trebuie asociate ca avînd semnificație patologică.

În urină, hematiile pot proveni din rinichi (leziuni ale capilarelor glomerulare) sau din căile urinare (calculi, ulcerații, neoformații, procese inflamatorii), în cantități variind de la simpla prezență microscopică, pînă la hemoragia macroscopică ce coagulează în borcanul urinar. Hematuriile cu cauză extrarenală (tulburări ale coagulării etc.) nu intră în acest capitol.

Hematiile care trec prin filtratul glomerular (leziuni de glomerulonefrită) se prezintă la examen deformate, decolorate și cu conturul șters.

Hematiile care provin din căile renale au aspect normal în urina acidă ; în urina foarte concentrată iau aspect crenelat, iar în urina alcalină se umflă sau rămîn doar ca umbre.

Testul cantitativ Addis-Hamburger și testul Stansfeld-Web au valoare diagnostică mai redusă și servește la diferențierea unei glomerulonefrite acute de una subacută sau cronică, în funcție de nr./min. la hematiile eliminate. În schimb, valoarea prognostică orientativă asupra evoluției este remarcabilă.

Hematiile care-și pierd hemoglobina în urină devin hematii-fantomă.

Hemoglobinuria. Este consecința creșterii nivelului hemoglobinei libere în plasmă, așa cum se întîmplă în hemolizele toxice, septice etc.

Celulele epiteliale. Rezultă din descuamarea mucoasei tractului urinar și au aspecte diferite, după originea lor : pavimentoase (uretere, vezică), cilindrice (uretră), rotunde (rinichi).

Cînd celulele renale se găsesc în urină în cantitate mare, ca rezultat al descuamării tubulare, ele se pot aglomera în cilindri, așa cum găsim în nefropatiile tubulointerstițiale și în criza de rejecție acută a unui transplant renal.

Cînd celulele tubulare se încarcă cu esteri de colesterol, devin ovoide și sînt denumite „corpi grăsoși ovali“, observați mai ales în sindroamele nefrotice și în nefropatia diabetică.

Mai pot fi găsite și rare celule scuamoase, provenite din uretră la bărbat, din vagin și vulvă la femeie, fără semnificație patologică dacă sînt normale. În cantitate mare și prezentînd anomalii, vor fi interpretate de un citologist experimentat.

Cilindrii. Sînt formații de aspect cilindric care apar în tubii renali prin coagularea proteinelor și conglomerarea diverselor feluri de celule sau prin precipitarea unor substanțe anormale (mioglobină, hemoglobină, bilirubină, proteine Bence-Jones, amiloid etc.). Proteina-matrice este cunoscută sub numele de mucoproteina Tamm și Horsfoll, secretată de ramura ascendentă a ansei Henle și eliminată de urină. Datorită concentrației urinare mai mari și pH-ul urinar acid, majoritatea cilindrilor se formează în tubul contort distal și în tubul colector.

Ei trebuie diferențiați de pseudocilindri (agregate de material uratic sau fosfatic amorf) și de cilindroizi (aglomerări de mucus fără semnificație patologică).

Pe lîngă procesul patologic care-i generează, formarea cilindrilor este influențată de staza urinară, concentrația electrolitică, concentrația în H^+, prezența unui factor termostabil (probabil acidul condroitinsulfuric) și tipul de proteine eliminate prin urină.

După mecanismul de producere, cilindrii sînt de transsudare, de exsudare și de descuamare.

Cilindrii hialini se întîlnesc și în mod normal, prin urmare au cea mai redusă semnificație patologică. De obicei întovărășesc nefropatiile proteinurice. Sînt formați exclusiv din mucoproteina Tamm-Horsfoll, iar numărul lor în urină poate crește și după administrarea substanțelor de contrast.

Cilindrii granuloşi prezintă o matrice hialină la care aderă material granular fin sau grosolan, provenit din degenerarea celulară. Indică leziuni avansate ale tubilor renali (cilindrii granuloşi fini sînt mai puţin importanţi şi sînt găsiţi în toate nefropatiile cronice, fie ele glomerulare sau interstiţiale). În mod paradoxal, pot fi prezenţi în urină chiar în absenţa oricărui proces patologic renal.

Cilindrii epiteliali (prin descuamarea epiteliului tubular) sînt prezenţi în tubulopatii şi au semnificaţia cilindrilor granuloşi.

Cilindrii hematici atestă originea glomerulară a hematuriei. Mai pot fi găsiţi în glomerulonefrita subacută şi cronică, în glomerulonefrita lupică, în unele maladii de colagen, în endocardita bacteriană, în hipertensiunea malignă şi în criza acută de rejecţie a transplantului renal. În caz de hematurie microscopică persistentă şi de cauză necunoscută, pentru urolog prezenţa cilindrilor hematici este importantă, deoarece orientează diagnosticul spre o nefropatie de cauză medicală, nemaifiind necesar să supunem bolnavul investigaţiilor endoscopice.

Cilindrii leucocitari sînt constataţi mai ales în procesele inflamatorii parenchimatoase, dar şi în nefrita lupică, nefropatiile acute interstiţiale, în rejecţia acută a transplantului renal.

Cilindrii ciroşi, refractili, insolubili în acid acetic, indică cel mai serios prognostic, deoarece provin din degenerarea cilindrilor granuloşi în condiţii de stază tubulară. Sînt întîlniţi în cazurile de insuficienţă renală cronică avansată.

Cilindrii amiloizi se identifică cu iod sau acid sulfuric.

Cilindrii fibrinoşi indică o glomerulopatie.

Cilindrii pigmentari: hemoglobinici, mioglobinici, bilirubinici.

Cilindruria minutată are valoare diagnostică, numărul lor fiind cu atît mai mare cu cît rinichiul este mai afectat. Dealtfel, toţi cilindrii degeneraţi, laţi şi scurţi, care se formează în colectoarele tubulare terminale indică insuficienţă renală avansată.

Microorganismele. Identificarea lor se poate face în urina proaspătă după preparare.

Bacteriile patogene vor fi văzute pe frotiul colorat cînd numărul lor depăşeşte 10 000/ml urină; această constatare impune diagnosticul de infecţie urinară, chiar dacă urocultura a rămas sterilă.

Dacă pe lamă apare un număr exagerat de piocite, iar bacteriile sînt absente, investigaţiile vor fi orientate către depistarea tuberculozei: se vor efectua coloraţii ale sedimentului urinar pentru bacilii acido-alcoolorezistenţi (Ziehl-Nielsen) şi inocularea urinei la cobai. După Smith, aproximativ 50% din „piuriile abacteriene“ se dovedesc de natură bacilară, iar dacă se caută în urina din 24 de ore, acest procent creşte la 70—80. Aproximativ 30% din infecţiile urinare cronice prezintă însă bacteriurie fără piurie; în practică, aceasta înseamnă obligativitatea de a se efectua cel puţin frotiul urinar colorat tuturor pacienţilor consultaţi, chiar dacă nu prezintă semne clinice patente ale infecţiei urinare.

Cea mai des utilizată coloraţie este tripla coloraţie cu albastru de metilen: frotiul fixat prin căldură este colorat timp de 10—20 de secunde cu soluţia: albastru de metilen 1,05, alcool 30, hidroxid de potasiu 10,2, apă distilată *q.s. ad* 120; se spală lama, se usucă la cald şi se examinează în imersie.

Pentru *screening*-ul infecţiilor urinare, coloraţia Gram are valoare mai mică, deoarece majoritatea bacteriilor patogene urinare sînt Gram-negative, iar cocii sînt Gram-pozitivi; rămîne neîntrecută pentru depistarea gonococului.

Relativ recent se caută, în imunofluorescenţă, anticorpii de la suprafaţa germenilor depistați în urină. Prezența lor semnifică originea renală a bacteriemiei, element important pentru diagnosticul de sediu al infecției urinare.

Testul Sternheimer-Malbin. Celulele Sternheimer-Malbin sînt leucocite de un tip particular, care se găsesc în urină. Sînt transparente, umflate, mari, cu 1—4 nuclei sferici, proveniți din segmentarea unui nucleu mai mare și, în citoplasmă, cu granule cenușii animate de mișcări browniene. După Reubi, aceste celule apar în urină numai cînd la inflamația căilor urinare participă și parenchimul renal (pielonefrită).

Tehnică. Sedimentul de urină proaspătă centrifugată se amestecă cu soluția colorantă, se agită și se examinează între lamă și lamelă, în imersie.

Colorantul se obține amestecînd trei părți din soluția I (violet de gențiana 3 g, alcool etilic 95 % 20 ml oxalat de amoniu 0,8 g, apă tridistilată 80 ml) cu 17 părți din soluția a II-a (safranină 0,25 g, alcool etilic 95 %, 10 ml, apă tridistilată 100 ml). Soluția colorantă poate fi conservată aproximativ 30 de zile.

De interes urologic special sînt următoarele teste care se pot efectua în urină :

Testul VMA (*vanilil mandelic acid*). Acest acid reprezintă metabolitul urinar al unor catecolamine (dopa, dopamină, norepinefrină, normetanefrină, metanefrină) ; concentrațiile lui sînt mărite în urina pacienților care suferă de feocromocitom, neuroblastom sau ganglioneurom.

Testul Sulkowitch dă informații asupra cantității aproximative de calciu excretat în urină.

La 5 ml de urină se adaugă 2 ml din reactivul Sulkowitch. Viteza de precipitare și cantitatea de turbiditate care se formează corespund cu cantitatea calciului urinar și se notează cu cifre de la 0 la 4.

Reactivul are formula : acid oxalic 2,5 g, oxalat de amoniu 2,5 g, acid acetic glacial 5 g, apă distilată *ad* 150 ml.

Testul este intens pozitiv în hipercalciuriile provocate de hiperparatiroidism și negativ în hipocalcemiile din pancreatita acută. Va fi efectuat după păstrarea unui regim alimentar fără lapte și brînză, timp de 3—4 zile, și corelat cu densitatea urinară.

Determinarea lacticdehidrogenazei (*LDH*) — mărită în cancerul prostatei, rinichiului și vezicii urinare, în pielonefrita cronică, scleroza glomerulară și hipertensiunea malignă.

Determinarea fosfatazei alcaline — crescută în cancerul rinichiului și al prostatei, în necroza tubulară acută, glomerulonefrita acută și cronică, cancerul și adenomul adrenocortical.

Nivelul urinar al acestor enzime este normal în pielonefrita acută, hipertensiunea esențială, adenomul prostatei, chisturile renale și hiperplazia adrenocorticală.

Dozarea gonadotrofinelor corionice este de mare valoare pentru diagnosticul și urmărirea cancerelor testiculare (vezi capitolul). Împreună cu coriogonadotrofina umană se mai poate doza alfa-fetoproteina placentară, ambele fiind crescute în caz de cancer testicular cu elemente trofoblastice. Utilă în unele boli endocrine este și determinarea nivelului urinar al *17-cetosteroizilor*, al *gonadotrofinelor hipofizare*, *estrogenilor* și *corticoizilor*.

UROCULTURA

Se efectuează în vederea identificării germenilor responsabili de infecția urinară și a testării sensibilității lor la antibiotice, care să orienteze terapeutica.

În cursul tratamentului se vor face uroculturi repetate, dată fiind posibilitatea modificării florei microbiene și a schimbării sensibilității. Concomitent se va urmări și leucocituria minutată, scăderea numărului sau dispariția piocitelor din urină fiind un bun indicator al eficacității tratamentului prescris pentru infecția urinară (sau invers).

Urocultura calitativă nu a intrat în practică, deoarece proba de urină se contaminează totdeauna cu germeni proveniți din uretră, care vor crește pe medii, falsificînd rezultatele. Din acest punct de vedere, singura metodă de a recolta steril urina constă în puncționarea vezicii urinare pe cale suprapubiană, în condiții de sală de operație. Cum acest lucru nu este posibil și nici recomandabil decît în scop de cercetare, în practică recurgem la așa-numitul specimen urinar de mijloc, pe care l-am descris.

Urocultura cantitativă, în schimb, este larg folosită, deși unele puncte de vedere asupra interpretării ei sînt divergente. Astfel, predomină încă ideea de a considera că cifra de 100 000 de germeni pe ml de urină reprezintă pragul dintre urina contaminată și infecția urinară. În realitate, pot exista infecții urinare active cu un număr de germeni mult mai mic. Practic vorbind, trebuie să se considere că cifra de 1 000 de germeni pe ml de urină indică infecție urinară.

Efectuată după tehnica clasică, urocultura nu poate fi folosită în colectivități, pentru depistarea bacteriemiei asimptomatice, deoarece consumă timp și este costisitoare. Poate fi înlocuită cu metode mai rapide, ca cea a lamelei (*deep-slidetest*) sau a hîrtiei de filtru ori sugativei, care — fixate prin căldură — pot fi trimise și prin poștă laboratorului care să detecteze prezența germenilor și numărul acestora.

Se va ține întotdeauna seama de greutatea specifică a urinei, numărătoarea germenilor fiind interpretată în funcție de concentrația sau diluția urinei. Astfel, un număr de 1 000 de microorganisme pe ml la o densitate de 1 002 înseamnă infecție activă, în timp ce același număr la o densitate 1 030 nu semnifică decît contaminarea uretrală.

De asemenea, se va ține seama de faptul că germenii se divid foarte activ (în unele cazuri, numărul lor se dublează la fiecare 20 de minute, ceea ce impune numărători repetate.

TESTUL DE ELIMINARE URINARĂ

Osmolaritatea urinară (*greutatea specifică*). Rinichiul normal poate elimina urină de patru ori mai concentrată decît plasma. Această funcție de concentrație este caracteristică și constituie un excelent, simplu și exact mijloc de a aprecia funcționalitatea renală.

Osmolaritatea urinară se determină prin aprecierea temperaturii la care îngheață urina. Pentru acest lucru se folosesc osmometre speciale.

Testul poate fi executat cu cantități foarte mici de urină (normal 1—2 ml, dar și 0,1 ml), efectuarea lui durează un minut și dă cifre foarte exacte (cu eroare de ± 0,5%), care trebuie corectate în funcție de proteinurie.

Cifra normală a Δ crioscopic urinar oscilează de la —1° pînă la —3°; o depresiune a punctului de înghețare de —1,86° corespunde la 1 000 mOsm/l.

Rinichiul normal poate concentra urina în limite foarte largi, de la minimum 50 mOsm/l (corespunzînd densității de 1 001), pînă la maximum 1 300 mOsm/l (densitate 1 041). Ori de cîte ori osmolaritatea urinară depășește pe cea a plasmei sanguine (285 mOsm/l), înseamnă că rinichii concentrează activ.

Cele mai multe osmometre sînt gradate astfel încît rezultatul poate fi citit direct în miliosmoli.

Cînd nu există la îndemînă asemenea aparate, testul poate fi înlocuit cu determinarea greutății specifice urinare, care are aceeași semnificație și aceeași acuratețe, cu condiția ca urina să nu conțină glucoză și proteine. În acest ultim caz, proteinele trebuie îndepărtate, iar pentru glucoză se va face corecţia necesară. Testul se execută controlînd densimetrul cu apă distilată (urina cercetată va avea aceeaşi temperatură ca şi apa distilată).

La individ tînăr şi sănătos, capacitatea maximă de concentraţie renală se cifrează la aproximativ 1 040; cifra se reduce la 1 036 pentru vîrsta de 40 de ani şi la 1 030 pentru 50 de ani.

În consecinţă, la interpretarea greutăţii specifice urinare se va ţine seama de vîrstă: densitatea 1 030 la un bolnav în vîrstă de 70 de ani înseamnă nu numai valoare funcţională renală bună, dar şi deshidratare. Densităţile peste 1 040 indică de obicei prezenţa în urină a substanţelor de contrast (urografie); corecţia se poate face extrăgînd greutatea specifică a substanţei injectate din greutatea specifică a urinei eliminate pînă la două ore după administrarea substanţei de contrast. La cantitatea totală de urină din 24 de ore, densitatea normală variază între 1 015 şi 1 030.

Dacă se înmulţesc ultimele două cifre ale densităţii urinare cu coeficientul Höser, de 2,3, se pot calcula cu aproximaţie substanţele solide conţinute într-un litru de urină. De exemplu (Gitter):

— cantitatea de urină în 24 de ore = 2 litri; densitatea 1 015. 15 × 2,3 = = 34,5 g substanţe solide la litrul de urină (respectiv 69 g la cei 2 litri de urină).

Concentraţia de uree urinară

Acest test apreciază global funcţia renală de concentraţie, căreia îi corespunde destul de exact. Concentraţia urinară a ureei variază de la cifre foarte mici (1g ‰) pînă la concentraţia maximă de 56 g‰. Individul normal are deci posibilitatea să elimine în 24 de ore şi în 1 500 ml urină cantitatea maximă de 85 g uree. Peste această cifră, rinichiul este depăşit şi va apărea acumularea plasmatică. Eliminarea de azot urinar depinde, însă, nu numai de capacitatea funcţională renală, ci şi de cantitatea furnizată glomerulilor de catabolismul general. De aici decurge o concluzie practică: cifrele mici de uree urinară nu vor fi interpretate decît în funcţie de diureză, de aportul proteic; ele pot corespunde, bineînţeles, unei insuficienţe renale de concentrare, dar pot fi realizate şi prin poliurie mare, insuficienţă hepatică (formare redusă de uree), suprimarea totală a azotului proteic exogen cu asigurarea necesarului caloric prin glucide şi grăsimi.

În schimb cifrele mari de uree urinară, peste 20 g‰, arată că rinichiul concentrează bine şi este bun funcţional, chiar dacă ureea sanguină este crescută. Un asemenea sindrom umoral, caracterizat prin uremie, oligurie, densitate urinară crescută şi uree urinară depăşind 18—20 g ‰ (după caz, se adaugă kaliurie mare şi natriurie mică), se întîlneşte în aşa-zisele uremii prerenale (deshidratare, *stress* operator, stări febrile etc.).

Creatinina urinară

Dozarea creatininei urinare are semnificaţie asemănătoare ureei urinare (concentraţie variabilă, în medie 120 mg‰). Fiind însă doar rezultatul catabolismului proteinelor proprii, nu este influenţată de aportul proteic exogen şi, prin aceasta, este mai puţin expusă la erori.

Probe de diluţie-concentraţie

Capacitatea de a dilua urina variază, de asemenea, în limite foarte mari şi poate atinge cifrele extreme de 1 002—1 035. Această capacitate se alterează foarte tardiv, în cursul nefropatiilor, din care motiv testul are valoare practică redusă. Astfel, în stări uremice în care capacitatea maximă de concentraţie abia atinge 1 010, capacitatea de diluţie încă poate coborî la 1 004—1 002 (Smith).

Rezultă că efectuarea la întîmplare a densității urinare, fără cunoașterea stării de hidratare a pacientului sau condițiilor în care a fost făcută proba nu poate furniza decît indicații relative. Dintr-o singură cifră nu poate fi trasă nici o concluzie precisă ; densitatea de 1 008, de pildă, poate însemna, prin ea însăși, și bine și foarte rău.

Pentru diagnosticul exact al puterii de diluție și concentrație se vor urmări una din probele expuse mai jos :

Curba diurezei. Probă de apreciere foarte generală a funcției renale, bazată pe variațiile diurezei de la o zi la alta, în funcție de variațiile hidratării etc. Fixitatea diurezei corespunde pierderii supleței renale (test cu valoare tardivă).

Proba de apă Vaquez. Se ingeră dimineața, pe nemîncate, 600 ml de apă și se urmărește diureza. În mod normal, diureza trebuie să fie cel puțin egală cu 600 ml, iar densitatea să scadă (test cu valoare redusă).

Proba de diluție Volhard. Bolnavul, la pat, pe nemîncate, golește vezica urinară la ora 7,30 (urina se aruncă) și bea 1 500 ml apă sau ceai slab în timp de 30 de minute. De la ora 8 și pînă la ora 12 va urina din jumătate în jumătate de oră ; se determină densitatea în fiecare probă de urină. În ansamblu, diureza din aceste patru ore trebuie să depășească 1 300 ml, densitatea trebuie să scadă pînă la 1 003—1 001 (dar să nu rămînă peste 1 004), iar una din micțiunile fracționate să depășească 300 ml.

Proba are valoare relativă, deoarece eliminarea apei este influențată și de factori extrarenali (tulburări endocrine, diabet insipid, insuficiență corticosuprarenală, mixedem, obezitate, stări edematoase de origine cardiacă și renală). Nu poate fi executată la bolnavii hipertensivi, cu insuficiență cardiacă, epilepsie, nefrite acute.

Proba de concentrație Volhard se execută în continuarea celei de diluție (sau izolat). De la ora 12, bolnavul nu mai bea nimic și primește numai alimentație solidă. La orele 14,16, 18 și 20, bolnavul urinează în borcane separate, iar urina de la ora 12 pînă a doua zi la ora 8 se strînge separat. În aceste cinci probe, densitatea urinei trebuie să crească pînă la 1 025—1 030.

Această probă are valoare indiscutabilă, dar unii bolnavi tolerează greu perioada de restricție hidrică ; este contraindicată la bolnavii cu scleroză renală, epilepsie, nefrite acute. În plus, chiar efectuată corect, poate fi falsificată de pierderea insensibilă de apă, formarea de apă endogenă, viteza răspunsului renal etc.

Se poate simplifica prin scurtarea perioadei de restricție hidrică la 15 ore ; pentru a considera proba interpretabilă, densitatea urinei trebuie să atingă valoarea de 1 024.

Proba cu vasopresină, mai complicată prin faptul că necesită o perfuzie intravenoasă, dă rezultate corespunzătoare capacității funcționale a rinichiului. După cină, bolnavul nu mai bea și nu mănîncă nimic pînă în ziua următoare. Dimineața evacuează vezica, după care i se administrează lent, intravenos, cu ritmul de 1 ml/min., 500 ml glucoză soluție 5% la care se adaugă 0,1 ml vasopresină în soluție apoasă. Timp de patru ore, urina se colectează la fiecare oră ; în fiecare probă se determină osmolaritatea sau greutatea specifică. La individul normal, ultima probă trebuie să aibă osmolaritatea de 900 mOsm/l sau mai mare și densitatea 1 025 sau mai mare.

Testul fenolsulfonftaleinei (P.S.P.). Înainte de efectuarea testului, pacientul bea normal sau cel mult 500—600 ml apă, deoarece excreția P.S.P. depinde de fluxul urinar ; în plus, forțarea diurezei poate determina scăderea tonusului detrusorului la bolnavul cu disectazie de col, mărind reziduul vezical.

Se injectează intravenos *exact* 1 ml P.S.P. (*Phenol Red*) cu o seringă de tuberculină (fiola întreagă conţine 1,2 ml). Bolnavul goleşte vezica la 30 de minute după injecţie şi, dacă excreţia este mai mică de 50% din această probă de urină, se mai recoltează o dată după o oră. Recoltările după prima oră nu mai au valoare interpretativă (iniţial s-a recomandat recoltarea la 15, 30, 60 şi 120 de minute ; ulterior s-a văzut că riscul de eroare este cu atît mai mic, cu cît cantităţile de urină sînt mai mari).

Urina recoltată este măsurată şi trecută într-un borcan cu capacitatea de 1 litru, care conţine hidroxid de sodiu (favorizează apariţia culorii). Se adaugă în acest borcan apă de la robinet pînă la volumul global de 1 litru, dacă proba pare bine colorată ; dacă culoarea este palidă, urina va fi diluată doar cu 250 sau 500 ml apă, în care caz rezultatul obţinut va fi divizat cu 4, respectiv cu 2. În mod normal, în prima jumătate de oră se recuperează 50—60% din substanţa injectată şi 10—15% în proba a doua, totalizînd deci 60—75%.

La copii (nu la nou-născuţi), rezultatul este cu 5—10% mai mare decît la adult. Un procent foarte mare la adult sugerează absenţa congenitală sau chirurgicală a unui rinichi şi hipertrofia compensatoare a celui rămas.

Prezenţa altor substanţe cromogene în urină (substanţele cu grup azo-, ca pyridium, azogantrisina, bromsulftaleina) constituie o contraindicaţie pentru efectuarea testului.

P.S.P. injectată se leagă lax de albumine, filtrează foarte puţin la nivelul glomerulilor, în timp ce 60—90% va fi excretată de tubi. Eliminarea depinde, prin urmare, de fluxul renal, fiind inhibată de Probenecid (cu 67%).

Testul nu poate fi efectuat la scurtă vreme după urografie, deoarece substanţa iodată de contrast se leagă tot de proteine, determinînd scăderea excreţiei de P.S.P. La bolnavii cu cateter vezical permanent se va iriga vezica în timpul colectării probelor, deoarece sonda poate să nu evacueze totată cantitatea de urină.

Testul P.S.P. este simplu de efectuat, puţin costisitor şi superior probei de concentraţie.

Dacă prima probă de urină (de la 30 de minute) conţine 50% din substanţa injectată sau mai mult, se va întrerupe colectarea de urină, pentru că funcţia renală este bună ; se recoltează şi proba de urină de la o oră, atunci cînd în prima probă, cantitatea de substanţă excretată a fost insuficientă. Dacă în cele două probe succesive procentul de extracţie se înscrie pe o curbă plată sau ascendentă, iar rezultatul global este bun (concordant cu creatinina serică normală sau densitatea urinară matinală este 1 024), aceasta sugerează existenţa reziduului vezical, care poate fi calculat cu aproximaţie cu următoarea formulă :

$$\frac{\text{Vol}^1\ (60 - \text{PSP})}{\text{PSP}'}$$

Vol^1 = volumul primei probe de urină;
PSP' = procentul de P.S.P. excretat în prima probă;
60 = procentul normal de P.S.P. excretat după 30 de minute.

Rinichiul cu insuficienţă excretă mai puţin de 30% din substanţa injectată, iar curba celor două dozări este plată. Curba mai poate fi plată şi cînd reziduul de urină este foarte mare, situaţie în care se impune cateterizarea vezicii urinare şi măsurarea P.S.P. total.

Testul P.S.P. informează mai precis decît testul retenţiei azotate (testul azotului neproteic — N.P.N.). Astfel, cifra excreţiei de 30% P.S.P. în primele 30 de minute, la un bolnav cu uremie, infirmă existenţa insuficienţei renale şi sugerează originea extrarenală a hiperazotemiei. Pentru a evita erorile P.S.P., cifrele vor fi comparate cu alte teste de concentraţie.

Healy calculează filtrația glomerulară după formula :

$$3{,}15 \times 15 \text{ minute P.S.P.} + 19 = \text{filtrația glomerulară.}$$

În sfîrșit, pentru ca rezultatele să fie cît mai exacte, se recomandă folosirea unui colorimetru în locul comparării cu probe standard prin examen direct. Totuși, este important de reținut că testul P.S.P. este prea optimist și că o cifră de extracție socotită normală nu exclude categoric existența alterării funcției renale.

Determinarea sodiului urinar. Această probă informează asupra valorii funcționale renale în condițiile care vor fi expuse mai jos. Natriuria variază în limite extrem de largi, de la aproape 0 pînă la peste 200 mEq la litru.

Cînd urina este acidă, natriuria este oarecum egală cu cloruria, astfel că se poate doza doar clorul urinar (dozare mai simplă decît cea a sodiului urinar) și deduce din valoarea lui cifra aproximativă a Na^+ urinar.

Determinarea simplă a sodiului urinar, fără a cunoaște aportul sodic, concentrația lui sanguină, greutatea pacientului etc. nu are, practic, nici o valoare dacă diureza este normală. În schimb, în oligurie aduce informații importante ; natriuria sub 20—30 mEq/l indică drept responsabili factorii prerenali în scăderea diurezei, în timp ce concentrații urinare sanguine de sodiu (peste 60 mEq/l) pledează pentru deficiența parenchimului renal (în această situație, urina are mai mult aspect de ultrafiltrat plasmatic, ceea ce explică creșterea concentrației sodiului. În insuficiența renală cronică, parenchimul renal a pierdut capacitatea de a conserva sodiul, pe care-l va pierde prin urină în cantități crescînde, datorită poliuriei de necesitate ; cum depleția sodică antrenează deshidratare, asemenea pacienți vor fi urmăriți atent (curba ponderală).

În obstrucțiile urinare acute, sodiul urinar este scăzut la cifre asemănătoare celor găsite în uremiile prerenale și total deosebite de concentrațiile mari din insuficiența renală acută.

TESTE SANGUINE PENTRU APRECIEREA FUNCȚIEI RENALE

Ureea sanguină

Se efectuează ușor, în timp scurt, nu necesită aparatură deosebită și furnizează rezultate cu valoare de orientare, motiv pentru care este cel mai utilizat test de funcționalitate renală. Deoarece ureea are aceeași concentrație în plasmă și în hematii, testul se poate efectua în ser, plasmă sau sînge total. Rezultatele se exprimă în uree sanguină totală (valori normale 15—40 mg%), azot ureic (valori normale 15 mg%) și azot neproteic sau rezidual — NPN (20—35 mg%).

Ureea sanguină reflectă un anumit echilibru între catabolismul proteic (proteine exo- și endogene) și eliminarea renală a azotului rezultat din acest catabolism. De pildă, dieta zilnică conține aproximativ 100 g proteine ; catabolismul lor produce azot, din care 90% va fi excretat în urină sub formă de uree (cea mai mare parte prin filtrație gomerulară), realizînd în același timp un nivel sanguin de azot ureic de 12—15 mg%. Dacă producția de uree crește, va crește implicit cantitatea de uree prezentată glomerulilor și cea eliminată. Dacă însă producția depășește capacitatea de eliminare (concentrație maximă 56 g‰), va apărea retenția azotată sanguină.

Din aceste constatări decurg limitele și erorile acestui test :

— ureea sanguină poate fi mărită, deși rinichiul este bun funcțional (azotemii prin hiperproducție, prin deshidratare, deficit electrolitic sau combinate) ;

— ureea sanguină este o probă funcțională globală, care reflectă în primul rînd filtrația glomerulară. Cifra normală a ureei sanguine nu exclude, astfel, existența unui deficit tubular ;

— ureea sanguină informează tardiv ; mai mult de 30% din totalitatea nefronilor trebuie să fie total compromiși pentru ca cifrele sanguine să depășească normalul ;

— fiind modificată de atîția factori extrarenali (aport proteic, aport hidric, echilibru endocrin etc.), cifra ureei sanguine nu are — prin ea însăși — valoare prognostică.

Cu toate acestea, ureea sanguină rămîne un test bun, cu condiția să fie interpretată în funcție de diureză, densitatea urinară, ureea urinară și — probabil — o probă de concentrație.

Pentru a exprima ureea sanguină în milimoli/litru, potrivit nomenclaturii internaționale, se multiplică cu 0,166 cifra ureei sanguine exprimată în mg la sută.

Creatinina plasmatică

Test mai valoros decît ureea sanguină, deoarece creatinina are origine exclusiv endogenă, fiind astfel neinfluențată de alți factori extrarenali. Ea provine din creatina și creatinina fosfatică existente în mușchi și se elimină exclusiv prin filtrație glomerulară. În consecință, nivelul ei sanguin va fi invers proporțional cu filtrația glomerulară (cu condiția ca masa musculară a individului să rămînă constantă). Exercițiul muscular și catabolismul proteinelor endogene nu-i modifică concentrația plasmatică, dar ingerarea unor cantități excesive de bulion de carne și rabdomioliza pot determina variații ascendente.

Testul se determină numai în plasmă nu și în sînge total —, deoarece anumite substanțe din hematii pot modifica reacția colorată pe baza căreia se determină creatinina (metoda Jaffé).

Valorile normale sînt 1±0,2 mg%, la bărbat, și 0,8±0,2 mg% la femeie.

Metoda este handicapată de pe poziția așa-numiților cromogeni creatininici plasmatici, care modifică rezultatele, micșorîndu-le precizia.

Nomenclatura internațională prevede exprimarea creatininei serice în milimoli/litru, ceea ce se obține multiplicînd cu 88,5 concentrația creatininei exprimată în mg%.

Reacția xantoproteică în ser (Becher). Determinarea indicelui de retenție aromatică

Sînt teste prin care se dozează substanțele aromatice (fenol, paracrezol, oxizi aromatici), acumulate în sînge sub formă de compuși toxici de putrefacție intestinală în insuficiența renală. Cifrele rămîn, prin urmare, normale în uremiile de origine funcțională (deshidratare, hiperproducție).

Testul are valoare pentru diagnosticul diferențial al participării renale în stările uremice. Ca semn de insuficiență renală se pozitivează însă relativ tîrziu, cînd deficitul renal este avansat. Nu a intrat în practica curentă, deoarece în prezent dispunem de teste mai exacte și mai precoce.

Ionograma

Rolul rinichiului în menținerea izotoniei mediului intern este binecunoscut ; de asemenea, mecanismele prin care sînt controlate eliminarea și conservarea principalilor electroliți ai organismului (sodiu, clor, potasiu, calciu etc.). Totuși, dozarea acestor electroliți și urmărirea ionogramei nu pot constitui teste directe de funcționalitate renală. Este drept că insuficiența renală le alterează grav, dar aceasta se întîmplă tardiv, iar factorii extrarenali care intervin în metabolismul lor sînt foarte numeroși.

Se poate spune numai că, relativ la potasiul plasmatic (valori normale 3,5—4,5 mEq/l), insuficiența renală determină hiperkaliemie. Această tulburare apare relativ tardiv (fiind în funcție și de gradul distrucției tisulare asociate), dar este cea mai importantă dintre toate anomaliile umorale ale insuficienţei renale, prin riscul cardiac la care expune. Efectele toxice ale hiperkaliemiei sînt favorizate de acidoză şi hiponatremie.

Este posibilă şi relaţia inversă : pierderea de potasiu poate determina suferinţa renală prin producerea de leziuni în celulele tubului distal.

Hipostenuria însoţită de uree şi creatinină plasmatică normale sugerează depleţie de potasiu; dacă această situaţie durează, filtraţia glomerulară va scădea şi consecutiv va apărea retenţia azotată, sanguină.

Deoarece efectele toxice ale potasiului asupra miocardului pot avea loc mai înainte ca, concentraţia plasmatică să devină ameninţătoare (peste 6,5 mEq/l), în caz de insuficienţă renală oligoanurică se vor efectua de rutină, zilnic, electrocardiograme, în toată perioada de anurie.

În insuficienţa renală cronică cu diureză apoasă conservată se realizează rareori hiperkaliemii mari ; dimpotrivă, dacă pierderea de baze fixe este crescută, kaliemia rămîne normală sau scade, chiar dacă uremia este ridicată.

Depleţia de potasiu se mai poate realiza prin aport deficitar, stimulare corticosuprarenală, pierderi intestinale, administrare de diuretice (din grupul tiazidei, în special) şi steroizi corticali.

Sodiul plasmatic. Valorile normale oscilează între 135 şi 145 mEq/l. Natriemia nu are, prin ea însăşi, efect direct asupra funcţiilor renale, dar abaterile extreme de la cifrele normale determină modificări hemodinamice şi scăderi ale fluxului sanguin renal, cu reducerea consecutivă a filtraţiei glomerulare.

Hipernatriemia este o tulburare primitivă rară, fiind de obicei consecinţa erorilor terapeutice, mai rar a deshidratării. Este însoţită de uremie, datorită scăderii fluxului sanguin renal.

Hiponatriemia este, în schimb, mult mai frecventă (hiperhidratări cu soluţii glucozate sau seruri hipotone, antidiureza provocată de *stres*, pielonefrită cronică, deshidratări prin pierderi combinate hidroelectrolitice) şi poate fi însoţită, de asemenea, de uremie.

Concentraţia bicarbonatului plasmatic. Determinarea „rezervei alcaline“ furnizează o indicaţie aproximativă asupra bazelor existente în sînge, care vor fi utilizate pentru tamponarea excesului de radicali acizi şi menţinerea constantă a concentraţiei ionilor de hidrogen. Valorile normale variază între 25 şi 30 mEq/l, respectiv 56—62 volume CO_2%, ceea ce corespunde unui pH sanguin 7,3—7,4 (măsurare directă cu pH-metrul).

Deoarece, cu excepţia eliminării CO_2 pe cale pulmonară, majoritatea radicalilor acizi plasmatici se elimină pe cale renală, iar celulele tubulare posedă numeroase echipamente enzimatice pentru conservarea bazelor fixe, se înţelege că insuficienţa renală poate fi una din cauzele anomaliilor izohidriei cunoscute sub numele de acidoză şi alcaloză.

Urmărirea rezervei alcaline şi a pH-ului sanguin reprezintă nu atît teste pentru depistarea insuficienţei renale, cît mai ales criterii de apreciere a gradului acestei insuficienţe şi a prognosticului ei.

TESTELE DE ELIMINARE COMPARATĂ. PROBELE DE CLEARANCE

Cea mai exactă apreciere a valorii funcţionale a rinichiului se obţine prin determinarea excreţiei urinare a unei substanţe a cărei concentraţie plasmatică este cunoscută. Actualmente, simpla raportare a concentraţiilor plasmă/urină ale unei substanţe, deşi cu certă valoare (cum este, de pildă, raportul ureic hematourinar, indicele Perllmutter), a fost depăşită de precizia rezultată din calcularea *clearance*-ului substanţei respective. Acesta este definit ca volumul de plasmă pe care rinichiul este capabil să-l epureze de o anumită substanţă într-un minut și rezultă din formula UV/P (în care U este concentrația în urină a substanței, V este volumul de urină pe minut și P concentrația plasmatică a aceleiași substanțe).

Se poate calcula *clearance*-ul oricărei substanțe, indiferent de metabolismul ei renal, cu următoarele precizări :

— o substanță care este excretată exclusiv prin filtrație glomerulară și care nu este nici secretată, nici reabsorbită și nici nu difuzează prin tub, măsoară de fapt mărimea filtrației glomerulare. O asemenea substanță este inulina. Orice substanță care are un *clearance* mai mare decît al inulinei este și secretată de tubii renali, în timp ce un *clearance* mai mic decît al inulinei (în condiții normale), presupune reabsorbția activă sau retrodifuziunea pasivă tubulară a substanței respective ;

— substanța care poate fi epurată din plasmă la o singură trecere prin rinichi va vea un *clearance* relativ egal cu fluxul plasmatic efectic renal (de pildă PAH, Diodrast, Hippuran). Și dacă o asemenea substanță se găsește în plasmă în concentrații mult mai mari decît acelea pe care rinichiul le poate epura la o singură trecere, se poate deduce de aici capacitatea tubulară maximă de secreție (Tm). Aceasta presupune o concentrație plasmatică constantă a substanței respective, în timpul efectuării *clearance*-ului ; în acest scop se va utiliza o pompă de infuzie cu debit constant sau se vor prefera substanțe endogene a căror concentrație plasmatică poate fi socotită constantă. De aceea, în clinică au intrat în uz larg *clearance*-ul de uree și creatinină, în comparație cu *clearance*-urile care necesită o perfuzie intravenoasă.

Clearance-ul ureic

Se efectuează dimineața, pacientul fiind în prealabil bine hidratat (ca să se asigure o diureză de 2 ml/minut ; sub acest flux urinar, urina curge mai încet în lungul tubilor uriniferi, ceeea ce favorizează retrodifuziunea ureei).

Se va goli vezica complet în timpul recoltărilor probelor urinare (eventual cateterism vezical), iar proba sanguină se va preleva la mijloc, indiferent că urina se recoltează la 15, 30 sau 60 de minute (Schlegel).

Clearance-ul ureic maxim este 75 ml/min. (exprimată în procente, această cifră corespunde cu 100%). Acest test corespunde în linii mari cu filtrația glomerulară, pentru că ureea nu este excretată ; o oarecare cantitate retrodifuzează în timpul progresiei tubulare, ceea ce face ca cifrele furnizate să fie mai mici decît filtrația glomerulară reală (exceptînd stările azotemice, unde corespondența este mai exactă, deoarece scade difuziunea ureică).

Testul este simplu de efectuat ; la inexactitatea semnalată se adaugă dezavantajele care decurg din cele ale ureei sanguine luată ca indicator al funcției renale.

Clearance-ul la creatinină

Se efectuează ca și cel ureic, dar poate fi extins pe perioade mult mai lungi de timp (12 și chiar 24 de ore), deoarece creatinina plasmatică este mult mai constantă decît ureea. Valorile normale sînt de 140±27 ml pe minut pentru bărbați și 112±20 ml/minut pentru femei și corespund destul de exact cu filtrația urinară (erorile decurg doar din substanțele cromogene existente în plasmă, care au fost semnalate la dozarea creatininei plasmatice).

Clearance-ul la inulină

Inulina este un polizaharid inert, complet filtrabil prin membranele glomerulare, care nu se resoarbe și nu se secretă. Se găsește pentru uzul laboratoarelor în fiole de 50 ml soluție 10%

(se va încălzi, pentru dizolvare, în apă fiartă). Pentru a realiza concentraţia plasmatică necesară de inulină (0,25 mg/ml) se injectează intravenos o primă doză de 50 mg inulină pe kilocorp, urmată de o perfuzie constantă intravenoasă care să asigure 30—35 mg pe minut în tot intervalul de timp în care se efectuează *clearance*-ul (practic, se administrează la început 5 g inulină în 150 ml soluţie clorurosodică izotonică în timp de 15 minute, urmată de altă perfuzie cu 5 g inulină în 400 ml soluţie clorurosodică izotonică, perfuzată cu viteza 4 ml/min., aproximativ 80 de picături/minut).

Dacă în urina bolnavului se găseşte glucoză, determinarea acestui *clearance* se complică.

Cifrele normale sînt 131±21 ml pentru bărbaţi şi 117±15 ml pentru femei. Aceste cifre scad cu vîrsta individului, după 60 de ani oscilînd între 85 şi 105 ml/minut.

Clearance-ul acidului paraaminohipuric [PAH]

Cînd concentraţia plasmatică în PAH este mică, această substanţă se epurează complet (prin filtraţie glomerulară şi secreţie tubulară) la o singură trecere prin rinichi, cifra *clerance*-ului fiind egală cu fluxul plasmatic renal.

Doza iniţială de PAH administrată intravenos este 8 mg/kilocorp, urmată de perfuzia constantă a 12 mg/minut; aceste cantităţi vor realiza concentraţia plasmatică de 0,02 mg/ml, suficient de mică pentru a nu satura şi a fi epurată la o singură trecere prin rinichi.

Valorile normale sînt 654±163 ml/min. la bărbaţi şi 594±153 ml/min. la femei; aceste cifre sînt corectate la 1,73 m^2 suprafaţă corporală.

Înainte de efectuarea testului nu se vor administra sulfamide, care se interferează cu dozarea clinică a PAH. Se va ţine seama şi de cantitatea de substanţe cromogene existente în urină, care modifică citirea colorimetrică a datelor.

Pentru a determina capacitatea de secreţie maximă a tubilor la PAH trebuie să se asigure o concentraţie plasmatică minimă de 0,40 mg/ml, care se obţine administrînd intravenos o doză iniţială de 160 mg PAH (lent, pentru a evita efectele vasomotorii), urmată de perfuzia constantă a 120 mg substanţă pe minut.

Valorile normale ale $T^{m}_{\times PAH}$ sînt 79,8±16,7 mg/min. la bărbaţi şi 77,2±10,8 mg/min. la femei (Smith) valori de asemenea corectate pentru 1,73 m^2 suprafaţă corporală (calculul se face extrăgînd cantitatea filtrată de PAH din cifra totală, ceea ce rămîne corespunzînd cu substanţa secretată de tubi).

Proba resorbţiei tubulare maxime a glucozei (TM_G)

Se efectuează ca şi T^{m}_{+PAH}, perfuzîndu-se iniţial 150 ml glucoză soluţie 40%, urmată de o perfuzie de întreţinere cu glucoză 30% (viteza de administrare 10 ml/min.).

Calculul se face din formula:

$$T^{m}_{+G} = P_G \cdot C_{IN} \text{ (sau Cr)} - Ug \cdot V$$

$$\text{(mg/min.)}$$

în care P_G este concentraţia plasmatică a glucozei exprimată în mg%; C_{IN} — filtratul glomerular măsurat prin *clearance*-ul de creatinină sau inulină în ml/min., Ug — concentraţia urinară a glucozei în mg% şi V — cantitatea de urină în ml/min.

Valorile normale ale acestui test sînt cuprinse între 300 şi 400 mg/min.

Clearance-ul de radiohippuran

Comportă existenţa în dotare a unui echipament de scintilaţie, dar are avantajul că nu mai necesită efectuarea unei perfuzii intravenoase cu debit constant.

Se injectează intradermic cu un ac fin, într-o regiune care poate fi imobilizată, 100 μC hippuran I^{131} plus o picătură de epinefrină. Timp de cîteva ore, prin resorbție din bula intradermică, se va asigura un nivel sanguin constant al substanței marcate. În continuare se procedează obișnuit, adică se prelevează două probe de urină la anumite intervale de timp și o probă de sînge la mijlocul intervalului. Se numără scintilațiile emise de cele trei probe și se aplică formula cunoscută.

Funcția tubulară proximală se apreciază prin măsurarea reabsorbției tubulare maxime de bicarbonat și a pragului de excreție a acestuia.

Pacientul, normal hidratat, ingeră din patru în patru ore cantități crescînde de bicarbonat de sodiu. Concomitent se măsoară pH-ul urinar în probele de urină emisă. Cînd acesta a atins 6, se prelevează o probă de sînge în care se dozează concentrația bicarbonatului, care indică pragul excreției bicarbonaților. Normal, acesta este de 25—28 mEq/l. Valorile scad în unele acidoze tubulare.

Funcția tubulară distală se măsoară fie prin proba de încărcare cu clorură de amoniu, fie prin determinarea gradientului pCO_2 între urină și sînge.

Incapacitatea rinichiului de a scădea pH-ul urinar sub 5,5 indică acidoză tubulară de tipul I. Acesta se asociază uneori cu hipercalcemie și nefrocalcinoză sau poate fi provocată prin administrarea de săruri de lithiu (la bolnavii litiazici) sau amfotericină (foarte rar utilizată în urologie).

Toate metodele de *clearance* expuse pînă acum sînt handicapate fie de administrarea unei perfuzii intravenoase constante, fie de recoltarea foarte exactă a urinei (uneori este necesar cateterismul vezical, cu toate riscurile inerente) sau de amîndouă.

Posibilitatea determinării fluxului plasmatic efectiv renal numai prin numărătoarea externă a scintilațiilor emise de un izotop radioactiv în două probe de plasmă, fără a mai fi necesare determinările urinare, simplifică mult lucrurile și mărește exactitatea metodei. În acest scop se aplică tehnica descrisă de Blaufox și Merrill, cu I^{131} hippuran; se injectează intravenos o doză unică de 15—20 μC hippuran I^{131}. O doză asemănătoare se diluează în 1 000 ml apă distilată, pentru efectuarea etalonului. La 40 și la 50 de minute de la administrarea intravenoasă se prelevă sînge pentru obținerea de plasmă.

Din fiecare probă se măsoară radioactivitatea a 1 ml plasmă la un contor de scintilație pentru lichide. În aceleași condiții se măsoară și 1 ml din proba-etalon putîndu-se astfel calcula radioactivitatea totală a acestuia. Cantitățile absolute de radioactivitate plasmatică exprimate în pulsuri/min./ml (p/m/ml) sînt apoi înscrise pe hîrtie semilogaritmică, în funcție de timp. În scopul calculării *clearance*-ului, valorile radioactivității de la 40 și 50 de minute sînt unite printr-o linie dreaptă care se retroextrapolează la timpul 0. Panta (λ) liniei este determinată calculînd timpul de înjumătățire (t 1/2) care va fi înmulțit cu baza logaritmului natural de 2, adică 0,693. Doza totală injectată se deduce din ecuația:

$$\text{doza totală} = \text{p/m/ml al etalonului} \times 1\,000$$

Volumul teoretic al distribuției rezultă împărțind doza cu radioactivitatea din p/m/ml la timpul 0, iar *clearance*-ul va fi calculat din formula:

$$\text{volumul distribuției} \times \lambda$$

Metoda se execută fără dificultate, este practic lipsită de erori și poate fi repetată, deoarece izotopul se excretă în totalitate prin rinichi și nu se acumulează (în fond, se calculează cota dispariţiei lui din plasmă, care depinde de excreţia renală).

Metoda are însă unele erori şi limite, mai ales la bolnavii cu edeme sau ascită, la care volumul de distribuţie a substanţei creşte foarte mult, şi la bolnavii cu funcţia renală foarte alterată, la care hippuranul poate fi excretat şi pe cale biliară.

DETERMINĂRI DIFERENŢIALE ALE FUNCŢIEI RENALE

Pentru necesităţile zilnice ale urologiei (diagnostic în policlinică, afecţiuni renale unilaterale cu rinichiul opus indemn, intervenţii chirurgicale curente, fără risc deosebit), aprecierea capacităţii funcţionale renale se face prin testele uzuale globale, cum sînt : examenul de urină, ureea sanguină, creatinina plasmatică, curba densităţii urinare şi o probă de concentraţie.

Pentru cazurile speciale (afecţiuni renale bilaterale, intervenţii urologice cu risc mărit sau la bolnavii cu deficit renal preexistent etc.), urologul recurge la teste cantitative de apreciere a rezervei funcţionale renale (un *clearance* glomerular şi unul tubular, de preferinţă izotopic).

Sînt însă unele situaţii în care aprecierea trebuie împinsă şi mai departe : care rinichi este mai afectat şi care parte a nefronului este afectată mai mult de procesul morbid ?

Trei sînt metodele mai des utilizate pentru investigarea separată a celor doi rinichi :

— urografia intravenoasă ; nu este însă probă funcţională, ci mai mult anatomică ;

— nefrograma cu izotopi şi renoscintigrama cantitativă (vor fi expuse în alt capitol) ;

— cateterismul ureteral separator şi efectuarea *clearance*-urilor.

Ultima metodă a devenit indispensabilă pentru studiul bolnavului hipertensiv, unde trebuie să se răspundă la două întrebări : cît de mare este deficitul funcţiei renale şi care este cauza acestui deficit (leziuni glomerulare, tubulare, leziuni de vascularită, stenoză arterială renală, pielonefrită). Metoda presupune efectuarea cateterismului ureteral bilateral pentru colectarea separată a urinei produse de fiecare rinichi, cateterizarea vezicii, efectuarea *clearance*-ului glomerular şi a testului de uree-PAH (perfuzie PAH + soluţie — amestec uree-ADH în soluţie clorurosodică izotonică).

Fără a intra în amănuntele probei (destul de complicată, necesită anestezie epidurală), din compararea debitelor şi extracţiilor se pot obţine informaţii complexe :

— în bolile renale nevasculare, *clearance*-ul de PAH (C_{PAH}) şi cel de creatinină (C_{Cr}) sînt scăzute în mod egal ;

— în leziunile renale vasculare, C_{PAH} scade aproape proporţional cu gradul obstrucţiei vasculare, în timp ce C_{Cr} rămîne mai puţin influenţat (presiunea hidrostatică în glomerul creşte prin vasoconstricţia mai mare a arteriolei eferente şi, în consecinţă, creşte şi fracţiunea filtrată) ;

— deoarece PAH nu se reabsoarbe cu apa filtrată de-a lungul tubului renal, concentraţia PAH va rămîne nemodificată în urina fiecărui rinichi, indiferent de debitul urinar ; în schimb, diferenţa acestui debit (între cei doi rinichi) reflectă diferenţa în numărul total de nefroni.

Dacă urina unui rinichi este cantitativ mai scăzută, prin comparaţie cu a congenerului lui şi extracţia PAH în această urină este tot mai redusă, leziunea rinichiului respectiv predomină în medulară.

Dacă numai debitul urinar de o parte este scăzut, dar concentraţia PAH se menţine ridicată, înseamnă că leziunea este vasculară şi a redus volumul filtratului glomerular la nefronii funcţionali, care determină reabsorbţia excesivă a apei (după Stamey).

Pentru ca datele rezultate să fie interpretabile, efectuarea tehnică trebuie executată ireproşabil.

Corectitudinea tehnică rezultă şi din faptul că pentru fiecare perioadă de recoltare debitul urinar creşte, în timp ce concentraţia PAH scade în mod corespunzător, iar media fluxului urinar între cei doi rinichi, în timpul celor trei perioade de recoltare, nu diferă cu mai mult de 6%.

La bolnavul hipertensiv, cu stenoza arterei renale, testul uree-PAH arată o diferenţă de cel puţin 3 : 1 a debitului urinar între cei doi rinichi şi o concentraţie de PAH cu 100% mai mare.

La bolnavul normotensiv, diferenţele C_{PAH} reflectă diferenţa lezională a rinichilor.

RENOGRAMA CU IZOTOPI

Introdusă relativ recent în practica medicală (1955), renograma cu izotopi este o metodă calitativă care dă informaţii aproximative asupra fluxului sanguin renal, asupra funcţiei tubulare şi a evacuării căilor excretorii urinare.

Echipamentul necesar pentru executarea ei se compune dintr-un contor de scintilaţie, un ,,ratemeter" liniar şi un sistem de înregistrare.

Dintre cele zece substanţe şi trei izotopi produşi pentru utilizare, în practică s-au dovedit mai bune produsele hypaq şi hippuran marcate cu ^{131}I şi ^{125}I. Hippuranul întruneşte cele mai multe calităţi, deoarece este secretat în procent de 80 de celulele tubulare, în interval de 20 de minute, jumătate din cantitatea injectată se recuperează în vezica urinară a pacientului, necesită marcaj cu doze mici de izotop radioactiv, care nu sînt toxice, iradierea este neglijabilă (două miimi din cea necesară unei radiografii toracice obişnuite), iar personalul tehnic nu riscă practic nimic, dacă respectă precauţiile standard de manipulare a izotopilor.

Doza administrată este de aproximativ 1 μC la 12 kg greutate.

Izotopul ^{125}I nu emite raze ionizante β (ca ^{131}I) şi este folosit cu predilecţie în aparatele portabile şi în pediatrie.

Proba se efectuează cu pacientul în poziţie şezînd, în decubit ventral sau lateral.

Pentru localizarea corectă a contoarelor de scintilaţie, în ariile cutanate renale respective este necesară radiografierea prealabilă a regiunii, executată în poziţie de renogramă ; repere fixe sînt : coloana vertebrală, crestele iliace şi ultimele coaste.

Aşezarea incorectă a detectorilor produce erori mari de înregistrare. Curba renogramei normale se compune din trei segmente şi la viteza de 15 cm/oră a hîrtiei înregistratoare necesită 10—15 minute pentru efectuare.

Primul segment, reprezentat de o pantă acută, corespunde pătrunderii bruşte a izotopului în rinichi, o dată cu unda sanguină, şi durează în medie 17 secunde.

Al doilea segment al curbei continuă ascensiunea cu o pantă mai lină, corespunde acumulării şi transportului (numit şi segment funcţional) în celulele tubulare ale izotopului, începe la 2—3 minute de la timpul 0 şi durează în mod normal 4—6 minute.

Ultimul segment este panta exponenţială, care începe cînd eliminarea izotopului depăşeşte acumularea lui intrarenală.

Concomitent se poate determina *clearance*-ul izotopic al substanţei respective, plasînd un alt contor de oscilaţie la distanţă de rinichi, la nivelul unei arii foarte vascularizate. Curba se va compune dintr-un segment abrupt, urmat de căderea exponenţială rapidă, care corespunde indexului funcţional total al rinichilor. Primele patru minute de înregistrare descendentă nu sînt luate în considerare, deoarece corespund fazei de difuziune a izotopului ; perioada de testare este cuprinsă între minutul al

4-lea şi al 16-lea şi este considerată normală cînd înregistrează o scădere de peste 45% din valoarea iniţială.

Anomaliile funcţiei renale şi tulburările în evacuare vor determina modificarea aspectului renogramei, global sau segmentar, în funcţie de compartimentul afectat. Renograma nu fixează diagnosticul, dar dă relaţii calitative funcţionale, care, coroborate cu alte investigaţii, contribuie la precizarea lui.

Leziunile stenotice ale arterei renale imprimă renogramei un aspect caracteristic, în care panta vasculară este deprimată, iar faza tubulară şi cea de evacuare, prelungite.

Staza acută în căile de excreţie determină acumularea rapidă a izotopului, segmentul funcţional este mai abrupt şi nu mai înregistrează scăderea caracteristică fazei de evacuare.

Staza incompletă sau cronică se traduce printr-un segment funcţional prelungit în timp şi prin evacuare întîrziată. Acelaşi aspect se observă şi în refluxul vezicoureteral.

Insuficienţa renală prin leziuni parenchimatoase configurează o curbă renografică cu segment vascular descrescut, fără *bild-up* intratubular (ascensiunea funcţională) şi prelungit în linie dreaptă. Cînd rinichiul nu funcţionează sau este absent, renograma are segmentul iniţial vascular foarte scurt, segmentul funcţional lipseşte, iar curba descendentă este paralelă cu cea care înregistrează *clearance*-ul sanguin.

Renograma cu izotopi şi-a dovedit valoarea de necontestat pentru evaluarea funcţiei, irigaţiei şi evacuării renale, pentru diagnosticul diferenţial al deficienţelor renale acute postoperatorii (rinichi de şoc, azotemii prin deshidratare, obstrucţii ureterale), pentru urmărirea comportării rinichiului transplantat şi diagnosticului crizei acute de rejecţie. Renograma este uşor de executat, netraumatică, netoxică, poate fi repetată la intervale scurte, chiar la bolnavii cu stare generală alterată, furnizează rezultate interpretabile imediat şi despre fiecare rinichi în parte. Ca dezavantaje, notăm costul ridicat al echipamentului necesar şi lipsa aspectelor cantitative în aprecierea funcţiei renale (C. C. Winter).

TESTE FUNCŢIONALE CU RADIOIZOTOPI. RENOSCINTIGRAMA

Aceste metode se bazează pe proprietatea rinichiului de a fixa electiv substanţe mercuriale organice marcate cu elemente radioactive. Prima substanţă de acest fel utilizată în clinică (Blau şi Bender, 1959), a fost Hg^{203} chlormerodrin).

Testul acumulării chlormerodrinei. Se efectuează după tehnica folosită pentru renograma cu substanţe de contrast radioactive (I^{131} hippuran). Se injectează interavenos 20—30 μC neohydrin-^{203}Hg. Acumularea renală a produsului mercurial radioactiv va fi urmărită continuu timp de 60 de minute prin intermediul unei perechi de detectoare de scintilaţie cuplate cu spectrometre de scintilaţie, contoare de scintilaţie şi un înregistrator pe hîrtie cu viteză reglabilă.

Pentru a evita erorile, detectoarele de scintilaţie trebuie aşezate exact în ariile renale (se vor face în prealabil radiografii care să localizeze rinichii) iar mişcările pacientului în timpul înregistrării vor fi evitate (poziţie în decubit ventral).

Acumularea renală a substanţei mercuriale durează de fapt 2 pînă la 4 ore după administrare, dar se înregistrează numai primele 60 de minute, atîta vreme cît acumularea nu va fi influenţată de eliminarea substanţei în urină.

Curba normală are o pantă iniţială, abruptă, care corespunde „invaziei" renale de către substanţa marcată, urmată de al doilea segment, de creştere mai lentă. Curba rinichiului drept este mai înaltă decît a celui stîng.

Injectarea accidentală subcutanată a neohydrinului are drept consecinţă turtirea curbei de acumulare. Acest test nu va fi făcut după cateterismul vezical sau după arteriografia renală (deprimă fluxul plasmatic efectiv renal și reduce acumularea renală).

Rezultatele mai sînt influențate de doza de radioactivitate injectată, eficiența detectoarelor, relația geometrică dintre rinichi și detectorul lui.

Testul are valoare pentru aprecierea funcției renale globale, ca și pentru studiul separat al fiecărui rinichi ; comparația între cota acumulării celor doi rinichi este utilă în bolile renale vasculare.

Renoscintigrama. Se utilizează același dispozitiv, compus dintr-un detector-colimator blindat cuplat cu un fotomultiplicator, integrator și un dispozitiv de înscriere mecanică și optică a radioactivității. Pentru a preveni captarea hepatică, se injectează cu 1—2 ore în prealabil 4—5 ml diodrast neradioactiv, care blochează celulele hepatice.

Apoi se perfuzează pacientului substanța radioactivă, respectiv 100—150 μC chlormerodrin marcat, cantitate suficientă pentru a asigura timp de 1—3 ore concentrația renală ridicată.

Înregistrarea va fi începută la 40 de minute de la începutul perfuziei și se va efectua timp de 20—30 de minute, cînd concentrația la nivelul parenchimului renal al substanței marcate are o activitate de patru ori mai mare decît a țesuturilor din jur. Cuplarea scintigramei cu fotoscintigrama ușurează și îmbogățește interpretarea.

Această metodă furnizează excelente informații despre morfologia parenchimului renal ; redă volumul normal al rinichilor, fără a le mări dimensiunile și fără a fi influențată de conținutul gazos al intestinului ; delimitează cu precizie conturul rinichiului și evidențiază leziunile productive intraparenchimatoase, care vor apărea pe film ca „defecte de umplere“.

Deși nu poate releva diferența dintre un chist banal și un nodul tumoral sau detecta formațiunile cu diametrul mai mic de 2 cm, renoscintigrama pune în evidență formațiuni care nu au provocat deformări caliciale, deci care nu sînt vizibile pe urografie.

Metoda găsește indicații, prin urmare, în diagnosticul anomaliilor congenitale renale, rinichiul în potcoavă, ectopia încrucișată, rinichiul pelvin, tumorile și chisturile renale, fragmentele de parenchim renal rămase după nefrectomie. Este de mare folos în diagnosticul bolilor renale de origine vasculară, obiectivizează atrofia renală, infarctele renale localizate sau ariile de ischemie limitată.

În insuficiența renală moderată reușește să delimiteze conturul renal în cazurile în care urografia a devenit neinformativă. Dacă însă insuficiența renală este prea avansată, concentrația intraparenchimatoasă a substanței marcate rămîne prea mică pentru a fi detectată ; o mare parte din aceasta se acumulează în ficat. În asemenea situații se pot obține imagini scintigrafice dacă înregistrarea se face la 2—3 zile după administrarea intravenoasă a mercurului marcat sau dacă la chlormerodrină se adaugă cisteină dizolvată în hidroxid de sodiu 1/100 normal, în proporție de 20 la 1 (sterilizarea amestecului se face prin filtrare prin „Millipor“).

DETERMINAREA FLUXULUI SANGUIN INTRARENAL CU GAZE INERTE

Mai frecvent folosite sînt ^{85}Kr și ^{133}Xe. Principiul metodei constă în aprecierea modului cum aceste substanțe sînt „spălate“ din rinichi după injectarea lor în artera renală. Redăm în continuare tehnica determinării irigației renale și a distribuției intrarenale a fluxului sanguin prin metoda *wash-out* cu ^{133}Xe.

Pacientul nu mănîncă și nu bea cel puțin opt ore înainte de examen. Procedeul se poate executa fără premedicație sau va fi precedat de administrarea a 100 mg Petidine. Se introduce un cateter de polietilenă în artera femurală prin puncție percutanată după tehnica Seldinger și, sub control fluoroscopic, se împinge pînă la artera renală. Poziția corectă a cateterului va fi controlată prin injectarea a 2—5 ml substanță iodată de contrast soluție 75% ; se vor efectua clișee în timpul injectării, observîndu-se dacă substanța opacă refluează în aortă. Extremitatea externă a cateterului este prevăzută cu robinet cu trei căi, la care se pot adapta seringi.

După introducerea cateterului (pacientul fiind în decubit dorsal), printr-una din cele trei căi se injectează 400—800 μC ^{133}Xe dizolvat în 0,4—1 ml soluție salină izotonică, după care, prin altă cale a robinetului, se injectează în mai puțin de două secunde, sub presiune normală, 5—50 ml de soluție salină izotonică, care să împingă în rinichi substanța marcată.

Viteza cu care ^{133}Xe este „spălat" din parenchimul renal se înregistrează cu un pol de scintilație conținînd un cristal de iodură de sodiu activat cu taliu și situat într-un colimator cilindric orientat perpendicular pe abdomen, lateral de ombilic, și conectat cu un discriminator de impulsuri, un măsurător de frecvență digital și un inscriptor digital. Numărătoarea impulsurilor se face la interval de două secunde în primul minut, de șase secunde în al doilea și al treilea minut, la 20 de secunde în al patrulea și al cincilea minut și la 60 de secunde mai tîrziu.

Concomitent se înregistrează și radioactivitatea pe coapsă, pentru a detecta eventuala scăpare a substanței în aortă.

Metoda poate fi aplicată și rinichiului transplantat, vîrful cateterului fiind de data aceasta orientat în artera hipogastrică (anastomoză la artera grefei).

Rezultatele se calculează din analiza grafică a datelor obținute, logaritmul impulsurilor pe minut fiind înregistrat față de timp. Este posibilă calcularea cantității de sînge care irigă fiecare din cele patru componente renale (corticala, medulara superficială, medulara profundă și grăsimea intrarenală).

ALTE INVESTIGAȚII

BIOPSIA RENALĂ

Introdusă în practica medicală în 1950 de Perez Ara, biopsia renală a devenit cunoscută și acceptată ca metodă de investigație cu mari resurse datorită lucărilor lui Raaschou, Iversen și Braun.

Tehnicile folosite în prezent sînt : puncția-biopsie percutanată și biopsia operatorie la vedere.

Biopsia percutanată. Se efectuează cu ajutorul unui ac special imaginat de Vim-Silverman și modificat de Franklin.

Acesta se compune dintr-un ac propriu-zis (lung de 8 și respectiv 11 cm), un mandrin plin avînd aceeași lungime cu a acului și un mandrin special tubulat, bivalv, mai lung cu aproximativ 2 cm decît piesele precedente ; cele două valve au margini tăioase și prin apropierea lor secționează un fragment cilindric de țesut renal, pe care-l rețin în scobiturile lor.

Procedeul nu necesită pregătirea specială a bolnavului. Se va recurge, eventual, la sedarea lui, pentru a-l calma și a-l face cooperant. Înaintea biopsiei se vor efectua testele de coagulare obișnuite și numărătoarea trombocitelor, pentru a depista discrazii sanguine. Se va asigura totdeauna o cantitate de sînge conservat de aceeași grupă cu a bolnavului, pentru a fi transfuzat în caz de hemoragie.

Deosebit de importantă este reperarea prealabilă a rinichiului care va fi puncționat. Se vor marca reperele osoase la care se raportează rinichiul (ultima un cateter de polietilenă în artera femurală prin puncție percutanată după tehnica Seldinger și, sub control fluoroscopic, se împinge pînă la artera renală. Poziția corectă a cateterului va fi controlată prin injectarea a 2—5 ml substanță iodată de contrast soluție 75% ; se vor efectua clișee în timpul injectării, observîndu-se dacă substanța opacă reflueaza în aortă. Extremitatea externă a cateterului este prevăzută cu robinet cu trei căi, la care se pot adapta seringi.

După introducerea cateterului (pacientul fiind în decubit dorsal), printr-una din cele trei căi se injectează 400—800 μC ^{133}Xe dizolvat în 0,4—1 ml soluție salină izotonică, după care, prin altă cale a robinetului, se injectează în mai puțin de două secunde, sub presiune normală, 5—50 ml de soluție salină izotonică, care să împingă în rinichi substanța marcată.

Viteza cu care ^{133}Xe este „spălat" din parenchimul renal se înregistrează cu un pol de scintilație conținînd un cristal de iodură de sodiu activat cu taliu și situat într-un colimator cilindric orientat perpendicular pe abdomen, lateral de ombilic, și conectat cu un discriminator de impulsuri, un măsurător de frecvență digital și un inscriptor digital. Numărătoarea impulsurilor se face la interval de două secunde în primul minut, de șase secunde în al doilea și al treilea minut, la 20 de secunde în al patrulea și al cincilea minut și la 60 de secunde mai tîrziu.

Concomitent se înregistrează și radioactivitatea pe coapsă, pentru a detecta eventuala scăpare a substanței în aortă.

Metoda poate fi aplicată și rinichiului transplantat, vîrful cateterului fiind de data aceasta orientat în artera hipogastrică (anastomoză la artera grefei).

Rezultatele se calculează din analiza grafică a datelor obținute, logaritmul impulsurilor pe minut fiind înregistrat față de timp. Este posibilă calcularea cantității de sînge care irigă fiecare din cele patru componente renale (corticala, medulara superficială, medulara profundă și grăsimea intrarenală).

ALTE INVESTIGAȚII

BIOPSIA RENALĂ

Introdusă în practica medicală în 1950 de Perez Ara, biopsia renală a devenit cunoscută și acceptată ca metodă de investigație cu mari resurse datorită lucărilor lui Raaschou, Iversen și Braun.

Tehnicile folosite în prezent sînt : puncția-biopsie percutanată și biopsia operatorie la vedere.

Biopsia percutanată. Se efectuează cu ajutorul unui ac special imaginat de Vim-Silverman și modificat de Franklin.

Acesta se compune dintr-un ac propriu-zis (lung de 8 și respectiv 11 cm), un mandrin plin avînd aceeași lungime cu a acului și un mandrin special tubulat, bivalv, mai lung cu aproximativ 2 cm decît piesele precedente ; cele două valve au margini tăioase și prin apropierea lor secționează un fragment cilindric de țesut renal, pe care-l rețin în scobiturile lor.

Procedeul nu necesită pregătirea specială a bolnavului. Se va recurge, eventual, la sedarea lui, pentru a-l calma și a-l face cooperant. Înaintea biopsiei se vor efectua testele de coagulare obișnuite și numărătoarea trombocitelor, pentru a depista discrazii sanguine. Se va asigura totdeauna o cantitate de sînge conservat de aceeași grupă cu a bolnavului, pentru a fi transfuzat în caz de hemoragie.

Deosebit de importantă este reperarea prealabilă a rinichiului care va fi puncționat. Se vor marca reperele osoase la care se raportează rinichiul (ultima coastă, creasta iliacă, linia apofizelor spinoase) prin indicatoare metalice reţinute pe piele cu benzi adezive, după care se va radiografia rinichiul, bolnavul fiind în poziţie de puncţie. Dacă poate fi efectuată, se va prefera urografia, bolnavul avînd fixată pe regiunea dorsolombară o grilă metalică ; ea va servi ulterior pentru desenarea conturului renal şi a cavităţilor pe tegumente, indicînd locul puncţiei.

Dacă urografia este contraindicată, se vor executa tomografii renale. De obicei, rinichiul se găseşte la 7—8 cm de linia mediană şi la 1—4 cm sub extremitatea coastei a XII-a. Actualmente, rinichii pot fi reperaţi prin metode total neinvazive, cum sînt echotomografia şi tomodensimetria.

Ambii rinichi pot fi puncţionaţi în mod egal, exceptînd bolnavii cu splenomegalie, la care se va evita rinichiul stîng.

Tehnică. Bolnavul se găseşte culcat pe un plan orizontal tare, în decubit ventral, cu abdomenul pe un sac de nisip sau rulou, care limitează mişcările respiratorii ale rinichilor. Se procedează în condiţii de perfectă asepsie, dezinfectînd pielea şi delimitînd locul puncţiei cu cîmpuri sterile.

Operatorul purtînd mănuşi sterile şi mască, infiltrează cu novocaină 1% întregul traiect al puncţiei, plan cu plan. Se explorează loja lombară cu un ac fin de rahianestezie ; prezenţa vîrfului în lojă este indicată de mişcările respiratorii. Operatorul cu experienţă simte cu vîrful acului chiar contactul parenchimului polului inferior renal, care se găseşte foarte superficial (2—4 cm) la pacienţii slabi sau profund (10 cm) la cei obezi.

Odată polul renal reperat, se extrage acul explorator şi se introduce trocarul de biopsie cu mandrinul plin, ţintind marginea laterală a polului inferior renal (locul cel mai îndepărtat de vasele mari şi de pelvisul renal). Cînd se percepe contactul cu rinichiul, se extrage mandrinul plin şi, în timp ce bolnavul îşi ţine respiraţia, se introduce brusc mandrinul bivalv în întregime. Tot cu o mişcare rapidă se înfundă trocarul pe acest mandrin pentru a apropia cele două valve şi a reţine ţesutul renal secţionat, după care se extrage totul. Cînd puncţia este reuşită, se recoltează un fragment cilindric de 1—3 cm lungime, care va fi imediat fixat în soluţie Dubosque-Brazil, Carnoy sau Helly.

În continuare, bolnavul va fi spitalizat următoarele 24 — 48 de ore ; se vor urmări, la intervale mici, pulsul, tensiunea arterială şi aspectul macroscopic al urinei (hematuria microscopică este totdeauna prezentă). Bolnavul va bea lichide din abundenţă, pentru a împiedica eventuala formare de cheaguri în bazinet.

Aceeaşi tehnică se foloseşte la nou-născuţi şi la copiii foarte mici.

Cu cît experienţa operatorului creşte, cu atît numărul puncţiilor reuşite este mai mare. Totuşi, în aproximativ 7% din cazuri, acul nu recoltează nimic şi în alte 13%, fragmentul recoltat nu conţine un număr suficient de glomeruli pentru interpretare (cel puţin 8).

Pentru evitarea eşecurilor s-a recomandat efectuarea biopsiei sub control fluoroscopic televizat : în aproximativ 10 minute se perfuzează intravenos 125—180 ml Renografin diatrizoat meglumine 60% sau hypaque sodiu (diatrizoate sodium 50%) diluat într-un volum egal de glucoză, soluţie 5% în apă. În acest fel se opacifiază atît cavităţile, cît şi parenchimul renal, care va fi bine vizibil pe ecranul de televiziune (în camera bine iluminată). Se efectuează acum puncţia după tehnica descrisă, operatorul avînd posibilitatea să controleze pe ecranul de televiziune progresia vîrfului acului, corectînd manevrele, după caz.

Morbiditate. Incidentele sînt relativ frecvente. Din inadvertenţă pot fi puncţionate ficatul, splina, intestinul şi chiar pancreasul, dar dacă nu se fac mişcări de dilacerație cu vîrful acului, puncţia acestor organe rămîne fără consecinţe.

Între incidente se semnalează durerea locală persistentă, colica renală şi pareza intestinală, care nu pun probleme terapeutice deosebite.

Deşi mai rare, accidentele comportă o gravitate de care trebuie să se ţină seama şi care au făcut ca această metodă să fie încă practicată într-un număr relativ restrîns de centre medicale :

Hematuria macroscopică se întîlneşte cu o frecvenţă care variază între 2 şi 10%. În cele mai multe cazuri cedează spontan ; dacă însă persistă mai multe zile şi este însoţită de colici nefretice, se va controla prin urografie funcţionalitatea şi libertatea căilor de excreţie ale rinichiului biopsiat. În rare cazuri, intensitatea şi durata hematuriei au impus nefrectomia de necesitate.

Hematomul perirenal cu manifestări clinice se observă mai rar decît complicaţia precedentă, fiind însă mai grav. Chiar dacă pentru moment intervenţia chirurgicală nu este necesară, în decursul lunilor următoare bolnavul va fi supravegheat atent, deoarece organizarea scleroasă a hematomului poate sufoca pediculul renal, provocînd hipertensiune arterială. S-au citat unele cazuri cu hematoame voluminoase care au comprimat vena cavă, antrenînd prăbuşirea tensiunii arteriale (R. Kark).

Hematomul perirenal fără manifestări clinice evidente (adică nepalpabil) este însă mai frecvent decît s-ar presupune, după cum se constată cu ocazia lombotomiilor ulterioare. Unele dureri lombare persistente după biopsie sau pareza intestinală sînt de fapt produse de un hematom perirenal nepalpabil. Pentru diminuarea riscului de sîngerare a parenchimului, s-a imaginat un trocar special, care — după extragerea fragmentului renal — se transformă în electrocauter ; la retragere, coagulează traiectul parenchimatos. Nu a intrat încă în practica curentă.

Femeile însărcinate sîngerează mai des după biopsia renală, datorită tulburărilor de coagulare.

Alte complicaţii de temut — din fericire rare —, semnalate sporadic în literatură, sînt anevrismul arterio-venos al pediculului renal, infectarea rinichiului biopsiat, septicemia cu germeni gram-negativi, anuria.

Biopsia renală operatorie. Sub anestezie generală se execută o lombotomie de dimensiuni reduse, se descoperă polul inferior şi se prevalează fragmentul de ţesut renal sub controlul vederii, fie cu bisturiul, fie cu acul Ducrot-de-Montera sau cu acul Logfren-Snellman. Hamburger preferă această biopsie deschisă de rutină, în timp ce alţi nefrologi o indică bolnavilor cu tendinţă la sîngerare.

Indicaţii. Biopsia renală este indicată — după caz, fiind indispensabilă pentru terapeutică sau numai orientativă pentru diagnostic şi prognostic — în : sindroamele nefrotice, proteinuriile izolate, proteinuriile cu hematurie microscopică, hematuriile de cauză neprecizată, glomerulonefritele acute, nefropatiile de sarcină, unele boli de sistem (lupus, periarterita nodoasă, sindromul Wegener, sindromul Goodpasture, purpura reumatoidă, sarcoidoză), unele anomalii congenitale sau cîştigate ale metabolismului (oxaloza familială), nefropatiile familiale (sindromul Alport), unele boli congenitale de origine enzimatică (boala Fabry), nefropatiile interstiţiale difuze toxice, metabolice sau infecţioase etc.

Indicaţia cea mai constantă o furnizează sindroamele nefrotice, unde biopsia orientează terapeutica şi diagnosticul crizei de rejecţie în transplantul renal.

Contraindicaţii. Unele sînt absolute ca : rinichiul unic, rinichiul malformat (polichistic, ectopic), diateza hemoragică şi pacientul care nu cooperează.

Printre contraindicaţiile relative se semnalează : hipertensiunea arterială, tumorile renale, tuberculoza renală, hidronefroza, pionefroza, chisturile renale voluminoase, abcesele perirenale, anevrismele arterei renale, anemia gravă, insuficienţa renală acută, bolnavii hipotensivi. În insuficienţa renală cronică avansată biopsia renală este inutilă pentru diagnostic sau terapeutică şi riscantă pentru pacient.

Concluzii. Contribuţia biopsiei renale într-un serviciu de urologie trebuie actualmente exact apreciată, atît pentru a-i exploata la maximum resursele de informare, cît şi pentru a evita excesele.

Primul ei factor de limitare este cel tehnic propriu-zis. Biopsia renală este o metodă cu riscuri inevitabile, mai greu de efectuat decît biopsia hepatică. În al doilea rînd, dacă tehnica poate fi însuşită relativ repede, experienţa în interpretarea materialului recoltat se obţine mai lent.

Cele mai riscante şi puţin utilizabile sînt biopsiile efectuate rar de un operator ocazional, la un pacient întîmplător. Dacă însă este efectuată într-un serviciu cu experienţă şi interpretată în comun de un anatomopatolog versat în probleme de nefrologie şi de un internist care ştie histologie (Kark), aportul biopsiei renale va fi de prim ordin.

Urologul o face mai des pe cale operatorie, în cursul intervenţiilor chirurgicale pentru alte afecţiuni.

BIOPSIA PROSTATEI

Principala indicaţie a biopsiei prostatei o constituie stabilirea diagnosticului de cancer al acestei glande. Oricît de mare ar fi experienţa examinatorului, tuşeul rectal nu poate diferenţia uneori prostatita cronică fibroasă de adenocarcinom şi nici carcinomul nodular moale de infiltratul edematos al prostatitei acute.

Practic vorbind, niciodată nu trebuie întreprins un tratament pentru cancerul prostatei înainte de a avea confirmarea biopsică a acestuia.

Cele mai utilizate metode de biopsie a prostatei sînt următoarele:

Biopsia perineală deschisă. Se practică la nivelul perineului o incizie în formă de „U" inversat şi, sub controlul vederii, se prevalează din zona prostatică suspectă. Dacă examenul extemporaneu demonstrează prezenţa neoplasmului, se va efectua în continuare prostatectomia totală pe această cale. Rezultă că această metodă va fi indicată la bolnavii candidaţi pentru prostatectomie radicală.

Biopsia retropubiană. Prin incizie mediană subombilicală se pătrunde în spaţiul retropubian şi se recoltează ţesut pentru examinare tot sub control vizual, după decolarea prostatei.

Metoda este rar utilizată, fiind o intervenţie chirurgicală de amploare.

Biopsia prin rezecţie transuretrală. Comodă pentru urolog şi cu morbiditate scăzută, această metodă are indicaţii de utilizare doar în formele avansate, accesibile pe cale endouretrală (cancerele incipiente sînt de obicei situate la periferia glandei, deci departe de rezector).

Metoda îşi găseşte indicaţia de elecţie la bolnavii cu obstrucţii ale colului vezical, care necesită intervenţii de deblocare.

Biopsia transrectală. Se pregăteşte colonul cîteva zile în prealabil prin regim fără resturi, laxative şi chimioterapice sau antibiotice cu acţiune locală (Sulfoguanidină, Neomicină etc.). Se expune peretele anterior al ampulei rectale cu ajutorul unui specul şi, sub controlul vederii, se puncţionează prostata cu acul special de puncţie. Pe această cale, recoltarea se face cu uşurinţă, dar metoda expune la fistule rectouretrale, infecţii prostatice şi aderenţe care îngreuiază eventuala prostatectomie ulterioară.

O variantă a acestei tehnici constă din folosirea unui specul rectal operator

(Fransler) și a unei pense de biopsie. Se incizează mucoasa rectală în zona suspectă și, cu pensa mușcătoare specială, se recoltează fragmentele necesare (de obicei sînt mai mari decît cele obținute prin puncție). Mucoasa rectală este apoi suturată cu catgut cromat. Procedeul se execută sub anestezie periduraiă.

Biopsia prostatică prin puncție percutanată transperineală. Se folosesc ace speciale de puncție, cele mai cunoscute fiind acul Vim-Silverman-Franklin, acul Turkel, acul Melick, trocarul mușcător (*punch*) Veenema și acul Trucut Travenol (fig. 4.1).

Nu este necesară pregătirea specială a colonului. În dimineața respectivă, bolnavul nu mănîncă și i se face clismă. După evacuarea intestinului, el este pus pe masa urologică în poziție de litotomie, cu bazinul depășind marginea mesei, coapsele bine flectate și organele genitale externe trase în sus și plasate pe zona hipogastrică prin benzi adezive. Se dezinfectează regiunea perineală și se drapează cu cîmpuri sterile.

Intervențiile se execută sub anestezie generală, infiltrația nervilor pudendali sau, cel mai frecvent, sub anestezie locală.

Indexul înmănușat al mîinii nedominante este introdus în rect. El va ghida acul de anestezie și de biopsie spre zona prostatică suspectă.

Se infiltrează traiectul viitoarei puncții plan cu plan, înțepînd la stînga sau la dreapta liniei mediane, după lobul care urmează a fi biopsiat, aproximativ la 1 cm de marginea orificiului anal, pentru a evita uretra.

Se puncționează apoi tegumentul cu acul Vim-Silvermen (eventual, se poate inciza tegumentul) ; vîrful lui este condus către capsula prostatică de către degetul situat intrarectal și menținut la distanță de peretele rectal.

Cînd vîrful a ajuns la nivelul capsulei, se scoate trocarul și se introduc lamele tăietoare care perforează capsula și pătrund în parenchimul prostatic, de preferință în nodulul dur sau în zona dubioasă.

Cu o mișcare bruscă se împinge apoi cilindrul trocarului peste lamele tăietoare, astfel ca țesutul secționat să fie menținut în scobiturile lamelor, după care se extrage tot ansamblul. Fragmentul obținut se pune imediat în formalină. Degetul introdus intrarectal presează locul biopsiat cîteva minute, concomitent cu policele aceleiași mîini, care comprimă traiectul de puncție pentru a opri [illegible] ventuală sîngerare.



Fig. 4.1. Acul „Trucut" pentru puncție prostatică transrectală.

Se pune pansament și se administrează pacientului sulfamide pe cale orală, timp de o săptămînă.

Dacă se procedează corect, complicaţiile acestei metode sînt rare. S-au citat retenţii de urină trecătoare, hematurii, perforaţii vezicale, pielonefrite acute şi epididimite.

Această tehnică este contraindicată la pacienţii cu discrazii sanguine, hemoragii grave sau tendinţă la fibrinoliză.

În mod excepţional au fost semnalate însămînţări neoplazice ale traiectului de puncţie.

Mellinger recomandă recoltarea a cinci fragmente de ţesut prostatic din diverse zone. În caz de puncţie negativă, procedeul va fi repetat obligatoriu. Ca pentru orice biopsie prin puncţie percutanată, ceea ce contează sînt numai rezultatele pozitive.

Biopsia prin puncţie transrectală cu acul Trucut. În ultimii zece ani am folosit această biopsie preoperatorie în exclusivitate, deoarece se efectuează foarte simplu, nu necesită anestezie, se poate face în condiţii de ambulator, recoltează material suficient pentru studiu, se poate repeta fără inconveniente şi are morbiditate extrem de redusă.

Metoda constă în următoarele: pacientul clismat este instalat pe masa urologică în poziţie de talie perineală. În mîna stîngă înmănuşată steril se plasează acul Trucut în prelungirea indexului. Pe deasupra se trage a doua mănuşă sterilă. Indexul stîng pătrunde în rect cu acul închis şi se aplică ferm pe zona prostatică suspectă. Mîna dreaptă împinge partea tăietoare a acului în direcţie care să evite uretra, după care culisează peste ea teaca acului. Se extrage acul, care poartă în fereastra laterală specimenul prostatic de examinat.

Un uşor masaj prostatic şi compresiunea locului puncţionat reduc şi mai mult riscul deja foarte mic de sîngerare locală.

Nu am avut nici un accident pe multe sute de biopsii de acest fel. Uneori, unii pacienţi au prezentat reacţii febrile pasagere. Credem că morbiditatea procedeului este invers proporţională cu experienţa şi îndemînarea operatorului.

După părerea noastră, exceptînd biopsia transuretrală, această metodă de biopsie prostatică le-a depăşit pe toate celelalte.

Biopsia-aspiraţie transrectală cu ac fin. Se foloseşte un ac fin incurbat (acul Franzen), prevăzut cu o piesă inelară în care intră prima falangă a indexului şi un stabilizator metalic, care se sprijină pe faţa palmară a mîinii. Se pune mănuşă sterilă pe mîna dominantă, se palmează acul, protejîndu-se bine vîrful lui cu pulpa indexului, şi pe deasupra se trage o altă mănuşă sterilă. Se localizează prin tact rectal zona prostatică suspectă şi se puncţionează cu vîrful acului a doua mănuşă, în timp ce cu o seringă specială se face o puternică presiune negativă prin aspiraţie. Se va puncţiona prostata în mai multe locuri, menţinînd tot timpul pistonul seringii în poziţie de aspiraţie.

Materialul obţinut se întinde pe o lamă, care se cufundă imediat în alcool etilic 96%, se fixează timp de o oră, apoi se colorează cu hematoxilină-eozină.

În afară de hematurie, cu această tehnică nu s-au citat alte complicaţii. Totuşi, înainte de a fi practicată, se vor executa testele de coagulare şi depistare a fibrinolizei. Metoda se învaţă cu oarecare dificultate, dar după cîştigarea experienţei, se execută uşor şi cu ajutorul ei se obţine de cele mai multe ori material interpretabil. Necesită însă un anatomopatolog versat în citodiagnostic şi, ca orice metodă de biopsie, proba negativă nu exclude diagnosticul de cancer.

ANALIZA LICHIDULUI SPERMATIC

Este necesară pentru stabilirea diagnosticului de infertilitate la bărbaţi.

Deşi problema revine mai mult specialiştilor endocrinologi, urologul este deseori solicitat să-şi dea avizul asupra morfologiei şi funcţiei organelor genitale şi, în consecinţă, trebuie să cunoască relaţiile pe care le furnizează, din acest punct de vedere, analiza produsului de ejaculaţie.

Acesta poate fi obţinut fie la domiciliul pacientului (coit întrerupt, recoltare în prezervativ), fie în cabinetul de urologie, prin fricţiune externă. Ultima metodă va fi preferată în cazurile cu aspect medico-judiciar.

Se înţelege că în timpul recoltării pacientului i se vor asigura condiţii de izolare absolută, iar atitudinea personalului medical îi va menaja sensibilitatea.

Recoltarea se va face numai după o perioadă de abstinenţă sexuală de cel puţin cinci zile. Produsul va fi lăsat să se lichefieze la temperatura camerei aproximativ 20 de minute (uneori sînt necesare ore), apoi se procedează la determinările necesare: volum, pH, motilitatea spermatozoizilor, numărătoarea şi morfologia lor. Fertilitatea individului este bună cînd numărul spermatozoizilor depăşeşte 40 000 000 pe ml, 60% dintre ei fiind mobili şi 80% avînd morfologie normală.

Relativ recent, lichidului seminal i s-a descris o activitate antibacteriană împotriva stafilococului, *E. coli* şi *Klebsiellei* (Tallgren), care nu este diminuată de congelarea lui.

BIOPSIA TESTICULARĂ

În ediţia precedentă a acestui Tratat am descris un procedeu de biopsie testiculară pe care astăzi nu-l mai recomandăm.

În primul rînd, biopsia percutanată, fie tisulară, fie aspirativă, este total contraindicată. S-ar putea ca leziunea biopsiată să fie o tumoare, în care caz se riscă diseminarea hematogenă. Din aceleaşi motive este contraindicată anestezia locală.

Ne reamintim perioadele cînd se făceau puncţii aspirative epididimare pentru diagnosticul de tuberculoză. Deoarece nu au adus nimic categoric pentru practică, este foarte bine că au fost abandonate.

Biopsia testiculară efectuată într-un serviciu de urologie este necesară pentru diagnosticul unei formaţiuni tumorale intrascrotale care nu-şi dezvăluie etiologia, cel mai des fiind vorba de tumori testiculare!

Se efectuează numai operator, prin incizie inghinală, sub anestezie generală. După deschiderea canalului inghinal, se clampează funiculul spermatic cu o pensă intestinală moale şi se exteriorizează testiculul în plagă. Orhidotomia va fi largă, pentru a permite inspectarea leziunii şi recoltarea generoasă de ţesut pentru biopsia la gheaţă şi clasică. În cazul în care rezultatul imediat justifică conservarea glandei, se va închide albugineea cu surjet de catgut cromat fin, se eversează vaginala şi se închide — cu hemostază perfectă — fără drenaj, suspendînd scrotul la pielea abdomenului cu un fir transfixiant, care va fi îndepărtat după 24 de ore.

5. EXPLORAREA INSTRUMENTALĂ A APARATULUI URINAR

E. PROCA

„Talentul urologului nu mai constă astăzi în a folosi instrumentul cu orice prilej, ci în a şti cum să-l evite, considerîndu-l mai ales ca un agent terapeutic şi nu ca un mijloc obişnuit de explorare“. Cu aceste cuvinte, R. Couvelaire se ridică hotărît împotriva „mirajului“ instrumentului, deşi recunoaşte că, în anumite condiţii, el reprezintă „cheia unei interpretări“.

De altfel, aceasta trebuie să fie poziţia actuală a urologului faţă de explorarea instrumentală a aparatului urinar.

Oricît de anodină ar părea, introducerea celui mai simplu instrument în căile urinare, chiar şi numai în uretră, este grevată totdeauna de riscul hemoragiei şi al infecţiei.

Mai mult decît atît, nu există o proporţionalitate între importanţa manevrei instrumentale şi gravitatea complicaţiei consecutive; septicemia mortală cu germeni gram-negativi poate surveni atît după o ureteropielografie laborioasă, cît şi după cateterismul uretrei. Fără îndoială că asemenea accidente pot fi prevenite prin măsuri corespunzătoare (alegerea potrivită a instrumentului, blîndeţe extremă în execuţie, protecţie medicamentoasă etc.). Eficacitatea lor nu este însă niciodată certă, astfel că, înainte de a indica o explorare instrumentală, urologul trebuie să fie convins de utilitatea ei absolută pentru stabilirea diagnosticului sau de aportul terapeutic indispensabil.

*

Instrumentele folosite astăzi în urologie au evoluat mult faţă de cele utilizate în urmă cu cîteva decenii, atît în ceea ce priveşte calitatea materialului de fabricaţie, cît şi diversificarea şi complexitatea lor tehnică, fiind adaptate procedeelor de diagnostic şi terapeutică pe cale endoscopică.

Multe instrumente urologice mai vechi au devenit astăzi inutilizabile, datorită noilor metode radiologice de diagnostic. Astfel, radiografia directă sau cu contraste provocate a înlocuit total exploratorul metalic Freundenberg în diagnosticul calculilor vezicali. Tot astfel, disectazia colului vezical se evidenţiază mult mai elegant (şi mai puţin riscant) pe cistografia micţională urografică decît prin vîrful dur al exploratorului metalic.

Alte instrumente sînt în prezent tot mai rar scoase din cutiile lor, datorită modificării concepţiilor terapeutice. De pildă, dilatatorul uretral Maisoneuve este necunoscut urologului tînăr, ca de altfel şi dilatatoarele metalice cu conductor de tip Le Fort; stricturile uretrei beneficiază actualmente de procedee reparatorii eficiente, care-l scutesc atît pe bolnav de servitutea dilatațiilor repetate, cît și pe urolog de coșmarul colapsului bacterian.

În schimb, apariția fibercistoscopului cu lumină rece, a panendoscoapelor și a rezectoscoapelor moderne, a cistoscoapelor de biopsie, a instrumentarului de criochirurgie sau a aparaturii complexe de endocinematografie și telerecording au lărgit cîmpul endoscopiei, silindu-l pe urolog să-și modifice indicațiile terapeutice și să ceară sprijinul unui specialist nou-apărut : inginerul medical.

Instrumentele urologice mai des folosite sînt : exploratorul cu bulă olivară, bujiile, sondele, exploratoarele metalice, instrumentele de diagnostic și tratament endoscopic.

Instrumentele nemetalice sînt confecționate din cauciuc, dintr-o țesătură textilă impregnată cu lac flexibil sau, mai recent, din latex sau din material plastic.

Instrumentele din cauciuc sînt flexibile, rezistente, se pot steriliza ușor prin orice procedeu cald sau rece, au preț de cost redus, dar irită țesuturile la contactul prelungit și se încrustează ușor cu sărurile urinare.

Instrumentele din rețea impregnată (țesătură fină de mătase, bumbac sau nylon) sînt semirigide, se degradează ușor prin întrebuințare (devin rugoase), nu suportă sterilizarea la temperaturi înalte și au lumen mic în raport cu diametrul extern. Practic, nu se mai fabrică astăzi, fiind înlocuite cu instrumentele din material plastic. Acestea sînt perfect netede, foarte bine tolerate de țesuturi, nu favorizează incrustarea și în consecință sondele nu se colmatează repede, se pot steriliza prin orice mijloc uzual, inclusiv fierberea. Au doar inconvenientul că se înmoaie sub influența căldurii.

Recent, în masa plastică din care se fac cateterele au fost încorporate antibiotice cum sînt cloramfenicolul și nitrofuranul (Mangelsohn și Cockett), pentru a preveni infecțiile urinare consecutive drenajului urinar prelungit, sau heparină, pentru a împiedica obstrucția cu cheaguri sanguine.

Din metal se fac exploratoarele Béniqué, sondele de cheaguri, sondele pentru cateterizat vezica la femeie, unele conductoare pentru sonde moi și instrumentele endoscopice.

Calibrul instrumentelor urologice este variat, fiind indicat de un număr înscris pe mîner și care corespunde diametrului. Există patru sisteme de notații : două franțuzești, unul englezesc și altul american. Cei mai mulți urologi folosesc unul din sistemele franțuzești.

Filiera Charrière exprimă notația în treimi de milimetru și se extinde de la 1 la 30. Diametrul instrumentului se află, deci, împărțind numărul lui la 3.

Filiera Béninqué sau Pasteau folosește numere care reprezintă șesimi de milimetru și se întinde între numerele 20 și 60. Se folosește mai ales pentru numărătoarea instrumentelor metalice, notația Charrière fiind rezervată celorlalte instrumente.

Un număr din scara Béniqué este dublu față de numărul pe același instrument din scara Charrière.

Diametrul maxim al unui instrument care cateterizează uretra este de 10 mm și va avea numărul 30 Charrière, respectiv 60 Béniqué.

Bujiile filiforme au diametrul sub 1 mm. Notația Béniqué se manevrează mai ușor în practică, mai ales cînd este vorba de instrumente cu numere neîntregi în scara Charrière. De pildă, nr. 49 Béniqué corespunde cu nr. $24^1/_2$ Charrière, dar cu cifra 49 se lucrează mai bine.

Filiera americană indică diametrul în jumătăți de milimetru, un număr din această notație reprezentînd $^2/_3$ din notația Charrière. De exemplu, nr. 20 american corespunde numărului 30 Charrière.

Filiera engleză este foarte rar folosită chiar în Anglia și este dublată de numerotația Charrière; redăm în continuare aceste corespondențe :

nr. 5 englezesc corespunde cu	nr. 8 Charrière
nr. 7	nr. 12
nr. 8	nr. 14
nr. 9	nr. 16
nr. 10	nr. 18

Pentru uniformizare, urologii anglo-americani recurg tot mai mult la filiera Charrière, pe care o indică prin litera F (French) înscrisă lîngă numărul instrumentului.

În funcție de scopul pentru care sînt confecționate (explorare, drenaj vezical, modelarea uretrei etc.), instrumentele urologice au forme și mărimi diferite.

INSTRUMENTELE URETRALE

Exploratorul cu bulă olivară se prezintă ca o tijă subțire din material plastic semirigid, avînd la una din extremități o bulă de mărime variată, cu diametrul numerotat în scara Charrière, fie de formă olivară, fie tronconică. Unele exploratoare prezintă olive la ambele extremități, în care caz una este ovoidală, iar cea opusă, tronconică. Deși acest instrument este confecționat special pentru explorarea uretrei masculine, uneori prezintă lumen central pentru a permite recoltarea de urină vezicală (fig. 5.1).

Pentru cateterismul uretral explorator se procedează în felul următor :

Fig. 5.1. Explorator cu bulă olivară.

Manevra nu necesită anestezie, pacienții foarte anxioși putînd primi în prealabil un ataraxic, unul din drogurile folosite în anestezia de bază a bolnavului chirurgical, dar mai ales instilația endouretrală a unui gel lubrefiant și anestezic (lidocaină-*jelly*, etc.).

Ținînd seama că meatul trureal normal este relativ puțin extensibil și are diametrul de aproximativ 8 mm, în timp ce uretra bărbatului măsoară cca 10 mm în diametru, se va începe cu un explorator Charrière nr. 20.

Bolnavul se află în decubit dorsal, cu coapsele ușor depărtate. Organele genitale externe și zona pubiană se spală de mai multe ori cu apă și săpun, apoi cu o soluție de zephiran sau clorhexidină. Se dezinfectează meatul uretral cu alcool diluat sau cu alt antiseptic obișnuit.

Folosirea unui cîmp steril cu „fereastră" în jurul penisului este o precauție utilă. În tehnica clasică, operatorul nu poartă mănuși sterile; noi le recomandăm insistent și socotim obligatorie purtarea măștii care să acopere nasul și gura urologului (deseori purtător și transmițător de germeni, nu numai prin mîinile sale, dar și prin respirație).

Operatorul stă la dreapta pacientului și prinde cu mîna stîngă penisul între degetele medius și inelar, în timp ce policele și indexul aceleiași mîini deschid meatul uretral prin presiune laterală pe gland. Penisul este tracționat ușor în sus pentru a se desființa unghiul penoscrotal.

Mîna dreaptă manevrează exploratorul cu bulă olivară bine sterilizat și lubrifiat.

Oliva este împinsă extrem de blînd prin meat, apoi de-a lungul uretrei. Ea depășește cu ușurință uretra spongioasă normală, poate ezita uneori la nivelul fundului de sac bulbar, după care se angajază și parcurge uretra membranoasă pînă în zona prostatică.

La nivelul colului vezical, oliva se oprește, dar, după o mică presiune și cu senzația de resort învins, exploratorul pătrunde în vezică.

În uretra spongioasă, exploratorul poate întîlni stricturi, calculi, tumori sau corpi străini. Aceste obstacole vor fi depășite sau vor opri ascensiunea instrumentului, în care caz explorarea se reia ca un instrument cu diametrul mai mic. Bula olivară oprită în uretra spongioasă poate fi palpată la nivelul penisului, scrotului sau perineului.

Subliniem că stricturile largi lasă uneori să treacă bula fără a opune nici o rezistență ; vom fi atenți și la modul cum oliva face drumul invers, spre ieșirea din uretră, deoarece așa-numitul talon olivar (partea bazală a trunchiului de con olivar) poate evidenția asemenea stricturi largi nesemnalate de partea conică, efilată, a olivei.

În uretra membranoasă, bula olivară se oprește, fie datorită unei stricturi traumatice, fie spasmului sfincterian. În caz de oprire la acest nivel, bula se palpează numai prin tușeu rectal (semnul Bazy).

Nu se va afirma prezența stricturilor uretrale pe simpla oprire a primului explorator utilizat ; deseori un explorator metalic Béniqué cu același calibru trece acolo unde oliva a fost stopată de un spasm muscular sau (mai des) oliva a fost neîndemînatic blocată în fundul de sac bulbar.

Dacă stricturile uretrale nu pot fi depășite de nici un explorator, se va recurge la bujii.

Exploratorul cu bulă olivară nu ne poate da decît informații grosolane asupra stricturilor uretrale. În prezent a fost aproape scos din utilizare de către uretrografia prin picătură, dar mai ales de uretroscop.

Bujiile sînt instrumente pline, fără lumen, confecționate din țesături impregnate sau din material plastic, numerotate în scara Charrière, destinate explorării și modelării uretrei stricturate.

Unele sînt foarte subțiri, cu diametrul sub 1 mm (numerotate între 1 și 3) și se numesc bujii filiforme. Sînt folosite pentru dilatarea stricturilor uretrale foarte strînse, motiv pentru care au extremitatea dilatatoare cu forme adecvate acestui scop : dreaptă, în baionetă, în tirbușon sau efilată (filiforma Banks) (fig. 5.2).

Unele bujii filiforme sînt armate la extremitatea distală cu o piesă metalică prin care se înșurubează la conductul uretrotomului, pe care-l va conduce printr-o strictură ce urmează a fi secționată.



Fig. 5.2. Bujii filiforme ; se pot vedea (de sus în jos) : bujia dreaptă, bujia „în baionetă“, bujia „armată“.

Dacă strictura nu poate fi depășită de o singură bujie filiformă, se va încerca aşa-numita manevră a mănunchiului sau cateterismul fasciculat : se introduc 3—4 filiforme pînă la nivelul stricturii şi se încearcă pe rînd angajarea uneia prin orificiul stricturii (deseori situat excentric).



Fig. 5.3. Bujie cilindro-conică.

Bujiile filiforme actuale sînt făcute din material plastic, mai rar din oase de balenă.

Bujiile cilindro-conice sînt destinate tot calibrării uretrei stricturate şi au dimensiuni care variază între nr. 6 şi nr. 30 Charrière. În practica urologică nu se folosesc pentru dilataţie numere mai mari de 22. Sînt fabricate din material plastic, cele din ţesături impregnate simple sau umplute cu granule de plumb fiind astăzi aproape scoase din uz. Extremitatea dilatatoare are formă cilindro-conică sau se termină butonat (fig. 5.3).

Manevra de cateterizare a uretrei cu aceste bujii este întru totul asemănătoare celei descrise mai sus.

Date fiind rigiditatea şi diametrul mai mari trebuie folosite mişcări extrem de blînde, care să prevină sîngerarea, căile false şi infecţia. Tot pentru acest motiv, uretra va fi dilatată lent şi progresiv, recomandîndu-se cel mult două şedinţe de dilataţii săptămînale (şi două numere pe şedinţă, începînd cu ultimul număr al şedinţei precedente).

Unele bujii confecţionate din mătase împletită, impregnată se termină printr-un vîrf foarte alungit, cu aspectul unei filiforme folosite pentru dilataţia rapidă a stricturilor strînse (filiforma servind de ghid bujiei care o urmează). Acestea sînt bujiile de tip Phillips ; sînt construite şi în altă variantă, în care filiforma este detaşabilă de bujia pe care o conduce şi la care se înşurubează în piesa metalică femelă a acesteia.

Şi bujiile au pierdut actualmente din interesul deceniilor trecute, fiind tot mai puţin utilizate pentru modelarea îndelungată a uretrei. Atitudinea modernă constă în rezecţia endoscopică a stricturii uretrale, urmată de modelare scurtă cu sondă şi control periodic uretroscopic.

Sondele. Sînt instrumente cu lumen destinate cateterizării vezicii urinare (drenaj urinar, recoltare de urină vezicală etc.). Ca şi bujiile, la început se confecţionau din mătase impregnată (vechile sonde Mercier), dar erau prea rigide, nu puteau fi sterilizate prin fierbere şi se degradau cu uşurinţă. Astăzi sondele se fac din cauciuc şi material plastic, ultimele avînd avantajele categorice menţionate.

În funcţie de scopul pentru care sînt utilizate şi de uretra care trebuie cateterizată, sondele au forme şi dimensiuni diferite.

În principiu, o sondă prezintă un corp cilindric uniform, lung de aproximativ 30 cm, cu două extremităţi : cea care se manevrează cu mîna este evazată, se numeşte pavilion şi are imprimat numărul, eventual numele sau casa producătoare şi — în cazul sondelor cudate — indicatorul pentru direcţia vîrfului.

Extremitatea opusă se numeşte vîrf, are formă variată şi constituie un criteriu de clasificare a sondelor. Din acest punct de vedere se deosebesc trei categorii :

a) sonde cu vîrful plin şi cu una sau mai multe deschideri (ferestre sau găuri) în vecinătatea lui. Prototipul acestei categorii este sonda cilindrică Nélaton, utilizată mai ales pentru cateterismul vezical la femeie ;

b) sonde cu vîrful gol (prototipul este cateterul Wishard), de asemenea cilindrice, prevăzute cu una sau mai multe ferestre lîngă vîrf. Avantajul acestor sonde constă în faptul că pot fi intubate cu o mandrină metalică, datorită căreia pot trece ușor printr-o uretră masculină mai sinuoasă sau strîmtă și pe care nu o pot parcurge altfel, din cauza flexibilității lor ;

c) sonde cu vîrf deschis și cu una sau mai multe ferestre situate în imediata vecinătate a vîrfului. Sînt confecționate mai ales din material plastic, fiind deosebit de bune pentru drenaj după intervențiile pe vezica urinară și prostată. Prototipul este sonda neoplex imaginată de Couvelaire, care face parte din categoria sondelor cilindrice, cu vîrf deschis oblic și două găuri laterale, numit și vîrf în formă de fluier ;

d) sondele cilindrice cudate, numite sonde cu cîrjă, au vîrful îndoit în unghi obtuz de 25—35°, prezintă același diametru pe toată întinderea și sînt adaptate parcurgerii uretrei masculine cu traiect modificat prin adenom periuretral sau adenocarcinom al prostatei. Unele sonde au vîrful cudat de două ori, cum este sonda Guyon, fiind utilizabile tot pentru cateterismul vezical la bărbații cu obstrucții ale colului vezical ;

e) sondele cilindro-conice drepte, fabricate actualmente din material plastic, au extremitatea vezicală efilată și dreaptă ; sînt folosite de predilecție pentru cateterizarea uretrei stricturate ;

f) sondele cilindro-conice cu vîrf cudat sînt de fapt tot sonde cu cîrjă, dar au extremitatea vezicală efilată și uneori butonată. Tipul reprezentativ este sonda Tiemann, de cauciuc, utilizabilă pentru cateterizarea bărbaților cu boli obstructive ale colului vezical. Sondele de tip Vygon sînt confecționate din material plastic transparent (fig. 5.4).



Fig. 5.4. Sondele uretro-vezicale „Neoplex-Porges" ; se pot vedea (de sus în jos) : sondă cilindro-conică cu vîrf cudat, sondă cilindro-conică dreaptă, sondă de tip Nélaton, sondă de tip „fluier", sondă de tip „cîrjă".

Sondele autostatice. Toate sondele descrise pînă acum necesită fixarea la penis cu benzi adezive, în cazul cînd sînt folosite pentru drenajul transuretral prelungit al vezicii urinare, manevră care are inconveniente ce vor fi analizate în altă parte.

Pentru a preveni aceste inconveniente s-au imaginat sonde prevăzute cu dispozitive care le asigură menţinerea intravezicală fără intervenţie externă. Acestea sînt:

Sonda Pezzer dreaptă, de cauciuc, are vîrful caracteristic, în formă de ciupercă, prevăzut cu două găuri laterale. Se foloseşte pentru drenajul vezical temporar sau definitiv prin cistostomie la bărbat.

La femeie poate fi inserată în vezică pe cale transuretrală. În acest scop se intubează cu un stilet metalic, care întinde ciuperca; după poziţionarea sondei se relaxează tensiunea provocată de stilet, după care ciuperca îşi reia forma iniţială, asigurînd menţinerea sondei pe loc.

Pentru a provoca bolnavului cît mai puţin disconfort şi în acelaşi timp pentru a asigura scurgerea nestînjenită a urinei, relativ recent s-au fabricat sonde Pezzer cudate, utilizabile mai ales în caz de cistostomie definitivă (fig. 5.5).

Sondele Malecot, confecţionate din material plastic, prezintă o extremitate oarecum asemănătoare cu a ciupercii Pezzer, rezultată din unirea a două sau patru benzi, respectiv patru spaţii de scurgere a urinei. Şi aici există varianta cudată.

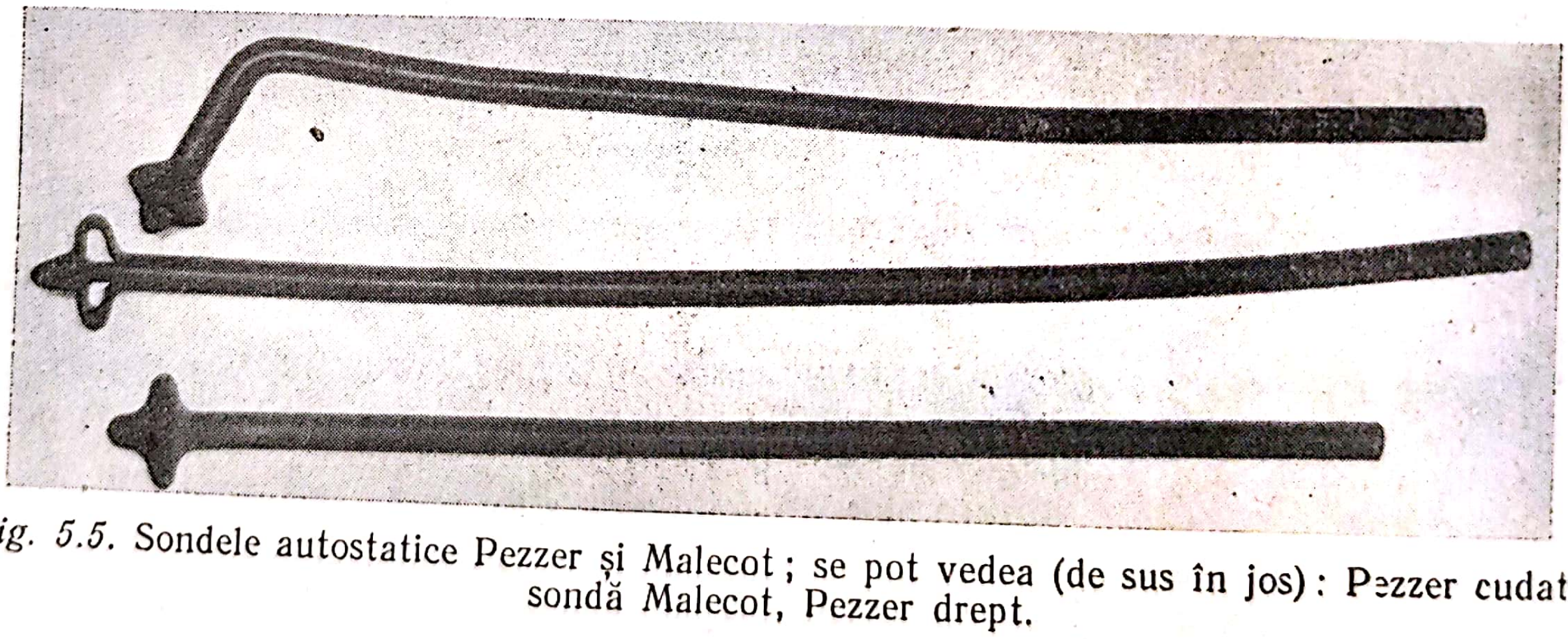

Fig. 5.5. Sondele autostatice Pezzer şi Malecot; se pot vedea (de sus în jos): Pezzer cudat, sondă Malecot, Pezzer drept.

Unele sonde Malecot cudate pentru drenajul vezicii urinare prezintă încă o cale subţire, lipită de trunchiul sondei principale, care se deschide lîngă ciupercă, folosită pentru instilaţii şi spălături vezicale continue.

În afară de drenajul vezical prin cistostomie (sau transuretral la femeie), sondele Pezzer şi Malecot pot fi folosite pentru drenajul în nefrostomie (sau chiar drenajul pleural).

Pentru drenajul prin nefrostomie instituit după efectuarea unei pieloplastii se foloseşte o sondă Malecot specială, cu ciupercă mai mică, din al cărei vîrf pleacă un cateter cilindric, lung de aproximativ 20 cm, prevăzut cu multiple orificii laterale pe toată întinderea lui şi care va fi angajat în ureter, ciuperca sondei rămînînd într-un calice.

Sonda autostatică cu balonet Foley este o sondă cilindrică cu vîrful gol, din material plastic, prevăzută cu un balonet extensibil plasat în jurul sondei. aproximativ la 1 cm de extremitatea vezicală a acesteia. Ferestrele laterale care conduc în lumenul sondei, în număr de două, sînt situate în porţiunea de vîrf a sondei, care rămîne liberă proximal de inserţia sacului. Balonetul (tot din material plastic) are pereţi transparenţi şi se poate umple pînă la capacitatea 5 ml printr-un lumen accesoriu situat în peretele sondei, la care conduce o mică derivaţie laterală situată lîngă pavilion. Această derivaţie este fie liberă, fie prevăzută cu o valvă care preîntîmpină golirea balonetului. Cînd nu este umflat, balonetul face corp comun cu sonda, astfel că trecerea lui prin uretră nu provoacă traumatism suplimentar (fig. 5.6).

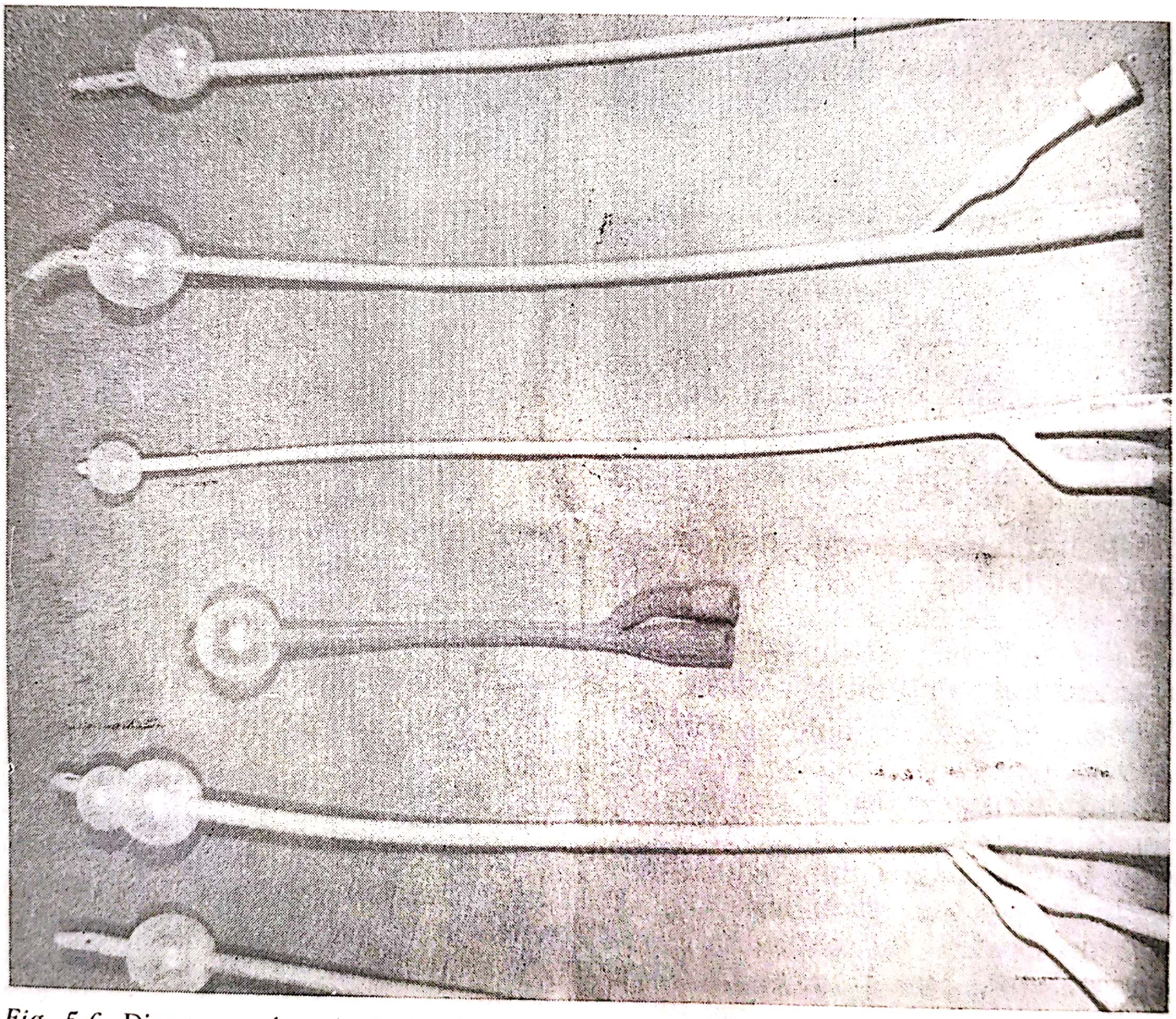

Fig. 5.6. Diverse sonde autostatice de material plastic, utilizate în serviciile de urologie. După extremitatea vezicală, se pot recunoaşte (de sus în jos) : sonda Couvelaire, sonda Delinotte, sonda Foley, sonda Foley pentru femei şi sonda de dublu balonet pentru chirurgia prostatei.

Sonda Foley poate fi folosită atît la femei, cît şi la bărbaţi, pentru drenajul prelungit al vezicii urinare. După punerea ei la punct în vezică, balonetul va fi umplut cu seringa cu aproximativ 5 ml de apă sterilă, care asigură menţinerea poziţiei iniţiale. Prin umplere, balonetul capătă forma unui sferoid turtit la poli. Cînd se intenţionează suprimarea drenajului, se evacuează în prealabil conţinutul balonetului, după care se extrage sonda.

Sondele autostatice Foley se găsesc într-o gamă largă de dimensiuni, pentru copii, femei şi adulţi, numerele cele mai des folosite situîndu-se între 18 şi 24 Charrière.

Sonda Foley cu balonet hemostatic se deosebeşte de precedenta numai prin forma ovoidală a balonetului şi capacitatea lui mult mai mare : 30, 75, 100 şi 150 ml pentru bărbaţi şi 30 ml pentru femei.

Hemostaza se obţine prin umplerea balonetului la capacitatea lui şi tracţiunea continuă pe cateter, prin fixarea pavilionului la coapsă cu benzi adezive, astfel ca balonetul să comprime zona de sîngerare (loja după adenomectomie, de pildă).

Sonda Delinotte cu balonet hemostatic are aceeaşi destinaţie ca şi precedenta, de care diferă prin faptul că este o sondă cilindrică cu cîrjă, iar balonetul are pereţi mai groşi şi gofraţi.

În prezent există şi sonde Couvelaire cu balonet hemostatic, cele mai potrivite — credem — pentru drenajul transuretral după adenomectomiile prostatice transvezicale.

Sonda dreaptă este o sondă cilindro-conică, cu balonet şi două ferestre laterale de aceeaşi parte, foarte bună pentru drenajul vezical după rezecţiile endoscopice prostatice şi vezicale, deoarece vîrful plin permite introducerea sondei cu mandrin metalic.

Deoarece toate sondele cu balonet au orificiile de drenaj situate deasupra balonetului, ele asigură un drenaj vezical incomplet, permiţînd constituirea reziduurilor. Actualmente există sonde prevăzute cu orificiul lateral de drenaj şi sub balonet, care drenează permanent tot conţinutul vezical.

Pentru adenomectomiile prostatice transvezicale sau retropubice s-au construit sonde cu două balonaşe: unul cu capacitatea pînă la 50 cm^3, care va fi umflat în loja rămasă după enuclearea adenomului, şi un al doilea balonaş situat mai către vîrful sondei, cu capacitate 10 cm^3, care prin umflare va asigura menţinerea sondei pe loc, după ce se va dezumfla balonul mare care a asigurat hemostaza prin compresiune locală.

Există şi sonde cu trei căi, destinate irigaţiei vezicale continue cu soluţii modificatoare ale *p*H-ului uinar local, soluţii antibiotice sau ser fiziologic călduţ care să împiedice colmatarea cu cheaguri sanguine a cateterului.

Capacitatea balonaşelor hemostatice a crescut progresiv, astfel că în prezent există sonde antostatice care pot înmagazina pînă la 180 cm^3 de lichid sau aer, utilizabile în anumite tipuri de prostatectomii.

Există alte sonde cu balonet-gigant, care se umflă în vezică pînă ce o destind, astfel ca să comprime peretele vezical cu o presiune hidrostatică anumită, în general superioară presiunii sistolice sistemice. Aceste sonde sînt folosite, după propunerea lui Helmstein, pentru tratamentul prin ischemiere compresivă a tumorilor vezicale papilare.

*

Dezvoltarea chirurgiei reconstructive pielice şi ureterale a determinat construirea unor variate catetere de drenaj pielic şi uretral. Amintim aici cateterele de nefrostomie *a minimum* Braasch, cateterul uretreral multi-perforat Brraci, cateterul ureteral Rédon, cateterele pieloureterale autostatice Cook, cu una sau ambele extremităţi în „coadă de purcel", cateterele în „T", asemănătoare tubului Kehr, pentru ureterostomiile temporare, instrumentarul pentru nefrostomia percutanată. S-au mai adăugat cateterele ureterale pentru manipulări de calculi caliceali, cateterele-perie pentru recoltare de material din tumori uroteliale pielice şi ureterale, diversele seturi pentru cistostomia *à minimum* prin trocardizare, sondele-catetere lungi, care drenează concomitent ureterul şi vezica urinară, instrumentarul Knutsson pentru efectuarea uretrografiei prin tehnica picăturii etc., numai pentru a exemplifica dezvoltarea actuală a instrumentarului urologic şi necesitatea urologului de a colabora strîns cu specialiştii din industrie, pentru rezolvarea problemelor pe care i le ridică practica zilnică.

INSTRUMENTE METALICE

Sînt fabricate din argint, nichel, crom sau oțel, în dimensiuni și forme variate, dar totdeauna mai mult sau mai puțin cudate la extremitatea vezicală.



Fig. 5.7. Sondă metalică pentru cheaguri.

Unele prezintă la această extremitate un șurub care poate fi angajat în piesa femelă corespunzătoare a unei filiforme armate, care-i va ușura pătrunderea în vezică. Asamblarea acestor două piese va fi făcută cu grijă, pentru a preîntîmpina detașarea accidentală și rămînerea în vezică a filiformei-ghid, la extragerea instrumentului metalic.

După forma curbei descrise de vîrf, se deosebesc următoarele categorii de instrumente metalice:

a) curbă de tip Béniqué; sînt foarte utile pentru cateterizarea uretrei masculine cu obstrucția colului vezical printr-un adenom al prostatei;

b) curbă de tip Van Buren; se deosebește de prima datorită deschiderii mai mari a arcului descris de curbă;

c) instrumente cudate asemănătoare sondelor cu cîrjă.

Din punctul de vedere al utilizării, instrumentele metalice sînt de mai multe feluri:

1. Catetere metalice, folosite pentru recoltarea urinei și evacuarea vezicii urinare. Se prezintă sub trei forme, după curba extremității vezicale (descrisă mai sus).

Cele masculine au fost aproape scoase din uz, cu excepția sondei mari pentru cheaguri, care are lumen și ochiuri mari, foarte potrivite pentru evacuarea cheagurilor și a urinei sanguinolente din vezică (fig. 5.7).

În schimb, la femei se folosesc în continuare catetere metalice cudate, scurte, deoarece sînt rezistente, puțin traumatizante și se sterilizează bine prin fierbere.

2. Exploratoarele-dilatatoare Béniqué sînt instrumente pline, cu extremitatea vezicală prezentînd o curbură asemănătoare curburii uretrei posterioare, numerotate de la 24 la 60 (filiere Béniqué, deci de la diametrul minim de 4 mm pînă la diametrul maxim de 10 mm) (fig. 5.8).

Întrebuințarea acestor Béniqué-uri curbe este multiplă:

— explorarea uretrei (posterioare mai ales) și a colului vezical la bărbat;

— modelarea uretrei cu stricturi mai largi, scleroase și situate posterior;

— pregătirea uretrei pentru introducerea unui instrument cu viziune endoscopică;

— efectuarea cistiostomiei iterative cînd vezica urinară nu poate fi destinsă; vîrful instrumentului deformează peretele vezical anterior și indică locul inciziei;

— delimitarea bipolară a zonei stricturate în timpul operațiilor de uretrectomie-uretroplastie (un Béniqué introdus prin meatul uretral, al doilea, prin cistostomie; vîrful lor va rămîne despărțit de strictura uretrală).

Există și Béniqué-uri drepte, de două dimensiuni, lungi și scurte. Primele sînt folosite la bărbați, pentru dilatarea stricturilor situate pe uretra anterioară, iar cele scurte, pentru modelarea uretrei feminine și a meatului uretral stenozat la bărbat (fig. 5.9).



Fig. 5.8. Exploratoare, dilatatoare de tip Béniqué curbe, în caseta originală.

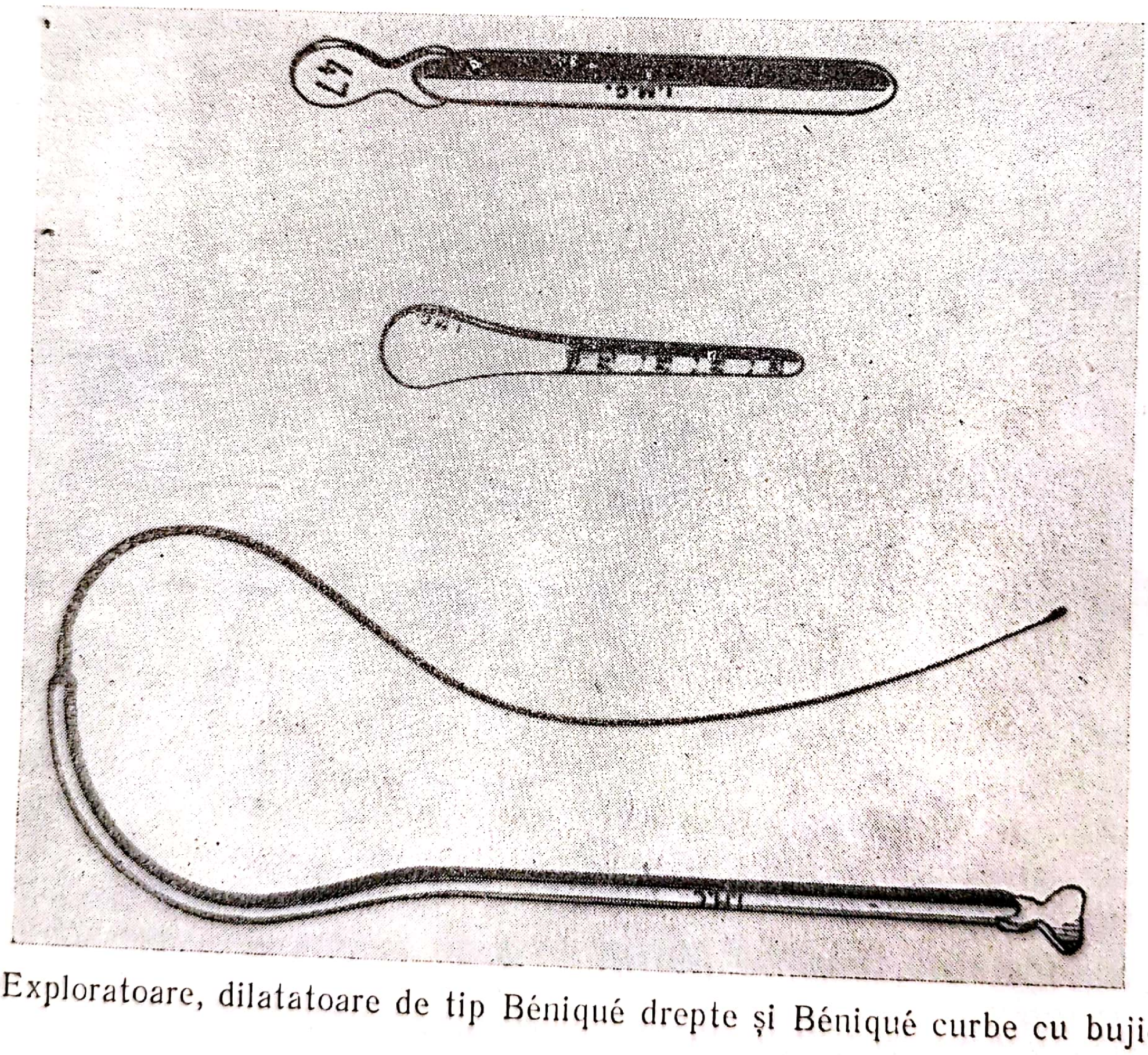

Fig. 5.9. Exploratoare, dilatatoare de tip Béniqué drepte și Béniqué curbe cu bujie armată.

Stiletele sînt instrumente metalice subţiri, confecţionate de obicei din oţel inoxidabil, avînd formă rectilinie sau reproducînd aspectul unui Béniqué; sînt folosite pentru a intuba sondele prea flexibile, în vederea cateterismului vezical. Mai sînt utilizate pentru întinderea extremității în ciupercă a sondelor Pezzer și Malecot la inserarea lor în vezica urinară sau în cavitățile renale.

Alte instrumente metalice utilizate în urologie, cum sînt endoscoapele, vor fi descrise la capitolul respectiv.

CATETERELE URETERALE

Sînt catetere flexibile, lungi de aproximativ 75—80 cm, de mărimi variate, între nr. 3 și nr. 15 Charrière (cele mai frecvent folosite se situează între numerele 5 și 7 Charrière), fabricate din țesătură de mătase sau nylon impregnată în rezine sau shellac; în ultima vreme sînt confecționate din material plastic.

Vîrful acestor sonde poate fi plin, cu un mic orificiu lateral efilat și butonat (de asemenea cu orificiu lateral) sau în formă de fluier, în care caz orificiul este situat terminal. Cu excepția celor efilate și butonate la vîrf, cateterele ureterale sînt cilindrice pe toată lungimea lor.

Forma lor permite trecerea prin cistoscop, cu ajutorul căruia vor cateteriza ureterul pînă în bazinet.

Cateterele cu vîrf efilat și butonat sînt utilizate mai rar, în cazurile în care celelalte catetere nu trec prin meat sau se opresc în cursul ascensiunii lor ureterale (cudură ureterală, cale falsă, strictură).

Unele catetere ureterale prezintă gradații la distanță de un centimetru pe toată lungimea lor, fiecare centimetru fiind colorat alternativ în roșu și maro; distanțele de 5, 10, 15 și 20 cm sînt marcate deosebit, prin inele albe (respectiv unul, două, trei și patru inele), care se succed de patru ori de-a lungul cateterului, începînd de la vîrf. Ele servesc pentru aprecierea distanței la care a pătruns sonda în ureter față de meatul ureteral.

Alte catetere, cum sînt cele de material plastic, sînt uniform colorate și nu au gradații.

Aproape toate cateterele sînt radioopace, pentru a putea fi reperate pe filme radiologice. Opacitatea este dată fie de densitatea materialului din care sînt făcute, sau prin adăugarea de bariu în lacul care impregnează textura cateterului.

Forme particulare de catetere ureterale. *Cateterul Chevassu* prezintă la una din extremități o dilatație tronconică sau olivară, cu un orificiu terminal. Se folosește pentru efectuarea ureteropielografiei retrograde: bula olivară a cateterului se introduce în meatul ureteral, pe care-l oclude complet, permițînd injectarea substanței de contrast în sens ascendent și prevenind refluxul ei în vezica urinară (fig. 5.10).

Cateterul Braasch se aseamănă întru totul cu cel descris mai sus; diferă doar materialul din care sînt confecționate, iar extremitatea olivară este tăiată în bizou, cu orificiu terminal.

Cateterul Garceau are o porțiune care se efilează progresiv, mult mai subțire decît restul cateterului. Astfel, vîrful corespunde la nr. 5 F, în timp ce partea cea mai groasă ajunge la nr. 13 F. Se folosește la dilatarea treimii distale a ureterului pentru a favoriza expulzia calculilor ureterali, dar și la pielografie sau la separarea urinelor, deoarece recoltează toată urina din rinichiul cateterizat (urina nu se poate scurge în vezică printre cateter și peretele ureteral).

Cateterul Blasucci este, de asemenea, efilat la vîrf și are aceleași utilizări ca și sonda Garceau.

Sonda Dormia prezintă la extremitatea activă o rețea formată din patru sîrme subțiri. În poziție de repaus, rețeaua stă retrasă în lumenul ureteral. Prin împingerea unei mandrine metalice, rețeaua va fi proiectată în afara vîrfului sondei, unde va lua aspectul unui „coșuleț“. Se folosește pentru extragerea calculilor ureterali (fig. 5.10).

Sonda-lasou Zeiss prezintă la extremitate o ansă dintr-un fir de material plastic, care reintră în lumenul sondei la aproximativ 15 mm de vîrful acesteia. Prin împingerea firului, bucla se deschide și poate prinde un calcul ureteral; prin tracțiune, bucla se micșorează, reținînd calculul și extrăgîndu-l din ureter.

Tot pentru extragerea calculilor ureterali se folosește sonda Johnsonn, cu coșuleț de fire plastice extractor întrerupînd continuitatea sondei la aproximativ 5—6 cm de vîrful ei.



Fig. 5.10, a și *b*. Sonde ureterale; se pot vedea (de sus în jos): sondă ureterală de cateterism ascendent dreaptă, sondă Chevasu, sondă Dormia cu „coșulețul deschis".

CATETERISMUL URETREI

Se efectuează atît în scop terapeutic (evacuarea de urgență în retenția urinară acută, drenajul prelungit în retenția urinară cronică, traumatismele vezicale, intervențiile chirurgicale pe vezica urinară și organele pelviene etc.), cît și pentru obținerea de informații diagnostice, ca: explorarea calibrului uretral, determinarea cantitativă a reziduului vezical la bolnavii disectazici, obținerea de urină vezicală sterilă, măsurarea capacității vezicale, înregistrarea presiunii intravezicale, introducerea substanțelor de contrast pentru diversele tehnici de cistografie etc.

Aparent, cateterismul uretrei este o metodă relativ simplă și la îndemîna oricărui cadru medical, chiar auxiliar; deseori este efectuat în alte servicii decît cele de specialitate.

Fără îndoială că el reprezintă o manevră de bază care trebuie cunoscută de orice medic pentru situații urgente; aceasta nu diminuează însă responsabilitatea celui care îl execută, deoarece introducerea unui instrument de-a lungul uretrei pînă în vezică poate avea totdeauna consecințe pentru bolnav, de la simplul disconfort pînă la infecția gravă septicemică. Prin aceasta, el revine specialistului urolog, care-l va executa cu anumite precauţii.

În principiu, cateterismul uretral este un act chirurgical care necesită pregătirea instrumentarului, a pacientului şi asepsia obişnuită oricărei intervenţii chirurgicale.

Pregătirea instrumentarului. Uretra feminină este scurtă şi largă, astfel că poate fi cateterizată uşor şi fără probleme în ceea ce priveşte alegerea instrumentului. În general, se folosesc sondele Nélaton, sondele de cauciuc cilindrice şi scurte sau cateterele metalice cu cîrjă; cateterele de sticlă, foarte ieftine şi uşor sterilizabile, utilizate mai ales de ginecologi, sînt în prezent abandonate, dat fiind riscul de a se sparge şi de a răni canalul.

În schimb, uretra masculină este lungă, cu calibru variabil, are porţiuni mobile şi altele fixe, unii pereţi sînt netezi, alţii prezintă obstacole naturale (fără a mai vorbi de cele cîştigate), astfel că alegerea instrumentului va fi adaptată fiecărui caz în parte.

Instrumentul trebuie să fie curat şi steril.

După fiecare întrebuinţare, sondele de cauciuc şi de latex se spală sub jet de apă rece, apoi sînt cufundate într-un bazin cu apă caldă şi săpun, unde vor fi curăţate mecanic sau cu o perie moale la exterior şi prin jeturi de apă sub presiune în lumen. În continuare se ţin timp de 30 de minute în alt bazin, care conţine 500 ml de soluţie acid acetic 5% şi 500 ml apă, pînă cînd dispare orice incrustaţie de săruri. Sterilizarea se obţine prin fierbere timp de 20 de minute. Pentru a le proteja, fiecare sondă va fi învelită în tifon (ca să nu vină în contact cu peretele fierbătorului, a cărui temperatură este mai mare decît a apei) şi pusă în apă numai în momentul în care aceasta fierbe. După uscare, sondele sterile vor fi păstrate în cabinetul cu formalină (etuva Janet).

Cateterele din ţesături impregnate se curăţă mecanic cu apă şi săpun, se clătesc bine cu apă rece, apoi se sterilizează timp de 10 minute prin fierbere sau la autoclav şi se păstrează, de asemenea, în formalină. Ele vor fi inspectate mereu pentru a descoperi plesnituri şi zone rugoase ale lacului de impregnare, care pot răni mucoasa uretrală.

Un procedeu bun de sterilizare constă în menţinerea sondelor timp de 10 minute într-o soluţie apoasă $1^0/_{00}$ de Zephiran sau Urolocide, în soluţie 2% de glutaraldehidă (Cidex) sau într-o soluţie de amoniu cuaternar (Catavlon, Cetazol), urmată de asemenea de păstrarea în formalină.

Toţi urologii subliniază eficacitatea sterilizării prin vapori de formaldehidă, cu condiţia ca instrumentul să fie perfect curat, fără particule organice care pot adăposti germeni şi să fie ţinut minimum două ore sub acţiunea vaporilor.

Instrumentele ţinute în soluţii antiseptice şi formalină vor fi bine spălate cu apă sterilă, pentru a se îndepărta orice urmă a agentului sterilizant, care ar irita mucoasa.

Instrumentele de metal şi de sticlă se sterilizează bine prin oricare din procedeele menţionate mai sus.

Foarte eficace şi rapidă este sterilizarea la rece cu soluţii speciale, ca Stericline şi Tego.

Actualmente se extinde uzul instrumentelor urologice care se folosesc o singură dată şi care vin împachetate în saci de plastic individuali, gata sterilizate prin γ-iradiaţie sau etilenoxid, cu avantaje inutil de demonstrat, dar care necesită echipamente constisitoare, neputînd fi încă generalizate.

În continuare se vor lua obligatoriu toate măsurile de asepsie. Atît penisul, cît şi vulva vor fi bine spălate cu apă şi săpun, apoi cu un antiseptic neiritant, după care vor fi izolate cu cîmpuri sterile. Operatorul se spală pe mîini ca pentru operație și pune mască și mănuși sterile.

Anestezia. În cele mai multe cazuri nu este necesară anestezia. Pentru pacienții anxioși, copii sau cînd se fac manevre prelungite și dureroase se va recurge însă la anestezia generală intravenoasă, care asigură o anestezie scurtă, sau la rahianestezie. Altminteri, administrarea prealabilă, cu 30—45 de minute înainte de instrumentare, a unui ataractic, barbituric sau a altui drog folosit de obicei în preanestezia bolnavului chirurgical (Mialgin etc.) este suficientă.

Anestezia locală va fi efectuată de rutină, deși la bărbat este mai puțin eficientă decît la femeie, deoarece scade sensibilitatea locală numai în uretra anterioară.

Mai sînt urologi care, pentru femei, recomandă introducerea în uretră a unui tampon tubular de vată impregnat în soluție de cocaină 10%, care va fi lăsat timp de cinci minute. La bărbat nu se poate instila cocaină în uretră, deoarece aceasta va fi reabsorbită la nivelul uretrei posterioare, al prostatei sau — prin efracția traumatică a mucoasei — la orice nivel al uretrei, provocînd colaps brusc sau chiar moartea.

În consecință, se vor utiliza alți agenți anestezici, care — deși mai puțin eficienți — sînt cel puțin mai puțin toxici: lidocaină 2% (xilocaină), piperocaină 0,5% (metycaină) sau procaină 5% (novocaină). Aceste soluții vor fi incorporate într-un *„jelly lubricant“*, instilate și menținute timp de cinci minute prin aplicarea unei clampe peniene.

Pentru a putea parcurge cu ușurință canalul uretral și traumatiza cît mai puțin mucoasa, toate instrumentele vor fi bine lubrifiate înainte de întrebuințare. La femei este suficientă ungerea instrumentului cu lubrifiant. Această manevră nu convine uretrei masculine, deoarece meatul uretral șterge lubrifiantul de pe instrument, care va pătrunde astfel în uretră relativ uscat.

Mai bună este instilarea în uretră a 15 ml lubrifiant hidrosolubil cu o seringă prevăzută cu ambou special de cauciuc adaptabil meatului uretral. Există astăzi preparate comerciale de *jelly* anestezic, livrate în tuburi, și care au o piesă plastică conică; aceasta se introduce în meat, iar instilarea se face prin compresia manuală a tubului.

Alegerea cateterului se va face ținînd seama de condițiile locale. În principiu, se vor prefera instrumentele de cauciuc moale, flexibile, cudate sau de latex, al căror vîrf îndoit progresează în contact cu plafonul uretrei (peretele neted al „urologului“), în timp ce cotul instrumentului alunecă peste capcanele peretelui uretral posterior (fundul de sac bulbar, *veru montanum*) și se angajează în curbura uretrei posterioare.

Cateterele metalice nu se mai folosesc la bărbat.

Sondele cilindrice foarte moi, cu vîrful gol, vor fi trecute cu ajutorul unui stilet metalic. Acesta va fi bine lubrifiat înainte de a intuba sonda, căci altfel, după ce sonda a ajuns în vezică, nu va mai putea fi extras.

Cînd uretra prezintă stricturi, se vor alege catetere cilindro-conice, iar pentru uretra deformată din cursul adenomului periuretral convin cateterele de tip Mercier. În retenția acută prin obstrucție prostatică vor fi evitate instrumentele metalice.

Calibrul instrumentului va fi adaptat uretrei de cateterizat. Pentru uretrele normale, numerele 16—18 Charrière sînt cel mai des utilizate. Folosirea la bărbat a unor catetere mai mici (nr. 12—14 Charrière) este o eroare, deoarece pot traumatiza mai ușor mucoasa și, avînd rezistență mică, se încolăcesc ușor la nivelul sfincterului extern.

Se va ține seama și de dimensiunile meatului uretral, care este inextensibil. La nevoie, va fi lărgit cu dilatatoare metalice scurte sau se va face meatotomie.

Orice instrument trece cu uşurinţă prin uretra pendulară, care este rectilinie de la meat pînă la joncţiunea bulbomembranoasă ; dificultăţile încep de la acest nivel, unde au loc cele mai multe traumatizări instrumentale.

Tehnica trecerii cateterului în vezică. Pacientul se află în decubit dorsal ; operatorul se plasează în dreapta lui. Se prinde cu degetele mîinii stîngi penisul, asupra căruia se exercită tracţiune moderată spre zenit, care să desfiinţeze unghiul penoscrotal ; indexul şi policele aceleiaşi mîini deschid meatul pentru angajarea cateterului.

Cateterul este manevrat cu mîna dreaptă înmănuşată sau prins cu o pensă sterilă către vîrf, în timp ce pavilionul este fixat între degetul mic şi inelarul mîinii drepte ; cu ajutorul pensei, cateterul va fi împins în uretră fără a fi atins cu mîna.

Imediat după depăşirea meatului se va evita angajarea vîrfului sondei în fosa naviculară. Mai departe sonda pătrunde cu uşurinţă în uretra normală. Se va avea grijă ca vîrful sondei să păstreze contactul cu peretele anterior, mai ales în regiunea bulbomembranoasă.

În acest moment, tracţiunea pe penis va fi mai puternică, eventual un ajutor presează uşor perineul, ceea ce favorizează angajarea vîrfului sondei în uretra membranoasă fixă şi incurbată anterior. În unele cazuri, vîrful sondei poate fi dirijat prin tuşeu rectal.

Al treilea punct de dificultate se găseşte la nivelul sfincterului intern, unde sonda se poate opri datorită spasmului muscular ; acesta va fi depăşit prin presiunea fermă pe cateter, dar fără brutalitate.

Pătrunderea în vezică este anunţată de senzaţia de vîrf liber al sondei şi apariţia picăturilor de urină la nivelul pavilionului. În caz de dubiu se vor instila cu seringa cîţiva milimetri de apă sterilă. Dacă apa se reîntoarce între cateter şi meat, înseamnă că vîrful sondei se află încă în uretră. În cazul cînd vîrful sondei este în vezică, lichidul revine prin lumenul ei. Sonda nu trebuie împinsă prea adînc în cavitatea vezicală, altfel ochiurile ei vor fi astupate de pereţii vezicali înainte ca golirea să fie completă. Dacă sonda va fi menţinută mai multă vreme în vezică, se va „pune la punct“, în sensul că ultimul orificiu al sondei (sau singurul) trebuie să fie plasat imediat deasupra colului vezical. Pentru aceasta, operatorul urmăreşte apariţia urinei la introducerea sondei. În acest moment extrage sonda pînă cînd fluxul urinar se opreşte, ceea ce înseamnă că ochiul sondei a ieşit distal de sfincterul intern. Sonda va fi acum reîmpinsă foarte lent în vezică ; reapariţia primelor picături de urină înseamnă că orificiul este prezent la punctul decliv. Sonda va fi menţinută cu benzi adezive plasate în jurul penisului, longitudinal şi circular, astfel încît să nu provoace jenă în cirulaţia de întoarcere şi edemul preputului şi nici să nu comprime uretra pe sondă, provocînd staza secreţiilor, decubite şi uretrite „de sondă“. Din acest punct de vedere, sondele autostatice cu balonet sînt foarte avantajoase.

Cateterizarea uretrei cu dilatatoare Béniqué (sau cu alte instrumente metalice avînd aceeaşi curbură). Bolnavul se află în decubit dorsal, cu coapsele moderat depărtate şi genunchii uşor flectaţi. Operatorul se plasează la dreapta lui. Manevra cateterizării constă din următorii timpi :

Timpul I. Operatorul prinde penisul cu degetele mîinii stîngi şi-l trage lateral spre dreapta, culcîndu-l pe rădăcina coapsei.

Mîna dreaptă prinde Béniqué-ul bine lubrifiat, astfel ca vîrful şi concavitatea lui să fie îndreptate în jos, paralel cu direcţia penislui. Instrumentul este introdus în meat şi — prin presiune uşoară — parcurge uretra peniană depăşeşte unghiul penoscrotal şi se angajează în uretra perineală, pînă cînd vîrful ajunge la nivelul joncţiunii bulbomembranoase.

Timpul II. În acest moment, mînerul Béniqué-ului şi penisul sînt aduse la zenit, astfel că vîrful instrumentului se orientează ascendent, iar concavitatea lui urmează direcţia uretrei membranoase.

Timpul III. În continuare, penisul este coborît progresiv între coapsele bolnavului cu mîna stîngă, în timp ce indexul mîinii drepte apasă foarte uşor pe mînerul instrumentului ; în felul acesta Béniqué-ul pătrunde cu uşurinţă în vezică. Pătrunderea se înregistrează printr-o senzaţie tactilă particulară, de vîrf liber într-o cavitate. Nu trebuie să rotim instrumentul, să-l apăsăm prea tare sau să-l împingem înăuntru, pentru a ne convinge de prezenţa intravezicală a vîrfului ; aceste manevre nu sînt necesare şi traumatizează mucoasa.

Cei trei timpi au fost descrişi separat din necesităţi didactice ; în realitate ei se execută cursiv, printr-o mişcare oarecum rotatoare, precisă, care se cîştigă prin exerciţiu. După o expresie uzitată în urologie, instrumentul devine o continuare a degetului.

La femeie, uretra se lasă cateterizată simplu, fiind scurtă, rectilinie şi largă. Se folosesc fie dilatatoarele metalice (Hégar) fie catetere de material plastic.

Cateterizarea uretrei cu instrumente metalice necesită unele precauţii suplimentare faţă de manevrele cu catetere flexibile.

În primul rînd, gesturile trebuie să fie extrem de blînde pentru a diminua riscul traumatizării uretrei. Operatorul trebuie să simtă exact (mai bine-zis „să vadă“) locul precis unde se găseşte vîrful instrumentului.

Forţarea brutală a instrumentului, rotirea lui înainte ca vîrful ei să fi depăşit fundul de sac bulbar constituie gesturi intempestive şi pline de consecinţe.

Uretra cu stricturi mai mici decît bujia nr. 18 F nu trebuie cateterizată cu instrumente metalice, ci cu catetere flexibile şi nu prea ascuţite.

În general, primul Béniqué de trecut trebuie să fie cel puţin nr. 24, deoarece acesta are un vîrf suficient de rotunjit ca să nu perforeze uretra. La nevoie se vor utiliza numere mai mici, dar niciodată sub nr. 20 F.

Nu rareori, ceea ce pare strictură de netrecut este de fapt blocarea vîrfului instrumentului într-o cale falsă, în fundul de sac bulbar sau la nivelul sfincterului extern. Reluarea cateterizării cu un instrument cu diametru mai mare reuşeşte uneori acolo unde instrumentele mai mici au eşuat.

Riscurile cateterismului uretral. Riscurile cateterismului uretral sînt relativ numeroase, iar unele dintre ele comportă o gravitate deosebită.

Cel mai mare risc şi totodată cel care implică responsabilitatea operatorului constă în a privi cateterismul uretrei ca o manevră simplă, executabilă de oricine şi în orice condiţii. Un asemenea punct de vedere poate avea consecinţe dezastruoase.

Alegerea nepotrivită a instrumentului, neîndemînarea, brutalitatea manevrelor, pregătirea necorespunzătoare a bolnavului şi incompetenţa operatorului determină accidente de cauză traumatică, infecţioasă sau rezultînd din combinarea acestora.

Accidentele traumatice. Cateterismul uretral este *totdeauna* traumatizant şi, mai ales, cînd se execută cu instrumente rigide, drepte sau ascuţite, care trebuie trecute prin uretra posterioară. Acestea pot provoca :

— *efracţii* limitate ale mucoasei uretrale, urmate de sîngerare minimă, care se opreşte spontan ;

— *căi false* de amploare variată, de la cele incomplete, submucoase, pînă la perforarea uretrei. În acel moment bolnavul simte o durere vie, sîngerarea este abundentă, instrumentul nu pătrunde în vezică (nu vine urină), iar tentativele de a-l împinge forţat accentuează hemoragia şi durerea. Uretroragia se evidenţiază fie imediat, prin apariţia picăturilor de sînge pe lîngă instrument, fie la scoaterea acestuia. Lichidul instilat nu revine uşor, revine sub presiune şi hemoragic şi difuzează în perineu, de unde va fi absorbit în circulaţia sanguină ; de aceea este interzisă folosirea cocainei ca anestezic, a lichidelor antiseptice pe bază de mercur (risc de necroză tubulară renală acută) şi a apei distilate ca lichid de spălare (risc de hemoliză).

Uretroragia se operşte de obicei de la sine. Alteori va fi necesar să se lase pe loc o sondă uretrovezicală cu un calibru mai mare, care să facă hemostază prin compresiune, iar dacă nu se poate cateteriza uretra şi sîngerarea este foarte abundentă (explicabilă, de altfel, prin prezenţa ţesutului spongios periuretral şi a plexurilor venoase locale), se va face de urgenţă cistostomie ;

— *perforaţiile* organelor vecine, cum sînt prostata, vezica urinară sau rectul, reprezintă forma extremă a brutalităţii şi *ignoranţei active*, care adaugă riscurile suplimentare ale lezării organelor respective (hemoragie, comunicarea cu cavităţi septice, fistule urinare externe, interne sau complexe etc.). Indiferent de amploarea lor, toate soluţiile de continuitate a uretrei consecutive cateterizării reprezintă în acelaşi timp porţi deschise pentru infecţie.

Altă complicaţie legată de traumatismul mecanic al uretrei este retenţia urinară completă, provocată de edemul uretral şi survenind mai ales la bărbaţii cu disectazie incipientă a colului vezical.

Riscul infecţios. În mod normal, urina vezicală este sterilă, deşi în uretra anterioară se găsesc numeroşi germenii. La femeie, uretra, foarte scurtă, permite acestora propagarea ascendentă şi apariţia unor infecţii urinare spontane. La bărbat, acest fenomen nu este niciodată posibil fără intervenţie externă, mai ales că epiteliul columnar uretral are proprietăţi naturale de a rezista infecţiei. Dacă însă epiteliul s-a modificat în urma infecţiilor specifice sau nespecifice, devenind pavimentos, asemenea infecţii urinare ascendente spontane sînt posibile şi la bărbat. De cele mai multe ori însă, ele se dezvoltă consecutiv unui cateterism uretral, care transportă în sens ascendent microbii *totdeauna* prezenţi în uretra anterioară sau le favorizează pătrunderea în circulaţie.

Rezultă că, în mod potenţial, orice manevră endouretrală este infectantă. Gravitatea acestor infecţii variază în funcţie de germenul cauzal, starea aparatului urinar, echilibrul biologic al bolnavului respectiv etc. Bolnavii cu traumatisme uretrale repetate, stricturaţi, disectazici, cu distensie vezicală şi dilataţii ureteropielice sînt predispuşi să facă forme mai grave de infecţie urinară.

Febra vesperală după cateterismul uretral se observă destul de frecvent, cedează spontan sau după un tratament scurt, fiind cea mai benignă dintre toate.

Apariţia frisoanelor corespunde bacteriemiei, în timp ce repetarea lor, agravarea stării generale, hipotensiunea caldă şi oliguria sînt semne de septicotoxemie cu germeni gram-negativi.

Asistăm în prezent la un fenomen aparent paradoxal : cu tot numărul mare de antibiotice pe care le avem la dispoziţie, frecvenţa accidentelor şi mai ales a formelor grave de infecţie urinară este în creştere. Nu este locul să analizăm aici cauza acestui fenomen ; vom ţine însă totdeauna seama că la originea unei septicemii mortale poate fi o simplă explorare uretrală.

Alte complicaţii infecţioase consecutive cateterizării uretrei sînt : pielonefritele acute (pe cale hematogenă, cu punct de plecare uretral), epididimitele și prostatitele acute (pe cale endocanaliculară).

Pentru a diminua riscul complicațiilor infecțioase consecutiv cateterismului vezical, la scoaterea sondei se va lăsa în vezica urinară o soluție de antibiotice sau un antiseptic local. Fiind ieftin, la îndemînă, neiritant și eficace, am folosit soluția de acid boric 3%, 20 ml.

Contraindicațiile cateterismului uretral. Sînt *absolute* în ruptura completă a uretrei cu dislocarea capetelor uretrale și hematom perineal (după traumatism cu fracturi ale bazinului), uretritele acute supurate, prezența gonococilor în secreția uretrală, refuzul pacientului, bolnav necooperant.

Contraindicațiile *relative* sînt date de rupturile uretrale incomplete, fără dislocarea capetelor uretrale.

Alte contraindicații sînt mai nuanțate și țin de cazuri particulare ; de pildă, nu se vor folosi instrumente metalice pentru cateterismul uretrei stricturate care nu permite numere mai mari de 18 F.

Instilația uretrală sau vezicală

Comportă manevra de cateterizare prin care se depun cantități mici de substanțe medicamentoase — de obicei sub formă de soluții — în scop terapeutic, în uretră sau în vezica urinară. Instilațiile sînt indicate mai ales în afecțiunile uretrei posterioare — rar în cele ale uretrei anterioare — și se efectuează cu catetere obișnuite suple sau cu instilatorul olivar Guyon. Cantitatea de soluție medicamentoasă nenecesară nu depășește 4 ml pentru uretră, 10—50 ml pentru vezică.

Localizarea vîrfului cateterului în uretra posterioară se face fie prin senzația tactilă dată de depășirea mușchiului uretral compresor, fie prin inserarea lui în vezică și apoi retragerea în uretră.

Instilațiile sînt contraindicate în vezica mică bacilară și în cistita neoplazică.

Irigația vezicală. Indicată în procesele inflamatorii locale avansate, cistitele încrustate, după prostatectomie etc., se execută printr-un cateter la care se atașează un irigator conținînd lichidul de irigație ; acesta va pătrunde în vezică prin cădere liberă, gravitațională. Se poate folosi, în locul irigatorului, o seringă urologică de sticlă cu pară de cauciuc (*bulb syringe*).

Recent s-au confecționat catetere speciale autostatice destinate irigației vezicale, prevăzute cu trei căi : una destinată umflării balonetului, care asigură menținerea sondei în poziție, a doua pentru drenajul vezical și a treia pentru introducerea lichidului.

Vezica poate fi irigată și fără cateter, printr-o canulă inserată în meat ; presiunea lichidului destinde moderat uretra, învinge rezistența sfincterului și pătrunde în vezică.

Irigația uretrei posterioare. Se execută cu irigatorul sau seringa cu pară adaptate la un cateter uretral obișnuit, al cărui vîrf va fi menținut sub sfincterul intern. Irigația se face sub presiune redusă, astfel ca lichidul să nu forțeze sfincterul, ci să se întoarcă în exterior.

Irigația uretrei anterioare. Se face cu același instrumentar. După toaleta locală, mîna stîngă retractă prepuțul și întinde moderat penisul ; mîna dreaptă inseră extremitatea canulei sau seringii în meatul uretral. Spălarea uretrei se face discontinuu, cu cantități mici de lichid, care să nu o destindă pînă la durere. Dacă vîrful canulei nu este fixat prea etanș în meatul uretral, lichidul va putea refula la exterior, cînd distensia uretrală este prea mare.

Valoarea terapeutică a irigațiilor, mult apreciată în urmă cu două-trei decenii, se bazează pe curățirea mecanică a uretrei, efectul antiseptic al soluţiilor de irigaţie, deplisarea pliurilor uretrale şi masajul uretrei, cu hiperemie consecutivă.

INSTRUMENTE DE EXPLORARE ŞI TRATAMENT ENDOSCOPIC

Uretroscoapele

Aceste aparate sînt de două feluri: uretroscoape care folosesc metoda aşa-numită „uscată“ şi altele care recurg la irigaţia cu lichide pentru a permite vizualizarea conductului.

Uretroscoapele din prima categorie (tip Young, Swinburn etc.) sînt simple tuburi metalice drepte, prevăzute cu o sursă luminoasă la extremitatea din afară, eventual cu o mică lentilă mobilă, care măreşte imaginea. Pentru a putea fi introduse fără riscul de a traumatiza mucoasa uretrală, se folosesc obturatoare metalice cu extremitatea boantă, care sînt telescopate în lumenul tubului (şi pe care-l depăşesc prin vîrful şlefuit), fiind apoi scoase pentru a permite examinarea (fig. 5.11).

Vizualizarea uretrei este posibilă doar în zona care corespunde extremităţii interne a instrumentului, acolo unde pereţii uretrali sînt depărtaţi de teaca metalică (viziune directă).



Fig. 5.11. Litotritor A.C.M.I. şi pense de corp străin intravezical (Stortz şi A.C.M.I.).

Calibrul uretroscoapelor mai des utilizate variază între 24 şi 26 F.

Uretroscopia „uscată“ permite examinarea întregii uretre feminine şi a porţiunii pendulare şi bulbare din uretra masculină.

Inserţia acestor instrumente este simplă şi se face cu precauţiile de sterilitate şi pregătire a pacientului expuse anterior.

Mucoasa uretrală examinată în acest mod apare cu coloraţie roşu-gălbuie, este netedă, suplă şi se depliseză uşor, pe măsură ce instrumentul progresează în uretră. În mod normal, orificiile glandelor Littré din porţiunea pendulară nu se observă, dar orificiile mai largi ale criptelor Morgani (10—30 la număr) se văd bine pe peretele dorsal al uretrei peniene.

În a doua categorie se includ uretroscoapele şi uretrocistoscoapele care folosesc *metoda irigaţiei* pentru a vizualiza conductul uretral. Între instrumentele de acest fel mai cunoscute sînt uretrocistoscopul Mac Carthy, panendoscopul Mac Carthy, uretroscopul cu viziune directă Lowsley, uretroscopul universal Lowsley-Peterson, cistouretroscopul pentru copii Butterfield, uretroscopul feminin Butterfield şi altele. Toate folosesc un flux continuu de lichid în cădere gravitaţională, care destinde uretra şi o face vizibilă.

Foarte cunoscut şi utilizat este panendoscopul Mac Carthy care poate fi folosit atît la bărbat, cît şi la femeie, permiţînd examinarea amănunţită a vezicii, colului vezical şi a întregii uretre.

Se compune dintr-o teacă, un telescop, o punte de asamblare şi un număr de accesorii, cum sînt obturatorul, piesele de cateterizare ureterală, piese operatorii (foarfece cistoscopic, pense muşcătoare), bujii dilatatoare, electrozi şi piese care se pot schimba între ele.

Teaca are, în secţiune, format oval, lungime variabilă şi se îngustează spre vîrf, în lumenul ei se introduce obturatorul, care o depăşeşte în lungime cu o extremitate adaptată parcurgerii uretrei.

La capătul proximal al tecii se găsesc dispozitive de blocat părţile asamblate (*locker*), robinete pentru irigaţie, contact electric rotativ.

Telescopul face parte din tipul „foroblique", cu viziune directă şi oblică, axa optică fiind deflectată într-un unghi de 27°; unghiul total de viziune măsoară aproximativ 55°. Lampa este montată înaintea obiectivului în aşa fel, încît nu apare în cîmpul vizual.

Indicaţiile pentru uretroscopie sînt: polakiuria şi disuria a căror cauză nu poate fi depistată prin investigaţiile obişnuite (urografie, cistoscopie etc.), hematuria terminală, uretroragia, hemospermia, unele tulburări sexuale ca ejaculaţia precoce, ejaculaţia care nu este urmată de apariţia lichidului spermatic la exterior sau alte manifestări asemănătoare (Lowsley şi Kirwin).

Tot prin uretroscop se poate recolta material bioptic din leziuni uretrale cu etiologie neprecizată (tumori, ulceraţii bacilare, depozite amiloide etc.). În scop terapeutic, uretroscopul permite incizarea la vedere a stricturilor uretrale cu uretrotomul Ottis, sau cînd aceasta nu este posibilă, uşurează cateterizarea lor sub control cu sonde uretrale, dar mai ales cu „tren de bujii", care vor permite dilatarea progresivă.

Pregătira pacientului pentru uretroscopie se aseamănă cu cea expusă la cateterismul uretral. Se evacuează vezica urinară, se spală organele genitale, se dezinfectează meatul, se delimitează aria operatorie cu cîmpuri sterile şi se anesteziază uretra.

Uneori, meatul uretral trebuie dilatat în prealabil pentru a permite trecerea instrumentului.

Uretroscopul va fi introdus în vezică prin manevre care vor fi descrise la efectuarea cistoscopiei. Apoi se scoate obturatorul, se introduce telescopul de examinare şi se deschide robinetul care permite curgerea lichidului de spălare. Se examinează întîi vezica şi orificiile ureterale, apoi se retrage progresiv instrumentul şi se inspectează colul vezical şi uretra prostatică.

Panendoscopul Mac Carthy permite examinarea foarte amănunţită a uretrei subcervicale. Peretele anterior al uretrei prostatice are coloraţie roşu-gălbuie şi suprafaţa netedă.

Pe peretele posterior, între colul vezical şi *veru montanum*, se pot eventual observa orificiile a 8—9 glande mediane prostatice.

Continuînd extragerea lentă a uretroscopului, se examinează în continuare *veru montanum*, fanta utriculei, orificiile canalelor ejaculatoare, şanţurile genitale cu orificiile glandelor lobilor laterali prostatici ; sub *veru montanum*, care se îngustează progresiv în sens distal, se observă orificiile canalelor lobului prostatic posterior.

Uretra membranoasă poate prezenta unele striaţii transversale vizibile prin intermediul mucoasei.

În uretra bulbară sînt vizibile orificiile glandelor Littré. Restul uretrei, pînă la meat, nu prezintă în mod normal elemente de semnalat, exceptînd *lacuna magna*.

Între aspectele patologice, identificabile prin uretroscopie la bărbat, semnalăm valvele congenitale în uretra prostatică, diverticulii şi stricturile congenitale (mai ales localizate în uretra anterioară), hipertrofia prostatei, leziunile inflamatorii, calculii uretrali, tumorile uretrale.

La femeie, uretra normală prezintă doar orificii ale glandelor parauretrale ; mucoasa are culoare roşiatică, este netedă, iar colul vezical prezintă formă circulară, rareori triunghiulară.

Ca leziuni notăm chisturi şi polipi situaţi imediat subcervical, tumori maligne şi prolapsul mucoasei uretrale (mai frecvente decît la bărbaţi), diverticuli, uretrocele, stricturi etc.

Cistoscopul

Apariţia cistoscopului ca instrument de examinare a interiorului vezicii urinare a însemnat un mare progres pentru urologie. Instrumentul imaginat de Nitze la începutul Secolului trecut, căruia i s-au adus numeroase ameliorări tehnice, a permis identificarea *de visu* a numeroase afecţiuni ale aparatului urinar inferior şi a pus la îndemîna urologului posibilităţi noi de tratament (distrucţia tumorilor, zdrobirea sau extragerea unor calculi vezicali, obţinerea de fragmente tisulare pentru biopsie, rezecţia prostatei etc.).

Ulterior, datorită unei mici modificări, cistoscopul a permis cateterizarea ureterelor cu sonde sau instrumente, lărgind considerabil orizontul urologului şi constituind primul pas important către cunoaşterea fiziologiei şi a patologiei aparatului urinar superior. Rareori un lucru atît de mic, cum este scăriţa Albarran, a avut consecinţe aşa de mari : recoltarea separată de urină, studiul funcţional al fiecărui rinichi, ureteropielografia, modelarea ureterului şi, în ultimul timp, chiar examinarea vizuală a bazinetului printr-un pieloscop tubular de dimensiunile unei sonde ureterale.

Cistoscoapele folosite în prezent sînt atît de complicate faţă de modelul iniţial şi au atîtea întrebuinţări, încît urologul care le mînuieşte are nevoie de o pregătire specială, care aproape că îl detaşează ca un specialist aparte : endoscopistul.

Deşi detaliile de construcţie sînt numeroase, toate cistoscoapele actuale sînt construite pe acelaşi principiu şi au aceleaşi componente :

— o teacă metalică de formă tubulară, cu extremitatea distală cudată în cîrjă, prevăzută cu o fereastră pe partea concavă sau convexă a cudurii şi cu o lampă electrică de voltaj redus, la care vin fire electrice incluse în lumenul tecii de la o sursă externă de lumină (baterie sau reţea). În prezent se foloseşte cu precădere lumina rece ;

— un obturator, care este o tijă metalică cu extremitatea rotunjită şi care permite introducerea cistoscopului fără lezarea mucoasei uretrale ;

— un telescop de examinare sau sistem optic, compus dintr-o prismă amplasată spre vîrful instrumentului și un ansamblu de lentile montate în serie ; acestea transmit imaginea spre partea proximală a telescopului, numită ocular, de formă pavilionară și cu o lentilă prin care privește ochiul observatorului. Un mic reper situat pe pavilion indică direcția vîrfului cistoscopului în vezica urinară ;

— un telescop de cateterism, construit ca cel de mai sus și prevăzut, în plus, cu unul sau două canale, prin care se introduc instrumente care vor cateteriza ureterul, și cu o mică piesă de forma unei scărițe (*onglet*-ul Albarran), care dirijează extremitatea acestor instrumente spre orificiile ureterale; două rondele metalice situate la extremitatea proximală a tijei telescopice dirijează mișcările acestei scărițe (fig. 5.12).

În funcție de modul cum sînt montate aceste piese, cistoscopul poate fi utilizat pentru examinare simplă, pentru cateterism uretral sau pentru intervenții endoscopice (numite și cistoscoape operatoare).

Calibrul cistoscoapelor este variabil, de la diametrul 3—4 mm pentru copii, pînă la diametrul de 12 mm, corespunzător nr. 36 în scara Béniqué, pentru adulți. Variabilă este și lungimea lor (între 14 și 24 cm).

Orientarea cîmpului vizual diferă după felul prismelor utilizate. Din acest punct de vedere se deosebesc următoarele tipuri de instrumente :

— cistoscopul cu viziune oblică înainte (foroblique), utilizează o prismă cu dublă refracție (raza vizuală deviată în unghi obtuz) și oferă condiții bune de explorare a domului vezical și a uretrei în întregime ;

— cistoscopul cu viziunea în unghi drept (*right angle system*) are cîmpul vizual proiectat în unghi drept pe axul lung al instrumentului ;

— cistoscopul cu viziune înainte (sistemul *forward*) are cîmpul vizual de aproximativ 60° și permite examinarea întregii cavități vezicale, mai puțin a colului vezical și deloc a uretrei ;

— cistoscopul cu viziune retrogradă folosește o prismă hemisferică, deflectînd raza vizuală în unghi ascuțit ; examinează bine aria vezicală din jurul colului vezical.

În sistemul de viziune directă nu se folosesc prisme și lentile care măresc imaginea ; aceste instrumente sînt destinate mai ales examinării uretrei anterioare.

Vechile cistoscoape, în care partea optică face corp comun cu teaca și pentru care vezica urinară trebuie umplută în prealabil prin sondă, aproape că au fost scoase din uz.

Sînt încă mult utilizate cistoscoapele cu destinații precise (de explorare, cateterism, biopsie), al căror sistem optic este mobil. Umplerea și golirea vezicii urinare se fac prin teaca cistoscopului, după scoaterea părții optice, printr-o piesă intermediară.

Cistoscoapele moderne sînt astfel construite încît au utilizări multiple, fiind numite din această cauză și cistoscoape convertibile, universale sau panendoscoape. Teaca lor permite introducerea succesivă a telescoapelor de examinare cu diverse sisteme optice, a telescopului de cateterism, a unei pense mușcătoare etc. În plus, umplerea și golirea vezicii se fac continuu sau intermitent, fără să fie nevoie de extragerea sistemului optic.

Prin aceasta se evită cateterizările și traumatismele repetate ale uretrei, se cîștigă timp, iar manevrele devin mai expeditive.

Dintre cistoscoapele cu folosire largă enumerăm :

— cistoscopul de examinare Mac Carthy ;

— panendoscopul foroblique Mac Carthy ;

— cistouretroscopul operator Mac Carthy ;

— cistoscopul de examinare şi cateterism bilateral Brown-Buerger, cu teci convexe şi concave, care acceptă toate telescoapele de examinare (direct, foroblique, regrograd etc.) ;

— cistoscopul cu viziune directă Braasch-Bumpus-Thompson ;

— cistoscopul convertibil Ravitch ;

— cistoscopul Kirwin, caracterizat prin vîrful mobil al tecii (introducere netraumatizantă la prostatici) şi fereastră dublă terminală (se examinează în direcţii opuse fără modificarea poziţiei instrumentului) ;

— cistoscopul de biopsie Lowsley, o combinaţie între o pensă muşcătoare şi telescopul de examinare foroblique Mac Carthy ; se poate introduce şi prin teaca rezectorului electric, ceea ce-l face foarte util pentru rezecţiile endoscopice ale prostatei ;

— cistoscopul litotritor Kirwin, prevăzut cu telescop de examinare Young şi „maxilare" pentru zdrobirea calculilor vezicali, care se deschid lateral, rămînînd vizibile în cîmpul cistoscopic (fig. 5.11).

La copii se folosesc cistoscopul miniatură Campbell şi uretroscopul de cateterism bilateral Butterfield.



Fig. 5.12. Uretrocistoscopul Storz ; de la stînga la dreapta : pensele de biopsie („*cold cups*"), teaca uretrocistoscopului, ansamblul de cateterism, optica Hopkins de 70°.

Recent au fost introduse în practica urologică instrumente endoscopice numite fibroscoape. Sistemul lor optic este format dintr-un mănunchi de fire lungi, flexibile și subțiri de sticlă, care transmit o lumină puternică, albă, care nu încălzește, nu modifică aspectul leziunilor și evidențiază foarte bine detaliile.

Un asemenea sistem optic de transmitere a luminii a făcut posibilă construirea pieloscopului, care se poate introduce pe cale endoscopică.

Cistoscopia

Indicații. Înainte de a enumera circumstanțele clinice care reclamă executarea cistoscopiei, trebuie sulbiniat că această metodă nu este nici simplă, nici lipsită de riscuri.

Incidentele și accidentele inerente cateterizării uretrei cu un instrument rigid, dintre care cele mai de temut sînt sîngerarea și infecția, vor apărea cu frecvență și gravitate mai mare în timpul cistoscopiei, pentru un motiv ușor de prevăzut ; cistoscoapele, mai ales cele operatorii, au calibru mare ; vezica trebuie destinsă sau spălată continuu cu lichid, acesta constituind prin el însuși o sursă potențială suplimentară de contaminare ; cateterizarea ureterelor și crearea unei hiperpresiuni ureteropielice (prin instilare de aer, substanță de contrast etc.) favorizează apariția refluxului pielorenal, cu consecințele cunoscute ; procedeele terapeutice endoscopice (rezecția prostatei, electrocoagularea tumorilor etc.) deschid porți largi infecției și constituie surse de hemoragie ; în sfîrșit, manevrele endoscopice durează timp mai îndelungat decît simpla cateterizare uretrală.

Aceste constatări sînt făcute nu pentru a denigra o metodă de mare valoare informativă și terapeutică, în multe cazuri indispensabilă, ci pentru a atrage atenția asupra unor riscuri reale, care impun măsuri preventive severe și indicații corecte.

Pentru aceste motive, cistoscopia nu va fi făcută oricui și oricum, fără discernămînt, fără a fi absolut necesară pentru precizarea diagnosticului sau pentru indicația terapeutică.

În ierarhizarea investigațiilor diagnostice, cistoscopiei îi revine, prin urmare, un loc mai tardiv, după efectuarea examenelor clinice, radiologice și paraclinice care nu presupun instrumentarea endoscopică a bolnavului.

Într-o singură situație cistoscopia va fi executată de urgență, ca primă metodă de investigație : hematuria totală în desfășurare, izolată, unic simptom, la care examenul clinic atent și urografia de urgență nu pun în evidență nici un semn de localizare a sediului sîngerării.

Ea va arăta dacă sîngele vine prin orificiile ureterale (uni- sau bilateral), indicînd în continuare procedura de urmat (urografie, pielografie etc.) sau dacă sîngerarea are origine vezicală, în care caz indică și leziunea cauzală (tumoare, ulcerație, corp străin etc.). În acest fel de hematurie, cistoscopia trebuie efectuată fără întîrziere, imediat după internarea bolnavului, deoarece există posibilitatea întreruperii ei spontane, ceea ce poate îngreuia recunoașterea ulterioară a leziunii care a produs-o.

Ca *metodă de investigație*, cistoscopia aduce informații prețioase pentru stabilirea diagnosticului de tumoare vezicală (aspect, sediu, întindere, raporturi cu orificiile, biopsie), în diferențierea sindromului disectazic (scleroza colului vezical, adenom periuretral etc.) și a diverselor sindroame de cistită (în care investigațiile — altele decît cele endoscopice — nu aduc clarificările necesare), în cistopatiile cu urini clare, în diagnosticul diferențial al tulburărilor jetului urinar (modificări ale aspectului, forței de expulzie), în precizarea sursei unei hematurii.

Cistoscopia este de asemenea necesară în investigarea bolnavelor cu suferințe genitale (cancer al colului sau corpului uterin, prolaps genital, endometrioză etc.), a bolnavilor cu tumori rectocolice sau pelvine sau a celor cu tulburări micționale de tipul incontinenței urinare, enurezisului etc.

Ca *metodă terapeutică* cistoscopia se efectuează pentru :

— cateterism ureteral în anuria obstructivă, în vederea decompresiunii temporare a rinichiului în stază ;

— extragerea calculilor ureterali cu catetere speciale (Dormia, Zeiss) ;

— sfărîmarea unui calcul vezical (litotriție) ;

— extragerea corpilor străini endovezicali ;

— electrorezecția sau electrocoagularea unor tumori vezicale ;

— deblocarea endoscopică prin electrorezecția colului vezical (scleroza colului vezical, adenocarcinomul prostatei, adenomul periuretral).

Contraindicații. Cistoscopia este contraindicată în următoarele cazuri :

— ori de cîte ori diagnosticul și terapeutica pot fi precizate fără ajutorul ei ;

— la bolnavii cu uretrite, cistite și prostatite acute ;

— la bolnavii cu traumatisme abdominale, cu rupturi ale uretrei și vezicii ;

— la bolnavii cu cistite bacilare avansate și ulcerații Hunner, la care procedeul este nu numai foarte dureros, impunînd anestezia generală, dar riscă efracția peretelui vezical prin distensie sau traumatism instrumental ;

— în cazurile de adenoame periuretrale foarte voluminoase, unde cistoscopia poate precipita pielonefrita acută și uremia ;

— la bolnavii foarte slăbiți, debilitați, cu boli consumptive, febrili ; pentru aceștia cistoscopia echivalează cu un procedeu chirurgical ;

— la bolnavii necooperanți sau care o refuză.

Pregătirea pentru cistoscopie. Pentru efectuarea cistoscopiei, Couvelaire spunea în glumă — dar cu substrat foarte serios — că sînt necesare trei elemente : un cistoscop, un bolnav și un medic, fiecare trebuind să întrunească anumite condiții indispensabile. Urma apoi detalierea acestor condiții, pe care noi nu o putem face într-un tratat de patologie, astfel că ne vom mărgini la lucrurile esențiale.

Cistoscoapele sînt instrumente delicate și mai fragile decît ne sugerează rigiditatea lor, prevăzute cu lentile cimentate în socluri metalice, care necesită o îngrijire foarte atentă pentru a-și păstra calitățile optice și durabilitatea.

După fiecare întrebuințare, ele sînt spălate bine cu o perie moale, apă și săpun, apoi clătite sub jet la robinet. Interiorul va fi minuțios curățit cu tampoane montate de vată.

Lentilele nu vor fi șterse cu benzină, alcool, eter sau fenol, care distrug cimentul de fixare, ci cu apă și săpun ; eventualele depozite de pe lentile vor fi îndepărtate cu o perie foarte moale sau cu o scobitoare muiată în apă.

Cistoscoapele vor fi inspectate des, pentru a depista eventualele deteriorări înainte de a le introduce în vezică (integritatea diverselor părți componente, claritatea lentilelor, luminozitatea etc.).

Toate instrumentele endoscopice prevăzute cu lentile, cu excepția cistoscopului Kirwin, nu pot fi sterilizate prin fierbere sau autoclavare, care le deteriorează sistemul optic. Se preferă sterilizarea la rece prin menținerea în soluție de formalină 10%, soluție apoasă de glutaraldehidă 2% (Cidex), Stericline, Tego, soluție de amoniu cuaternar (Cetavlon, Cetazol — nu distruge bacilii Koch), vapori de formol sau, mai recent, prin gaz (etilenoxid).

Sterilizarea cu formol necesită minimum două ore pentru a fi completă. La nevoie, endoscoapele se pot steriliza mai repede prin cufundare timp de 20 de minute într-o soluție apoasă de

Zephyran 1‰, Cystan (soluție acetat-fenilmercuric) sau urolocide.

După sterilizare vor fi păstrate în cabinete speciale cu vapori de formol sau cufundate în soluție antiseptică la care s-a adăugat nitrat de sodiu pentru a împiedica ruginirea. Înainte de întrebuințare vor fi bine spălate cu apă sterilă, pentru a îndepărta substanțele sterilizante, care sînt iritante, hemolitice etc.

Cistoscopia se efectuează într-o cameră special amenajată, destinată exclusiv procedeelor endoscopice, prevăzută cu masă de cistoscopie, care permite în același timp executarea de radiografii, sistem de irigație vezicală, sursă de lumină pentru cistoscop, scaun turnant etc.

Tot ceea ce este necesar pentru cistoscopie va fi pregătit pe mesuțe separate, puse la îndemîna operatorului :

— o masă de instrumente sterilă, pe care se pun cistoscoape, sonde ureterale, recipiente de recoltat urina, lubrifiant, cîmpuri sterile de izolare, costum steril pentru operator, halat, mască, mănuși) ;

— altă masă, tot sterilă, pentru sonde uretrovezicale, autostatice, seringi și substanțe antiseptice, pense și tampoane de vată pentru dezinfectarea regiunii perineogenitale, echipament steril pentru ajutor ;

— a treia masă este nesterilă și conține tăvița renală, flacoane cu soluții dezinfectante, eprubete numerotate pentru recoltat urina (vezicală sau separat din fiecare rinichi), fiole cu substanțe radioopace, fiole cu indigocarmin sau fenolsulfonftaleină, pense etc.

Pregătirea bolnavului pentru cistoscopie constă din suprimarea micului dejun în ziua respectivă și ingerarea a 500 ml lichid cu o oră înainte de examen, care să asigure fluxul necesar recoltării probelor.

Dacă se prevede efectuarea de radiografii, se va face bolnavului clismă cu două ore înaintea cistoscopiei.

Bolnavul este plasat pe masa de cistoscopie în poziție de litotomie, cu coapsele mult flectate, în abducție și cu perineul relaxat. Examinatorul, îmbrăcat steril ca pentru orice intervenție chirurgicală, pregătește cîmpul operator prin spălarea minuțioasă a perineului și a organelor genitale cu apă și săpun sau Zephiran, clorhexidină, urolocide sau alt antiseptic. Se drapează regiunea cu cîmpuri sterile ca pentru o intervenție chirurgicală pe perineu.

Anestezia locală intrauretrală este suficientă pentru bolnavii echilibrați și pentru cistoscopii simple de explorare ; se obține prin instilarea în uretră a 30 ml borat de procaină 2% sau procaină hidroclorică 4%.

La copii și la pacienții anxioși se va utiliza anestezia generală ; pentru cei vîrstnici sau cînd manevrele se prelungesc, anestezia rahidiană (sau epidurală) asigură relaxarea și analgezia necesară.

Tehnica introducerii cistoscopului comportă următorii timpi :

Operatorul se plasează între coapsele bolnavului sau la dreapta acestuia. Se introduce sub o oarecare presiune un *jelly* anestezic în uretră, care face în același timp și oficiul de lubrifiant. Mîna stîngă întinde penisul în sus și înainte, pentru a desființa curbura penoscrotală. Degetele mîinii drepte prin cistoscopul de pavilion, menținînd reperul la ora 12 ; vîrful cistoscopului, bine lubrifiat cu același *jelly*, este angajat prin meatul uretral, avînd curbura în sus. În uretra normală, cistoscopul progresează fără dificultate (alunecă aproape singur, antrenat de propria lui greutate), parcurgînd uretra anterioară pînă în regiunea bulbară. În acest moment, mîna stîngă înclină progresiv penisul între coapsele bolnavului, în timp ce mîna dreaptă împinge lent instrumentul spre vezică, păstrînd mereu reperul pavilionar pe linia mediană. În felul acesta, vîrful incurbat al cistoscopului înaintează „palpînd" plafonul uretral neted și se angajează în concavitatea deschisă spre pube a uretrei posterioare (peretele urologic), în timp ce cotul curburii alunecă peste reperele anatomice ale planșeului uretral (fundul de sac bulbar, *veru montanum*).

Pătrunderea instrumentului în vezică se face după o scurtă ezitare a lui la nivelul sfincterului cervical sau pe nesimțite, fiind anunțată de senzația de vîrf liber în cavitate și de scurgerea urinei la scoaterea obturatorului sau opticii.

Meatul uretral, strîmt, rigid sau modificat patologic constituie prima piedică pentru introducerea cistoscopului. El nu va fi forțat cu un instrument prea mare ; sau se va alege un cistoscop de calibru mic, sau se vor face dilatații prealabile ale meatului cu dilatatoare metalice scurte.

A doua piedică posibilă este uretra strîmtă. În general nu se va încerca cistoscopia dacă uretra nu admite cel puțin exploratorul olivar nr. 24 F.

Hipertrofia prostatică ridică, de asemenea, dificultăți la efectuarea cistoscopiei, datorită deformărilor uretrei prostatice (cifoză sau scolioză exagerată) ; în cazurile cu hipertrofie voluminoasă, examenul endoscopic devine imposibil și — prin urmare — contraindicat. În asemenea cazuri, introducerea degetului în rect și împingerea cistoscopului nu fac altceva decît să mărească riscul hemoragiei și al căii false.

În sfîrșit, spasmul sfincterului vezical poate fi o piedică de netrecut, mai ales cînd a fost provocat de manevre neîndemînatice, traumatizante.

În principiu, toate gesturile legate de cateterizarea uretrei cu cistoscopul trebuie să fie extrem de blînde și precise. În nici un moment nu este permisă împingerea brutală a instrumentului, pentru a nu se produce căi false, hemoragii sau infecții.

Introducerea cistoscopului la femeie se execută fără nici o dificultate și de obicei nu necesită nici un fel de anestezie.

După ce instrumentul a pătruns în vezică, se extrage obturatorul și se măsoară reziduul vezical (bolnavul a urinat imediat înainte de a fi urcat pe masa de cistoscopie) ; urina va fi recoltată steril pentru însămînțări bacteriologice, iar o parte va fi trimisă laboratorului de chimie pentru determinări (analiză sumară, citologie, eliminări, pH etc.).

Pentru a i se putea examina interiorul, vezica urinară trebuie umplută cu un lichid transparent și steril, care să îndepărteze pereții vezicali de fereastra instrumentului. Cel mai bun lichid este apa de robinet sterilizată. Unii urologi preferă o soluție antiseptică slabă. Soluțiile glucozate nu sînt potrivite, deoarece căldura degajată de lampa electrică poate transforma zahărul în caramel. Soluția clorurosodică izotonică conduce bine curentul electric și favorizează electrocutările, iar apa distilată este hipotonă și, pătrunsă în circulație prin efracțiile mucoasei, produce hemoliză.

Dacă se intenționează electrorezecția, vezica va fi umplută cu Cytal (în diluție cu apă sterilă 9 la 1, la 100 ml conține 2,70 g sorbitol și 0,54 g manitol). Vezica urinară se umple de obicei cu 200—250 ml de apă sterilă ; capacitatea ei funcțională nu trebuie depășită (aproximativ 300 ml, cînd apare și senzația de micțiune), în timp ce capacitatea sub 100 ml (vezica mică, scleroasă, vezica intolerantă, cistită, tumoare vezicală) nu permite o bună vizibilitate.

Cînd mediul vezical nu este transparent (hematurie, piurie etc.), se va proceda la limpezirea lui prin spălări repetate, dar mai bine prin irigație continuă. Dacă mediul vezical se limpezește repede, sursa hematuriei sau piuriei se află cu probabilitate la nivelul rinichiului ; dacă limpezirea se obține greu sau — dimpotrivă — tulburarea se accentuează în cursul manevrelor de spălare, leziunea are sediu vezical.

Presupunînd că mediul este limpede și capacitatea vezicală normală, interiorul vezicii va fi examinat în ordinea următoare :

După depășirea colului vezical, se avansează cistoscopul cu reperul pavilionar la ora 12 și se examinează vertexul, ușor de recunoscut datorită bulei de aer (aspect de perlă strălucitoare, mobilă, situată în domul vezical). Se rotește apoi cistoscopul la dreapta și la stînga și se examinează metodic peretele lateral stîng și drept. Întorcînd reperul pavilionar la ora 6, se examinează peretele posterior și aria retrotrigonală (*bas-fond*-ul). Ultima parte inspectată este trigonul, unde se vor recunoaște orificiile ureterale, situate de obicei la orele 7 și 5, bara interureterală și, retrăgînd mult cistoscopul, versantul vezical al colului (va fi examinat pe segmente, care apar cu aspect semilunar în cîmpul cistoscopic).

Ca urmare, cu oarecare răbdare se vor putea culege informații asupra contractilității meaturilor ureterale și se vor putea observa ejaculațiile ritmice ureterale (aspect, proiecție) chiar fără utilizarea unui colorant.

Peretele vezical intern situat anterior, în imediata vecinătate a colului, se examinează cel mai bine prin cistoscopul cu viziune retrogradă.

Vederea de ansamblu asupra unor porțiuni mari de perete se obține prin cistoscoape standard de explorare (cu prismă *forward*), în timp ce detaliile se evidențiază bine printr-un telescop cu prismă *foroblique*.

Mucoasa vezicală normală este netedă, strălucitoare, de culoare galben-roz (mai închisă în trigon), cu vase submucoase vizibile prin intermediul mucoasei, fine, rare, dispuse stelat sau neregulat. Vascularizația este mult mai bogată în trigon, unde vasele sînt orientate paralel cu axul lung uretral.

Dintre aspectele patologice vizibile la cistoscopie semnalăm leziunile de cistită acută (congestie intensă, desen vascular accentuat etc.), de cistită cronică (exulcerații, edem bulos etc.), granulații și ulcerații bacilare, zone leucoplazice, hipertrofia prostatei, diverticulii și corpii străini vezicali ; calculoza, tumorile, varicele vezicale, leziunile purpurice, ureterocelul, implantările anormale ale meaturilor ureterale etc.

Aspectul modificat al meaturilor ureterale (edematoase, congestive, ulcerate, inerte etc.) sugerează stări patologice supraiacente și impun investigații corespunzătoare.

După efectuarea cistoscopiei se evacuează vezica, se extrage cistoscopul și se scrie protocolul, însemnîndu-se cele constatate.

Cateterizarea ureterelor

Se execută pentru obținerea de urină separat din fiecare rinichi, studii funcționale renale diferențiate, decompresiunea rinichiului în stază, testarea permeabilității ureterale în diagnosticul diferențial al anuriei, extragerea calculilor ureterali, pielografie, aerografie, pieloscopie, măsurarea presiunii endopielice, a presiunii venoase marginale, modelarea ureterelor stricturate, protecția anastomozelor ureterale etc.

În acest caz se folosește cistoscopul de cateterism (după caz, uni- sau bilateral) sau telescopul de cateterism.

Cateterele ureterale nr. 5 F, radioopace, cu vîrful în formă de flaut, sînt cele mai des utilizate (cu cistoscop nr. 25 F).

Pentru introducere se procedează ca la o cistoscopie standard. După ce se reperează meatul ureteral de cateterizat, vîrful cistoscopului este împins cît mai aproape de acest orificiu, avînd grijă ca axul lung al cistoscopului să fie orientat pe direcția ureterului pelvin respectiv.

Se scoate vîrful cateterului ureteral în cîmpul cistoscopic și, prin ridicarea *onglet*-ului Albarran, se introduce în meat, împingîndu-se progresiv și blînd în sens ascendent. Progresia și nivelul pe care cateterul îl atinge în ureter vor fi urmărite prin observarea diviziunilor marcate pe sonda ureterală.

Dacă sonda ureterală va fi lăsată pe loc, se coboară *onglet*-ul, se schimbă direcția cistoscopului, se introduce mai departe sonda ureterală astfel ca să facă o buclă în vezică, se evacuează lichidul și se extrage instrumentul, împingînd în continuare cateterul pînă cînd vîrful cistoscopului apare la meatul uretral.

În momentul cateterizării, sondele ureterale nu trebuie să fie intubate cu mandrine metalice, pentru a nu risca perforarea ureterului, a bazinetului sau chiar a rinichiului.

Cateterele ureterale prea moi sau prea mari în raport cu dimensiunile meatului ureteral produc dificultăți sau fac cateterizarea imposibilă.

Pentru decompresiunea cavităților pielorenale, cateterele ureterale pot fi montate pe loc și menținute un interval de timp variat (ore sau zile). În acest timp bolnavul păstrează repausul la pat, altfel riscă alunecarea cateterelor ureterale în vezică. Acest lucru este posibil chiar în condiții de clinostatism, sondele fiind expulzate de peristaltismul ureteral.

Le putem fixa pe loc prin următoarea manevră : după extragerea cistoscopului se introduce o sondă Foley, se umflă balonetul cu 20—30 cm³ de lichid steril și se trage sonda în col, fixînd-o cu benzi de leucoplast, pe fața internă a unei coapse. Balonetul presează porțiunea cateterelor ureterale pe distanța meat ureteral-col vezical, împiedicîndu-le alunecarea.

Dacă sa-u efectuat investigații radiologice care comportă instilarea de substanțe iodate opace în cavitățile renale, sondele ureterale vor fi menținute pe loc pînă cînd toată substanța opacă a fost evacuată, pentru a preîntîmpina iritația și spasmul bazinetal, ca și accidentele incriminabile compusului iodat.

Sondele extractoare de calculi (Dormia și Zeiss) ca și sondele butonate Chevassu, sînt introduse în ureter prin manevre asemănătoare.

*

După efectuarea cistoscopiei, bolnavul va păstra repaus la pat cel puțin cîteva ore.

Aplicațiile umede, calde, pe regiunea hipogastrică, băile calde generale, antisepticele și analgezicele vor fi indicate, după caz, pentru calmarea durerilor locale, a usturimilor la micțiune sau a disuriei produse prin spasm.

Se va urmări debitul urinar și se vor administra lichide din abundență (cînd este permis) pe cale orală, pentru a menține o diureză ridicată, care să învingă edemul orificial, să împiedice formarea cheagurilor și să diminueze riscul infecției.

Uneori bolnavul nu mai poate urina deloc, vezica se destinde și este necesară punerea unei sonde uretrovezicale.

O atenție particulară va fi dată prevenirii accidentelor infecțioase ; febra și frisoanele după cistoscopie anunță bacteriemia și impun de urgență tratamentul cu antibiotice asociat și energic (fără a se mai aștepta rezultatul antibiogramei), mai înainte ca aceasta să se transforme în colaps endotoxic.

O măsură de precauție cu bune rezultate practice constă în a administra pacientului cu o zi înaintea cistoscopiei sulfamide cu acțiune urinară sau droguri chimioterapice, care vor fi continuate în ziua cistoscopiei și încă o zi după aceasta.

La copii, cistoscopia se efectuează cu instrumente adecvate (Mac Carthy, Lowsley, Campbell etc.) sub anestezie generală. Manevrele de introducere sînt asemănătoare celor descrise mai sus.

Este bine ca înainte de introducerea cistoscopului să fie cercetată permeabilitatea uretrei prin cateterizare cu o sondă (valvă uretrală, stenoze congenitale).

Soluții pentru sterilizarea la rece a instrumentelor urologice

Urolocide = clorură de dimetilamoniu-benzil (dodecil-carbamil-metil)
Zefiran = clorură de benzolconium
Cidex = 2% soluție apoasă activată de glutaraldehidă ; este foarte puțin toxică, în 10 minute distruge bacterii, ciuperci, bacili tuberculoși și viruși.

Instrumente întrebuințate mai rar în prezent sînt :

— Dilatatorul de col vezical Kollmann ; are forma unui dilatator Béniqué cu extremitatea proximală prevăzută cu un disc gradat, a cărui învîrtire face ca la extremitatea distală să iasă lateral patru aripi, ceea ce mărește diametrul instrumentului.

Dilatația pe care o face la nivelul colului vezical este brutală, necontrolabilă, sîngerîndă și urmată de cicatrice mai strînse decît cele anterioare.

— Uretrotomul Maisonneuve se folosește pentru secționarea endouretrală a stricturilor uretrale. Se compune dintr-o tijă metalică incurbată ca un Béniqué, dar mult mai subțire, care are în toată lungimea, privind spre concavitate, un șanț. La extremitatea lui vezicală se află un vîrf șlefuit, care se poate deșuruba și înlocui cu o bujie filiformă armată conductoare (care-i ușurează introducerea în vezică). În șanțul semnalat poate culisa o tijă metalică prevăzută la extremitatea vezicală cu un cuțit triunghiular, care secționează numai cu marginile libere, vîrful triunghiului fiind bont.

Tija uretrotomului se introduce în vezica urinară ca un Béniqué (cu sau fără filiforma-ghid), după care se adaptează cuțitul în jgheab, ținînd mînerul uretrotomului la zenit, se împinge brusc cuțitul de-a lungul uretrei pe toată lungimea tecii, făcînd de obicei două secțiuni la nivelul zonei stricturate. Se extrage instrumentul și se pune o sondă ultravezicală nr. 18 pentru 24—48 de ore.

Acest instrument a fost practic trecut la muzeul urologiei de către uretrotomul Ottis și cuțitul rezectoscopului, folosite sub controlul vederii pentru secționarea și modelarea stricturilor.

Rezectoscopul

Istoria instrumentelor de rezecție endoscopică se întinde pe o perioadă de aproximativ 180 de ani și reflectă ingeniozitatea tehnică, dorința de perfecționare și spiritul practic al unui lung șir de urologi, care ne-au pus la îndemînă un instrumentar de mare finețe și versatilitate, o adevărată revoluție în specialitatea noastră.

De la încercările relativ hazardate ale lui Blizard și Guthrie, din 1806, urmate de cele ale lui Mercier, în 1830, de la galvanocauterul lui Bottini și galvanoecrazorul lui Fenwick, s-a ajuns curînd la cistoscopul operator cu irigație continuă imaginat de Braun și Buerger, care a rămas aproape nemodificat vreme de 50 de ani.

Young a dezvoltat rezectorul tubular la rece, care nu s-a impus, deoarece Stern în 1926, urmat de Wapler și Mac Carthy, au perfecționat ansa de rezecție diatermică.

În 1943, Nesbit poate să prezinte un rezectoscop modern, capabil să secționeze, fără să carbonizeze și să îndepărteze mari cantități de țesut prostatic.

S-a ajuns la stadiul în care endoscopia a devenit, din metodă de diagnostic, o metodă de terapeutică cu expansiune rapidă, cu indicaţii precise şi rezultate vorbind de la sine şi impunînd-o ca cel mai însemnat progres al urologiei moderne.

Ar fi hazardat să se treacă în revistă actualul instrumentar de rezecţie endoscopică. Există foarte multe tipuri de rezectoscoape, numite după cel care le-a imaginat sau după casa producătoare. S-a strecurat şi interesul comercial, care aduce modificări nesemnificative de la un instrument la altul. Dacă ar fi să menţionăm inovaţia tehnică cea mai importantă din ultimii ani, ne-am opri la fibroscopul şi telescopul cu lentile cilindrice inventate de Hopkins, adevărate minuni tehnice, este drept foarte costisitoare, dar cu fiabilitate neegalată încă.

Urologul modern are nevoie de un instrument complex, cu piese interşanjabile, format dintr-un telescop care să permită inspecţia uretrei, un alt telescop pentru examinarea vezicii urinare, cu posibilităţi de a introduce sonda ureterală, ansa de rezecţie, electrodul de sfărîmat calculul, pensa aligator sau bila de coagulare.

Progrese importante au fost făcute în construcţia tecilor de rezectoscop. De la vechiul model făcut din bachelită, care se rupea cu uşurinţă, în prezent se utilizează teci de oţel şi sticlă, sticlă şi plastic, oţel căptuşit cu teflon, teci făcute integral din plastic, cu o singură sau cu cale dublă de irigare.

Procedeul de iluminaţie care s-a impus este cel prin fibră optică flexibilă, izolată termic, cu lumină rece, strălucitoare, permiţînd nu numai fotografierea endoscopică, dar şi cinematografierea şi transmiterea televizată.

Piesa activă manuală a rezectoscopului a suferit cele mai personale modificări, astfel că astăzi există variate sisteme de manevrare, cu arc, cu lamă elastică, cu cremalieră, putînd fi mişcate cu un deget, cu două sau cu toată mîna, fie în aceeaşi direcţie, fie rotativ.

Noi folosim instrumentarul Karl Storz şi rezectoscoapele făcute de G.U.I. şi A.C.M.I., executate manual, ceea ce explică atît performanţele tehnice, dar şi fragilitatea şi costul ridicat. Urologul care are asemenea instrumente trebuie să le curăţe singur, să le îngrijească personal şi să le manevreze cu cea mai mare grijă, deoarece ele nu pot fi înlocuite uşor. (fig. 5.13; 5.14).

Cu aproximativ 1 000 de rezecţii endoscopice pentru cancere şi adenoame prostatice, tumori vezicale şi stricturi uretrale, nu putem spune decît că sîntem la începutul drumului. Devine însă tot mai clar că sindroamele obstrucţiei urinare, de la colul vezical în sens distal, pînă la meatul uretral extern şi o bună parte din patologia vezicală trebuie rezolvate astăzi altfel decît au făcut-o maeştrii noştri.

Nefroscopul

Inclus nu de multă vreme în instrumentarul urologic, nefroscopul se impune treptat, dacă nu ca un instrument indispensabil, cel puţin ca unul foarte util în anumite situaţii.

Derivat din coledoscopul imaginat pentru inspecţia căilor biliare şi extracţia caliculilor biliari „la vedere", nefroscopul a fost utilizat iniţial într-un scop similar: inspectarea calicelor şi extracţia caliculilor caliceali. Instrumentul se introduce în cavităţile renale prin breşa de pielotomie sau nefrotomie şi, datorită sistemului de irigaţie continuă, permite inspecţia relativ satisfăcătoare a cavităţilor endorenale, în special a bazinetului, mai puţin a calicelor normale. Dacă însă calicele sînt dilatate, el poate pătrunde prin tija caliceală, vizualizînd conţinutul calicelor.

Se poate introduce o pensă de biopsie sau un electrod, pentru respectivele

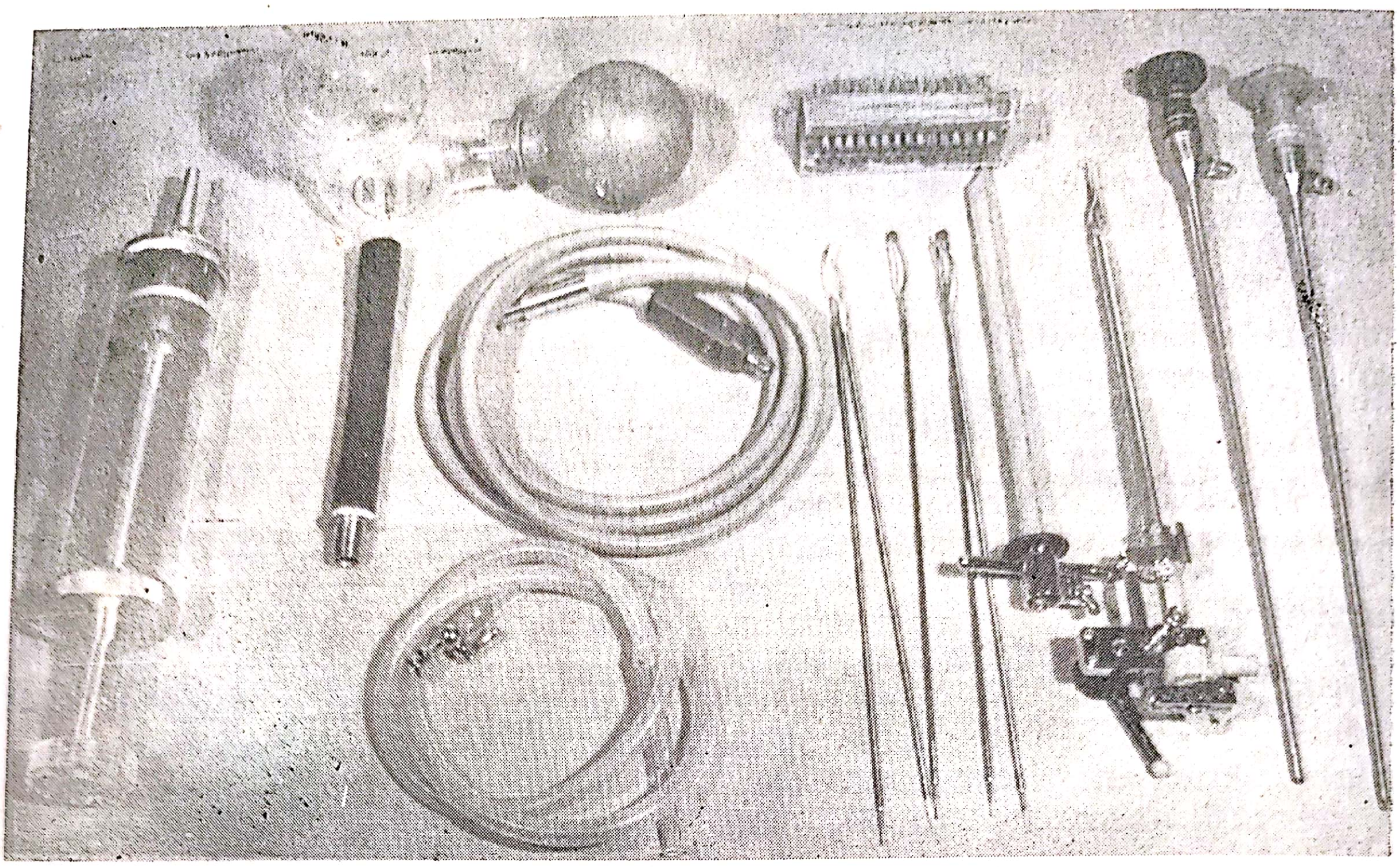

Fig. 5.13. Trusa de rezecție endoscopică A.C.M.I. ; de la stînga la dreapta : seringă Guyon, evacuatorul Elick, cordon de lumină rece, flexibil, cordon de apă, perie de curățire a anselor, anse, teacă de plastic, ansamblu cu cremalieră de tip McCarthy, telescoape Hopkins de 30° și 70°.



Fig. 5.14. Uretrotomul A.C.M.I. compus din (de sus în jos) : cuțitul de secționare la „rece“ ; teaca uretrotomului ; optica Hopkins 0° ; ansamblu cremalieră operator de tip McCarthy.

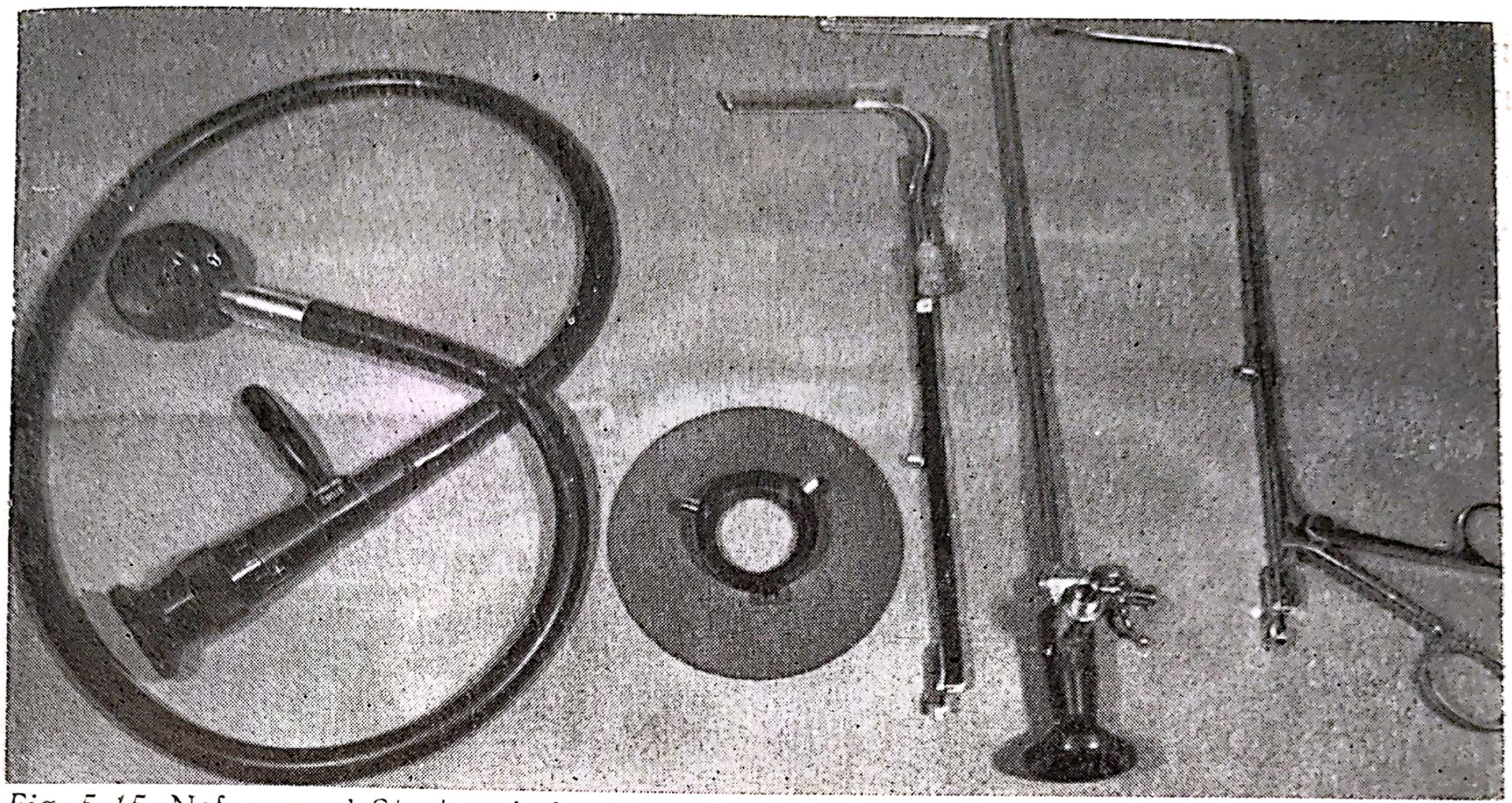

Fig. 5.15. Nefroscopul Stortz; de la stînga la dreapta: optica „spion", teaca și optica cudată în unghi drept a nefroscopului, pensa pentru calculi și biopsie.



Fig. 5.16. Cameră modernă de endoscopie, dotată cu toate facilitățile necesare, inclusiv aceea de a deveni o sală de operație „sîngerîndă".

manevre endocaliceale. Noi folosim un nefroscop de tip Storz, cu luminozitate excelentă, dar care este prea gros cînd i se adaugă pensa de biopsie. Nu sîntem foarte satisfăcuţi de versatilitatea lui pentru extragerea calculilor caliceali.

Instrumentul este rigid şi are braţul scurt prea lung. Construirea nefroscoapelor flexibile, cu lumină rece, transmisă prin fibra de sticlă, îndepărtează acest inconvenient şi măreşte aplicabilitatea instrumentului.



Fig. 5.17. Echipament ultramodern de tip D.I.S.A. pentru explorare urodinamică, prevăzut cu videocasetofon asociat şi computer integrat.

În schimb, s-a dovedit foarte util în caz de tumori uroteliale pielocaliceale, cînd se intenţionează executarea unui procedeu conservator, deoarece diminuează considerabil posibilitatea de a lăsa nedescoperite formaţiunile caliceale (fig. 5.15).

Sala de endoscopie

Spuneam cu alt prilej că urologul este un chirurg care mînuieşte şi cistoscopul. Prin aceasta doream să subliniez că el este un specialist versat într-o activitate operatorie, dar că, în plus, față de cel care practică chirurgia generală, el știe și trebuie să folosească aparatura endoscopică.

Atașarea la cistoscopul de examinare a scăriței Albarran a însemnat — pentru acele timpuri — un uriaș pas înainte. Astăzi este posibil să rezecăm zeci și sute de grame de țesut prostatic sau tumoral vezical, să secționăm stricturi uretrale sub inspecție vizuală, să fotografiem interiorul bazinetului printr-o sondă ureterală cu cameră de televiziune, să extragem calculi caliceali percutanat și să dilatăm tot percutanat stenoze ureterale. Terapeutica endoscopică se amplifică mereu, cîștigînd teren nu numai în concepția urologilor, dar și în solicitarea de prestație a pacienților.

Serviciul de urologie modern nu mai poate fi conceput cu o instalație de cistoscopie improvizată în colțul sălii de pansamente sau într-un spațiu cîștigat din redistribuire.

Este necesară o sală de endoscopie, special amenajată, ca o veritabilă sală de operație, cu masă de chirurgie urologică, sisteme de iluminare, instrumentar, electrocautere, aspiratoare, instalație de radiologie, apă sterilă etc., însoțită de toate anexele care permit spălarea și sterilizarea instrumentarului de endoscopie, stocarea lui, camera de pregătire și anestezie a bolnavului, depozitul etc.

În interiorul unui serviciu urologic, compartimentul de endoscopie are o personalitate distinctă, cu cadre medii și tehnicieni proprii, special instruiți pentru această activitate. Personajul central îl constituie însă specialistul urolog doritor să se perfecționeze în această direcție, care reprezintă nu numai o perspectivă, ci și un deziderat actual (fig. 5.16.-5.17).

6. EXAMINAREA RADIOLOGICĂ A APARATULUI URINAR

I. TEMELIESCU

Examenul radiologic ocupă un loc de prim ordin în explorarea aparatului urinar grație datelor semiologice bogate — funcționale și anatomice — de o remarcabilă fidelitate pe care le furnizează.

Explorarea radiologică a contribuit în mod deosebit la dezvoltarea urologiei prin ameliorarea diagnosticului, descoperirea unor afecțiuni fără expresie clinică și sugerarea unor soluții terapeutice noi. Într-adevăr, toate metodele de tratament și rezultatele lor — chirurgicale și medicale — au avut în examenul radiologic un mijloc obiectiv de evaluare imediată, ca și tardivă.

TEHNICA EXAMENULUI RADIOLOGIC

Fiecare bolnav urinar are nevoie de urografie, completată, la nevoie, de o urografie prin perfuzie, de o tomografie computerizată, de o angiografie etc.

UROGRAFIA

Această „regină a explorărilor urinare" (Couvelaire), metodă veche de 50 de ani, a realizat performanța de a fi mereu actuală și de neînlocuit.

Progresele realizate în radiologia aparatului urinar constau în descoperirea unor metode și tehnici noi (tomografia computerizată, angiografia cu sustragere numerică), dar și într-o ameliorare a urografiei și într-o mai bună interpretare a semnelor urografice.

Ameliorarea urografiei se datorește obținerii unor substanțe de contrast, de calitate superioară, dar și folosirii raționale a compresiunii, a clișeelor tardive, a clișeelor în incidențe suplimentare (în procubit, oblice, de profil).

Urografia standardizată, cu număr foarte mare de clișee luate din 5 în 5 sau din 10 în 10 minute, are darul să impresioneze mai mult prin risipa de material decît prin rezultatele obținute.

Într-adevăr, urografia trebuie să fie un examen coerent, modelat de la caz la caz, iar nu o formalitate standardizată.

Urografia dirijată, preconizată de mai mulți ani, a dat cele mai bune rezultate și dobîndește din ce în ce mai mulți aderenți. După acest procedeu, ritmul clișeelor și numărul lor este dictat de interpretarea lor „pe ud". Incidența cronologică și particularităţile tehnice ale unui film vor fi dictate de constatările făcute pe filmul precedent.

Deoarece scopul unei urografii este stabilirea diagnosticului sau urmărirea unui bolnav cu o afecţiune precizată, radiologul va trebui să cunoască suferinţa clinică a bolnavului, iar gîndirea clinică va constitui firul conducător al examenului radiologic.

Urografia convenţională. Orice urografie începe cu o radiografie renovezicală directă.

Cantitatea de substanţă opacă folosită, Odiston 75%, sau o substanţă echivalentă, *este de 40 ml* (două fiole) pentru un pacient cu greutatea corporală de 60—80 kg.

La început se injectează intravenos 1 ml de substanţă şi se aşteaptă un minut pentru testarea toleranţei. Vom asigura colaborarea promptă a unui reanimator pentru cazurile de urgenţă. Dacă nu se remarcă nici o reacţie adversă, se continuă injectarea întregii cantităţi în decurs de 3—4 minute.

Primul clişeu urografic se face la 5 minute după terminarea injecţiei şi are drept scop evaluarea funcţiei secretorii a rinichilor. Acest film este un veritabil test funcţional, o probă a *clearance*-ului global, glomerular şi tubular. În mod normal, pe acest clişeu opacifierea cavităţilor pielocaliceale este bună şi egală (echivalentă) la cei doi rinichi.

Al doilea film se va executa la 20 de minute şi este destinat studiului morfologic al căilor urinare superioare şi al vezicii.

Primul clişeu urografic se va executa în apnee, la sfîrşitul unei expiraţii, iar cel de al doilea în apnee, la sfîrşitul unei inspiraţii profunde.

Comparînd poziţia rinichilor pe cele două filme, vom putea aprecia mobilitatea lor, care este exagerată în ptoza renală şi absentă în perinefrite şi în tumorile renale invadante. Prin acest procedeu vom putea diagnostica mai uşor o falsă imagine de calcul renal.

Urografia se va încheia, dacă este necesar (de exemplu în adenomul de prostată) cu o cisto-uretrografie micţională şi cu un film făcut după evacuare, pentru evaluarea rezidiului.

Urograma în procubit este un procedeu excelent pentru opacifierea bună a ureterelor şi punerea în evidenţă a unui obstacol ureteral. Clişeul se va executa după filmul de la 20 de minute.

Urograma în procubit pune bine în evidenţă şi joncţiunea pieloureterală, detaliu important pentru diagnosticul de stenoză la acest nivel.

În cadrul urografiei dirijate, *compresiunea ureterală* (Coliez) va fi folosită în cazurile în care examenul clinic sugerează o suferinţă renală (tuberculoză, pileonefrită cronică, tumoare etc.). Compresiunea se aplică imediat după executarea clişeului funcţional (5 minute) şi durează în medie 15 minute. Se execută un clişeu şi se lasă compresiunea pe loc. Se examinează filmul şi, dacă opacifierea cavităţilor pielocaliceale nu este satisfăcătoare, se face un alt film după 10 minute. După înlăturarea compresiunii se face din nou un film de decompresiune (Gilson). Acesta va arăta modul în care se face evacuarea arborelui pielic şi va permite evaluarea supleţei pereţilor.

Compresiunea este contraindicată, bineînţeles, în suferinţele ureterale şi ale etajului inferior (vezică).

Compresiunea va fi evitată la persoanele în vîrstă, din cauza riscului de a se rupe aorta, de multe ori ateromatoasă.

Odată cu ameliorarea calităţii substanţelor de contrast, compresiunea a pierdut din ce în ce mai mult teren.

Sînt totuşi cazuri în care opacifierea cavităţilor pielocaliceale este nesatisfăcătoare după injectarea a 40 ml de substanţă de contrast, din cauza unei eventuale hipostenurii, unei hipertonii caliceale sau, dimpotrivă, unei hidronefroze. Pentru a remedia acest neajuns se poate recurge la *reinjectarea*, în cursul aceluiași examen, a unei noi doze de substanță opacă (Wilson și colab., 1962).

Clișeele tardive (la 60, 120 de minute sau chiar mai tîrziu) sînt necesare în cazul în care primele filme arată hidronefroză, dar nu precizează sediul și natura obstacolului. Un clișeu tardiv efectuat în *procubit* va permite opacifierea mai bună a ureterului.

În caz de rinichi mut, o urogramă la 24 de ore poate arăta opacifierea căii superioare și deci îi poate preciza cauza — un obstacol ureteral invizibil pe urogramele precedente.

În cazurile de azotemie moderată, în care urografia de rutină este contraindicată, și în cele în care urografia clasică, chiar completată de o reinjectare, nu permite opacifierea satisfăcătoare a căilor de excreție, se poate recurge la **urografia prin perfuzie** (Schencker, 1964). Această metodă constă în injectarea prin perfuzie a unei cantități importante (2 ml pe kilocorp) de substanță opacă 60%, diluată într-o cantitate egală de dextroză 5%. Perfuzarea întregii cantități (200—300 ml) se face în 6 pînă la 8 minute.

În primele 45 de minute se obține o nefrogramă clară și se pot face urotomografii bune. Opacifierea cavităților pielocaliceale este intensă iar ureterele se umplu în totalitate. Metoda permite deci evidențierea zonelor mute (nefuncționale) din parenchim. Ea precizează modificările pielocaliceale și ale ureterelor și deci poate înlocui pielografia, care este din ce în ce mai mult evitată din cauza riscului de infecție. Opacifierea vezicii este intensă la 60—100 de minute și permite executarea unor uretrocistografii de calitate superioară celei obținute prin urografia de rutină.

Urografia prin perfuzie este bine tolerată, însă nu trebuie să fie folosită ca metodă de rutină, *ci ca o completare a urografiei clasice*.

Pentru explorarea hipertensiunii arteriale de origine renovasculară s-au preconizat două tehnici urografice menite să arate deficitul funcțional al unui rinichi: urografia minutată și urografia prin tehnica spălării ureice (*ureea wash out*).

Urografia minutată a fost indicată de mult timp de Ravasini. „Testul Ravasini“ constă în executarea a 4—5 radiografii din minut în minut, începînd de la sfîrșitul administrării soluției de contrast. Injectarea trebuie făcută în două minute. Maxwell (1964) a introdus această metodă în studiul hipertensiunii renovasculare.

Tehnica de *spălare ureică* a fost preconizată de Amplatz (1962). Se perfuzează 40 g de uree diluată în 500 ml de ser fiziologic, în 15 minute.

Preferăm însă *spălarea furosemidică* (Amiel și colab., 1974), care are avantajul că este mai simplă și foarte bine tolerată de pacient. La efectuarea unei urografii standard, după urograma de la 20 de minute se injectează intravenos două fiole de Furosemid 1%. Se fac clișee din 2 în 2 minute, timp de 6—10 minute. Ștergerea imaginii urografice apare încă de la 2 minute și este completă în interval de 10 minute, în cazurile normale. Persistența imaginii urografice sau ștergerea ei mai lentă indică o stenoză probabilă a arterei renale. Ea poate fi unilaterală sau bilaterală. Acest test nu este însă specific și se poate întîlni și în afecțiunile parenchimatoase, care distrug o mare parte din glomeruli.

Arteriografia renală. În diagnosticul hipertensiunii renovasculare, *arteriografia renală*, de care ne vom ocupa în continuare, și *renograma izotopică* au cîștigat un loc privilegiat.

Renoscintigrama este un înlocuitor satisfăcător al renogramei arteriografice și urografice și are avantajul inocuității.

Roentgencinematografia aduce informații foarte prețioase asupra dinamicii căilor superioare și permite testarea valorii funcționale a bazinetului în vederea unei operații plastice.

Metoda mai este folosită cu succes în studiul refluxului vezicoureteral și al tulburărilor de micțiune.

Urografia de rutină nu poate oferi, în majoritatea cazurilor, semne distinctive între un chist și o tumoare renală. De aceea pentru diagnosticul diferențial vom recurge la *ecografie*, un examen simplu și inofensiv.

Dacă ecografia este neconcludentă, vom face *tomografie computerizată* sau *arteriografie renală selectivă.*

Arteriografia renală selectivă prin cateterism percutanat al arterei femurale (Seldinger, 1953) este preferabilă aortografiei, deoarece nu dă suprapuneri vasculare. Artera femurală este puncționată cu un trocar în triunghiul Scarpa. Prin trocar se introduce o sîrmă de ghidaj și se scoate trocarul. Pe sîrma de ghidaj se montează și se introduce o sondă radioopacă pînă în artera iliacă. Se scoate sîrma de ghidaj și sub controlul ecranului de radioscopie sau de televiziune se împinge sonda pînă în artera renală. O cantitate mică (8—10 ml) de substanță opacă este suficientă pentru a obține o bună arteriografie. Seriografia în cadență rapidă este absolut necesară pentru a pune în evidență timpul arteriografic, timpul nefrografic (parenchimatos) și timpul flebografic.

Arteriografia renală rămîne examenul de elecție pentru diagnosticul hipertensiunii arteriale de origine renovasculară.

Metoda arteriografiei prin cateterism, relativ laborioasă și cu oarecare procent de riscuri, poate fi înlocuită de *angiografia cu sustragere numerică (digital substraction angiography* sau D.S.A.) care nu implică un cateterism. Substanța de contrast (20—40 ml) se injectează intravenos. Are dezavantajul că necesită o aparatură costisitoare.

O metodă recentă care suscită interes este *magnetografia.* Ea se bazează pe înregistrarea digitală a oscilațiilor nucleelor atomice sub acțiunea unui cîmp magnetic.

Un progres considerabil în explorarea radiologică îl reprezintă realizarea *tomografiei computerizate* (Hounsfield, 1974). Tomograful este construit pe un principiu nou. Imaginea se obține cu ajutorul unui computer care înregistrează cele mai fine diferențe de absorbție. Tomograma computerizată are aspectul și calitatea unei secțiuni macroscopice.

Cavografia este indicată în tumorile renale. Opacifierea venei se obține prin cateterizarea safenei și împingerea sondei pînă în vena iliacă primitivă. Clișeul se face la sfîrșitul injectării a 20 ml de substanță opacă.

Flebospermatografia a fost imaginată de E. Proca și aplicată cu rezultate foarte bune în diagnosticul trombozei de origine neoplazică a venei renale stîngi.

Se injectează prin denudare vena spermatică stîngă cu 15—20 ml de substanță opacă de urografie. Radiografia se face la sfîrșitul injecției.

Retropneumoperitoneul asociat cu urografia și tomografia este indicat pentru diagnosticarea tumorilor suprarenale și a unor anomalii renale ca rinichiul unic congenital, rinichiul polichistic.

Examenul irigoscopic al intestinului gros este util pentru diagnosticul diferențial între o tumoare colică și o tumoare renală sau pararenală.

Pielografia descendentă cu introducerea substanței de contrast prin sonda de nefrostomie este necesară pentru a cerceta permeabilitatea ureterului.

Fistulografia cu folosirea de preferință a unei substanțe hidrosolubile arată sediul și caracterul morfologic al cavității care se drenează prin fistulă.

Pentru o bună opacifiere a cavității se va folosi poziția de procubit, completată cu o incidență oblică sau de profil.

*

Urografia de rutină este în general suficientă și pentru examinarea vezicii. Dacă urografia este neconcludentă, se va recurge la examene suplimentare. Numărul acestora este foarte mare, ceea ce ar fi un indiciu că nici unul din ele nu este pe deplin satisfăcător. Se poate spune totuși că fiecare din aceste tehnici are o anumită indicație. Astfel, *cistografia cu dublu contrast* (Kneiser-Schober) este indicată pentru punerea în evidență a calculilor transparenți și a diverticulilor vezicali

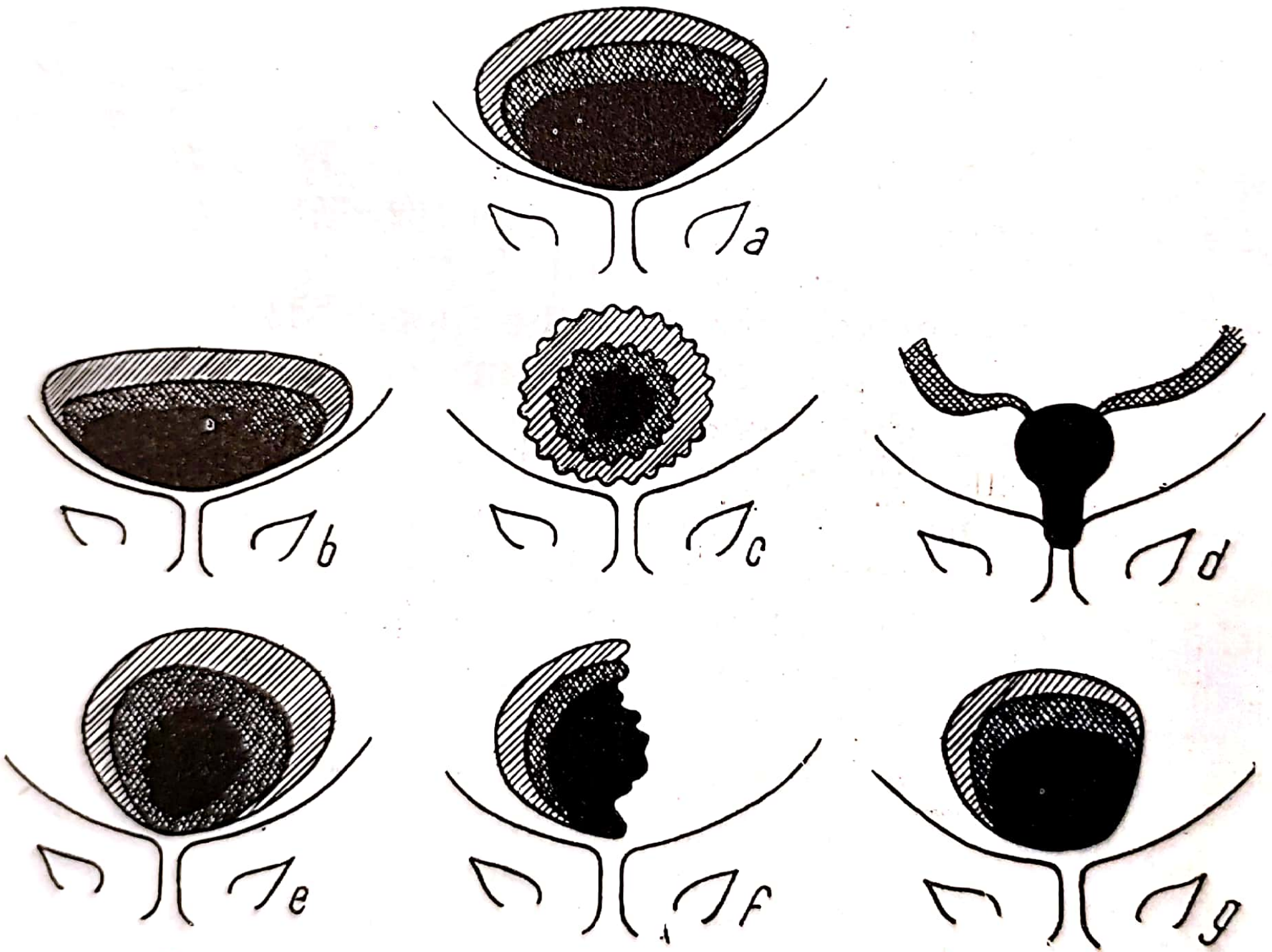

Fig. 6.1. Cistopoligrafie (metoda dr. Temeliescu) :
a — vezica normală ; *b* — tumoare neinflitrantă cu suplețe parietală păstrată ; *c* — vezică de luptă ; *d* — vezică mică, tuberculoasă, rigidă ; *e* — tumoare infiltrantă a peretelui lateral drept ; *f* — tumoare exofitică infiltrantă a peretelui lateral stîng ; *g* — tumoare parietală infiltrantă stîngă.

Pentru diagnosticul unei tumori vezicale, urografia de rutină va fi completată de o *cistopoligrafie* (Temeliescu, 1956). Această metodă constă în a înregistra pe același film conturile vezicii în stadii succesive de umplere. Cantitatea de substanță opacă variază în funcție de capacitatea vezicală. Pentru o vezică cu capacitate bună, de exemplu, se vor introduce 15 ml, apoi 30 ml, apoi 70 ml. După fiecare injectare se face o expunere. Toate expunerile se vor înregistra deci pe același film care va rămîne nemișcat. Cistopoligrafia permite să se studieze suplețea pereților vezicali și să se pună în evidență rigiditatea dată de o tumoare vezicală infiltrantă (fig. 6.1). Pe același film se desemnează bine și lacuna dată de tumoare, forma și dimensiunile acesteia.

Celelalte metode cistografice, ca cistografia cu dublu contrast, parietografia, metoda floculației torice etc. au valoare pur morfologică și nu oferă indicații asupra gradului de infiltrare a peretelui vezical.

În afară de cistopoligrafie, *arteriografia pelvină* are un număr mare de aderenţi. Tehnica constă în injectarea simultană a arterelor iliace primitive prin cateterism femural. Seriografia în cadenţă rapidă este necesară pentru punerea în evidenţă a timpilor arterial, parenchimatos şi flebografic. Vezica este în prealabil umplută cu bioxid de carbon pentru ameliorarea contrastelor.

Arteriografia pelvină prin cateterism a fost înlocuită recent cu *angiografia cu sustragere numerică*, foarte uşor de executat.

Speranţele puse în *flebografia pelvină* şi în *limfografie*, pentru evidenţierea extensiei extravezicale a unei tumori şi pentru depistarea metastazelor ganglionare, nu au fost justificate, iar cele două metode au căzut în desuetudine.

Pentru explorarea colului vezical şi a uretrei, *uretrocistografia* este de neînlocuit în anumite cazuri (disectazia colului, afecţiunile prostatei, stricturile uretrale etc.).

Din expunerea de mai sus se vede că explorarea radiologică a aparatului urinar dispune de un număr impresionant de metode. În decursul dezvoltării radiologiei urinare, unele din aceste metode au fost obiectul unui entuziasm trecător, altele s-au impus definitiv.

ANATOMIE, VARIAŢII ANATOMICE, ANOMALII

Înainte de a prezenta semeiologia radiologică este necesar să amintim cîteva date de anatomie. Anatomia radiologică a rinichilor, o anatomie pe viu, are particularităţi legate de proiecţiile radiografice în diferite planuri, cea mai curentă fiind proiecţia antero-posterioară.

Dimensiunile radiografice ale rinichiului sînt mărite, din cauza divergenţei fasciculului de raze şi din cauza distanţei obiect-film, cu aproximativ 12%. În aceste condiţii, rinichiul măsoară în medie în lungime 12,5 cm, în lăţime 6,5 cm, în grosime 3,5 cm. Mărimea celor doi rinichi este practic egală.

Situaţia rinichilor este inegală, rinichiul drept fiind situat mai jos decît cel stîng. Polul superior al rinichilor este traversat de coastele XII, iar polul inferior nu depăşeşte creasta iliacă, fiind, în general, situat în dreptul apofizei transversale L_3. Rinichiul al cărui pol inferior depăşeşte creasta iliacă este un rinichi coborît (ptozat sau ectopic). Polul lui superior pierde contactul cu ultima coastă.

Orientarea rinichilor. Rinichiul este orientat oblic în toate cele trei planuri, astfel încît faţa lui anterioară priveşte în sus şi în afară.

Polii superiori ai rinichilor sînt situaţi la 8 cm unul de altul, în timp ce polii inferiori sînt separaţi de o distanţă de 12—15 cm, în general. Axul transversal al rinichiului face un unghi de 45° cu planul medio-sagital.

Arhitectonica pielocaliceală este atît de variată, încît nu sînt doi indivizi cu pielograme identice.

În marea gamă de aspecte anatomice există totuşi un tip de bazinet, cel mai des întîlnit. Acesta este bazinetul cu trei calice principale, fiecare din acestea ramificîndu-se în 2—3 calice secundare.

Narath (1951) a arătat că numărul piramidelor, respectiv al papilelor poate varia de la 4 la 18.

Nomenclatura anatomică nu este unitară. Pentru ramificaţiile de prim ordin ale bazinetului, majoritatea autorilor folosesc denumirea de calice mari, iar pentru ramificaţiile de al doilea ordin se utilizează denumirea de calice mici. Olsson dă, pe bună dreptate, calicelor mari denumirea de ramuri bazinetale, deoarece aceste ramificaţii au formă cilindrică şi nicidecum „caliceală". El rezervă numele de calice numai ramificaţiilor de al doilea ordin. Noi vom folosi totuşi, ca majoritatea autorilor, termenii clasici de calice mari (sau principale) pentru a desemna calicele de prim ordin și calice mici (sau secundare) pentru calicele de al doilea ordin.

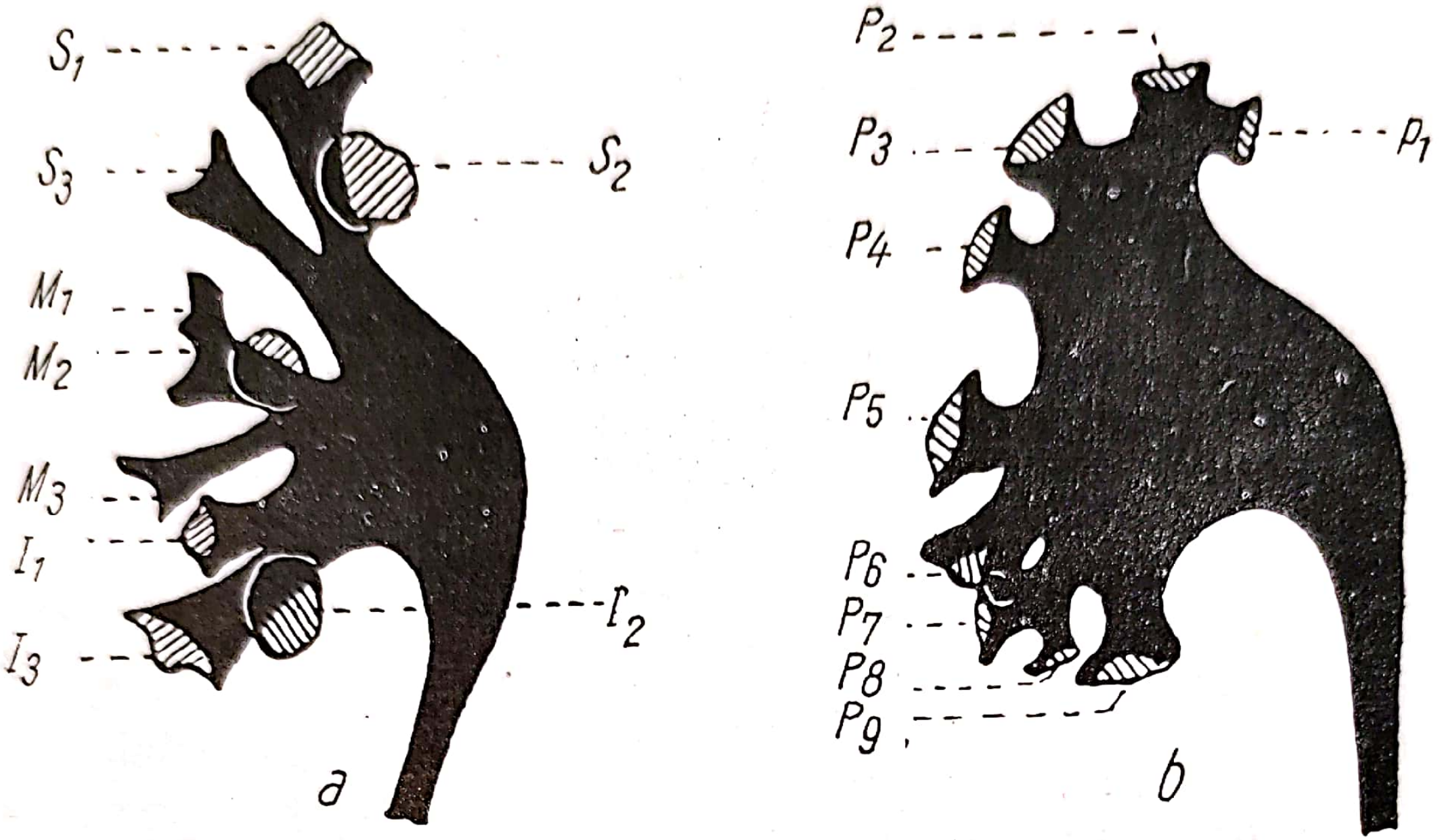

Fig. 6.2. Nomenclatură anatomică (după Temeliescu): *a* — bazinet ramificat ; *b* — bazinet primitiv.

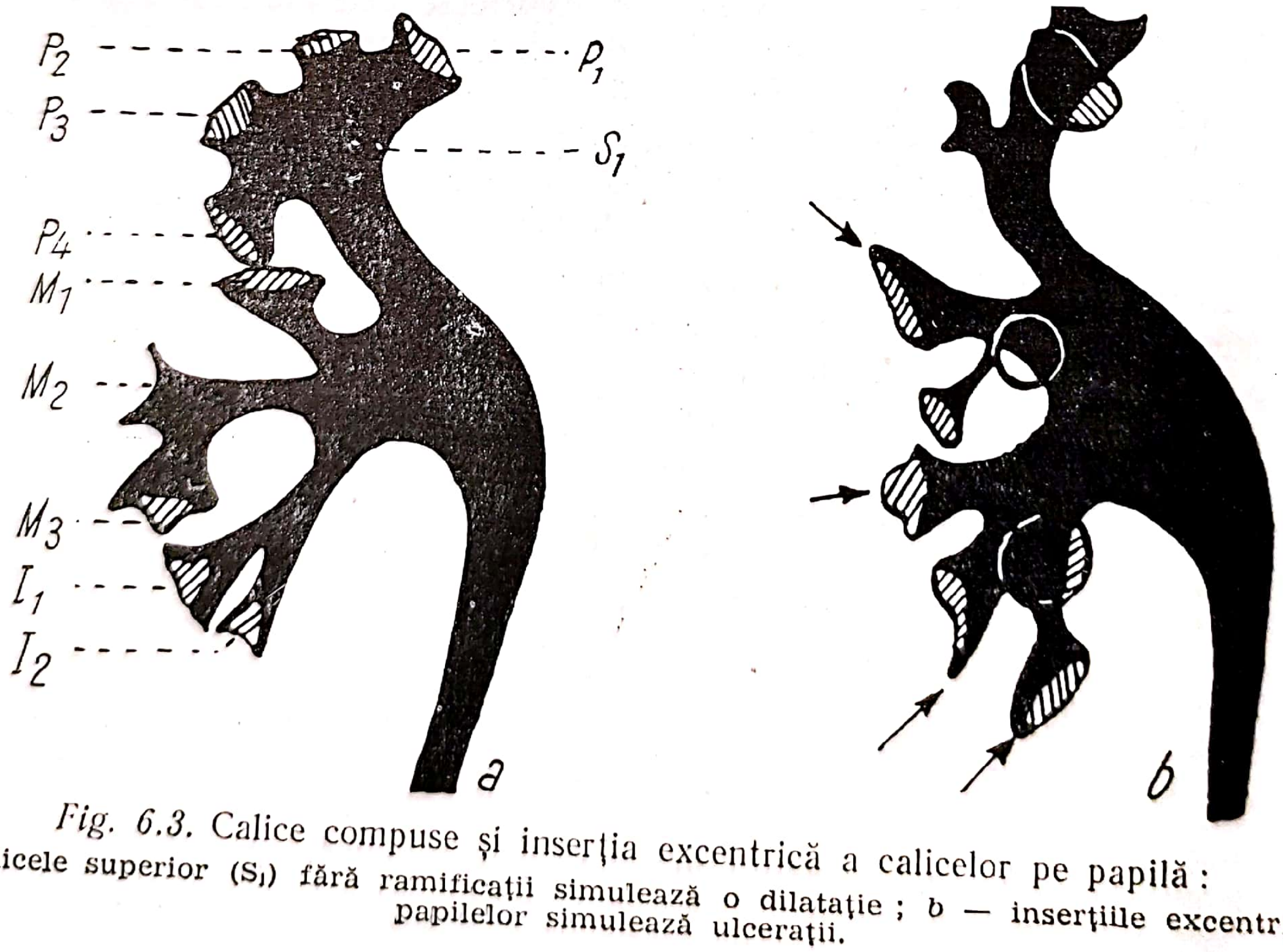

Fig. 6.3. Calice compuse și inserția excentrică a calicelor pe papilă: *a* — calicele superior (S_1) fără ramificații simulează o dilatație ; *b* — inserțiile excentrice ale papilelor simulează ulcerații.

În descrierea leziunilor caliceale este necesar să se precizeze sediul modificărilor patologice. Din lipsa unei nomenclaturi adecvate, această precizare nu se poate face. Se spune de exemplu: „un calice superior este erodat" sau „un calice mijlociu este amputat" sau „un alt calice mijlociu este lacunar", fără a se putea specifica, din lipsa nomenclaturii, care calice anume din grupul superior, mijlociu sau inferior este sediul leziunii.

Pentru a remedia acest neajuns s-a propus (Temeliescu, 1969) o nomenclatură, care pare foarte simplă și practică. Astfel s-au denumit calicele superioare : S_1, S_2, S_3 etc. ; calicele mijlocii : M_1, M_2, M_3 etc. și calicele inferioare : I_1, I_2, I_3 etc. (fig. 6.2). Nu vom omite din numărătoare calicele care se văd din față, prin transparență. Cînd calicele principale și secundare nu sînt diferențiate și identificarea lor nu se poate face, se folosește pentru precizare o numerotare a papilelor cu P_1, P_2, P_3 etc., numerotarea făcîndu-se în sens craniocaudal (fig. 6.3).

Parenchimul renal este reprezentat pe urograme de distanța dintre vîrful papilelor și suprafața rinichiului. Această distanță poate fi mai bine apreciată dacă se unesc vîrfurile papilelor printr-o *linie interpapilară* (Hodson). Distanța dintre linia interpapilară și conturul renal este numită *index parenchimatos*. Grosimea parenchimului este în mod normal, în medie, de 3,5 cm la poli și de 3 cm în partea mijlocie a rinichiului (fig. 6.4).

Rinichiul normal prezintă două particularități anatomice care merită să fie subliniate : lipsa de simetrie a celor doi rinichi ; numeroase variații anatomice.

ASIMETRIA RENALĂ

Asimetria rinichilor nu interesează numai poziția (rinichiul drept fiind situat mai jos decît cel stîng), ci implică și arhitectonica pielocaliceală. În radiologia urinară, studiul morfologic comparativ are valoare relativă din cauza asimetriei celor două organe. Narath (1951) spune că nu a văzut niciodată doi rinichi simetrici, „deși acest lucru i-ar fi făcut plăcere". Într-adevăr un bazinet poate avea formă ampulară, iar celălalt liniară. Calicele principale pot fi de o parte scurte, de cealaltă parte lungi, bine ramificate. Uneori se poate întîlni de o singură parte o dedublare bazinetală incompletă („bazinet Hyrtl" al autorilor germani). Foarte frecvent, numărul, lungimea și orientarea calicelor sînt diferite la cei doi rinichi. Totuși, în general, există o apropiere de tip morfologic, o asemănare între cavitățile pielocaliceale ale celor doi rinichi. De obicei tipul de bazinet, numărul și lungimea calicelor sînt apropiate la cele două organe.

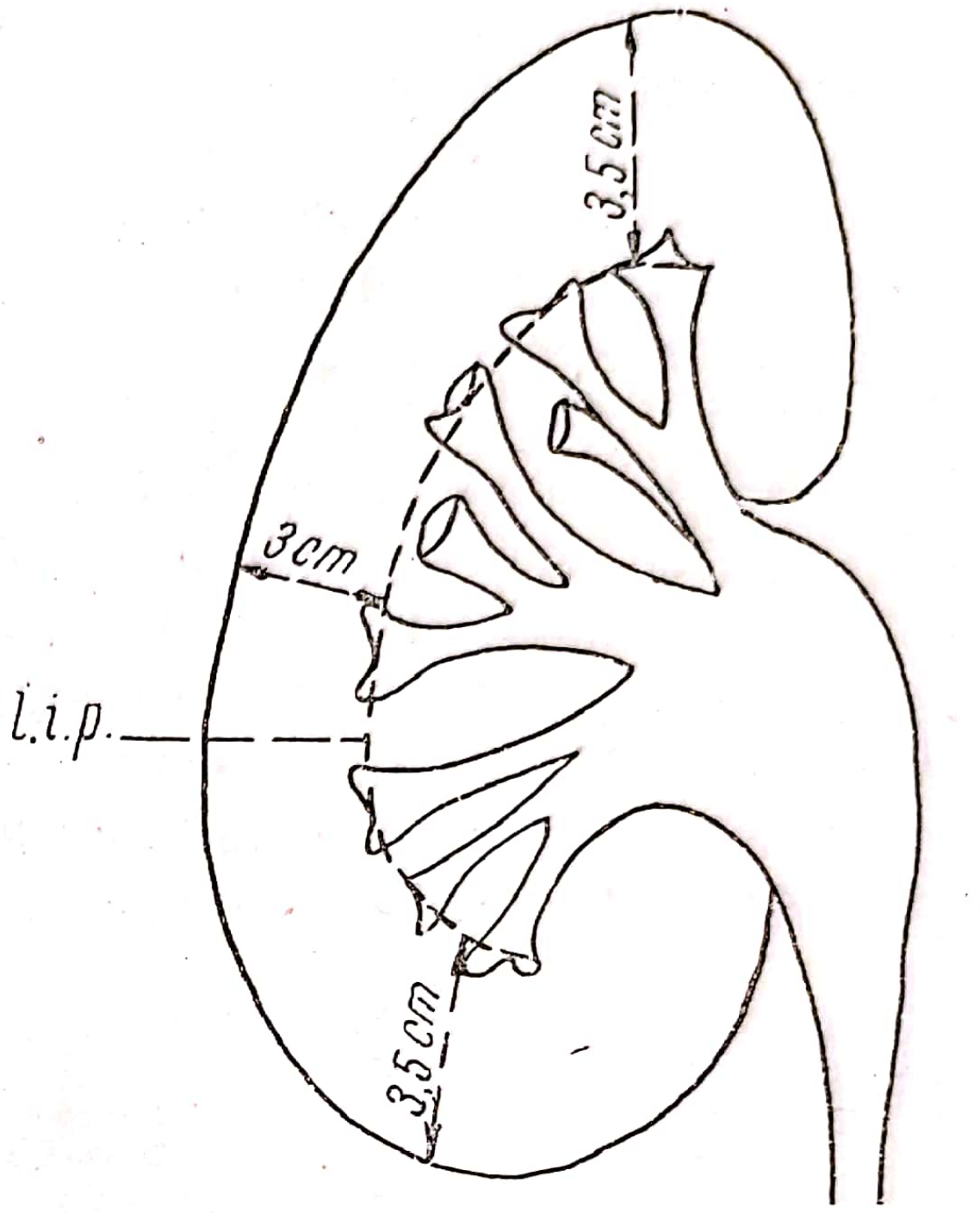

Fig. 6.4. Indicele parenchimatos (Hodson). (*L. ip.* = linia interpapilară).

În rezumat, *arborele pielic al celor doi rinichi este în general asemănător, dar niciodată simetric.*

Dintre diferitele tipuri de calice secundare, o mențiune specială trebuie acordată *calicelor compuse*, calice cu mai multe papile. Asemenea calice, de regulă calicele principal superior, are formă de ciocan *(hammerhead)*, după comparația lui Narath. Din cauza lipsei de ramificație, un calice compus *pare dilatat* și poate da naștere la erori de interpretare (vezi fig. 6.3, *a*).

O altă variantă anatomică ce poate ridica probleme de diagnostic este *inserția excentrică a calicelor pe papilă* (vezi fig. 6.3, *b*). În acest caz axul papilei, oblic, nu coincide cu axul calicelui secundar corespunzător, ci formează împreună un unghi. Din această cauză sinusul pielo-caliceal, de adîncime neegală, face un reces, care, văzut din profil, *poate simula o ulcerație*, la nivelul sinusului, iar privit din față dă impresia unei ulcerații a vîrfului papilei. Diagnosticul diferențial este greu de făcut. Conturul net al imaginii pledează pentru o inserție oblică.

Papilele proeminente conice sau cilindrice sînt varietăți fără semnificație diagnostică. Este totuși interesant de observat că papilele lungi, cilindrice, sînt identice cu cele întîlnite la cîine.

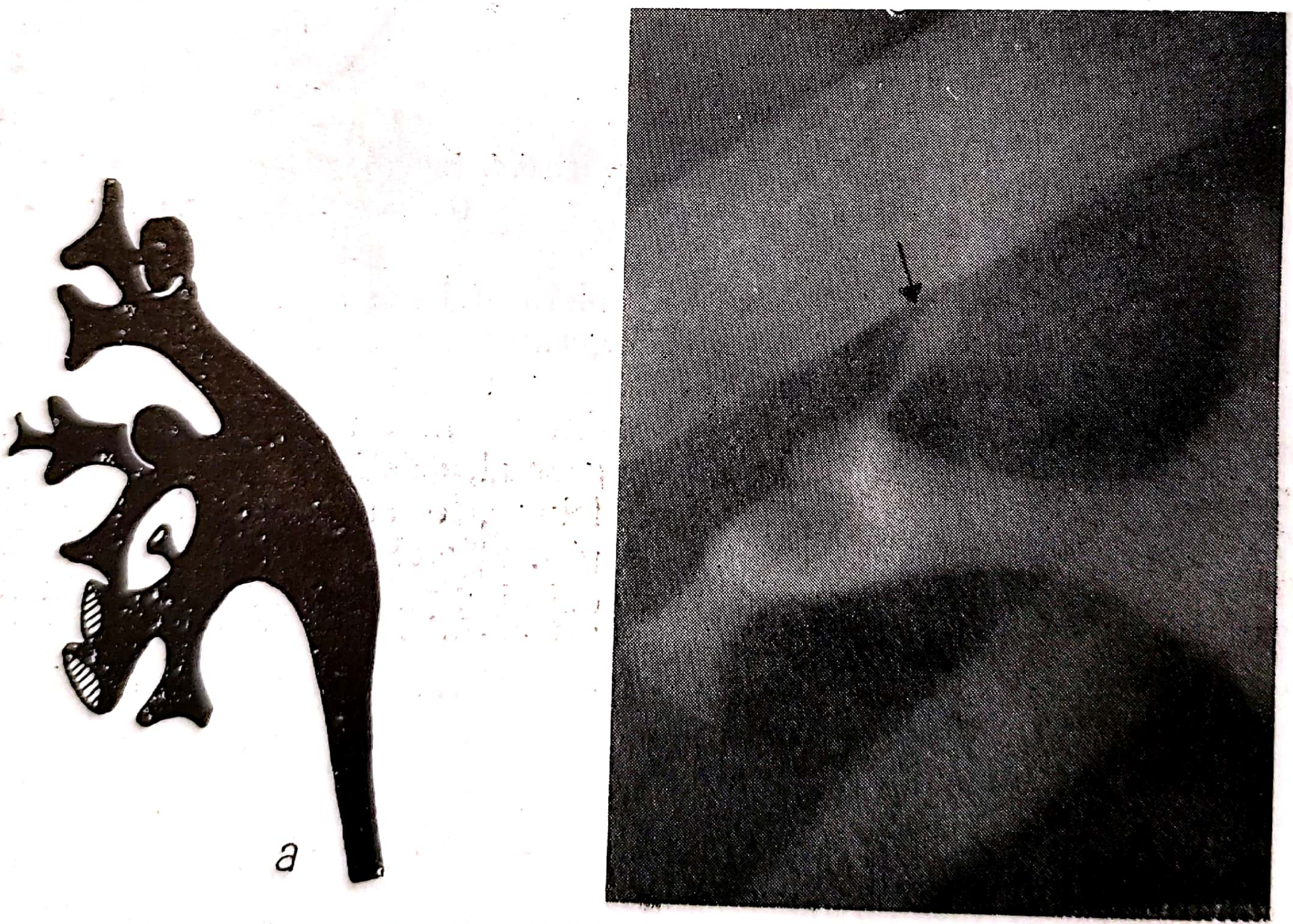

Fig. 6.5. Calice accesorii :
a — schemă ; *b* — detaliu urografic simulînd o ulcerație.

O varietate cu implicații diagnostice sînt *calicele accesorii* (fig. 6.5, *a* și *b*). Aceste calice, cu dimensiuni reduse, se pot insera pe un fornice sau se pot implanta pe un calice principal. Un calice accesoriu este un calice în miniatură, cu o tijă, un fornice și o papilă proprie. Cînd se inseră pe un calice secundar poate fi interpretat drept o nișă a papilei. Forma lui și conturul net împiedică însă o asemenea confuzie.

O altă varietate anatomică interesantă este *bazinetul primitiv* sau *ampular*. În cursul dezvoltării embriologice, despicarea secundară a papilelor și a calicelor se face într-un stadiu mai tardiv (Heidenhain, 1937). Bazinetul ampular, lipsit de ramificații, cu calice reprezentate numai de fornice, este o formă neevoluată, primitivă de bazinet. Lipsa de ramificații dă bazinetului un volum mai mare, un *fals aspect de hidronefroză*.

ANOMALIILE RENALE

Anomaliile renale sînt foarte variate, dar pot fi grupate în următoarele tipuri : anomalii de număr, de poziție, de formă, de structură și anomalii vasculare. Majoritatea nu ridică probleme de diagnostic, deoarece anomalia își prezintă propria carte de vizită pe radiografie. Sînt însă și anomalii care comportă unele dificultăți de diagnostic.

Din acest unghi de vedere, în cazul *anomaliilor de număr*, un exemplu tipic este agenezia unilaterală (rinichiul unic congenital). Adeseori pe urograme nu se poate preciza dacă lipsa de imagine a unui rinichi este expresia unui rinichi mut sau a unui rinichi absent. Retropneumoperitoneul găsește în acest caz o indicație majoră. El va arăta vidul lombar dat de lipsa rinichiului. În acest caz se poate face confuzie între o agenezie și o ectopie. Dacă imaginea unui rinichi lipsește în lombă, se va cerceta cu atenție dacă rinichiul nu se află în ectopie (ectopia încrucișată) sau în ectopia ileolombară (fig. 6.6) (iliacă sau pelvină). În ectopia pelvină (fig. 6.7) imaginea cavităților pielocaliceale poate fi mascată de sacru. Anomalia de număr este în aceste cazuri numai aparentă, în realitate fiind vorba de o anomalie de poziție. Eroarea se poate face și în scintigrafie, dacă se explorează numai lombele. În toate cazurile în care scintigrama arată o lipsă de imagine de o parte, se va face și scintigramă pelvină și se va completa examenul cu o urografie.

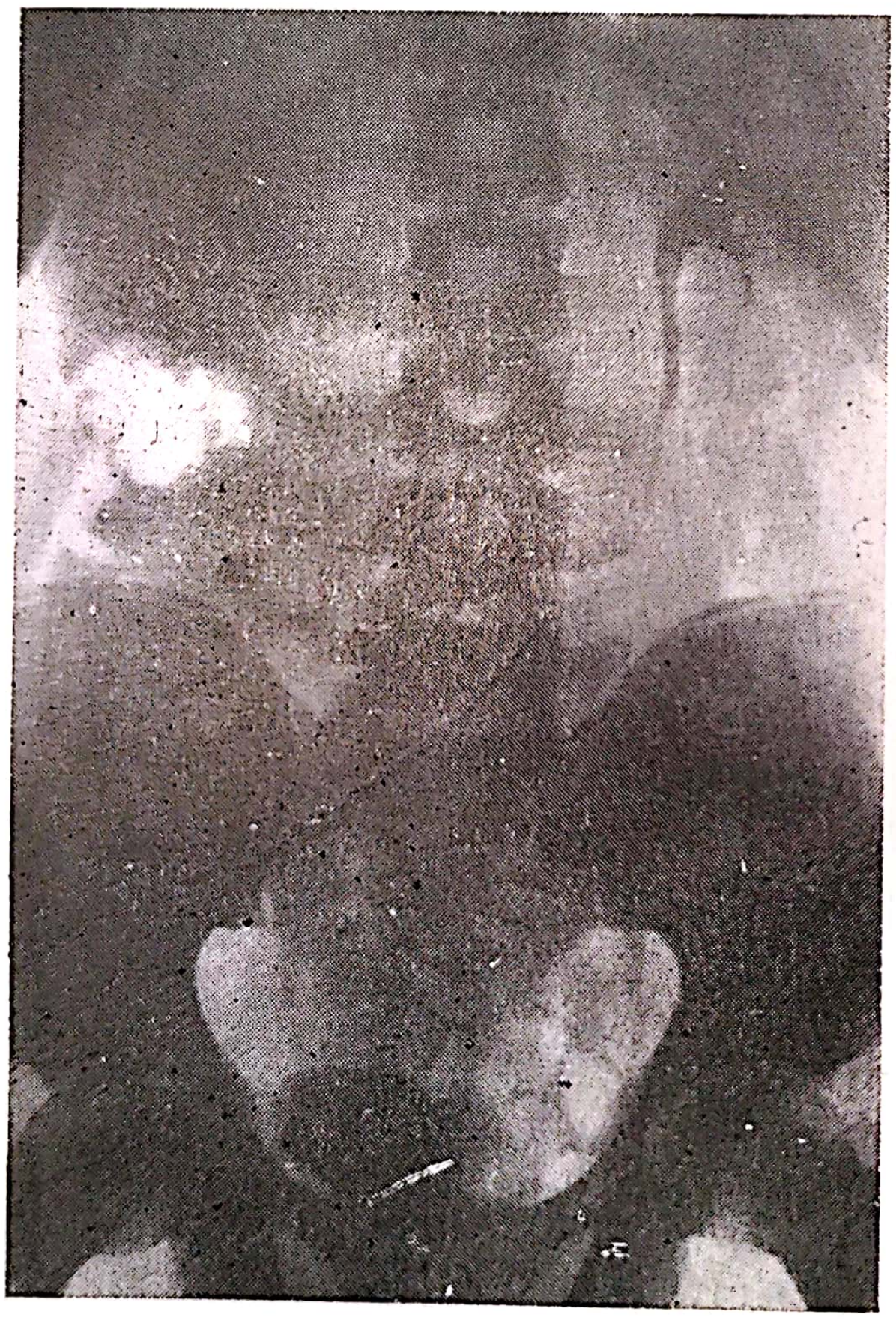

Fig. 6.6. Rinichi drept în ectopiei leo-lombară (aspect urografic).

Dintre anomaliile de număr, duplicitatea este cea mai des întîlnită. Atragem atenția asupra unei particularități importante și puțin cunoscute ; bazinetul superior, de obicei liniar, drenează de regulă numai grupul superior de calice, în timp ce bazinetul inferior, de obicei ampular, drenează calicele mijlocii și inferioare (fig. 6.8). Se observă uneori mutismul unuia din cei

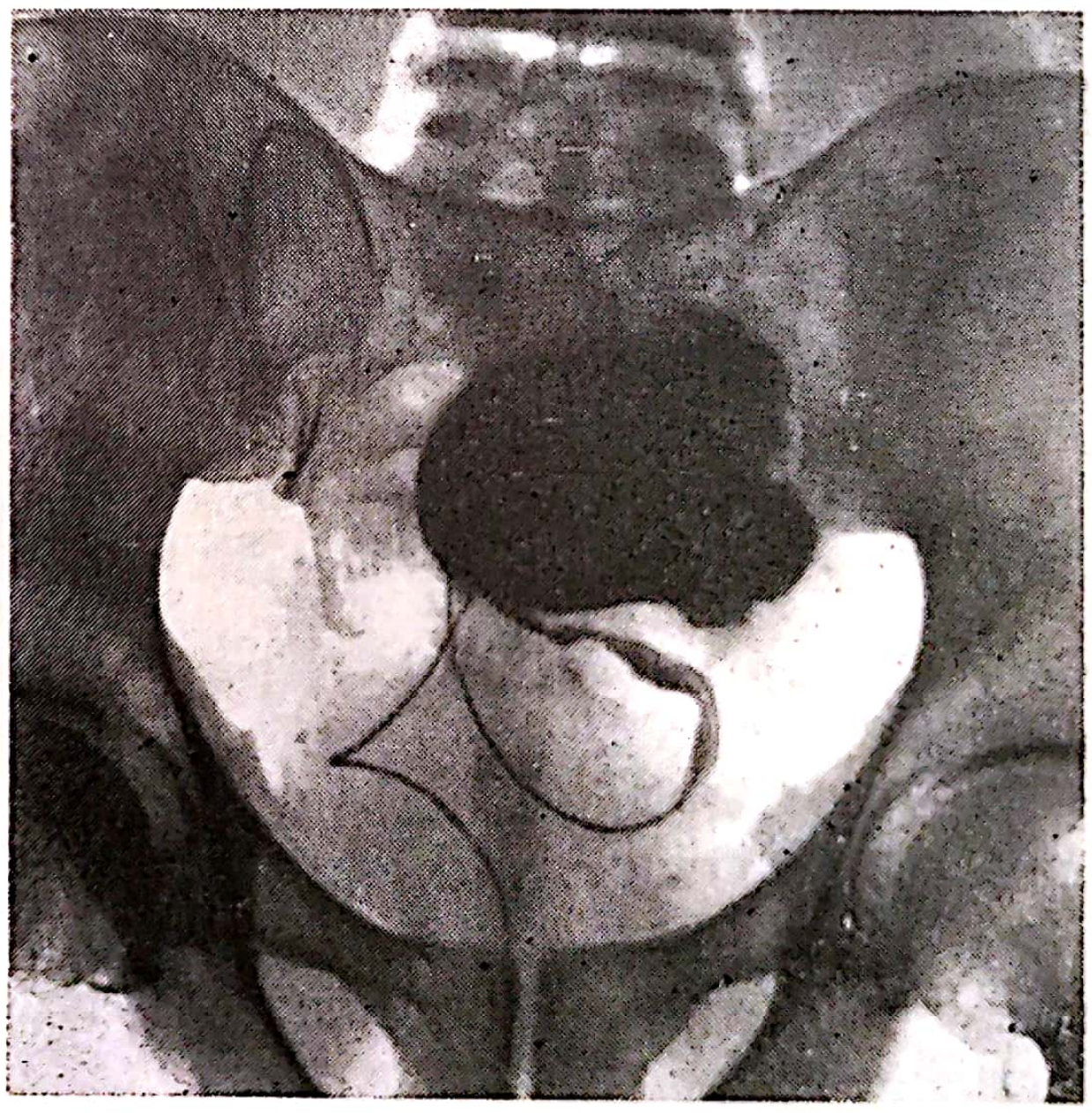

Fig. 6.7. Rinichi stîng în ectopie pelvină (pielografie ascendentă pentru că rinichiul este „mut" urografic).

doi rinichi, mai frecvent al rinichiului inferior. Pe urogramă rinichiul superior, singurul funcțional, poate fi confundat cu un rinichi hipoplazic. Numărul redus de calice secundare și bazinetul liniar, neramificat (fără calice principale) vor atrage atenția asupra anomaliei și vor permite să se depisteze mutismul rinichiului inferior.

Fig. 6.8. Bazinet dublu: la calicele mijlocii (M_1 și M_2) se evidențiază necroză papilară cu calice în „măciucă“ și papile sechestrate

Dintre *anomaliile de formă* o mențiune specială merită rinichiul cu lobulație fetală și rinichiul-dromader.

Rinichiul cu *lobulație fetală* (fig. 6.9) are conturul boselat. Boselurile, delimitate de incizuri, nu trebuie confundate cu incizurile date de retracția parenchimului întîlnită în pielonefrita cronică sau în tuberculoză. Urografia elimină orice confuzie, deoarece modificările patologice de contur sînt însoțite totdeauna de modificări ale calicelor. În lobulația fetală, arborele pielic are aspect normal.

Rinichiul-dromader sau *cifotic* (fig. 6.10) este o deformare a rinichiului stîng provocată de o compresiune splenică, deși splenomegalia nu este obligatorie. Polul superior al rinichiului este subțiat și, prin contrast, cele 2/3 inferioare ale rinichiului par mărite de un proces



Fig. 6.9. Rinichi cu lobulație fetală.



Fig. 6.10. Rinichi cifotic (în dromader).

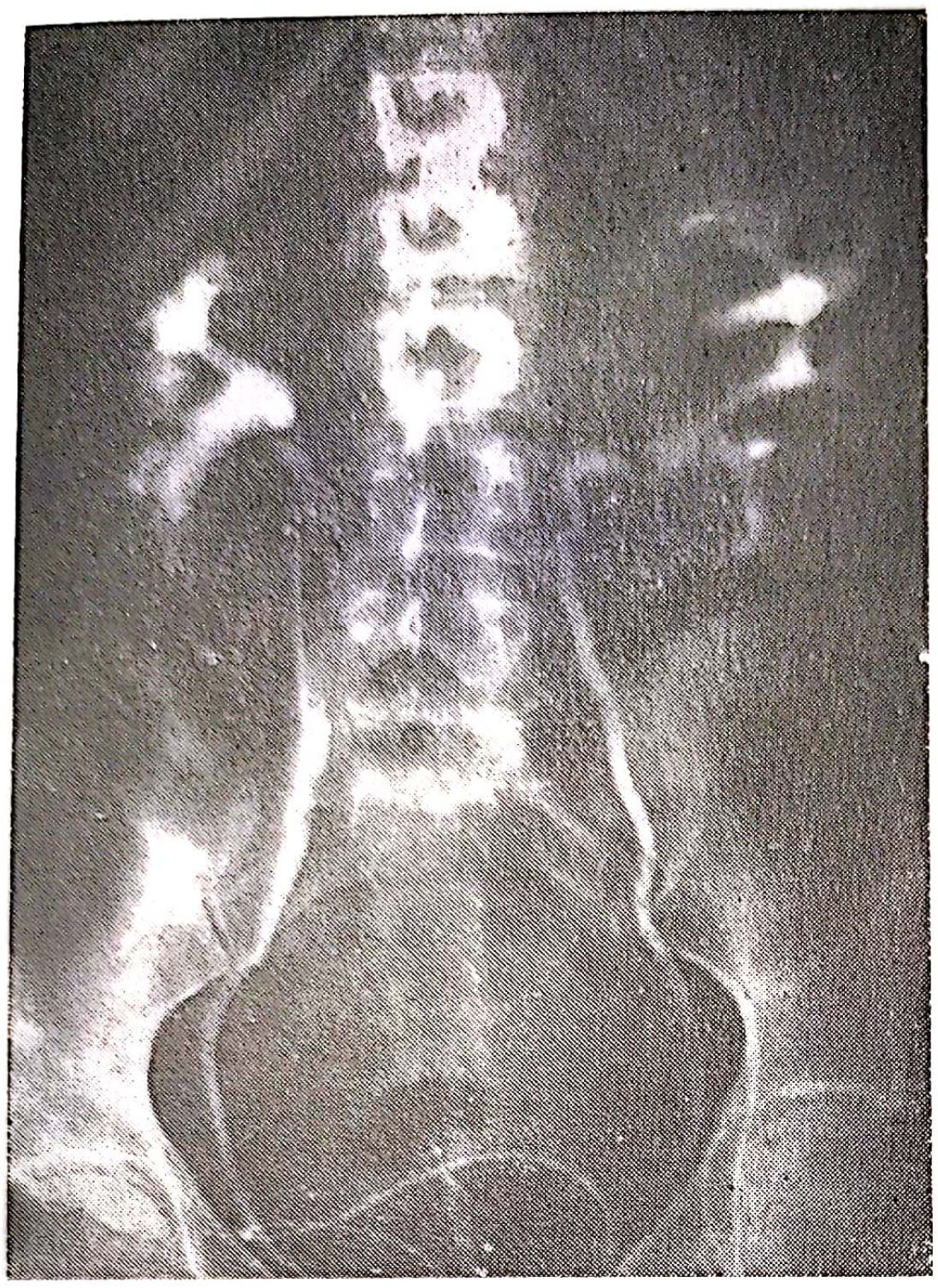

Fig. 6.11. Rinichi polichistic stîng (aspect pielografic).

expansiv. Lipsa semnelor caliceale patologice este caracteristică rinichiului cifotic.

Dintre *anomaliile de structură*, cîteva implică dificultăți de interpretare. Un *chist pielogen* poate fi confundat cu o cavitate patologică, cu o cavernă deterjată în special. Lipsa altor modificări pielocaliceale pledează pentru caracterul benign congenital al cavității.

Rinichiul *polichistic* (fig. 6.11) cînd chisturile sînt limitate la un segment al rinichiului, poate fi confundat cu o tumoare. Lărgirea și deformarea calicelor secundare în semilună, în trapez, etajarea calicelor, mărirea rinichiului mai mult în sens vertical, sînt semnele principale și caracteristice ale rinichiului polichistic.

Rinichiul *spongios* (fig. 6.12) sau boala Cacchi și Ricci este o malformație congenitală caracterizată macroscopic prin mărirea de volum a piramidelor, care au aspect spongios. Microscopic se văd tubii colectori dilatați și chisturi. Chisturile pot comunica cu tubii sau pot fi izolate. Cavitățile conțin săruri calcare precipitate sau calculi.

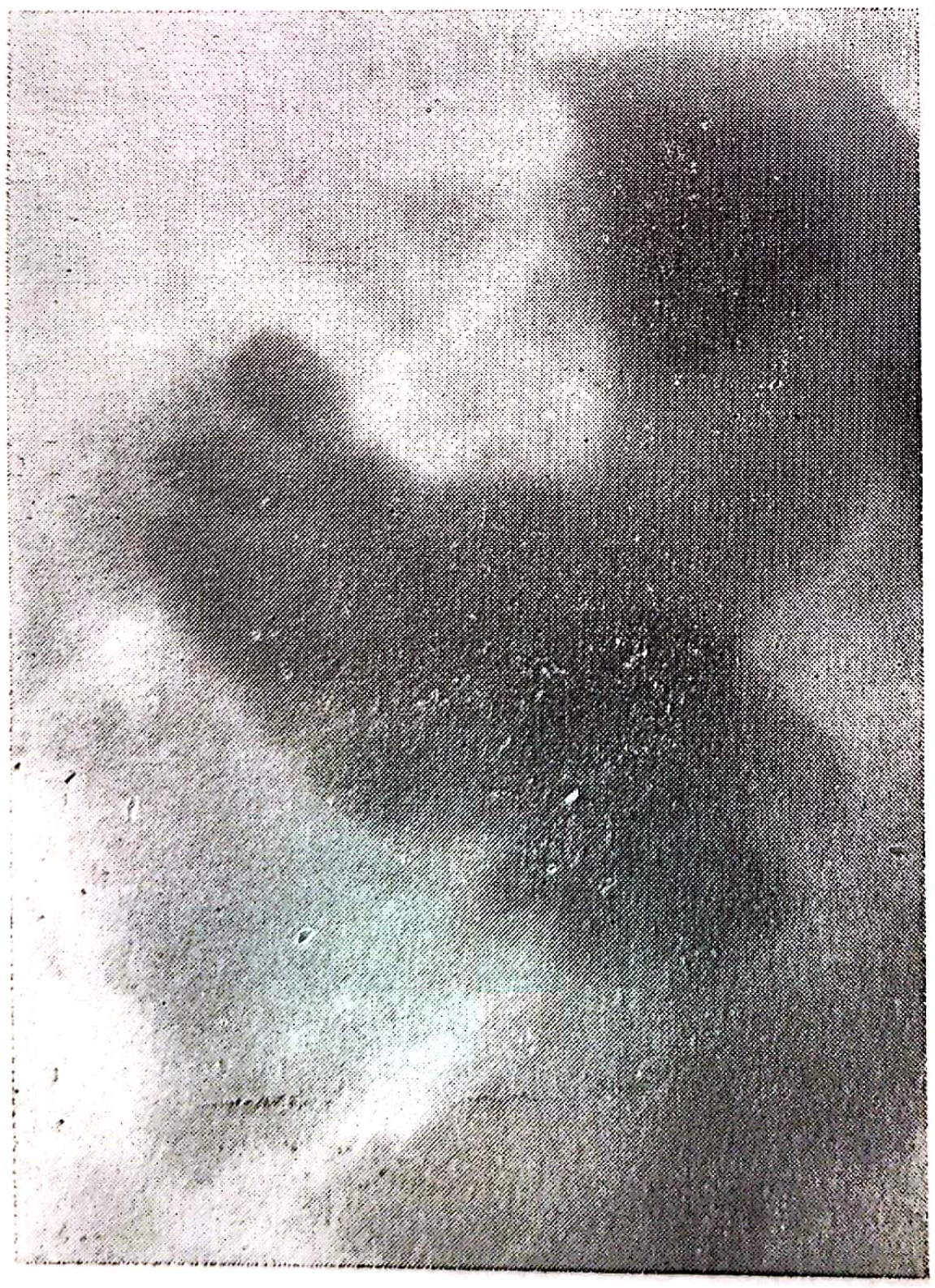

Fig. 6.12. Rinichi *„în burete"* (boala Cacchi-Ricci); detaliu urografic al calicelui inferior cu aspect în „buchet de flori".

Pe radiografia directă se văd microcalculi rotunzi și denși, grupați la vîrful piramidelor, dînd un aspect destul de caracteristic.

Pe urograme, tubii colectori dilatați, cu aspect microchistic, se opacifiază primii înaintea calicelor, și rămîn opacifiați după evacuarea calicelor pe urogramele tardive.

Pe urograme, papilele apar mărite, cu numeroase cavități de formă și dimensiuni variate. În unele cazuri se văd cavități striate mergînd de la vîrful papilei către baza ei și care sînt tubi colectori dilatați. Micile chisturi variază de la dimensiuni abia perceptibile pînă la mărimea unui bob de mazăre. Altele sînt neregulate sau triunghiulare. În unele cazuri, suprafața papilei are aspect spumos (*blistered*) din cauza cavităţilor neopacifiate. Chisturile grupate în piramide au mai fost comparate cu „buchete de flori" (vezi fig. 6.12).

Pe radiografia directă, microcalculii din rinichiul spongios pot fi confundaţi cu nefrocalcinoza. Urografia va stabili diagnosticul.

Pe urograme, rinichiul spongios poate trece neobservat sau poate fi confundat cu rinichiul tuberculos, cu pielonefrita cronică etc.

SEMEIOLOGIE

SEMNELE RENALE PARENCHIMATOASE

Radiografia directă poate releva unele semne patologice importante cum sînt opacităţile calcare, modificările de volum şi de contur ale rinichilor.

Calcifierile situate în parenchim îmbracă forme variate. Calcifierile neomogene, întinse, care dau aspect tigrat unui segment renal sau întregului rinichi, sînt caracteristice pentru rinichiul *mastic* parţial sau rinichiul mastic total din tuberculoză. Uneori calcifierea unui mastic tuberculos poate fi atît de intensă încît să simuleze un calcul.

Opacităţile calcare inelare voluminoase sugerează calcifierea peretelui unui chist.

Tumorile renale maligne, mai ales cele cu evoluţie lentă (tumorile Grawitz), prezintă calcifieri arcuate, rectilinii sau în vîrtejuri.

Depunerile calcare de pe suprafaţa unor *papile necrozate* se văd pe radiografia directă sub aspectul unor mici inele centrale.

Nisipul şi microcalculii care burează tubii Bellini în *nefrocalcinoză* se văd ca nişte fine opacităţi liniare sau rotunde, grupate la nivelul piramidelor. Aspectul este asemănător cu cel întîlnit în rinichiul spongios. Urografia va aduce precizările necesare.

Opacităţile calcare extrarenale (calculi biliari, calculi pancreatici, calcifieri ale cartilajelor costale, calcifieri ganglionare, fleboliţi splenici, calculi stercorali, calcifieri într-un abces osifluent, calcifieri peritoneale etc.) pot crea dificultăţi de diagnostic diferenţial cu opacităţile calcare renale. Pentru soluţionarea dilemei se preconizează radiografii în incidenţe suplimentare.

Dar chiar urogramele din faţă pot indica diagnosticul corect. O opacitate calcară intrarenală va păstra pe toate urogramele aceleaşi raporturi cu cavităţile pielocaliceale. Aceste raporturi se modifică în cazul în care opacitatea este extrarenală, fapt ce se explică prin schimbările de proiecţie în timpul respiraţiei. Rinichiul are mişcări mai mari decît planurile posterioare şi mişcări mai mici decît planurile (organele) anterioare.

Niciodată, practic vorbind, apneea nu se face exact în aceeaşi fază respiratorie. Din această cauză, proiecţia unei opacităţi extrarenale variază în raport cu rinichiul, de la o urogramă la alta şi putem afirma că o *opacitate calcară care-şi schimbă poziţia faţă de calice, faţă de conturul renal şi faţă de bazinet pe diferite urograme este o opacitate extrarenală* (fig. 6.13). Acest semn poartă numele de *semnul raporturilor* (Temeliescu).

Modificările de volum a rinichilor pot fi observate pe radiografia directă, dar mai ales pe urografie, pe urotomografie sau pe arteriografie în momentul nefrografic.

Rinichiul poate fi mărit prin hiperplazie, cum este cazul rinichiului unic congenital sau chirurgical.

Rinichiul patologic poate creşte considerabil în hidronefroză, în pionefroză și în rinichiul polichistic. Mărirea de volum poate fi egală, organul păstrînd forma ovoidă, cum se vede în hidronefroză, sau poate fi inegală, cum se observă în tumorile renale, în chisturi, în pionefrită, în hipertrofia compensatoare localizată. În aceste cazuri, rinichiul prezintă o boselură mai mult sau mai puțin voluminoasă.

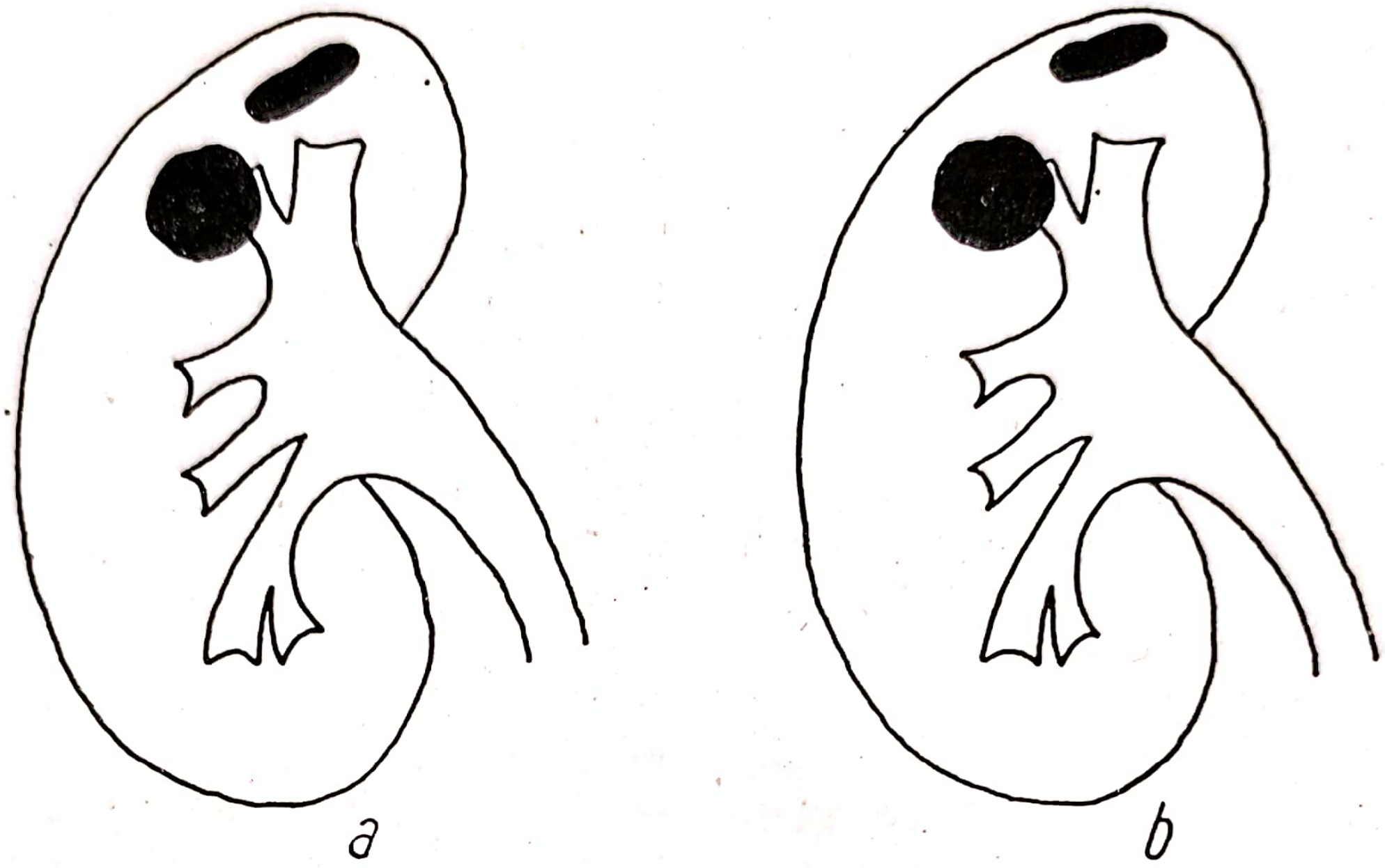

Fig. 6.13. Semnul raporturilor (Temeliescu); două urograme din aceeași serie: opacitatea rotundă este intrarenală, rămîne neschimbată, opacitatea ovalară își schimbă raporturile cu calicele și conturul renal, deci este extrarenală.

Reducerea de volum poate fi globală sau parțială: cea globală se întîlnește în rinichiul hipoplazic sau atrofic, iar cea parțială, cu retracția unui segment, de obicei a unuia din poli, se vede în tuberculoză sau în pielonefrita cronică. În pielonefrita cronică, retracția are loc de obicei în focare multiple.

Modificările de contur al rinichilor pot apărea pe radiografia directă, dar mai ales pe urografie, urotomografie, arteriografie și tomografia computerizată.

Conturul rinichiului poate fi boselat în unele anomalii (rinichi polichistic, rinichi lobulat fetal, rinichi-dromader). De asemenea, el poate prezenta o boselură în caz de tumoare, chist, pionefroză parțială, pionefrită (abces, furuncul) iar distanța dintre fornicele caliceale și conturul renal poate fi mărită. *Mărirea localizată a indexului parenchimatos este un semn important de proces expansiv.*

Incizurile pe suprafața rinichiului sînt expresia unui proces parenchimatos retractil. Ele se observă în pielonefrita cronică, tuberculoză, infarctul organizat. Nu vor fi confundate cu incizurile unei lobulații fetale.

Dispariția conturului renal este expresia unui proces de perinefrită; dacă se adaugă și ștergerea psoasului, asociate cu o scolioză concavă de aceeași parte, sugerează un flegmon perinefretic, diagnostic care va fi întărit de imobilitatea cupolei diafragmatice corespunzătoare.

Funcția renală excretorie (glomeruli) și secretorie (tubi) poate fi diminuată sau absentă. Testul Ravasini, reluat de Maxwell, arată dacă secreția este întîrziată. *Secreția întîrziată* este expresia unor leziuni glomerulare sau a unei tensiuni arteriale scăzute prin leziune congenitală sau cîştigată a arterei renale.

Opacifierea inegală a cavităţilor pielocaliceale ale celor doi rinichi (testul von Lichtenberg) indică diminuarea funcţiei rinichiului ale cărui cavităţi sînt mai slab opacifiate. Acest test trebuie interpretat cu discernămînt, deoarece cavităţile în stază apar mai intens opacifiate decît cele normale, dînd o imagine „prea frumoasă" („*image trop belle*" — Colliez). Un lector neavizat poate inversa deci valoarea funcţională a celor doi rinichi. Eroarea poate fi uşor evitată dacă se ţine seama de tonusul cavităţilor, care este scăzut cînd există stază; cavităţile apar mai dilatate, hipotone. Hipotonia poate interesa calice izolate sau tot arborele pielic.

O altă cauză de eroare în aprecierea gradului de opacifiere îl reprezintă stratificarea substanţei opace, care, avînd o greutate specifică mai mare decît urina, sedimentează în părţile declive. Calicele situate dorsal pot fi deci mai intens opacifiate decît cele situate ventral. Fenomenul a fost descris pentru prina oară de Laurell (1925), apoi de Ribbing (1933) la pielografie şi de Ettinger (1943) la urografie.

Secreţia slabă, întîrziată unilateral, ca expresie a unor leziuni parenchimatoase, se întîlneşte în hidronefroză, piohidronefroză, tuberculoza renală, litiaza renoureterală complicată etc.

Secreţia slabă bilateral este provocată de leziuni difuze de scleroatrofie sau de necroză (pionefroză banală sau tuberculoasă). Anumite teritorii indemne mai păstrează încă o bună epurare a substanţei de contrast. Corolarul umoral este azotemia moderată. În azotemiile care depăşesc 1 g secreţia substanţei opace nu se decelează pe urografia de rutină, dar este bună în urografia prin perfuzie.

Lipsa de secreţie unilaterală, „rinichiul mut urografic", se întîlneşte în colica renală şi în leziunile avansate ale parenchimului renal, care au dus la dispariţia totală a eliminării substanţei de contrast (Burghele, 1955), adică în pionefroze, hidronefrozele avansate cu parenchimul atrofic (rinichi mare), scleroatrofiile renale unilaterale (rinichi mic).

Rinichiul mut se mai întîlneşte şi în trombozele renale. Pielografia retrogradă va arăta o pielogramă normală. Se poate enunţa formula: rinichi mut+pielogramă normală=tromboză vasculară. În tromboza arterei principale rinichiul este mic. În tromboza venoasă rinichiul este mărit. Diagnosticul va fi confirmat de angiografia cu sustragere numerică.

Mutismul renal se întîlneşte rar în *tumorile renale*, care în general respectă o mare parte din parenchimul excretor, fiind însă regulă cînd tumoarea obstruează bazinetul, ureterul, sau pediculul vascular renal.

Lipsa rinichiului şi rinichiul ectopic nu trebuie confundat cu imaginea de rinichi mut. Despre conduita necesară spre a evita eroarea, am scris mai sus.

Lipsa de secreţie a unui teritoriu renal limitat este bine pusă în evidenţă de nefrogramele urografice şi mai ales urotomografice. *Zone mute* se întîlnesc în chisturile renale, în unele tumori renale (tumori necrozate), în tuberculoză (tuberculoame), în pielonefrita cronică.

Arteriografia pune în evidenţă *vascularizaţia anormală* a parenchimului.

Deplasarea arterelor interlobare şi a ramurilor lor este expresia unui proces expansiv (chist, tuberculom, abces, furuncul, unele tumori).

Reducerea numărului arterelor şi arteriolelor se vede în pielonefrita cronică, în hidronefroze, în pionefroze, în rinichii polichistici.

Multiplicarea vasculară cu formarea unei rețele dense, anarhice și apariția unor mici lacuri este caracteristică tumorilor maligne. Uneori, aceste modificări se văd în jurul unei zone mute și indică o tumoare malignă necrozată sau chistică.

SEMNELE CALICEALE

Semnele caliceale importante pentru diagnostic sînt numeroase. Nu vom reveni asupra modificărilor congenitale (anomalii) și vom expune numai semnele patologice.

Semne funcționale

Dilatația unui calice poate avea drept cauză infecția banală sau tuberculoasă. Dilatația infecțioasă este moderată. Calicele este mărit, dar își păstrează forma, cu papile evidente. Mai rar, papila pare turtită prin edem al sinusului pielocaliceal, care este șters. Fornicele ia aspect de petală (fig. 6.14, *a*).

Dilatațiile prin obstacol în căile de drenaj pot atinge dimensiuni mai mari. Obstacolul poate fi un calcul, o stenoză, o tumoare intrinsecă, o compresiune din afară. Dilatațiile mai pot avea drept cauză refluxul vezicoureteral, care creează hiperpresiune (*back pressure*) în amonte. Un calice dilatat își pierde forma de cupă, apare suflat, rotunjit (fig. 6.15). Pe urograma de 5 minute, cînd dilatația este mai importantă, se opacifiază numai extremitățile caliceale (fornicele), dilatate și rotunjite, luînd aspectul unor „bule“ caracteristice hidronefrozelor prin obstacol bazinetal sau ureteral sau prin reflux vezicoureteral. Pe urogramele tardive, calicele și bazinetul — bine opacifiate — formează în ansamblu o imagine în *„labă de elefant“*.

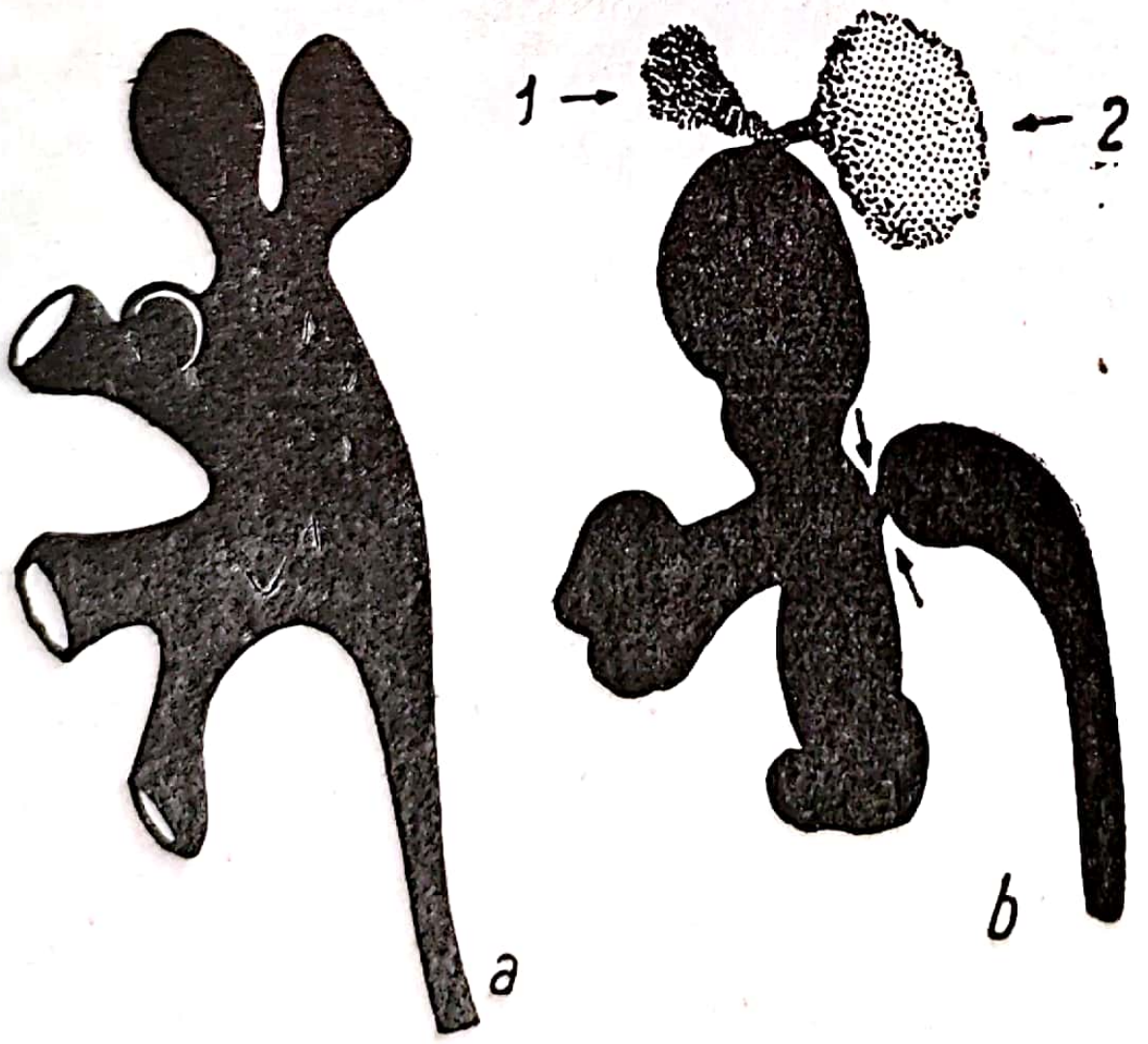

Fig. 6.14. Modificări caliceale:
a — calice superioare (S_1 și S_2) dilatate în „petală de floare“; *b* — caverne polare superioare (*1, 2*), amputare de calice, stenoză bazinetală.



Fig. 6.15. Aspect radiologic diferențiat pielonefrită cronică-hidronefroză:
a — geneza unui calice „în măciucă“ (*1, 2, 3*); *b* — geneza unei bule caliceale (*1, 2, 3*).

În hidronefrozele mari, parenchimul centrifugat apare subțire, cu un *indice parenchimatos* mai mult sau mai puțin redus.

Obstruarea unei singure tije caliceale dă naștere unei dilatații limitate la calicele aferent, adică la un *hidrocalice*.

Calicele excavat este calicele care și-a pierdut papila. Pierderea de substanță poate interesa numai partea centrală a papilei sau papila în totalitate. Calicele care și-a pierdut papila în totalitate are formă de măciucă; este numai în aparență dilatat, tija caliceală păstrîndu-și calibrul normal. Această formă de calice se întîlnește în *necroza papilară* (fig. 6.16).

Forma de *calice în măciucă* mai poate fi datorită unui alt mecanism, și anume retracției fibroase cicatriceale a piramidei din pielonefrita cronică (fig. 6.17). În această afecțiune, procesul retractării se trădează pe nefrogramă printr-o scădere a indicelui parenchimatos și apariția de depresiuni sub formă de incizuri sau ancoșe pe suprafața rinichiului.



Fig. 6.16. Necroză papilară (schemă):
a — geneza unei excavări parțiale (1, 2, 3);
b — geneza unei excavări totale (1, 2, 3).

Eroziunile caliceale sînt caracterizate radiologic prin contururi neregulate, dințate, estompate ale fornicelui. Calicele poate căpăta aspectul *mîncat de molii*, destul de tipic pentru tuberculoză. Eroziunea poate duce la formarea unei *caverne*, o cavitate neregulată în comunicare cu calicele (fig. 6.14, *b* și 6.18).

Stenozele caliceale sînt expresia unei retracții cicatriceale, mai rar a unui edem al peretelui. Stenoza poate fi situată pe infundibulul unui calice sau pe joncțiunea pielocaliceală.

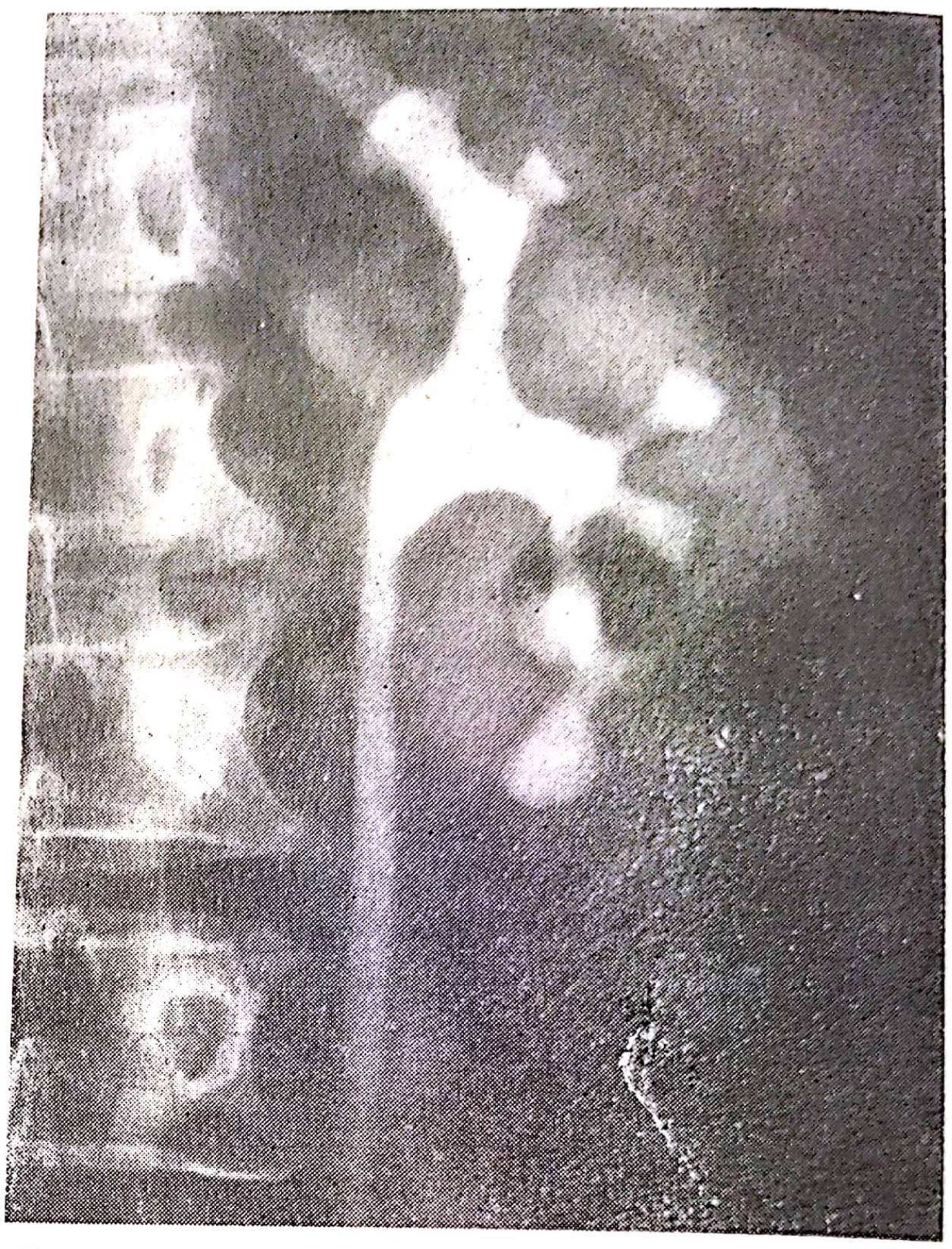

Fig. 6.17. Pielonefrită cronică; calice deformate în „măciucă“.

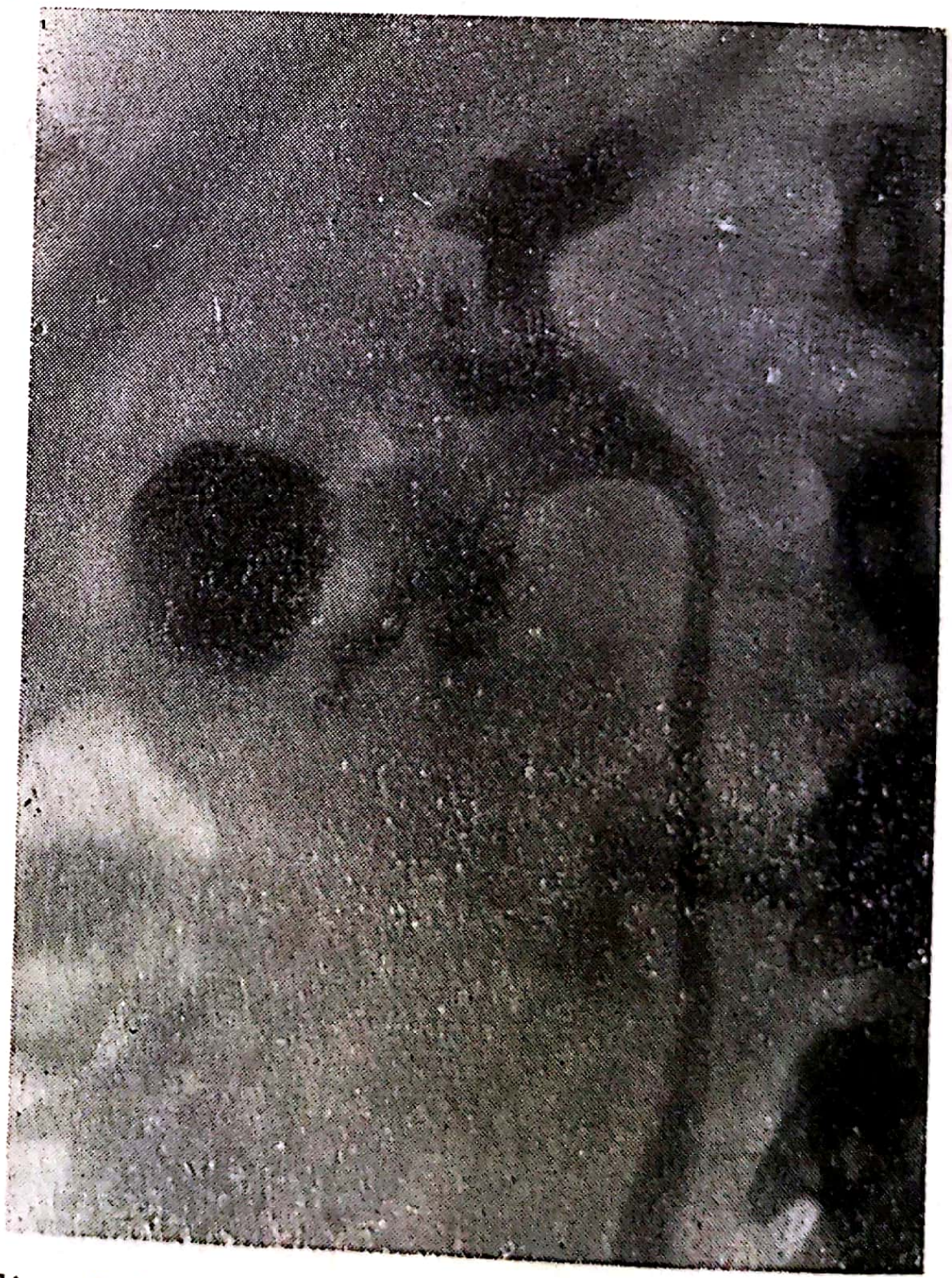

Fig. 6.18. Tuberculoză renală (cavernă deschisă).

Consecința stenozei este o dilatație în amonte. Dacă un grup de calice secundare este dilatat prin stenoza calicelui principal aferent, se poate observa o imagine de *margaretă*.

Cînd stenoza este completă, ea duce la excluderea calicelor aferente și infundibulul stenozat se termină printr-un pinten numit *spină reziduală*. Acest aspect este caracteristic tuberculozei (fig. 6.19).

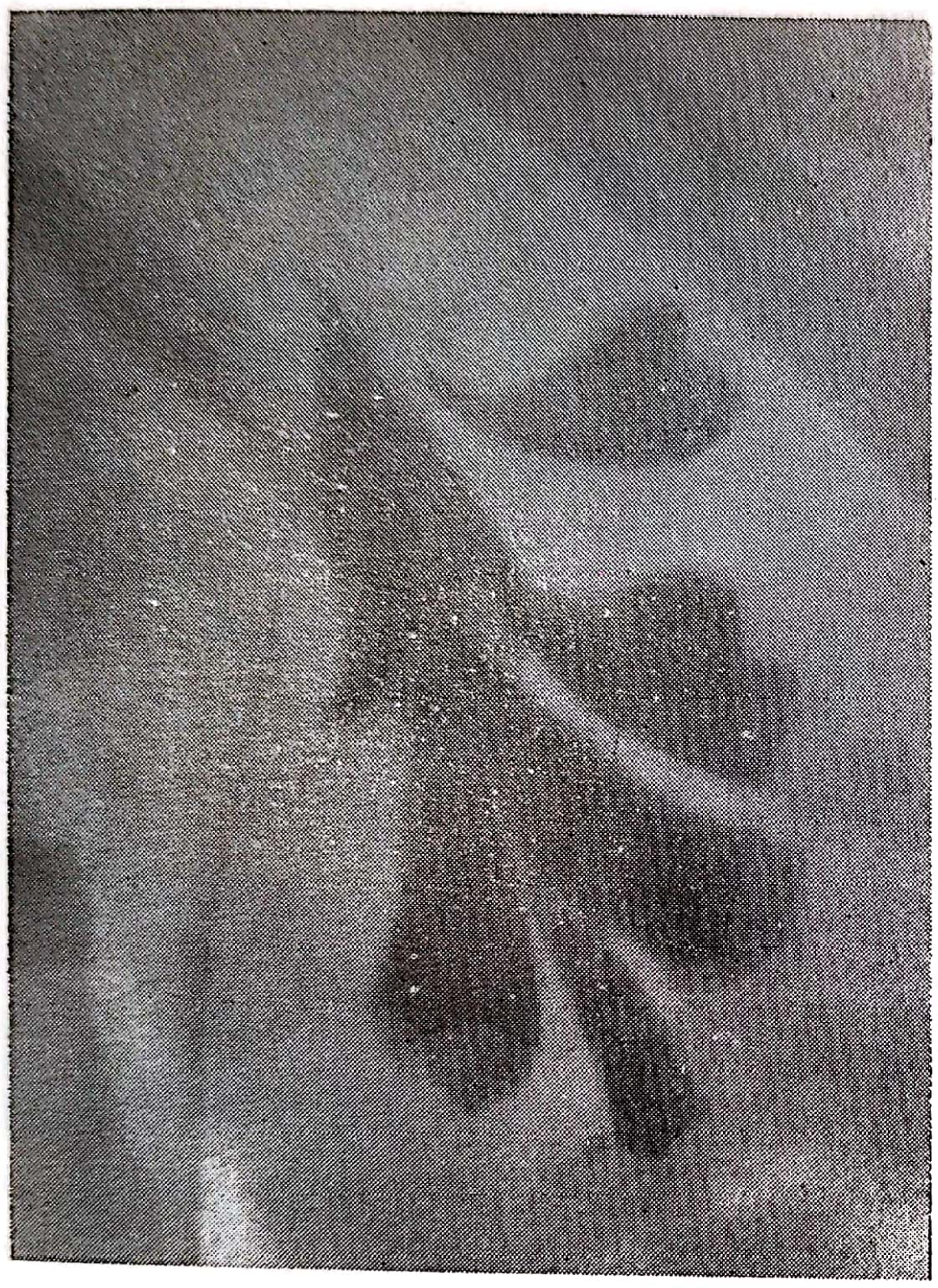

Fig. 6.19. Tuberculoză renală (excluderea calicelor superioare prin stenoză cu „spină reziduală“).

Alungirea sau tracțiunea calicelor (fig. 6.20, *a*, *b*, *c*, *d*) se întîlnește în procesele expansive: tumoare, chist, abces, furuncul, rinichi polichistic.

Alungirea și recurbarea calicelor principale cu deformarea în ciupercă a calicelor secundare este un aspect sugestiv în *fibrolipomatoza* renală, dar diagnosticul diferențial cu o tumoare nu se poate face decît cu ajutorul urotomografiei, care va arăta în fibrolipomatoză o lărgire mai mult sau mai puțin importantă a sinusului renal.

Calicele recurbat se întîlnește în procesele expansive. Mai multe calice alungite și recurbate formează o imagine în *gheară de pasăre* sau de *picioare de crab* (fig. 6.21).

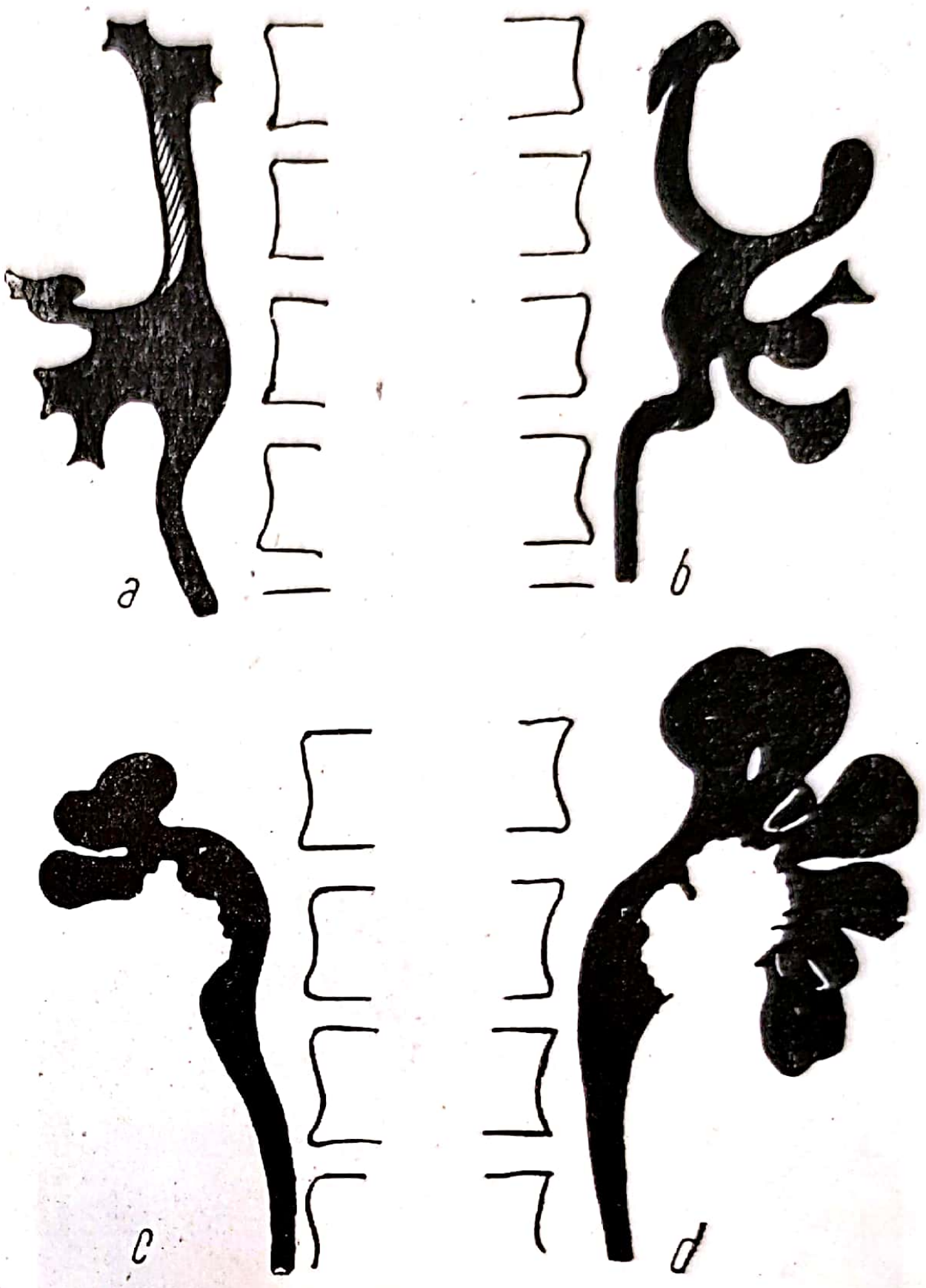

Fig. 6.20. Leziuni înlocuitoare de spațiu renal, aspect urografic:

a — alungirea și comprimarea calicelui superior și mijlociu; *b* — alungirea și recurbarea calicelor în „gheară“; *c* — excluderea și amputarea calicelor mijlocii și inferioare cu lacună bazinetală; *d* — tumoare bazinetală.

Dezorientarea calicelor prin schimbarea direcției, prin mărirea sau micșorarea distanței dintre ele este de asemenea produsă de un proces expansiv.

Calicele amputat parțial sau total este o imagine sugestivă pentru o tumoare renală (fig. 6.22). Ea reprezintă un rest de infundibul lipsit de cupa forniceală. Amputația caliceală nu trebuie confundată cu un calice aparent scurtat din cauza proiecției oblice.

În tuberculoza renală se pot întîlni de asemenea amputații ale calicelor, dar calicele amputat se termină printr-o spină caracteristică (v. fig. 6.19).



Fig. 6.21. Tumoare renală (pielografie ascendentă); imagine de „gheară“.

Lacunele caliceale se datoresc unei tumori primitive sau unei tumori a parenchimului care a invadat calicele. Un calcul transparent sau un cheag poate da o imagine identică. Un chenar complet de substanță opacă în jurul lacunei (*Mantelsymptom*) pledează pentru diagnosticul de calcul — radiotransparent.

Lacuna dată de un cheag este schimbătoare ca formă și dimensiuni sau dispare de la un examen la altul.

Lacunele marginale cu soluție de continuitate a conturului indică o tumoare de uroteliu.

Lacuna caliceală mai poate fi provocată de prezența unui gaz (bioxid de carbon) și indică *pielita emfizematoasă* sau poate fi dată de aerul introdus în timpul pielografiei.

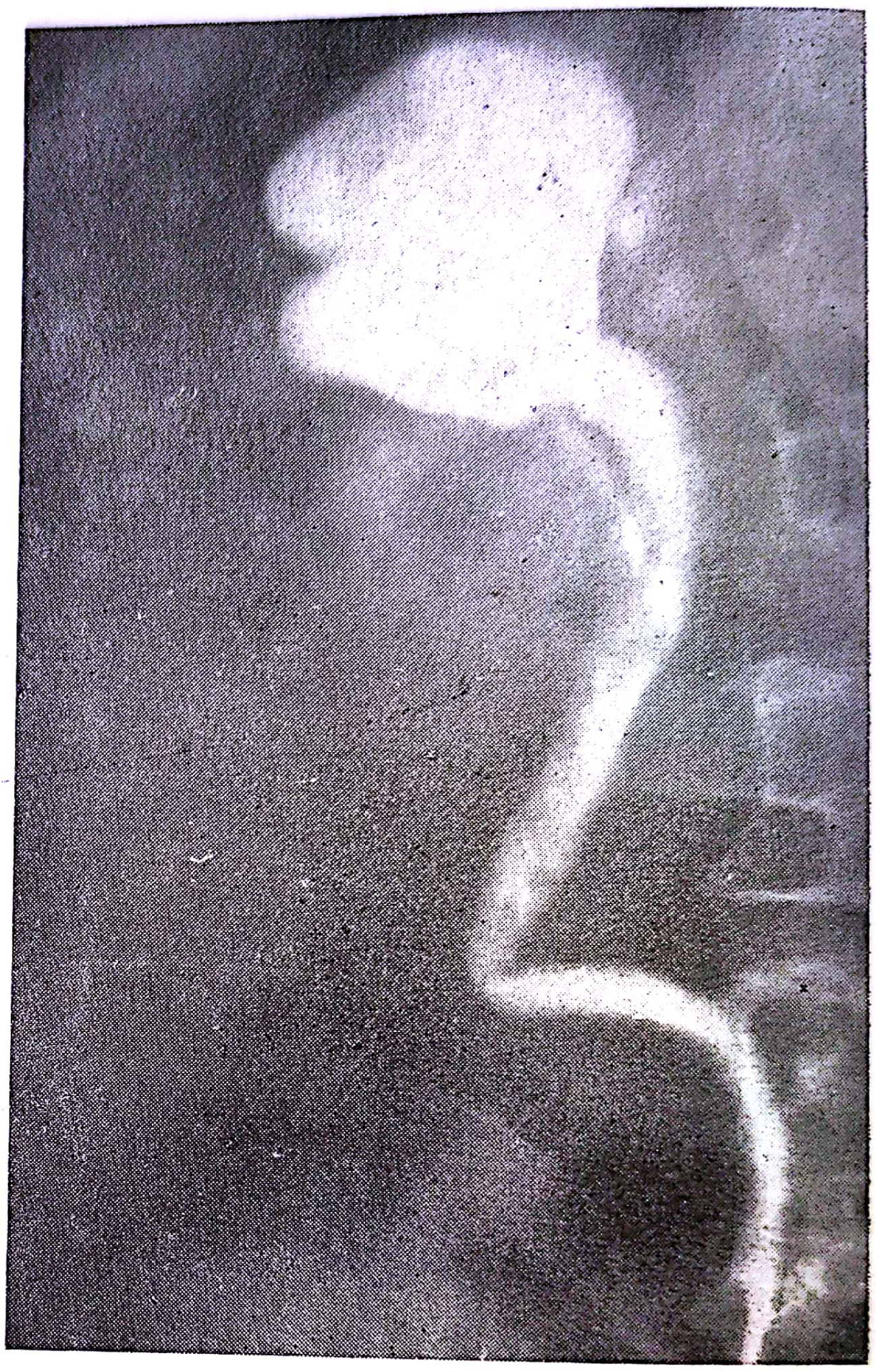

Fig. 6.22. Tumoare renală (pielografie ascendentă): amputația calicelor medii și inferioare, invazia bazinetului, dilatație importantă a grupului caliceal superior.

Imaginile de *calculi caliceali radioopaci* sînt opacități calcare de diferite forme și mărimi. Calculii mici, izolați sau conglomerați, vizibili pe radiografia directă pot fi localizați topografic pe urogramă, pe care opacitatea lor se include în imaginea caliceală sau chiar dispare fiind mascată de substanța opacă. Calculii pot fi mobili și așezați în diferite poziții unul față de altul, cînd sînt conglomerați într-un calice dilatat sau într-o cavitate pionefrotică (Steinnest). În poziție verticală, acești calculi sedimentează pe fundul cavității.

Alteori calculul mulează un calice și ia *forma de cupă*, permițînd diagnosticul de calcul caliceal chiar pe radiografia directă.

Calculii care mulează cavitățile anormale iau forma acestora. Astfel, calculii care se dezvoltă într-un calice stenozat sînt angulați și sugerează tuberculoza (Ciprian, 1969).

SEMNELE BAZINETALE

Calculii radioopaci de dimensiuni reduse nu au nimic caracteristic și numai urografia permite să se precizeze sediul bazinetal sau ureteral superior. Cînd calculul atinge dimensiuni mai mari și mulează bazinetul, el ia forma caracteristică de „corn al abundenței". Calculii bazinetali ramificați în calice mulează mai mult sau mai puțin complet cavitățile pielocaliceale, de regulă dilatate. Calculii-mulaj *(Ausgussstein)* sînt mari sau *caraliformi (dendritici)*.

Dilatația bazinetală este congenitală sau cîștigată. Prima (megabazinet) este datorită unei anomalii a fibrei netede, în timp ce a doua este datorită unui calcul pielic care împiedică evacuarea sau este provocată de un obstacol în aval (vas polar, stenoză, calcul ureteral). În fine, dilatația mai poate fi provocată de un reflux vezicoureteral.

Bazinetul dilatat poate avea calice de dimensiuni normale sau calice dilatate, suflate (imagine în „labă de elefant") sau calicele pot dispărea, arborele pielic în totalitate fiind transformat într-un sac hidronefrotic *(Sackniere)* (fig. 6.23).

Stenozele bazinetale sînt provocate de o peripielită, de regulă de natură tuberculoasă. Stenozele au aspectul unor incizuri mai mult sau mai puțin adînci. Stenozele strînse provoacă dilatația tuturor calicelor.

Deformarea bazinetului. În afara modificărilor produse de stenoze, bazinetul mai poate fi deformat prin compresiune din afară, amintind o fibrolipomatoză, o tumoare renală centrală, un antrax, un chist peripielic (parapielic) (fig. 6.24).

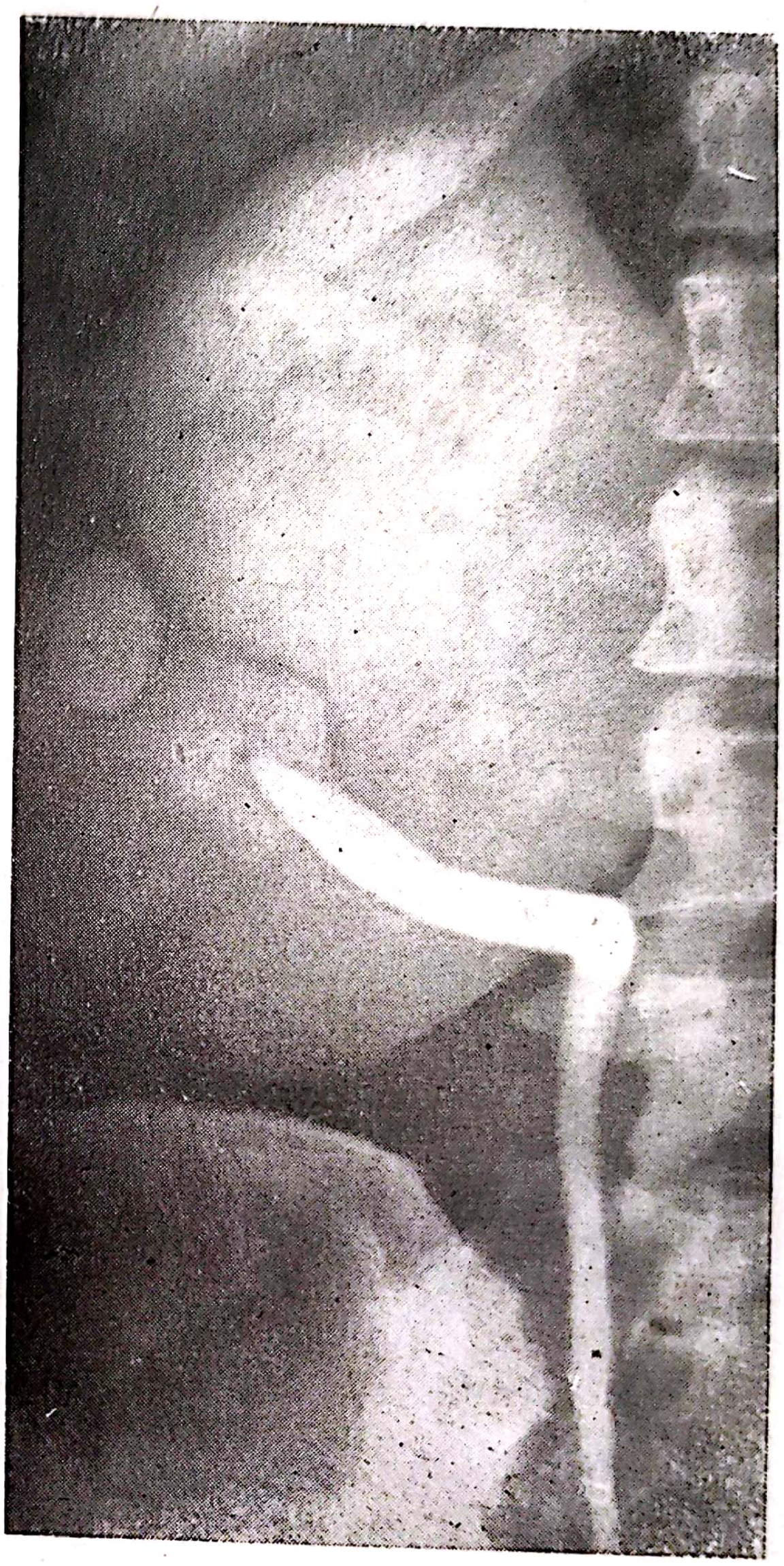

Fig. 6.23. Voluminos „sac" hidronefrotic (obstacol pieloureteral).

Orizontalizarea bazinetului se întîlnește în tumorile renale, în rinichiul polichistic și în tumorile suprarenale, care în dezvoltarea lor împing rinichiul în jos și îl basculează.

Lacunele bazinetale sînt de aceeași natură (calcul, tumoare, cheag) și au aceleași semne distinctive ca și lacunele caliceale (fig. 6.25). Mai menţionăm micile lacune rotunde cu aspect de vezicule care se observă în *pielita chistică*.



Fig. 6.24. Chist parapielic cu compresiune pe bazinet (aspect urografic).

SEMNELE VASCULARE

Modificările vasculare produse de leziunile parenchimatoase au fost amintite mai sus.

Leziunile vasculare *proprii* pot fi puse în evidenţă prin aortografie şi arteriografie renală selectivă.

Stenoza arterei renale şi a ramurilor sale poate fi unică sau multiplă şi este datorită unei plăci aterosclerotice, unei fibroze murale, unei hiperplazii fibromusculare, unei arterite segmentare. Artera renală mai poate fi obstruată parţial sau total printr-o tromboză idiopatică (fără leziuni ale pereţilor arteriali).

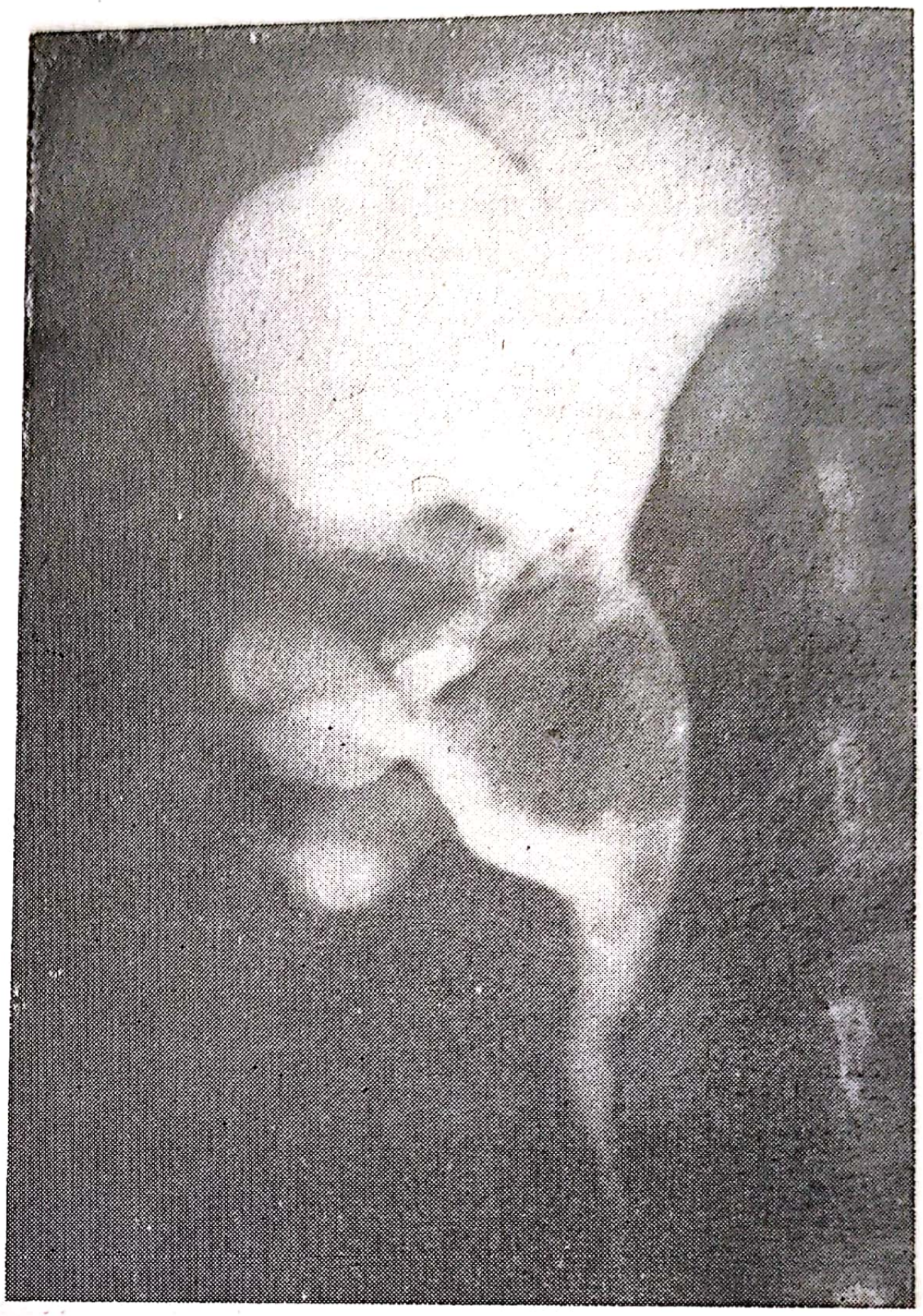

Fig. 6.25. Tumoare bazinetală; lacună mare pielică, cu contur neregulat; dilataţie caliceală importantă, mai ales a grupului caliceal superior.

Anevrismele arterei renale pot fi congenitale sau cîştigate. Pe radiografia directă se pot vedea calcifieri în peretele anevrismului (în aproximativ 25% din cazuri).

Aortografia va preciza forma şi dimensiunile anevrismului şi raporturile lui cu bazinetul şi calicele.

Arteriografia aortografică completată eventual cu o arteriografie renală selectivă, va pune în evidenţă *anomaliile de vascularizare* a rinichiului, care pot avea interes chirurgical (de exemplu, rezecţia unui vas aberant).

Arteriografia renală selectivă mai este necesară pentru a preciza *anatomia arterială* a rinichiului în vederea unei rezecții parțiale.

Tromboza venei renale poate fi pusă în evidență de cavografie, flebografie renală selectivă sau prin flebospermatografie și apare pe flebogramă sub aspectul unei amputații.

În ocluziile progresive cu dezvoltarea circulației colaterale urografia poate fi normală. În ocluziile acute, rinichiul este mărit, iar secreția este slabă sau absentă.

Cavografia va arăta deplasarea dată de o tumoare renală sau pararenală dreaptă, va pune în evidență invadarea tumorală a venei cave, care se trădează printr-o *lacună marginală*, sau va arăta o tromboză caracterizată prin *obstrucția* venei cave și formarea unei intense *circulații colaterale* pe calea venelor rahidiene.

SEMNELE URETERALE

Deviațiile. În mod normal, ureterul are un traiect ușor sinuos, descriind o curbură largă cu concavitatea externă în segmentul lombar și o altă curbură mai strînsă, cu concavitatea internă, în segmentul pelvin. Ureterul lombar atinge sau depășește medial vîrful apofizelor transverse. Segmentul iliac traversează aripa sacrată, iar segmentul pelvin descrie un arc concentric cu linia nenumită de care este separat printr-o distanță de 3—4 cm.

Deviațiile ureterului au cauze multiple. Ureterul superior prezintă o deviație laterală în malrotațiile rinichiului, în pielectazii și în chistul peripielic. Deviația medială se întîlnește în procesele expansive ale polului inferior al rinichiului și în rinichiul polichistic voluminos.

Treimea mijlocie a ureterului prezintă o deviere medială destul de abruptă în dreptul vertebrei L_3 în *ureterul retrocav* (fig. 6.26). În *fibroza retroperitoneală* ureterele sînt deviate medial, descriind un arc larg, o accentuare a arcului descris de uereterul lombar normal.

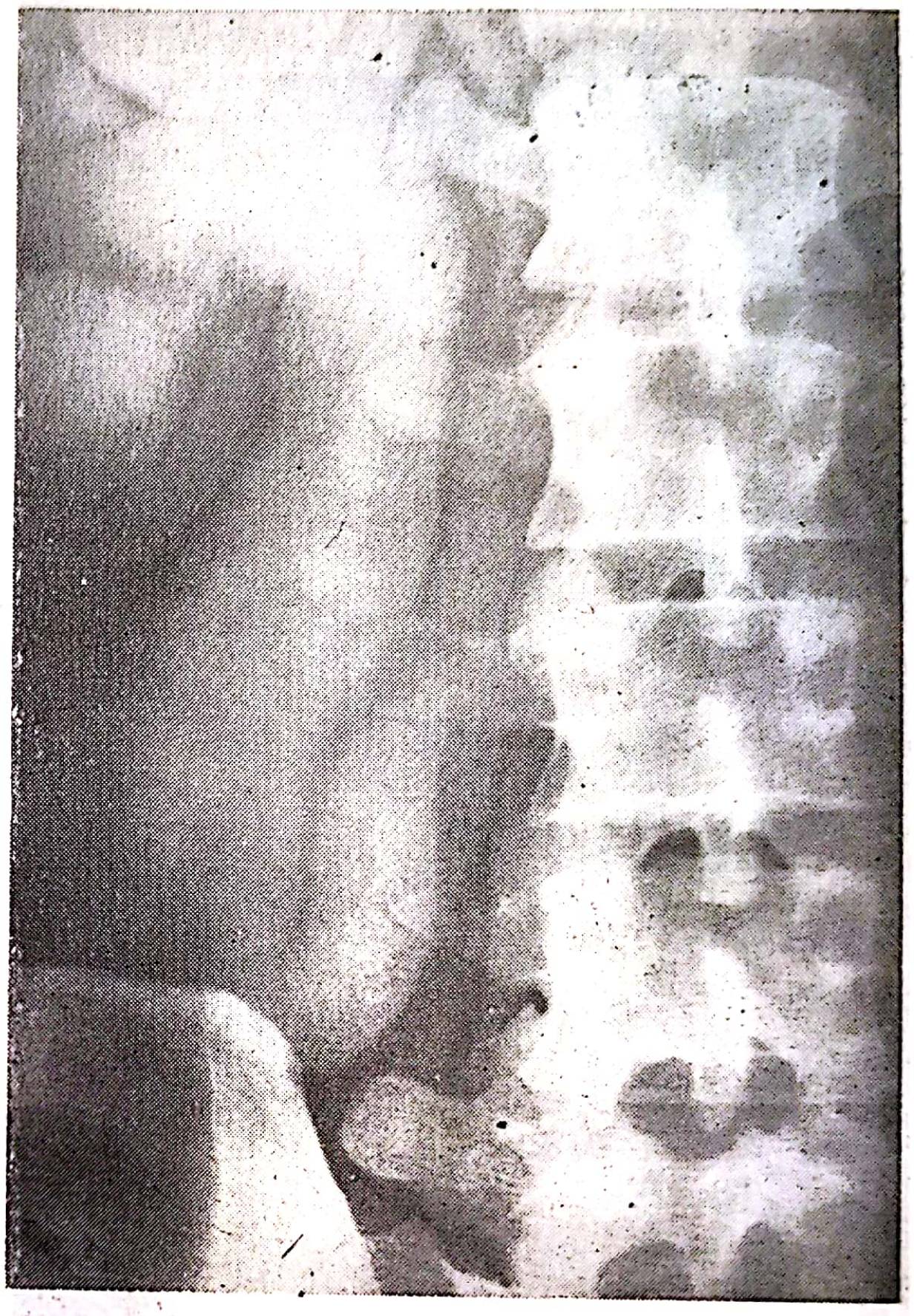

Fig. 6.26. Ureter retrocav; dilatație gigantă ureteropielocaliceală. Compresiune evidentă la nivelul vertebrei L_3.

Devierile laterale sînt relativ frecvente și cauza lor principală o constituie *adenopatiile* metastatice sau primitive. *Tumorile retroperitoneale* provoacă de asemenea devieri mediale ale ureterului lombar. Ureterul pelvin suferă deplasări în numeroase *afecțiuni inflamatorii* și *tumorale din micul bazin.* Astfel, un chist ovarian sau un fibrom uterin împing ureterul lateral, întocmai ca și în cancerul sigmoidian. Devierile mediale ale ureterului pelvin cu pierderea convexității normale se întîlnesc în adenopatiile voluminoase, în anevrismul arterei iliace, în abcesele situate în aria retroperitoneală laterală.

Deformarea ureterelor în „cîrlig de undiță“ cu accentuarea convexității în partea distală, se întîlnește frecvent în adenoamele voluminoase ale prostatei și este provocată de ridicarea trigonului.

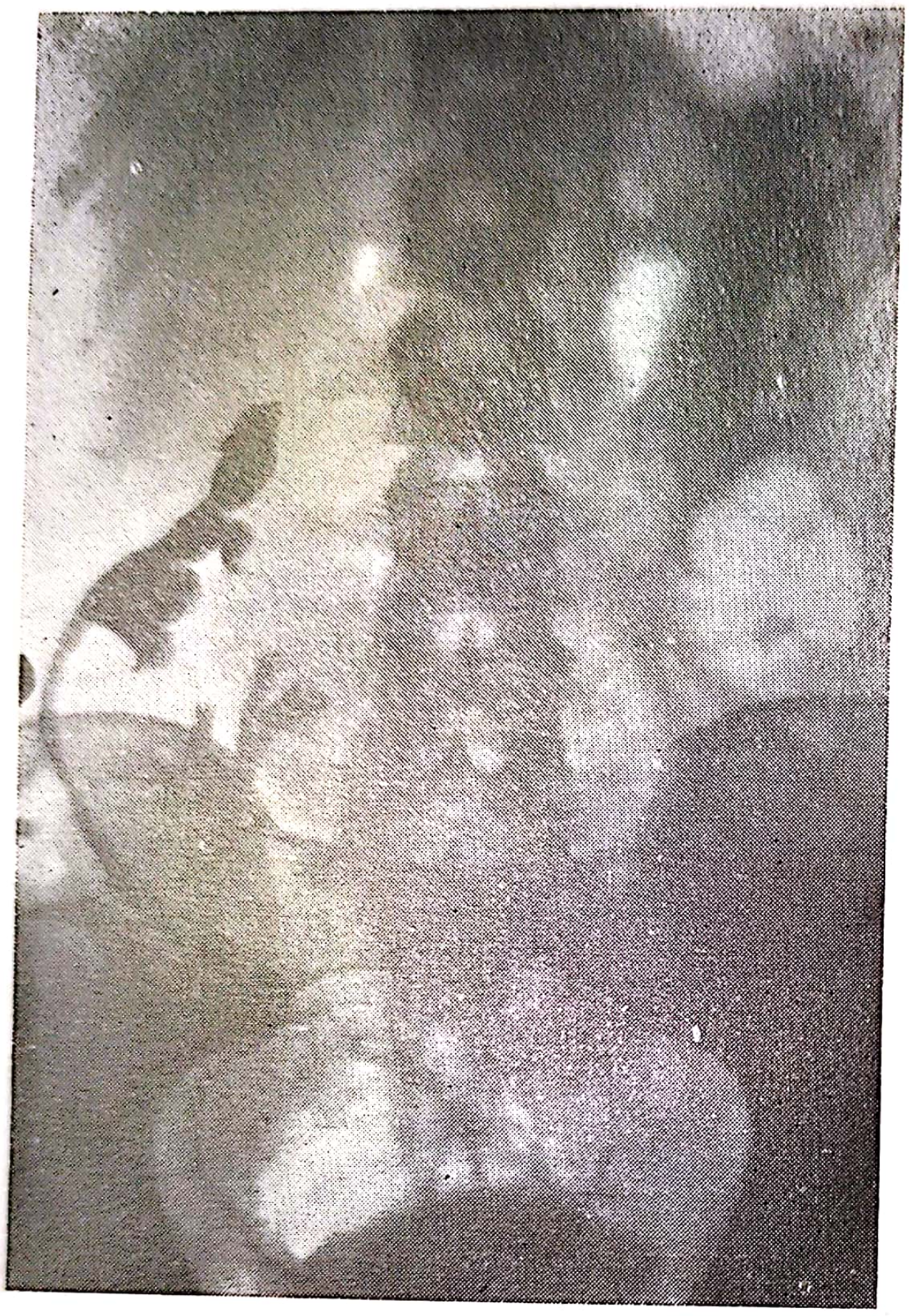

Fig. 6.27. Ectopie încrucișată cu simfiză renală pe partea dreaptă (aspect pielografic).

În ectopia încrucișată ureterul traversează linia mediană către partea opusă și numai segmentul pelvin își păstrează traiectul normal (fig. 6.27).

Dilatațiile ureterale sînt congenitale sau cîștigate. Marile dilatații *(mega- sau megaloureterele)* primare se datoresc diminuării sau absenței celulelor ganglionare parasimpatice în adventicea vezicală, la intrarea ureterelor. Megaloureterul mai poate fi secundar unei obstrucții a ureterului terminal prin stricturi congenitale, prin valve, prin vase aberante sau bride, care pot fi puse în evidență urografic.

Refluxul vezicoureteral evidențiabil urografic și mai ales roentgencinematografic este o afecțiune des întîlnită la copii și poate provoca dilatații mari ale căilor superioare.

Dilatațiile cîștigate pot fi datorite unui obstacol (calcul, tumoare ureterală, stenoză) sau unei compresiuni din afară. Obstrucția completă a ureterului este un indiciu de malignitate a unei tumori intra- sau retroperitoneală.

Cancerele uterine avansate pot provoca obstrucția ureterală, ca și scleroza produsă după iradierea unei tumori pelvine.

Un număr important de dilatații ale căilor superioare este provocat de obstrucțiile vezicale și subvezicale. Aceste dilatații sînt de obicei bilaterale, iar frecvența și gravitatea lor, care se complică de obicei cu infecția căilor superioare, impun explorarea urografică la toți bolnavii cu *obstrucții subvezicale.*

Sînt de semnalat unele dilatații cu caracter particular. Astfel, Braasch a descris *dilatația ureterului dedesubtul unui calcul.* Este de asemenea semnificativă dilatația ureterală în „cupă“ sau „gobelet“, situată dedesubtul unei tumori ureterale (semnul Bergman).

Dilatația chistică a ureterului terminal dă o imagine caracteristică, în „cap de șarpe“ (fig. 6.28), care poate fi mică, abia perceptibilă sau dimpotrivă, voluminoasă, ocupînd uneori o mare parte din vezică.

Alungirea ureterului este un aspect comun al dilatațiilor ureterale.

Cudurile. O arteră polară inferioară (vas aberant) poate agăța ureterul, dînd naștere unui sifon subbazinetal. O altă cudură de origine vasculară, mai discretă, se poate vedea la traversarea vaselor iliace. Ptoza renală produce o cudură angulară în treimea superioară a ureterului. Ureterul hipoton, cu calibrul mărit, este alungit și descrie numeroase cuduri cu aspect de serpentină.

Scurtarea ureterului indică o retracţie fibroasă şi este apanajul tuberculozei. Ureterul apare întins „ca o coardă“ şi lipsit de curburile normale. Ureterul scurtat trage în sus cornul vezical corespunzător, care ia aspectul de con (semnul Musiani).

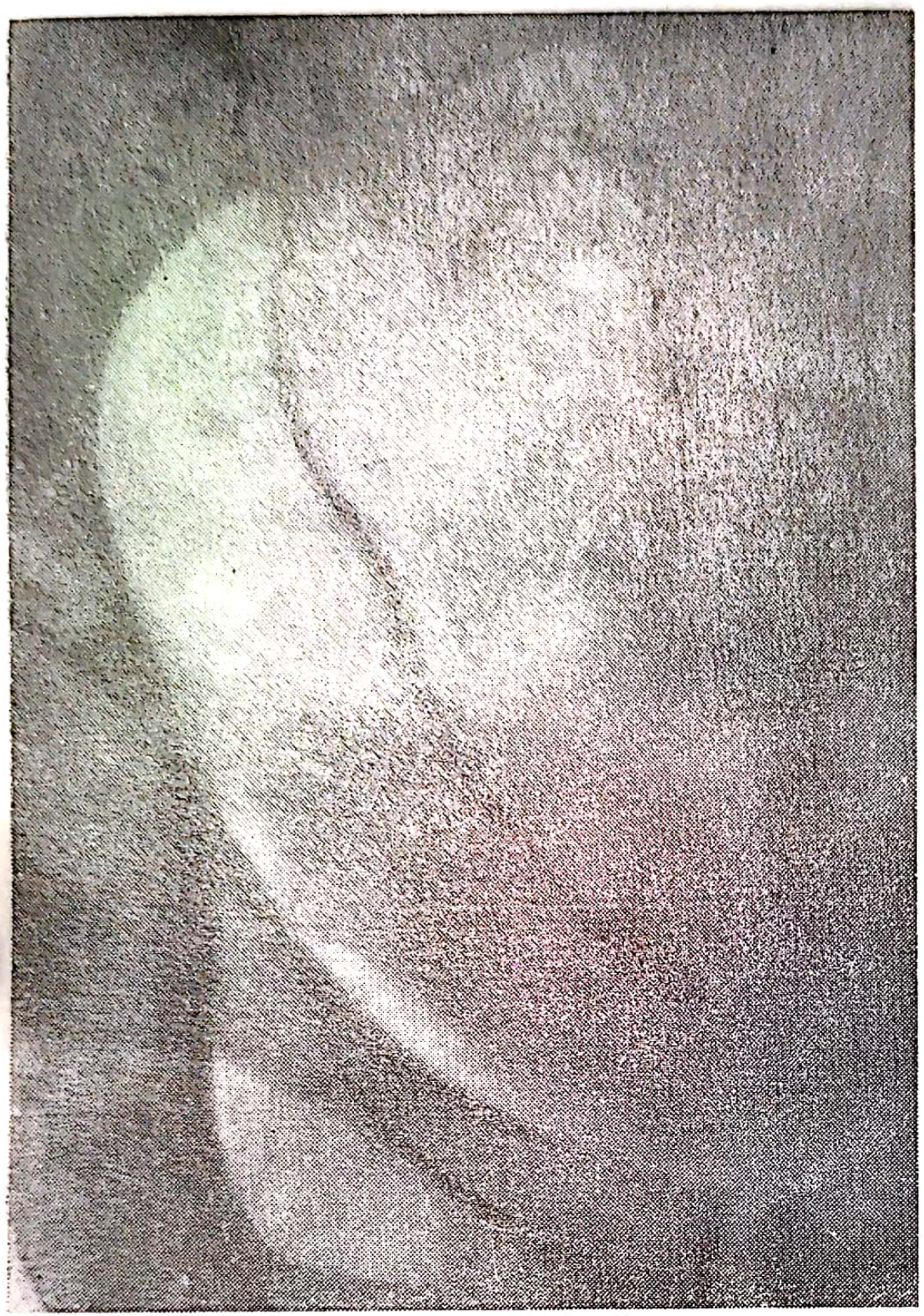

Fig. 6.28. Ureterocel; aspect tipic de „*cobra head*“.

În ectopiile joase, ureterul este scurt dar nu întins ca o coardă. Aspectul ureterului permite să se deosebească o ectopie joasă cu ureterul scurt de o ptoză cu ureterul lung şi cudat.

Stenozele (stricturile) ureterului sînt congenitale sau cîştigate.

Stenozele *cîştigate* sînt produse de leziuni cicatriceale ale conductului, secundare unui proces inflamator tuberculos sau banal. Cicatricea retractilă mai poate fi produsă de o intervenţie pe ureter.

Stenoza poate fi scurtă, inelară sau poate interesa conductul pe mai mulţi centimetri ori poate fi etajată, multiplă, dînd ureterului aspect moniliform, cum se observă în ureterita tuberculoasă.

Fibroza retroperitoneală produce stenoză întinsă cu contururi regulate, cu limite pierdute. Ea interesează ureterul lombar şi iliopelvin. Ureterul lombar prins în procesul de periureterită suferă o deplasare către o coloană şi descrie un arc cu concavitatea în afară. Procesul cuprinde de obicei ambele uretere. Staza, dilataţia şi infecţia cavităţilor pielocaliceale pot duce la distrugerea rinichilor.

Stricturile *congenitale* sînt situate de obicei la joncţiunea pieloureterală sau ureterovezicală şi sînt scurte, inelare uneori avînd aspectul doar al unei fante, evidenţiată de staza în amonte.

Ureterul cu *contururi neregulate*, dinţate, indică o ureterită tuberculoasă.

Lacunele. Calculii transparenţi pun probleme de diagnostic dificile, cînd sînt însoţiţi de mutism renal (în colică) şi uşoare cînd secreţia este prezentă. Dilataţia deasupra calculului şi lacuna cu contururi regulate sînt destul de caracteristice.

Tumorile dau lacune cu contururi neregulate. Ele pot obstrua complet ureterul, provocînd mutism renal. În acest caz, pielografia va arăta, dedesubtul tumorii, o dilataţie în formă de *cupă*.

Lacunele mici, rotunde, multiple, cu aspect de mici vezicule sînt caracteristice pentru *ureterită chistică* (fig. 6.29).

Diverticulii ureterali se întîlnesc extrem de rar şi sînt unici sau multipli şi provin probabil din muguri ureterali accesorii.

Calculii radioopaci sînt opacităţi de intensitate calcară, omogene, de formă ovalară sau rotundă. Ei sînt evidenţi cînd sînt situaţi pe traiectul ureterului lombar sau al ureterului pelvin. Un calcul proiectat peste sacru poate fi inaparent pe radiografia directă. Dilatația ureterului deasupra calculului este un semn de mare valoare, care permite să se deosebească un calcul de o opacitate calcară extraureterală.

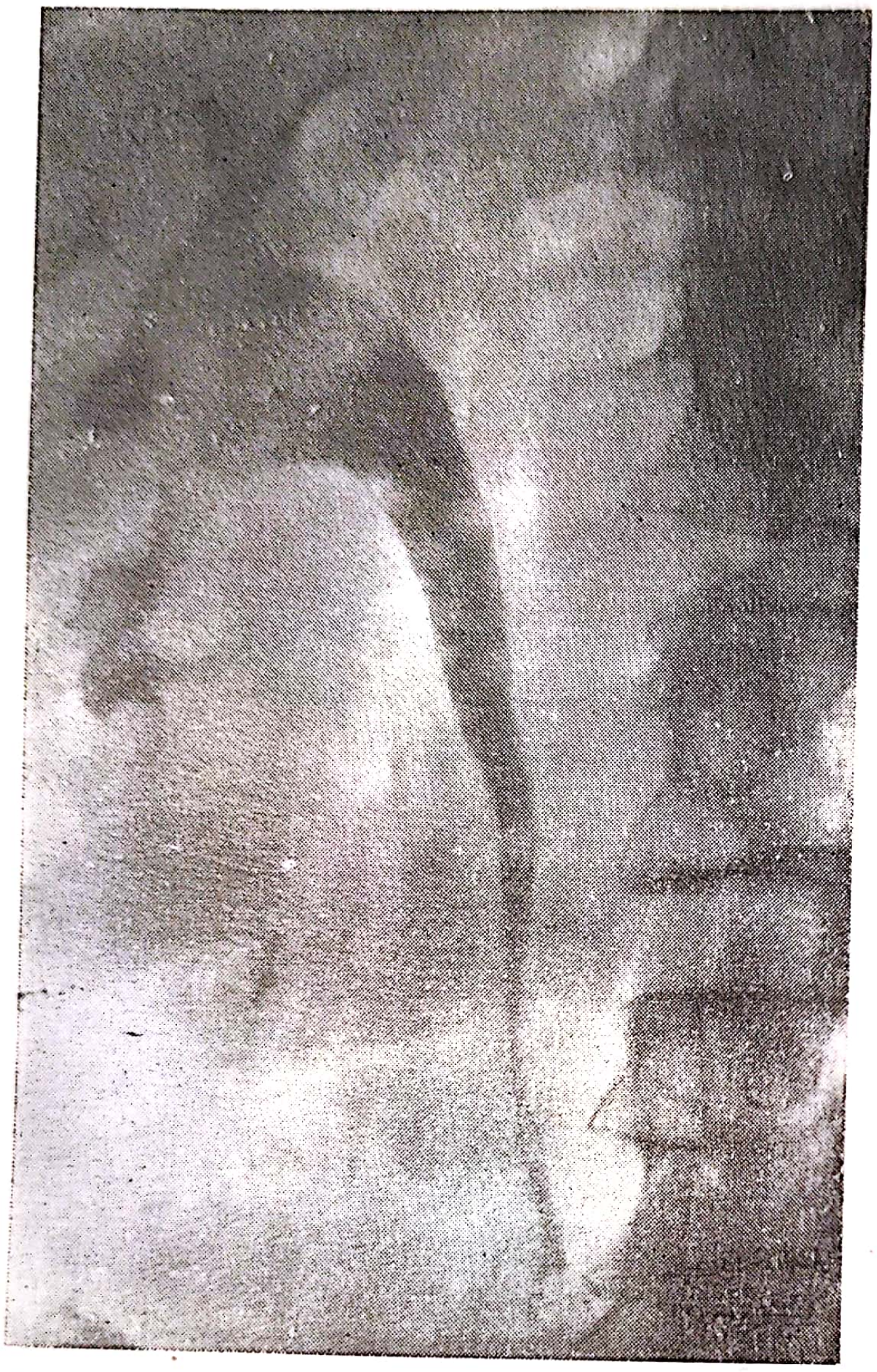

Fig. 6.29. Ureterită chistică; numeroase imagini lacunare ureterale tipice.

SEMNELE VEZICALE

Rezervorul vezical poate prezenta modificări patologice de dimensiuni, formă, contururi și conținut.

Opacitățile calcare unice sau multiple, produse de calculi radioopaci, sînt ușor de diagnosticat pe radiografia directă.

Pe radiografia simplă se pot descoperi *corpi străini* radioopaci sau incrustări calcare într-un corp străin radiotransparent (meșă, tampon).

Prezența aerului în peretele vezicii, sub aspectul unor mici clarități, sau în cavitatea vezicală, sub aspectul unei pneumocistografii, impune diagnosticul de cistită pneumatogenă (emfizematoasă) și indică o infecție obstructivă și un diabet probabil.

Vezica rotunjită („vezică crispată") dar de dimensiuni normale, este expresia unei cistite.

Vezica mare indică hipotonia sau atonia rezervorului urinar, secundară unui obstacol subvezical. Vezica atonă poate lua formă conică (vezică în „formă de brad"), cum se observă în *vezica neurogenă*. Vezica neurogenă mai poate lua forma de „ceasornic de nisip", adică apare constituită din două cavități cu contururi dințate, unite între ele.

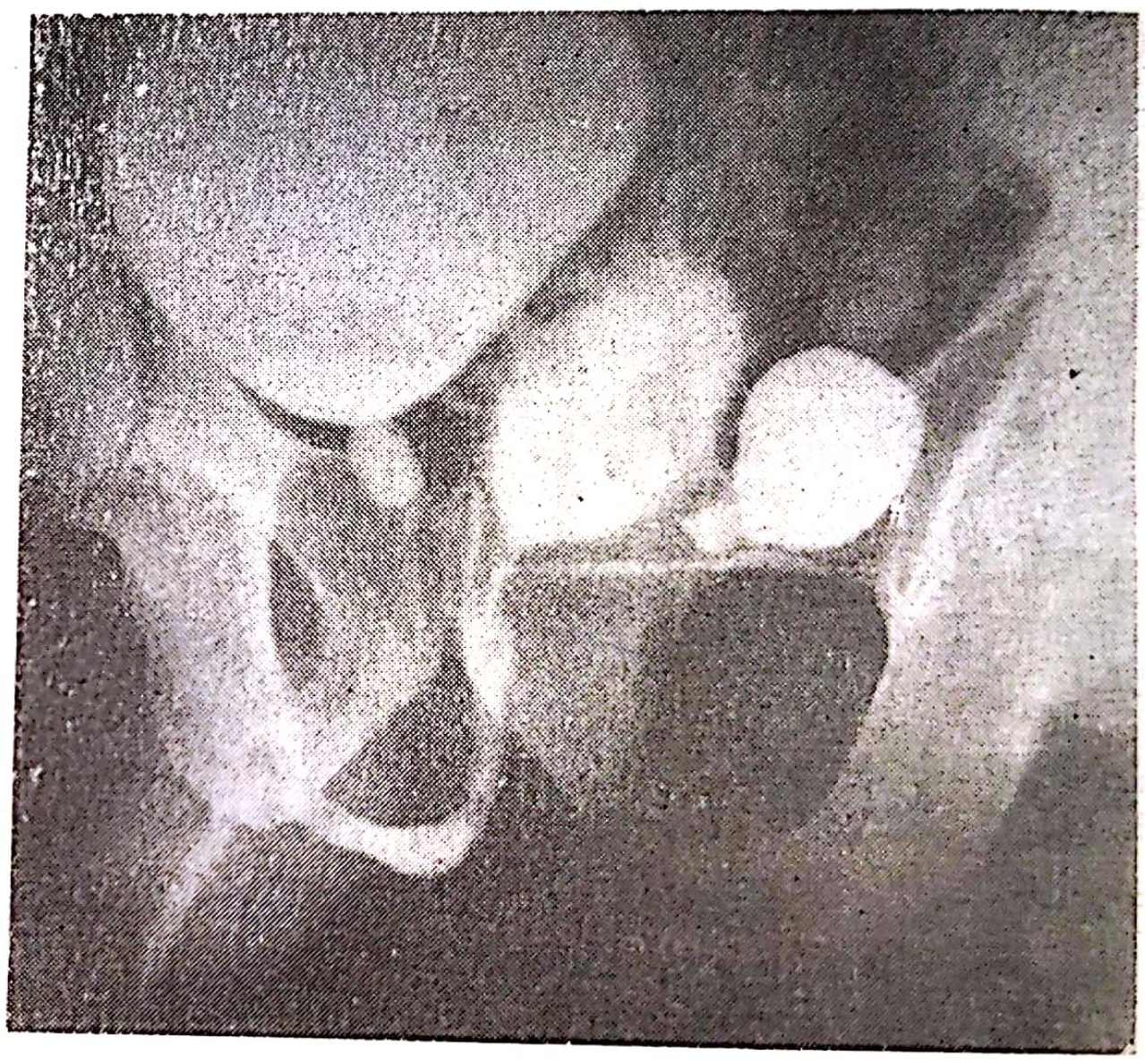

Fig. 6.30. Diverticuli vezicali multipli (vezica parțial golită, cu contur dințat).

Vezica mare cu contuturi regulate la copil a fost descrisă (Marcel, 1952) sub denumirea de „*syndrome mégavessie reflux cysto-pyélique*".

Megavezica este însoțită de regulă de reflux vezicoureteral cu dilatarea mai mult sau mai puțin importantă a căilor superioare.

Vezica dințată (vezică „de luptă") este expresia unei hipertrofii musculare. Vezica de luptă mai prezintă de obicei numeroși diverticuli de diferite mărimi (fig. 6.30).

Vezica mică, cu contururi neregulate, este o vezică prinsă într-o carapace de sclerolipomatoză (fig. 6.31). Volumul ei este redus uneori pînă la cîțiva milimetri. Vezica mică, retractată este caracteristică tuberculozei, dar se mai poate întîlni după iradierea intensă (cistita radică) și în cazurile, din fericire extrem de rare, de „cistită caustică", secundară introducerii accidentale în vezică a unei substanțe caustice.

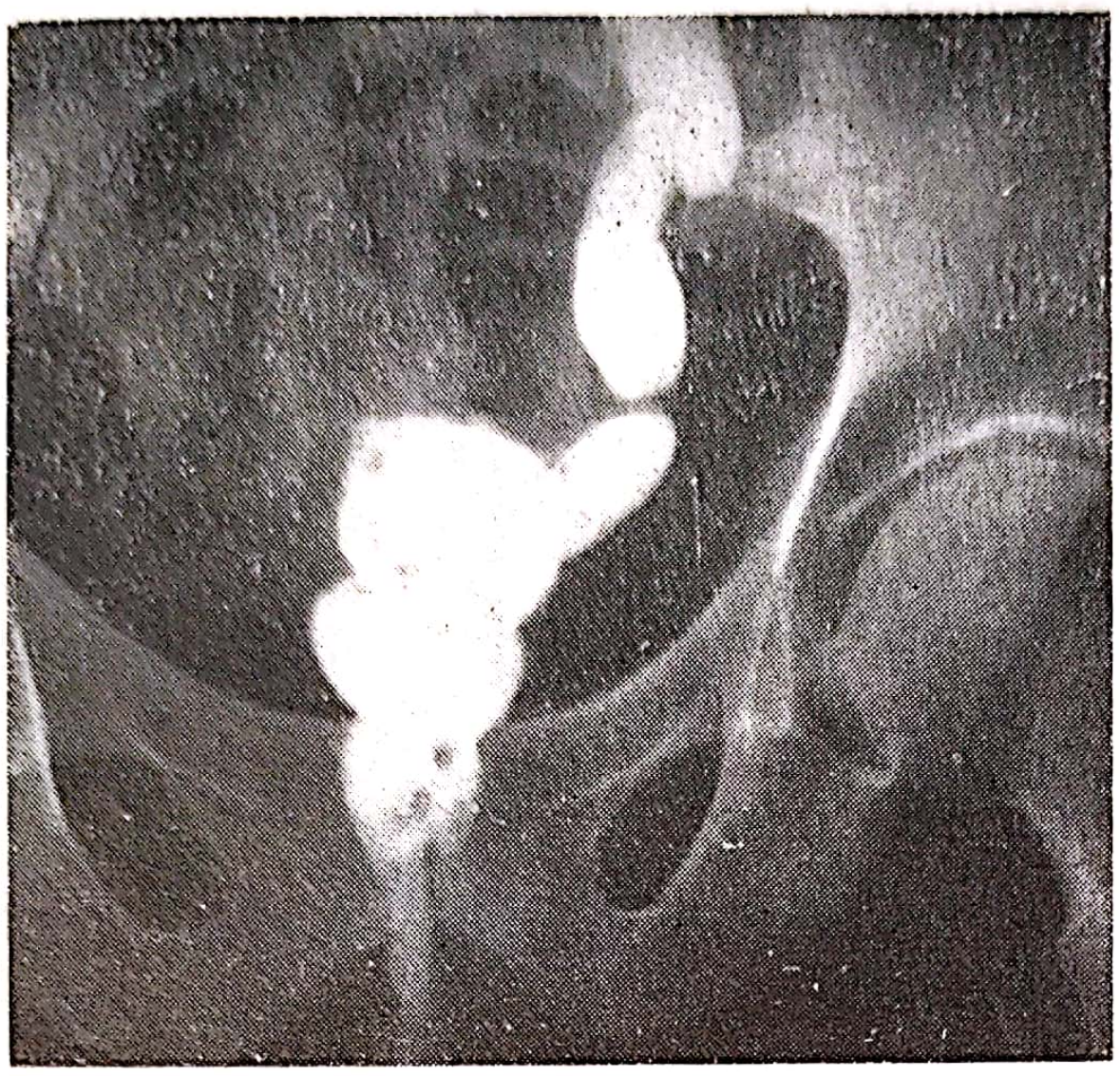

Fig. 6.31. Vezică mică, tuberculoasă, cu vezicalizarea trigonului și a uretrei prostatice și reflux masiv ureteral stîng.

Incizurile pe peretele vezical trădează existența unor bride de pericistită.

Vezica mai poate fi deformată, *comprimată* din afară de o tumoare utero-anexială sau de un proces inflamator din micul bazin.

O depresiune inferolaterală a vezicii la bărbat poate sugera o veziculită.

Tumorile vezicale infiltrante dau o deformare segmentară a conturului vezical, care devine, la nivelul leziunii, rectiliniu sau deformat în formă de arc. Cistopoligrafia va arăta o *rigiditate segmentară* a peretelui și va permite eliminarea diagnosticului de compresiune din afară.

Lacunele. Tumorile exofitice produc lacune cu contururi neregulate. Lacuna poate avea dimensiuni mici, abia perceptibile, sau poate cuprinde o mare parte din rezervorul urinar. Rigiditatea peretelui la nivelul lacunei va arăta caracterul malign al tumorii (fig. 6.32).

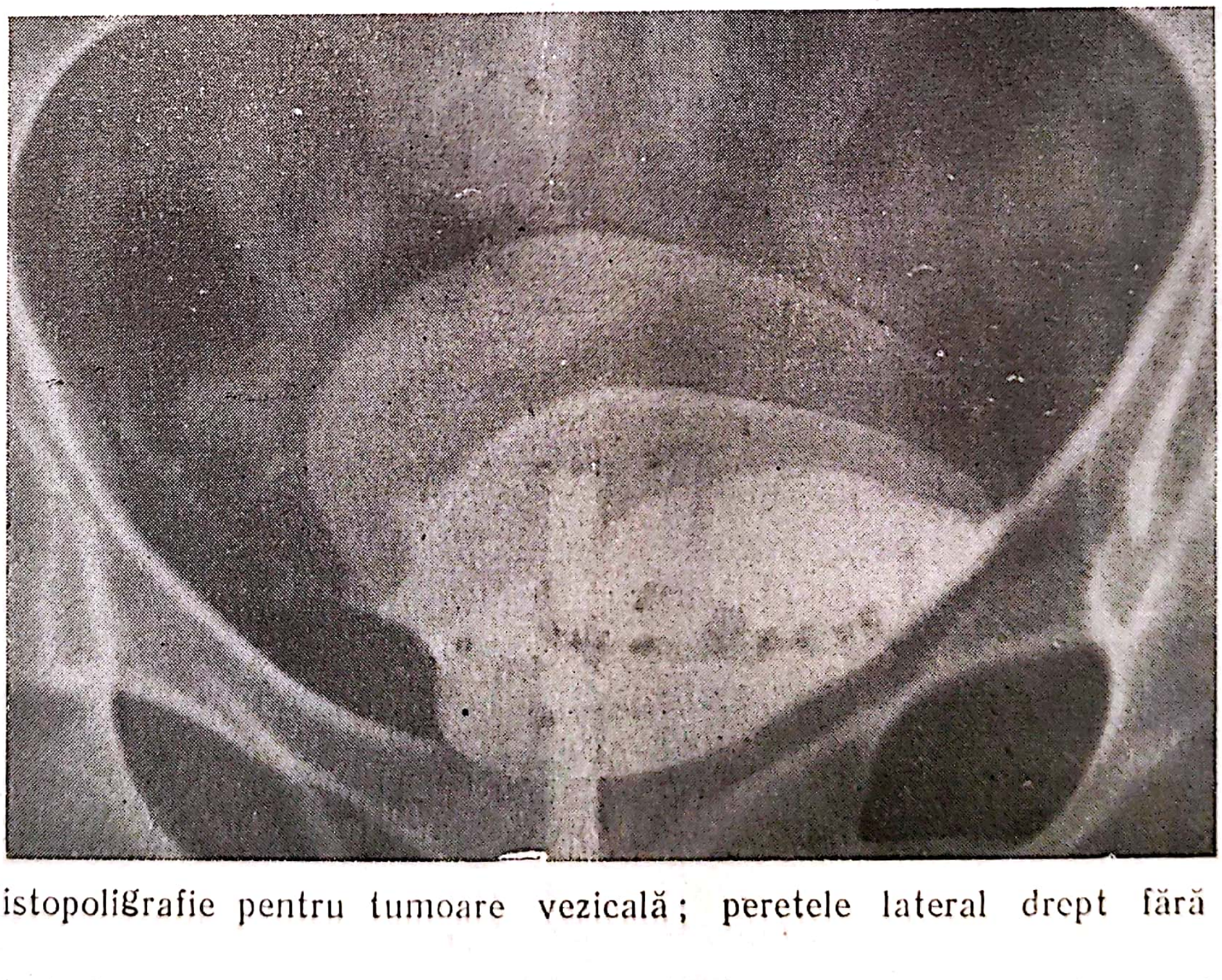

Fig. 6.32. Cistopoligrafie pentru tumoare vezicală; peretele lateral drept fără expansiune.

Couvelaire a atras atenția asupra modificărilor de excreție produse de tumorile vezicale maligne. Prin inclavarea ureterului intramural se produce stază în calea superioară, care poate merge pînă la moartea rinichiului „Urograma asimetrică semnează malignitatea unei tumori vezicale". Tumorile maligne care se dezvoltă la distanţă de orificiile ureterale nu produc stază în căile superioare.

Lacunele inferioare mediane ale vezicii sînt datorite unei hipertrofii a colului, unui adenom al prostatei sau unui cancer al prostatei. Lacuna produsă de adenom, adeseori voluminoasă, poate avea forma de „dom" sau poate fi bi- şi trilobată. Lacuna produsă de adenom este netă şi regulată, în timp ce lacuna produsă de cancerul prostatei are contururi neregulate.

La femeie, o lacună inferioară a vezicii indică o cervicotrigonită.

Calculii vezicali transparenţi se prezintă pe cistogramă sub aspectul unei lacune cu contururi nete, uneori poligonale. Dacă poziţia lor se schimbă de la o urogramă la alta, diagnosticul de calculi este evident.

Diverticulii vezicali sînt congenitali sau cîştigaţi.

Diverticulii *congenitali* sînt de obicei unici, inseraţi în vecinătatea orificiilor ureterale. Un diverticul inserat pe domul vezicii sugerează un *chist de uracă*. Cînd chistul este voluminos, vezica poate lua aspectul bilocular („ceasornic de nisip"). Spre deosebire de vezica biloculară adevărată, la care ambele cavităţi au contururi dinţate, chistul are pereţi netezi.

Prezenţa spontană de gaze în peretele sau în lumenul vezicii este patologică şi se datorează fermentaţiei microbiene la bolnavii cu infecţie urinară. O mare proporţie — 60% — dintre pacienţi sînt diabetici, iar la aceştia gazele rezultă din descompunerea glucozei urinare.

Cistita emfizematoasă caracterizată prin prezenţa gazelor în perete şi *pneumaturia primitivă*, adică prezenţa gazelor în lumenul vezical, sînt două forme ale aceleiaşi afecţiuni (Boijsen şi Lewis). Această boală a fost numită, cu un termen integrator, *cistită pneumatogenă* (Temeliescu).

Pe cistograma urografică prezenţa gazelor în peretele vezical se trădează prin bule aerice, care, văzute din profil, dau aspect de şirag de mărgele, iar privite din faţă, au înfăţişarea pietrelor de pavaj.

Gazele din lumenul vezical se evidenţiază, pe cistograma efectuată în clinostatism, printr-o voluminoasă bulă centrală de aer. În ortostatism se obţine o imagine hidrogazoasă (cu nivel de lichid) patognomonică.

Ptoza vezicală. Vezica este coborîtă în rupturile de perineu cu cistocel, cînd ia forma unui con al cărui vîrf este orientat în jos şi depăşeşte mai mult sau mai puţin simfiza pubiană. Vezica trage în jos ureterele, care apar alungite, rectilinii în segmentul pelvin. Gradul de coborîre a vezicii se pune bine în evidenţă pe cistografia în ortostatism, în repaus şi după manevra Valsalva. Cele două imagini se pot înregistra pe acelaşi film.

În herniile inghinale mari, vezica poate face parte din conţinutul sacului herniar.

Hernia vezicală se prezintă pe cistogramă ca o prelungire anterolaterală a rezervorului urinar, care poate fi confundată cu un diverticul (fig. 6.33).

Ruptura vezicală extraperitoneală se prezintă pe cistogramă sub aspectul unui lac cu contururi neregulate, situat paravezical. În rupturile intraperitoneale, soluţia de contrast difuzează între ansele intestinale.

Reziduul vezical poate fi determinat pe urografie pe un clişeu făcut după micţiune. Filmul se execută, de regulă, după urograma de la 20 de minute. Determinarea reziduului prin această metodă are avantajul că înlătură riscul infecţios al instrumentării. Determinarea volumetrică a reziduului este uşor de făcut şi se poate stabili existenţa unei decompensări sau a unei distensii vezicale (reziduu peste 300 ml).



Fig. 6.33. Hernie vezicală inghinală.

Refluxul vezicoureteral poate fi evidenţiat prin cistografie, cistouretrografie micţională, cistografie întîrziată şi scintigramă cu izotopi. Metoda de elecţie este cistouretrografia micţională sub controlul roentgencinematografic sau al radiografiilor seriate. Refluxul poate fi uni- sau bilateral. Cînd refluxul este bilateral, el poate rămîne totuşi asimetric. Poate apărea la simpla umplere a vezicii sau apare numai în timpul micţiunii (reflux activ).

Pe urografia după micţiune, vezica se poate reumple cu substanţa de contrast care a stagnat în uretere; fenomenul a fost descris sub numele de *reziduu vezical fals.*

Dilataţia ureterelor, staza şi infecţia pot provoca pielonefrită cronică ale cărei semne (calice în măciucă, atrofie inegală a parenchimului) vor fi căutate pe urografie.

SEMNELE URETROPROSTATICE

Pe radiografia directă se pot vedea opacităţile calcare de diferite mărimi, situate deasupra sau peste simfiza pubiană şi care sînt *calculi prostatici,* semn al unei vechi prostatite. Pe radiografia directă a regiunii uretroprostatice se poate descoperi opacitatea intensă calcară, regulată, a unui *calcul uretral-inclavat,* care poate atinge uneori mărimi surprinzătoare. Sediul obişnuit al calculului este uretra posterioară, în loja prostatică neinvolată după prostatectomie sau în uretra indemnă a unui copil.

Pe cistouretrografia micţională se pun în evidenţă modificările uretrei posterioare. Pentru explorarea uretrei anterioare, metoda de elecţie este uretrografia retrogradă.

Modificările de calibru. În adenomul prostatei, uretra posterioară supramontanală apare îngustată în formă de fantă pe uretrograma din faţă şi lărgită şi recurbată în „lamă de iatagan“ pe uretrograma oblică.

În cancerul prostatei, uretra posterioară este neregulat conturată și îngustată în ambele planuri.

O îngustare accentuată, filiformă a uretrei posterioare se mai poate observa în prostatitele acute. Modificările uretrei în abcesele prostatei sînt similare cu cele din adenom.

Alungirea uretrei posterioare este un semn comun al afecțiunilor prostatice, care produc mărirea volumului glandei (adenom, cancer, abces).

Stricturile uretrale sînt congenitale sau dobîndite.

Stricturile congenitale sînt situate la meatul extern dar și la nivelul uretrei membranoase și la joncțiunea penoscrotală.

Stricturile cîștigate pot fi unice sau multiple, situate mai frecvent pe uretra anterioară, mai rar pe cea posterioară. Ele sînt secundare unui traumatism sau unei inflamații (banale sau tuberculoase). Stricturile traumatice sînt situate la nivelul uretrei membranoase (ca sechelă a unei rupturi a uretrei care însoțește o fractură a bazinului) sau la nivelul uretrei perineoscrotale, ca urmare a unui traumatism direct (cădere călare).

În *disectaziile colului* imaginile urografice au aspect particular, denumit *uretrogramă paradoxală* (Temeliescu, 1966).

Pe uretrograma micțională uretra posterioară are aspect filiform, din cauza debitului lichidian redus. Acest aspect contrastează cu imaginea normală : uretra larg deschisă. Pe uretrograma retrogradă, dimpotrivă, uretra posterioară apare largă, deoarece coloana de lichid stagnează în fața colului îngustat. Acest aspect contrastează cu imaginea normală : uretră filiformă prin contracție reflexă a sfincterului extern (fig. 6.34).

Uretra posterioară poate fi stricturată de bridele care apar uneori după adenomectomie.

Stricturile inflamatorii sînt unice sau multiple, etajate și situate la nivelul uretrei anterioare.

Ca regulă generală, *deasupra unei stricturi, uretra se dilată.* Din cauza stazei și a retropresiunii, cu timpul se poate constitui o vezică de„ luptă" sau chiar dilatația căilor superioare. De aceea, *orice bolnav cu un obstacol subvezical de lungă durată trebuie examinat urografic.*

O complicație banală a stricturilor uretrale sînt *căile false* care se produc în urma tentativelor de dilatație. Aceste căi false au pe uretrogramă aspectul unor traiecte oarbe, în comunicare cu uretra bulbară sau cu cea membranoasă.

Lărgirea uretrei apare sub presiunea care se creează deasupra unui obstacol (stricturi, valve, tumoare, hipertonie a sfincterului extern).

Uretra posterioară „în pîlnie" sau uretra „sacciformă" sînt aspecte întîlnite de regulă în vezica neurogenă.

Dilatația uretrei deasupra unei stricturi scurte sau a unei valve de grosime abia perceptibilă face diagnosticul acestora posibil și evident.

Cavitățile periuretrale pot avea diferite forme, dimensiuni și origini.

În prostatitele cronice, pe uretrogramă se obține injectarea unor canale, acini și *cavități prostatice* cu aspect destul de caracteristic. Apariția unor cavități prostatice cu contururi neregulate sau transformarea întregii glande într-o cavitate cu pereți regulați sugerează tuberculoza. Cavernele prostatice pot fistuliza în rect, perineu sau la rădăcina coapsei. *Traiectele fistuloase* se pun în evidență pe uretrogramă.

Inflamația glandelor Littré, a lacunelor Morgagni sau a glandelor Cowper permite umplerea acestora. Opacifierea este posibilă deoarece orificiile glandelor au devenit beante. Glandele Littré și lacunele Morgagni se văd ca mici cavități situate pe marginea dorsală a uretrei peniene. Glandele Cowper se prezintă sub forma unor cavități ovalare parauretrale care comunică cu uretra bulbară prin cîte un canal. Ele pot fi confundate cu căile false produse prin cateterism.

infecţioşi). Ei pot fi puşi în evidenţă pe cistouretrograma micţională, sub forma unor cavităţi rotunde sau ovalare, cu contururi netede.

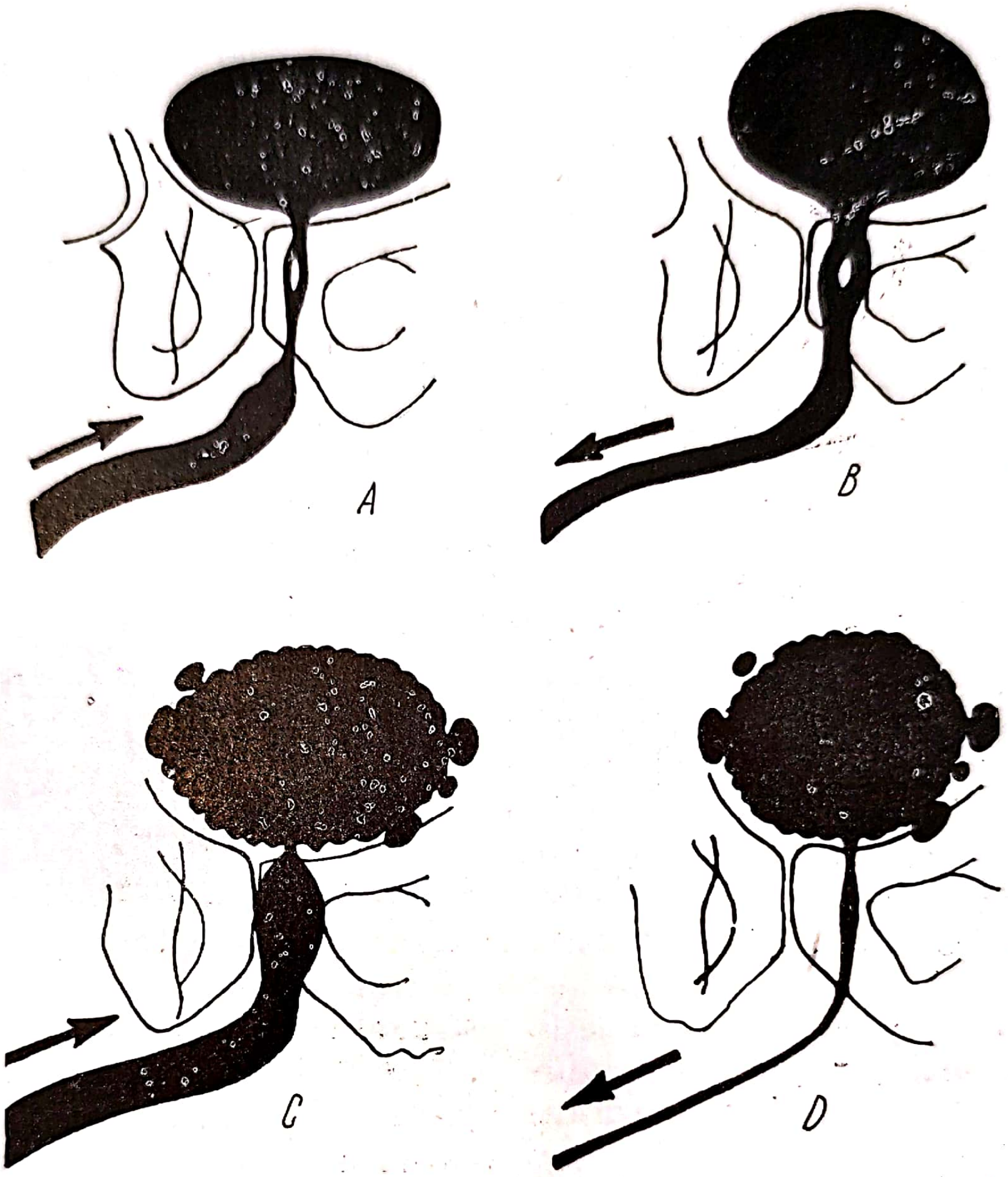

Fig. 6.34. Uretrograma paradoxală (Temeliescu):
A şi *B* — aspect normal; *C* şi *D* — uretrograme paradoxale.

Abcesele periuretrale sînt secundare stricturilor sau traumatismelor şi sînt situate cel mai frecvent în uretra bulbară şi membranoasă. Ele fistulează adeseori în perineu sau rect. Pe uretrogramă, abcesul se prezintă sub forma unei cavităţi neregulate de la care pot porni unul sau mai multe traiecte fistuloase.

Diverticulii uretrali sînt rari şi se întîlnesc mai frecvent la femei, fiind congenitali sau cîştigaţi (traumatici sau

Utricula prostatică normală sau dilatată (chist al canalului Müller) se poate opacifia pe uretrografie şi se prezintă ca o cavitate piriformă, situată înapoia uretrei supramontanale.

Lacunele uretrale cu contururi netede pot fi calculi transparenţi sau bule de aer.

Hipertrofia de *veru montanum* este congenitală sau cîştigată şi se prezintă sub forma unei lacune ovalare, situată în treimea medie a uretrei posterioare.

Lacunele cu margini neregulate, însoţite de soluţii de continuitate ale conturului uretral sînt caracteristice *carcinomului* primitiv sau secundar (însămînţare a unui cancer vezical). La nivelul lacunei neoplazice, uretra este lărgită. Mult mai rar tumoarea infiltrează peretele uretrei și îngustează lumenul.

SEMNELE SPERMATOVEZICULARE

Pe radiografia directă se pot vedea calcifieri ale canalelor deferente (diabet, tuberculoză), ale epididimului și testiculelor (tuberculoză).

Canalele deferente și veziculele seminale se opacifiază prin deferentoveziculografie. Veziculele se mai pot opacifia accidental în cursul unei uretrografii făcute unui bolnav care a suferit o adenomectomie. Canalul deferent poate fi obstruat prin deferentită obstruantă sau poate comunica cu o cavitate neregulată, un abces rece al deferentului. Vezicula poate fi retractată ca urmare a sclerozei postinfecţioase sau dilatată ca urmare a stazei ori pioveziculitei. Vezicula poate fi deplasată de tumori de vecinătate.

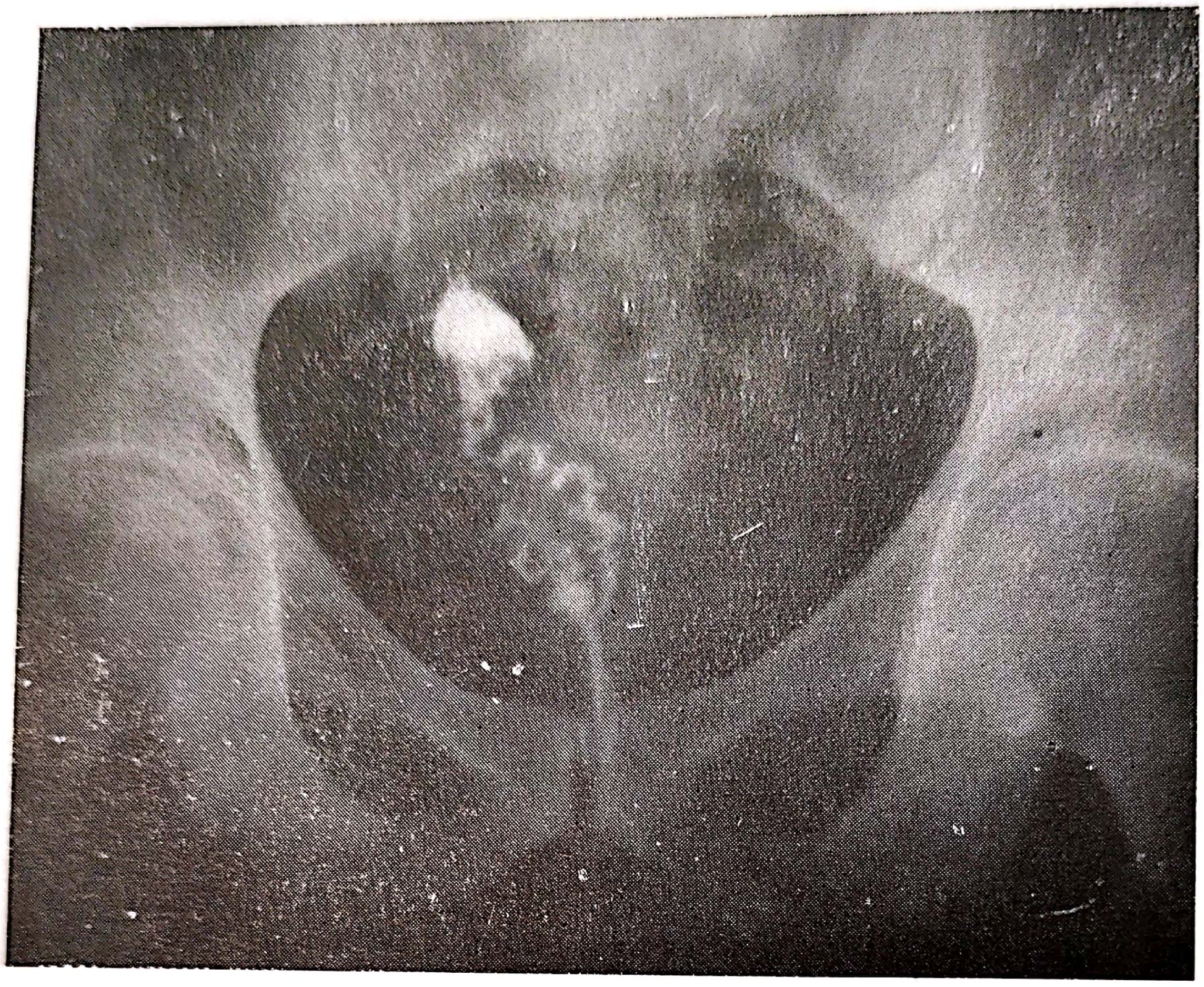

Fig. 6.35. Tuberculoză deferentoveziculară; aspect de veziculă „mîncată de omizi".

Vezicula seminală poate avea contururi neregulate, ca mîncate de omizi (tuberculoză) (fig. 6.35), sau poate prezenta mici lacune cu aspect de perle (tuberculi).

BIBLIOGRAFIE SELECTIVĂ

1. AMIEL M. și colab. — Recherche d'une sténose rénale au cours d'une hypertension artérielle. Méthode de „wash out" au Furosémide. *Nouv. Presse med.*, 1974, *3*, 5, 237.

2. AMPLATZ K. — Two radiographic tests for assessement of renovascular hypertension. *Radiology*, 1962, 79, 807.

3. ANTOINE B., ANAGNASTOPOULOS T., PARIENTI R., WATCHI J. M. — L'éctasie canaliculaire précalicielle (Maladie de Cacchi et Ricci, dite „rein en éponge"), Actualités Néphrologiques de l'Hôpital Necker, Ed. Flammarion, Paris, 1963.
4. BORGSTRÖM K. E., ISING U., LINDER E., LUNDERWUIST A. — Experimental pulmonary oedema. *Acta radiol.*, 1960, 54, 97.
5. BURGHELE T., BLAJA C., TEMELIESCU I. — Tuberculoza urogenitală, Ed. Academiei R.S.R., Bucureşti, 1969.
6. CIBERT J., DURAND L., FORET J., SOLER A. — La „petite vessie" des tuberculeux urinaire. Données anatomiques et physiopathologiques, leurs incidences. Sur la technique et les indications de l'iléocystoplasties. *J. Urol.*, 1964, *60*, 125.
7. COLIEZ R. — Radiodiagnostic Encyclopedic Médico-chirurgicale, Ed. Masson et Cie, Paris, 1963.
8. COLIEZ R. — La maladie de Cacchi et Ricci (éctasies tubulaires précaliciewlles. Rein en éponge). *Presse med.*, 1964, *72*, 1 533.
9. COLIEZ R., BERGMANN — L'épreuve de la rétention phyélocaliciélle provoquée. *Societe francaise d'urologie*, 1930.
10. COUVELAIRE R., LARDAT M. K., N'GAGIAHY — Essai de classification des cystographies du tuberculeux génito-urinaires. *J. Urol.*, 1953, *59*, 815.
11. COUVELAIRE R. — Le calcul rénal, calcul d'organe ou calcul d'organisme. *Gaz. med. Fr.*, 1954, *1*, 344.
12. COUVELAIRE R., PATEL J., PETIT P. — Pathologie de l'appareil urinaire In: Nouveau précis de pathologie chirurgicale, Ed. Masson et Cie, Paris, 1957.
13. ETRAIM M. — Urografia cu deshidratare-hidratare în diagnosticul stenozelor arterelor renale. *Radiologia (Buc.)*, 1966, *6*, 507.
14. GOLDBLATT N. — Renovascular hypertension due to renal ischemie. *Circulation* 1965, *32*, 1.
15. HAMBURGER J. şi colab. — Nephrologie. Ed. Flammarion, Paris, 1966.
16. HICKEL R. — Les signes radiologiques morphologiques de la tuberculose rénale. *Sem. Hôp.*, 1949, 26, 3 991.
17. HODSON C. H. — The radiological diagnosis of pyelonephritis, *Proc. Roy. Soc. Med.*, 1959, *52*, 669.
18. HODSON C. H., EDWARDS D. — Chronic pyelonephritis and vesico-ureteric reflux. *Clin. Radiol.*, 1960, *11*, 219.
19. IDBOHRN H., BERG N. — On the tolerance of the rabbit's kidney to contrast media in renal angiography. *Acta radiol.*, 1954, *42*, 121.
20. KREEL L. — Radiological aspects of nephrocalcinosis. *Clin. Radiol.*, 1962, *13*, 218.
21. LEMAÎTRE G., MICHEL J. R., TAVERNIER J. — Traité de radiodiagnostic (sub red. H. Fischgold), vol. VIII, Ed. Masson et Cie, Paris, 1970.
22. LINDVALL N. — Roentgenologic diagnosis of medullary sponge kidney, *Acta radiol.*, 1959, *51*, 193.
23. LINDVALL N. — Renal papillary necrosis. *Acta radiol.*, 1960, suppl., 192, 152.
24. LÖHR E., MELLIN P., RODECK G., ROHEN J. W. — *Atlas der urologischen Rontgendiagnostik*, *Schattauer* Verlag, Stuttgart — New York, 1972.
25. MAXWELL N. H., GONICK H. G., WILTA R., KAUFMAN J. J. — Use of the rapid sequence intravenous pyleogram in the diagnosis of renovascular hypertension, *New. Engl. J. Med.*, 1964, *270*, 203.
26. MAXWELL N. H., LUPU A. N. — Excretory urogram in arterial hypertension. *J. Urol.*, 1966, *100*, 395.
27. NEY CH., FRIEDENBERG R. — *Radiographic atlas of the genitourinary system.* Pittman and Lippincott, Londra—New York, 1966.
28. OLSSON O., JÖNSSON G. — Diagnostic in Radiology. In: *Encyclopaedia of Urolog.*, Springer Verlag, Berlin, 1962.
29. ORMOND J. J. — Idiopatic retroperitoneal fibrosis: a discussion of the etiology. *J. Urol.*, 1965, *94*, 385.
30. PALUBINSKAS A. J. — Renal pyramidal structure opacification in excretory urography and its relation to medullary sponge kidney. *Radiology*, 1963, *81*,963.
31. PANICHI S., BONECHI L., ZAMPIERI A. — Renal dimensions in glomerulonephritis. *Minerva med.*, 1960, *51*, 607.
32. PINNET A., ARCHIMBAUD — Appareil urinaire. Methodes d'éxploration radiologique. *Encyclopedie medicochirurgicale*, 180030 A^{10}, Ed. Masson et Cie, Paris, 1963 (supl. 1981).
33. PROCA E. — Insuficienţa renală acută. Ed. medicală, Bucureşti, 1968.
34. PROCA E. — Spermatophlebography. *Brit. J. Urol.*,
35. SCHENKER B. — Drop infussion pyelography. *Radiology*, 1964, *83*, 11.
36. STANFORD, VANCE — In Einführung in die Röntgendiagnostik (sub red. Cacchi & Thurn), *Georg Thieme*, Verlag, Sttutgart, 1967.
37. TEMELIESCU I. — Cistopoligrafia. *Radiologia (Buc.)*, 1956, *1*, 250.
38. TEMELIESCU I. — La cystopolygraphie. *J. Urol.*, 1956, *12*, 482.
39. TEMELIESCU I. — Cystopolygraphy in the diagnosis of vesical tumors. *Urol. int.*, 1958, *7*, 285.

7. ANGIOGRAFIA RENALĂ ŞI SUPRARENALĂ

Dr. B. FOTIADE, dr. S. BOIU

GENERALITĂŢI

ISTORIC

Rezultatele de azi ale angiografiei se datoresc lucrărilor de pionerat ale lui Dos Santos R. şi colab., din 1928. Tehnica a intrat în uzul clinic curent numai după 1950, odată cu ameliorarea substanţelor de contrast şi a aparaturii radiologice angiografice.

La noi în ţară primele arteriografii renale s-au executat în anul 1951 în Serviciul de explorări funcţionale al Clinicii de chirurgie şi urologie condus de academician prof. Nicolae Hortolomei la Spitalul „Colţea" din Bucureşti (T. Ghiţescu, 1957; Sanda Boiu, 1963, 1966; V. Marinescu, 1965; G. Gatoschi, 1967).

Ulterior apar lucrări valoroase ale colectivelor din Spitalul „Panduri" din Bucureşti, precum şi din clinicile universitare din Timişoara, Iaşi şi Cluj (Gavrilescu, S., 1965; Biroiaşu G., 1965; Ştefanovici A. B., 1965; Proca E., 1966; Brînzeu P., 1966 etc. citaţi de Brînzeu P. şi Gavrilescu S., 1977).

DATE TEHNICE

Pentru explorarea angiografică a rinichiului şi a glandelor suprarenale se fac radiografii seriate şi se urmăreşte parcursul substanţei de contrast, injectată în traiectul vascular al organului respectiv.

Angiografia primeşte diferite denumiri în raport cu tehnica de înregistrare a imaginilor şi cu nivelul unde se introduce substanţa de contrast. În acest capitol se descrie numai metoda devenită clasică, a angiografiei radiologice seriate sau convenţionale.

În raport cu tipul maladiei, angiografia pentru examenul renal poate fi făcută printr-o singură injectare sau, dacă complexitatea leziunii o impune, sînt necesare mai multe angiografii succesive, cu injectări la diferite nivele ale aparatului circulator.

Întotdeauna se începe cu *aortografia globală* pentru vizualizarea simultană a ambilor rinichi, descoperirea eventualelor artere renale suplimentare, a rinichilor ectopici, a tumorilor cromafine cu localizare neobişnuită etc. De asemenea, aortografia permite investigarea circulaţiei celorlalte organe abdominale, evidenţiind eventualele metastaze hepatice, tumori retroperitoneale, circulaţia colaterală perinefrică etc. Partea negativă a aortografiei este diluarea substanţei de contrast care ajunge în rinichi şi suprapunerea ramurilor din mezenterica superioară şi trunchiul celiac pe vasele renale. Din aceste motive uneori anumite vase renale suplimentare sau patologice nu se pot evidenţia la aortografia globală (vezi şi fig. 7.12).

Injectarea substanţei de contrast se poate face prin puncţie *translombară înaltă* sau prin sonda introdusă *transcutanat* după tehnica descrisă de Seldinger, în *artera femurală* sau în *artera axilară*. Calea obişnuită este puncţia femurală, pe cînd puncţia translombară sau artera axilară sînt utilizate în mod excepţional, numai la bolnavii cu obstrucţia aortei terminale. Nivelul injectării este proiecţia vertebrei L_1. La un adult se introduc 50 ml Odiston 75% cu un debit de 20—25 ml pe secundă. Durata secvenţei de seriografie este de 10—25 secunde în raport cu tipul leziunii şi viteza de circulaţie. La bolnavii cu sindrom circulator hiperkinetic se recomandă efectuarea manevrei Valsava în timpul injectării, pentru diminuarea debitului aortic.

După aortografie globală, dacă se apreciază că trebuie făcut un examen mai amănunţit, se execută *arteriografia renală selectivă* : se injectează printr-o sondă specială, cu curbură preformată, cîte 8—12 ml de Odiston 75% cu 8 ml/secundă, succesiv, în fiecare rinichi. În acest fel se obţin imagini vasculare foarte fine şi cu contrast bun, fără suprapunerea celorlalte vase ale organelor învecinate. Dacă însă se face numai arteriografia renală selectivă, fără aortografie, pot să scape examenului o serie de aspecte extrem de importante pentru diagnostic.

Dacă bolnavul respectiv are neoplasm renal hipovascular, se sensibilizează metoda prin introducerea în artera renală, cu 10 secunde înainte de injectarea substanţei de contrast, a 6—10 micrograme de adrenalină. Arterele renale normale se închid, pe cînd arterele de neoformaţie, neavînd straturi musculare, rămîn deschise şi pun astfel în evidenţă circulaţia neoplazică.

Poziţia radiologică cea mai utilizată este cea antero-posterioară. Rareori, pentru evidenţierea mai clară a unor stenoze arteriale sau a unor tumori mici, corticale, se întrebuinţează şi poziţiile oblice de 15—20°, cu sau fără înclinarea cranială sau caudală de 10°—20° a axului razei roentgen (Harrington D. P. şi colab., 1983).

La arteriografia renală, ca şi, în general, la orice viscerografie, se studiază trei faze distincte ale fluxului circulator şi anume : faza arterială, faza capilară şi faza venoasă.

Faza arterială a angiografiei renale pune în evidenţă la început trunchiul şi marile ramuri arteriale, apoi arterele mici, interlobare.

Orificiul arterelor renale se află pe faţa laterală a aortei (rar antero-lateral), în dreptul vertebrelor L_1—L_2.

În hil, artera se împarte în ramul dorsal şi ramul anterior, care se divid apoi în artere interlobare, ce se termină cu arterele arciforme la limita cu cortexul renal. Faţă de împărţirea în cinci segmente a rinichiului, propusă de către Graves (1971), diviziunea anterioară a arterei renale dă ramuri pentru segmentul antero-superior, antero-mijlociu şi inferior, pe cînd diviziunea posterioară a arterei renale alimentează segmentul posterior. Segmentul apical este irigat de ambele artere.

Pe o angiografie renală normală lumenul arterelor diminuează progresiv de la hil spre periferia organului, ramurile au traseu aproape rectiliniu, foarte puţin încurbat, cu numeroase arborizaţii fine.

În faza arterială se studiază numărul şi originea arterelor renale, direcţia şi conformaţia marilor vase renale ; se semnalează de asemenea eventualele plăci de aterom, stenozele, disecţiile, trombozele sau ocluziile arteriale. Arterele segmentare și interlobare sînt considerate patologice dacă sînt deplasate arcuat în jurul unei formațiuni tumorale, dacă sînt tortuoase, dilatate, cu șunturi arteriovenoase, dacă sînt închistate sau invadate de procesul tumoral, dacă au contur neregulat, cu dilatări și îngustări bruște, cu stenoze sau tromboze ale vaselor mici, vase de neoformație sau lacuri sanguine etc.

Circulația colaterală intra- sau extrarenală este un semn peremptoriu al barajului arterial sau al unui proces inflamator acut.

Faza parenchimatoasă apare în secunda 5—8 de la începutul injectării și este determinată de umplerea patului capilar cortical și medular. În această fază crește densitatea radiologică a parenchimului renal și în special a cortexului, care apare ca o bandă periferică de 5—8 mm grosime, densă și omogenă, net diferită de opacitatea mai slabă și inegală a zonei piramidale, medulare.

Examenul nefrogramei capilare arată dimensiunea exactă a parenchimului renal și permite decelarea anomaliilor de contur, a chisturilor, infarctelor și abceselor intrarenale care determină zone de lipsă a substanței de contrast (defect de umplere); examenul permite totodată aprecierea stării funcționale de filtrare și concentrare a rinichiului.

Faza venoasă a arteriografiei renale apare la 7—12 secunde de la începutul injecției. Impregnarea venelor este slabă, datorită fluxului de spălare amplu. Cu tehnica arteriografiei nu se pot studia decît foarte vag hilul venos renal. Numai dacă apare o circulație venoasă colaterală bogată, se impune diagnosticul de obstrucție venoasă renală.

Lipsa de impregnare la arteriografie a venelor renale nu trebuie interpretată ca fiind datorită trombozării sau invadării lor. Pentru lămurire trebuie să se apeleze la feblografia renală selectivă.

În majoritatea cazurilor, arteriografia globală și selectivă sînt suficiente pentru elucidarea diagnosticului. Totuși, la unii bolnavi, în special la cei cu neoplasme renale, trebuie să se știe dacă vena renală sau cavă sînt sau nu invadate de către procesul tumoral.

Dacă la **cavografie** prin injectare a 50 ml Odiston 75% cu debitul de 20 ml/secundă în vena femurală sau iliacă, apar defectele de umplere caracteristice invadării neoplazice a venei cave, atunci cazul este apreciat ca fiind depășit din punct de vedere chirurgical și nu mai este nevoie de flebografie renală selectivă (Cherrie R. J., 1982).

Feblografia selectivă renală se obține cu injectarea a cca 30 ml de Odiston 75% cu debit de 15 ml/secundă, în trunchiul renal venos prin sonda de cateterism introdusă transcutanat în vena femurală. Dacă vena este parțial trombozată sau invadată de procesul tumoral, doza se scade la 20 ml cu debitul de 10 ml/secundă.

Pentru ameliorarea umplerii retrograde a venelor mici intrarenale se oprește temporar fluxul arterei renale respective cu o sondă cu balon sau prin injectarea în artera renală a 6—10 micrograme de adrenalină cu 10 secunde înainte de flebografie.

Uneori se pot studia venele renale în faza finală a arteriografiei selective dacă se introduc cantități mari de substanță de contrast în artera renală (25 ml în 3 secunde). Cantități așa de mari produc însă impregnarea îndelungată și iritarea parenchimului renal, motiv pentru care această atitudine nu se recomandă decît rinichiului propus să fie îndepărtat chirurgical.

În general venele intrarenale, ca număr și distribuție urmăresc conformația patului arterial.

Într-un sfert din cazuri există 2—3 vene renale tronculare stîngi sau drepte, care comunică liber între ele și de obicei se varsă împreună în vena cavă.

Pe clinician îl interesează permeabilitatea și integritatea venelor renale.

Se rețin semnele care corespund trombozei parțiale sau totale a venelor, circulația colaterală venoasă, defectele de umplere intravenoasă, dilatarea varicoasă a plexului venos perirenal etc.

ARTERIOGRAFIA GLANDEI SUPRARENALE

Se poate executa de asemenea prin injectarea globală aortică sau selectivă.

Întotdeauna examenul se începe cu arteriografia abdominală, injectîndu-se 40—60 ml cu un debit de 20 ml/secundă la nivelul vertebrei T_{12} (ElSherif M. A., 1982), seriografiind pe o durată de cel puțin 15—20 secunde. O tumoare hipervasculară a glandei suprarenale apare net impregnată în faza parenchimatoasă a examenului.

Cum uneori feocromocitomul are altă localizare decît cea suprarenală, dacă tumoarea nu se evidențiază la examenul arteriografic, trebuie să se repete arteriografia, dar cu injectarea substanței de contrast mai jos în aortă sub arterele renale (20 ml cu debitul de 10 ml/secundă), precum și cu injectări manuale, selective în arterele renale, trunchiul caeliac, arterele frenice și artera suprarenală medie din peretele lateral al aortei. (Merklin R. J., Michaels N. A., 1958).

Dacă se caută o tumoare suprarenală malignizată, se recomandă să se injecteze adrenalină (10 micrograme) cu cîteva secunde înainte de arteriografia selectivă. Adrenalina închide arterele normale lăsîndu-le deschise numai pe cele de neoformație.

Aportul sanguin al suprarenalei este asigurat de mai multe grupe de artere mici, unele provenite din aortă, altele din artera renală sau artera frenică. Din acest motiv arteriografia selectivă a glandei suprarenale nu dă întotdeauna satisfacție în comparație cu flebografia superselectivă.

FLEBOGRAFIA GLANDEI SUPRARENALE

Se face cu sonde speciale, cu curburi preformate.

Vena suprarenală stîngă se desprinde din porțiunea cranială a venei renale stîngi, iar vena suprarenală dreaptă pe marginea dreaptă și dorsală a venei cave inferioare, în dreptul vertebrei L_1. În circa 15% din cazuri vena suprarenală dreaptă se evacuează într-o venă suprahepatică.

Se injectează lent, cu mîna, cca 5 ml, cu un debit de 1 ml/secundă și se fac filme pe o durată de 5—8 secunde.

Interesează forma și mărimea glandei suprarenale, existența zonelor hipervasculare sau avasculare, precum și a vaselor cu aspect patologic.

INDICAȚIILE ANGIOGRAFIEI RENALE ȘI SUPRARENALE

Avînd în vedere că examenul angiografic este de tip invaziv, deci nu complet inofensiv, și, în plus, costisitor, se apelează la el numai după ce bolnavul a fost examinat cu celelalte mijloace de explorare: urografie, endoscopie, echografie, scintigrafie, tomografie computerizată.

Redăm după Abrams N. C. și Adams D. F. (1962), precum și după Harrison și colab. (1978), principalele indicații ale angiografiei, prezentat schematic, sînt:

— precizarea diagnosticului unei mase renale;

— diagnosticul diferențial între un neoplasm și o tumoare avasculară (chist, hematom, hipertrofia coloanelor Bertin);

— hipertensiunea arterială renovasculară;

— diagnosticul diferențial al rinichiului mut urografic (rinichi unic, hipoplazie congenitală, atrofie renovasculară, atrofie pielonefritică etc.);

— traumatism abdominal cu hematurie și urografie anormală;

— hematurie importantă, de origine neprecizată;

— donator renal pentru aprecierea integrităţii şi anatomiei vaselor renale;

— rinichi transplantat nefuncţional sau cu hipertensiune arterială.

Angiografia glandei suprarenale se recomandă cînd:

— există suspiciunea unei tumori situate deasupra rinichiului, chiar fără fenomene clinice;

— bolnavi cu semne clinice şi biochimice de feocromocitom;

— bolnavi cu semne clinice şi biochimice de hiperfuncţie corticosuprarenală.

FORMAŢIUNILE TUMORALE RENALE

La un bolnav la care examenul clinic şi paraclinic sugerează diagnosticul de formaţiune tumorală renală, angiografia poate preciza dacă tumoarea este sau nu renală, respectiv dacă este alimentată de artera renală; ea încearcă să diferenţieze o tumoare renală malignă de o formaţiune benignă şi, în sfîrşit, în cazul unui neoplasm, arată dacă vena renală este sau nu invadată.

Semnele angiografice ale tumorii renale sînt de trei categorii:

— cele date de existenţa unei formaţiuni expansive, cu artere şi vene intrarenale alungite şi deplasate arcuat în jurul tumorii, sînt aspecte nespecifice şi se găsesc atît în neoplasm cît şi în tumori benigne, chisturi, abcese etc.;

— modificări datorate procesului de invadare a vaselor, cu artere şi vene amputate sau încarcerate de ţesutul neoplazic care le conferă un contur neregulat, rigid, „zgrunţuros";

— existenţa vaselor de neoformaţie — vase mici, cu contur neregulat şi traseu anarhic —, care în loc să se efileze progresiv spre periferia rinichiului, prezintă dilatări şi strangulări bruşte, uneori lacuri sanguine venoase sau şunturi arteriovenoase.

În general, cu cît tumoarea este mai malignă, cu atît este mai vascularizată. Pe de altă parte însă, nu orice tumoare malignă este hipervascularizată şi cu semne angiografice caracteristice.

Tumorile maligne

Cele mai frecvente tumori renale maligne sînt carcinomul renal, tumoarea de bazinet şi tumoarea Willms.

Angiografia permite întărirea diagnosticului clinic şi urografic de tumoare, arătînd întinderea tumorii, volumul de parenchim rămas indemn, starea rinichiului controlateral, prezenţa invadării venelor renale sau a venei cave inferioare, a metastazelor retroperitoneale sau intrahepatice (Cotună L., 1977).

Carcinomul renal. Angiografic, tumoarea Gravitz este destul de uşor de diagnosticat, fiind în 80% din cazuri hipervascularizată.

Principalele caractere angiografice au fost stabilite de către Wartson R. C. şi colab. în 1968.

Arterele din zonele parenchimatoase relativ indemne sînt deplasate arcuat în jurul tumorii, păstrîndu-şi morfologia şi distribuţia normală, spre deosebire de arterele din interiorul tumorii, care au distribuţie anarhică, sînt tortuoase şi cu traseu neregulat. Unele din aceste artere se dilată brusc spre periferia traiectului lor, formînd lacuri sanguine în care substanţa de contrast stagnează mult timp. Cu acelaşi grad de malignitate sînt şi arterele care pe parcurs îşi modifică brusc dimensiunile, devenind mai înguste sau mai dilatate, cu angulări marcate, aspecte care contrastează cu vasele normale, care se îndreaptă din hil spre corticala renală, liniar şi radiar, efilîndu-se progresiv spre periferie. Încarcerarea de către ţesutul tumoral strangulează şi modifică structura pereţilor arteriali, deformîndu-le conturul, care în loc să fie net, cu margini paralele, este fin neregulat — aşa-zis cu contur „zgrunţuros“— în plus, aceste vase sînt rigide, astfel că diametrul loc rămîne nemodificat atît în sistolă cît şi în diastolă.

Existenţa şunturilor arteriovenoase cu încărcarea rapidă a venelor renale este de asemenea un semn cert de malignitate a tumorii.

În faza parenchimatoasă a arteriografiei, masa tumorală se impregnează mult mai intens decît restul ţesutului renal rămas indemn, diferenţiindu-se clar una de alta.

Hipervascularizaţia în unele carcinoame renale este atît de marcată, arterele mari şi mici atît de dilatate şi torsionate încît diagnosticul diferenţial cu anginomul renal este uneori greu de făcut (fig. 7.1).

În literatura de specialitate se discută despre utilitatea embolizării arteriale prin intermediul sondei de cateterism a rinichiului cu cancer hipervascularizat, propus pentru nefrectomie, în scopul facilitării tehnicii operatorii (Danil C. şi colab., 1982; Palmer T. şi colab., 1982).

În 20% din cazuri, carcinomul renal este puţin vascularizat, datorită modului de dezvoltare a tumorii cu apariţia unor zone întinse avasculare de necroză cu sau fără ocluderea arterei nutritive principale, sau datorită caracterelor histologice ale tumorii. Uneori neoplasmul nu este deloc vascularizat, fapt ce îngreuiază diagnosticul angiografic putînd fi confundat cu o tumoare benignă.

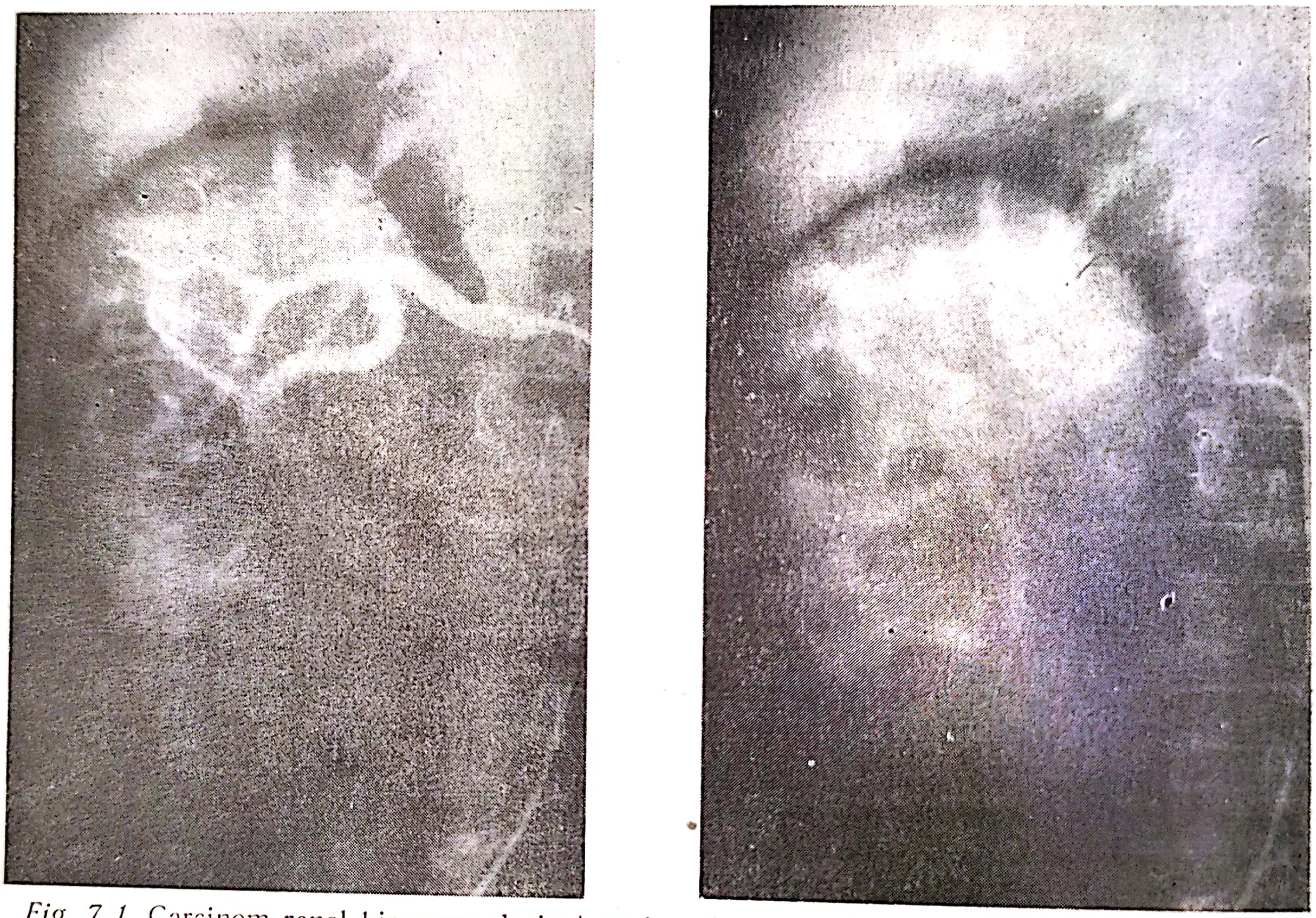

Fig. 7.1. Carcinom renal hipervascularizat cu invadarea venei cave, confirmat intraoperator, la un bolnav în vîrstă de 59 de ani. Arteriografie selectivă dreaptă şi cavografie.

A — În faza arterială, la o secundă apare dilatarea marcată a trunchiului arterial şi a ramurilor sale, care sînt deplasate, alungite, cu dispoziţie anarhică, cu traiect brusc angulat şi cu lacuri sanguine în zonele medulare. Vase de neoformaţie se observă special în polul superior. Circulaţie arterială crescută perirenală şi periureterală ; *B* — În faza nefrografică tardivă, la 7 secunde, se remarcă persistenţa impregnării ţesutului tumoral în interiorul rinichiului, cu extinderea spre zona hilului, unde amputează şi dislocă sistemul pielo-calicial.

În neoplasmele hipovascularizate sau pentru diagnosticarea tumorilor mici, se recomandă arteriografia renală selectivă, la 10—20 secunde după injectarea în artera renală a 6—10 micrograme de adrenalină. Arterio-nefrograma normală dispare și lasă să se încarce numai vasele neoplazice, care neavînd straturi musculare, nu sînt influențate de adrenalină.

La bolnavul cu diagnostic angiografic de carcinom renal trebuie să se exploreze și permeabilitatea venelor renale. După Abrams H. L. și Adams D.F., la 33% din bolnavii cu carcinom renal există invadarea venelor renale de către procesul neoplazic.

Aprecieri asupra invadării venei renale se pot face uneori și pe clișeele din faza tardivă, venoasă, a arteriografiei selective. Un criteriu cert de invadare îl reprezintă vasele de neoformație în interiorul venei. Lipsa de vizualizare a venei renale pe arteriografie nu constituie însă un semn al obstrucției venoase. În schimb, existența circulației venoase colaterale bogate, indică ocluzia venoasă.

Tehnica se poate ameliora prin mărirea cantității de Odiston injectată în artera renală, la 25 ml cu debitul de 8 ml/secundă. Cu o doză așa de mare, venele renale sînt bine opacifiate dar, din cauza acțiunii toxice locale a dozelor mari de substanță de contrast, metoda nu se recomandă decît pentru rinichii care urmează să fie nefrectomizați. Dacă nici cu această tehnică imaginile angiografice nu furnizează suficiente date se practică flebografia renală.

În prima etapă se efectuează o cavografie inferioară cu injectarea în vena iliacă comună. Dacă vena cavă este invadată, atunci flebografia renală este inutilă.

Cînd vena renală este invadată de procesul neoplazic, apar, la flebografia renală selectivă, zone neumplute cu substanță de contrast în lumenul venelor, cu contur bine delimitat și formă lobulată. Alteori venele mici din hil apar îngustate și deplasate de formațiunea expansivă.

Reamintim că la un bolnav cu neoplasm renal confirmat, trebuie examinată cu atenție aortografia abdominală pentru decelarea eventualelor metastaze, în special hepatice. Metastazele au aceleași caractere vasculare ca și tumoarea primitivă.

Neoplasmul bazinetal. Indiferent de tipul histologic, neoplasmul bazinetal este hipovascularizat.

Vasele de neoformație, semnul cert al malignității, apar mai evident dacă se aplică tehnica vasoconstricției cu adrenalină.

Se descriu artere închistate în procesul tumoral, cu margini neregulate „zgrunțuroase“ și cu variația bruscă a diametrului; uneori apar zone de parenchim mai intens încărcate cu substanță de contrast decît ariile alăturate, avînd aspectul de „pete vasculare“ (fig. 7.2).

Nu se observă șunturi arteriovenoase.

Semnul indirect dar nespecific este deplasarea arcuată a arterelor din jurul formațiunii expansive.

Rareori se văd arterele periureterice dilatate.

Tumoarea Willms. Este o tumoare renală a primului deceniu de viață.

Procesul neoplazic fiind discret hipervascularizat, diagnosticul angiografic se pune pe existența arterelor deplasate arcuat, alungite, îngustate, eventual amputate sau cu contur neregulat, fin „zgrunțuros“ (fig. 7.3).

Diagnosticul diferențial se face cu hidronefroza sau cu rinichiul polichistic cazuri, în care arterele sînt mai sărace, mici, rare și nu există vase de neoformație.

Nefroblastomul crește rapid și metastazează precoce în ficat. Important este și faptul că tumoarea „Willms“ uneori este bilaterală, astfel că trebuie să efectuăm examenul angiografic selectiv și la celălalt rinichi.

Tumorile benigne

Tumorile benigne propriu-zise. Tumorile benigne sînt extrem de rare; de obicei este vorba de adenom sau hemangiom, extrem de rar de fibrom, lipom sau mixom.

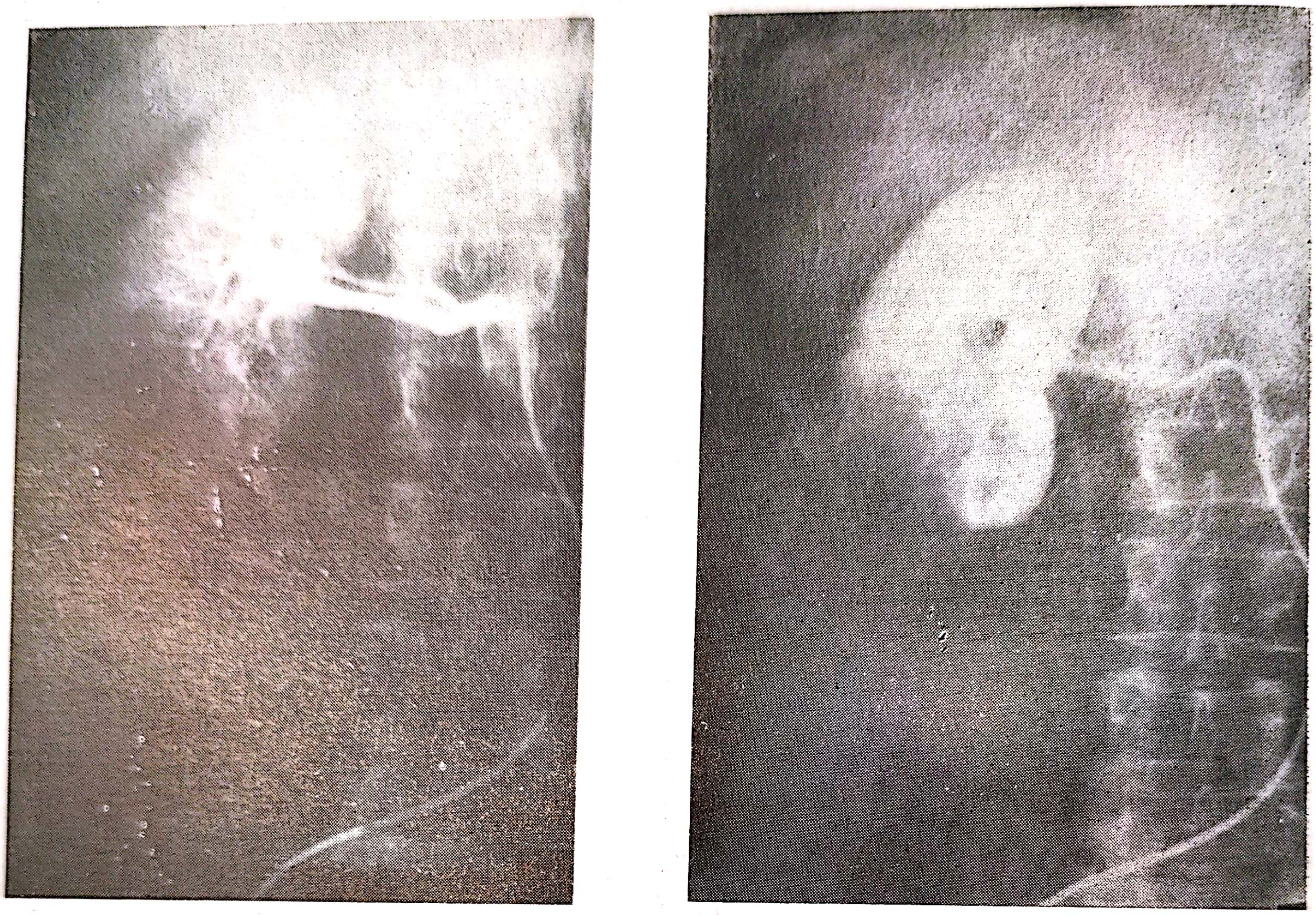

Fig. 7.2. Papilocarcinom drept la un bolnav în vîrstă de 72 de ani (confirmat histologic). Arteriografie selectivă renală dreaptă.

A — La 2 secunde de la începutul injectării se conturează un rinichi de dimensiuni normale, cu vascularizație în general normală, în afara unor ramuri mici, ce pornesc probabil din artera segmentară ventrală inferioară și care depășesc conturul polului inferior renal; *B* — În faza nefrografică, în secunda 6, se încarcă intens parenchimul renal, care are în mare parte aspect normal, în afară de regiunea ventrală inferioară, unde corticala nu se încarcă, iar conturul renal este imprecis, datorită invadării neoplazice. Tumoarea are formă piramidală, cu vîrful îndreptat spre regiunea papilară și baza expansionată spre exteriorul rinichiului. Se observă ramuri arteriale mici, cu diametru și traseu neregulat, ce sint încarcerate de țesutul tumoral, precum și vase de neoformate foarte subțiri, cu aspect de fire de păr torsionate, repartizate anarhic în masa tumorală. Discretă circulație reacțională periscapulară.

Pe angiografie, adenomul apare ca o tumoare avasculară unică situată de obicei în zona corticală, ce nu poate fi diferențiat de un cancer avascular mic al rinichiului decît la examenul histologic.

În schimb, hemangiomul este o tumoare hipervasculară cu artere dilatate, uneori pseudoanevrismale. Spre deosebire de tumoarea malignă hipervascularizată, hemangiomul nu prezintă vase de neoformație sau vase încarcerate. Nu rareori leziunile sînt bilaterale, alteori sînt calcifiate.

Chistul renal

Arteriografia este metoda de elecție pentru diferențierea dintre un chist și o tumoare malignă renală. În ambele situații vasele intrarenale sînt deplasate arcuat de tumoare, dar morfologia și conturul arterelor mijlocii și mici sînt net alterate în neoplasm, spre deosebire de chist unde ele sînt normale.

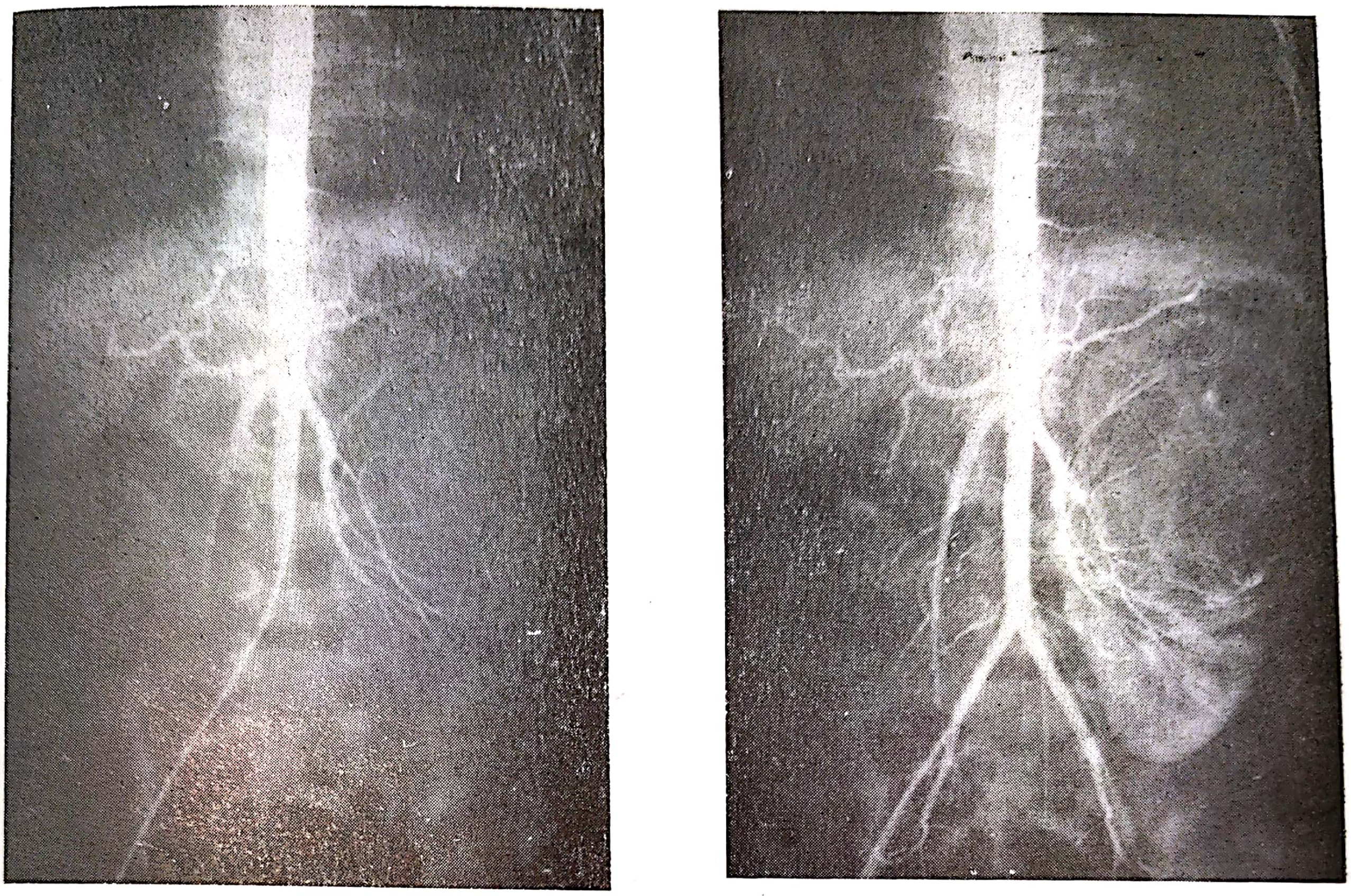

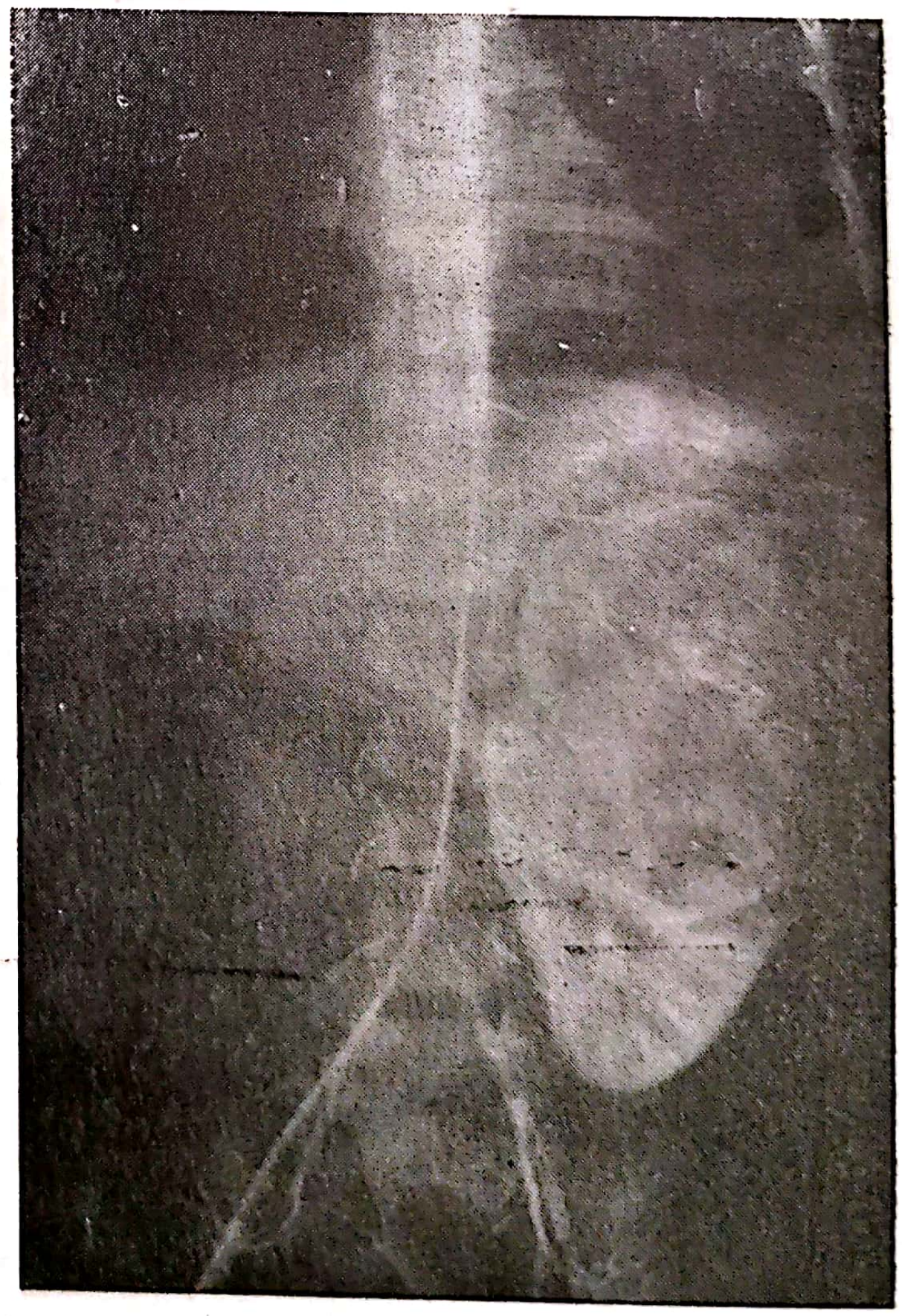

Fig. 7.3. Tumoarea Willms dezvoltată în rinichiul stîng unic (postnfrectomie) a unui copil în vîrstă de 2 ani și 8 luni. Aortografie sub anestezie generală.

A — În faza arterială precoce, la o secundă de la începutul injectării, apare artera renală stîngă dilatată moderat, cu ramurile sale provenite din polul superior deplasate arcuat în jurul tumorii, iar cu ramurile polare inferioare normale ; *B* — În faza arterială tardivă, la 3 secunde, rinichiul apare foarte mărit datorită tumorii rotunde care se dezvoltă în jumătatea superioară a rinichiului. Tumoarea este slab alimentată de arterele renale, în schimb, se observă lacuri sanguine (la ora 5 și 12) și multe vase fine de neoformație ; *C* — În faza nefrografică, în secunda 5, apare impregnarea normală a polului inferior renal, care contrastează cu lipsa de umplere a restului rinichiului, ocupat de tumoare. În centrul tumorii se disting cîteva lacuri sanguine și vase de neoformație.

Arterele intrarenale din jurul unui chist dezvoltat central, în masa renală, sînt într-adevăr deplasate arcuat, așa cum am afirmat că este caracteristic formațiunilor expnasive renale (fig. 7.4).

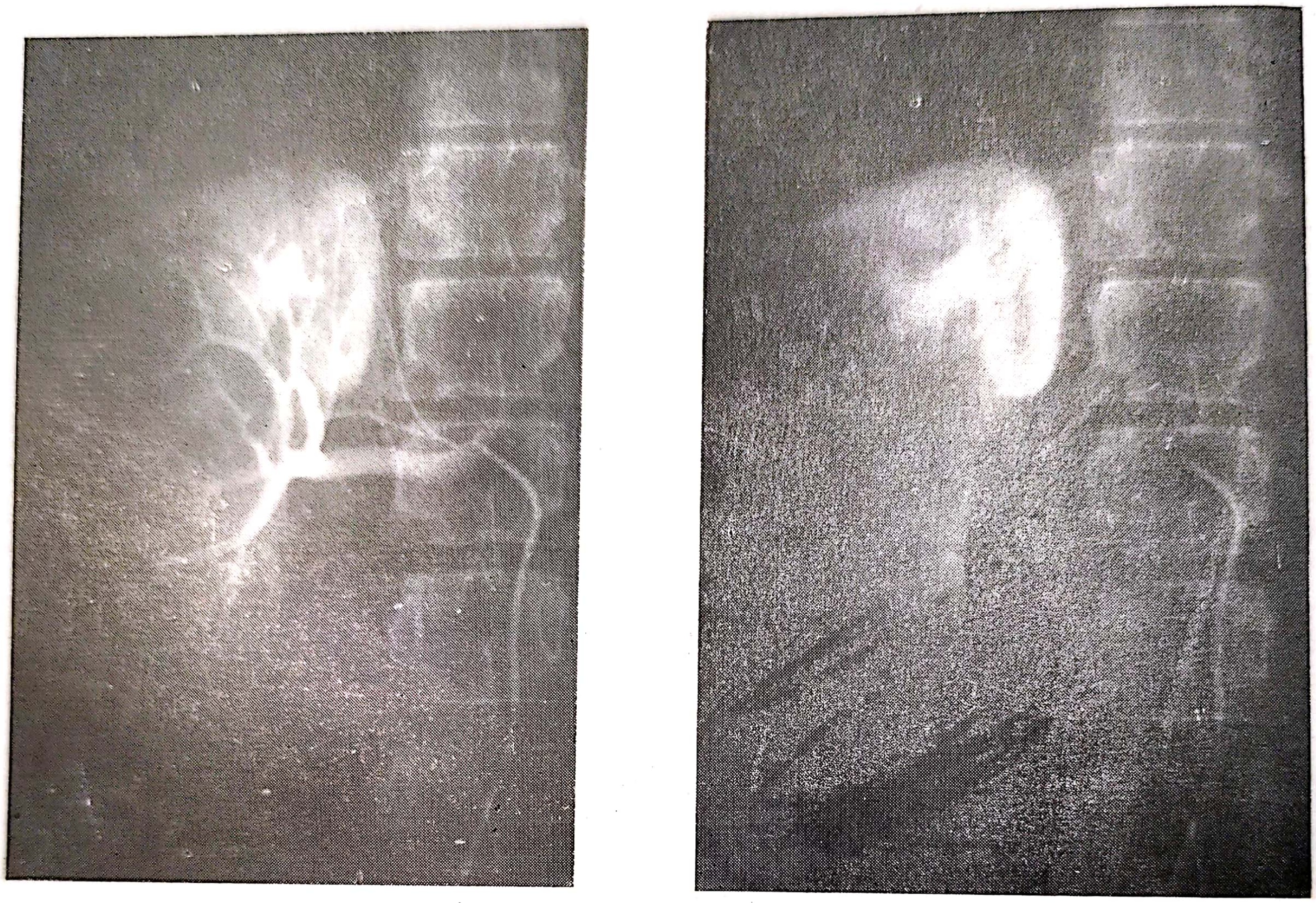

Fig. 7.4. Chist solitar intrarenal drept la un bolnav în vîrstă de 25 de ani. Arteriografie selectivă dreaptă.

A — În faza arterială, la 1,5 secunde de la începutul injectării, apare un rinichi mărit de volum, cu arterele segmentare și interlobare mult deplasate, cu aspect arcuat, aspect dat de o formațiune dezvoltată în centrul organului. Arterele au contur și structură normale. Nu se observă vase încarcerate, vase de neoformație sau lacuri sanguine ; *B* — În faza parenchimatoasă, la 3 secunde, se distinge o zonă rotundă care nu se impregnează cu substanță de contrast, bine delimitată de țesuturile renale normale înconjurătoare. De remarcat modul de întretăiere a tumorii cu cortexul renal în unghi ascuțit, rezultînd imaginea de „cioc de pasăre“, formată de parenchimul renal care delimitează porțiunea supero-externă a tumorii.

Dar există și chisturi renale care iau naștere în zona periferică, corticală a rinichiului și se dezvoltă predominant excentric, fără să altereze traiectul arterelor interlobare.

În faza parenchimatoasă a arteriografiei, chistul apare ca o zonă rotundă, radiolucentă, bine limitată de țesuturile din jur, de care o desparte un perete subțire. Caracteristica angiografică în unghi ascuțit a chistului renal, se traduce printr-o imagine caracteristică, zisă în „cioc de pasăre“.

Cu toate că aspectele descrise sînt aproape patognomonice, în rare cazuri se poate face confuzia cu o tumoare chistică malignă sau cu o tumoare malignă avasculară. Multiplicitatea și bilateralitatea defectelor de umplere la nefrogramă pledează în favoarea benignității maladiei ; totuși, diagnosticul înclină în favoarea neoplasmului dacă se descoperă vase de neoformație și artere încarcerate de tumoare, diagnostic facilitat de tehnica vasoconstricției locale induse cu adrenalină.

Un alt semn de suspiciune a dezvoltării procesului într-un rinichi polichistic este și aparține unei artere care înconjură ca un inel masa tumorală.

Abcesul renal

În procesele inflamatorii acute cresc numărul și dimensiunile arterelor renale capsulare, în interiorul rinichiului diminuează circulația locală, iar arterele interlobare se alungesc, încurbîndu-se în jurul abscesului. În dreptul procesului inflamator se estompează sau chiar dispare conturul renal extern.

Abcesul renal poate fi confundat pe angiografie cu un carcinom renal hipovascularizat, dar spre deosebire de acesta, în cazul abcesului renal nu există vase de neoformație, șunturi arteriovenoase sau artere încastrate, cu contur neregulat. Diagnosticul diferențial cu carcinomul hipovascularizat sau neoplasmul bazinetal, și el hipovascularizat, este uneori extrem de dificil ; nu rareori diagnosticul se clarifică cu ajutorul imaginilor obținute după vasoconstricția cu adrenalină.

În faza cronică a procesului renal inflamator se instalează fenomenele de remaniere fibroasă, care au ca rezultat diminuarea de volum a parenchimului, distorsionarea conturului renal și a sistemului caliceal. Arterele interlobulare prinse în cicatricea fibroasă apar la arteriografie cu traiect anormal și tortuos.

O caracteristică a rinichiului mic, după un proces inflamator este impregnarea neobișnuit de intensă a corticalei, rămasă încă funcțională, element de diagnostic diferențial față de rinichiul mic congenital sau ischemic.

Hematomul renal

Hematomul intrarenal are unele caractere comune cu tumoarea renală și anume : deplasarea arcuată a vaselor în jurul hematomului, amputări ale arterelor interlobare, defecte de umplere în zona corticală etc. În schimb, nu se observă vase de neoformație sau vase cu modificări ale conturului și traiectului datorate încarcerării în țesutul neoplazic.

Pseudotumorile renale

Formează o grupă nosologică aparte la care, după practicarea unei urografii care sugerează existența unei tumori renale, se recomandă angiografia pentru elucidarea diagnosticului.

Din acest grup amintim variante ale rinichiului normal, cu cocoașă în formă de dromader, boselat sau lobulat, hipertrofia coloanelor Bertini, hipertrofia renală localizată etc.

Lipomul localizat în hilul renal poate fi confundat cu neoplasmul bazinetal, iar pielonefrita xantulomatoasă mimează pînă la identitate carcinomul renal.

TUMORILE GLANDEI SUPRARENALE

Feocromocitomul

În majoritatea cazurilor, feocromocitomul este suficient de vascularizat pentru ca diagnosticul angiografic să fie destul de ferm.

Arterele care alimentează tumoarea au de obicei dimensiuni și formă normale, foarte rar sînt dilatate datorită fluxului sanguin suprarenalian exagerat ; în asemenea cazuri, unii autori recomandă embolizarea prin sondă (cu cianoacrylat) a arterelor nutritive ale glandei , în scop paleativ, pentru ameliorarea simptomatologiei hipertensive și scăderea numărului accidentelor intraoperatorii (Hrabovsky E. E. și colab., 1982).

Feocromocitomul se evidențiază în faza parenchimatoasă tardivă a aortografiei abdominale, cînd apare ca o formațiune oarecum rotundă, bine impregnată cu substanță de contrast, care poate fi diferențiată ușor de organele adiacente (fig. 7.5).

De subliniat însă că nu întotdeauna tumoarea este găsită alipită de polul superior al unui rinichi; uneori, prin dimensiunile sale mărite, deplasează sau culbutează rinichiul satelit, alterînd relațiile anatomice obișnuite; alteori însă tumoarea hipertensinogenă se dezvoltă din țesutul cromafin al altor regiuni decît cea suprarenaliană (în 10%—20% din cazuri, după Adams D. F., 1978).

Cînd feocromocitomul nu s-a evidențiat la aortografia abdominală obișnuită, se execută arteriografii superselective ale arterelor sau venelor suprarenale pentru ameliorarea tehnicii de punere în evidență a anatomiei vasculare a glandei respective, apoi arteriografia pelvină sau toracică pentru descoperirea tumorilor cu poziție neobișnuită, care deseori sînt situate paravertebral (Setlacec D., S. Boiu, 1973).

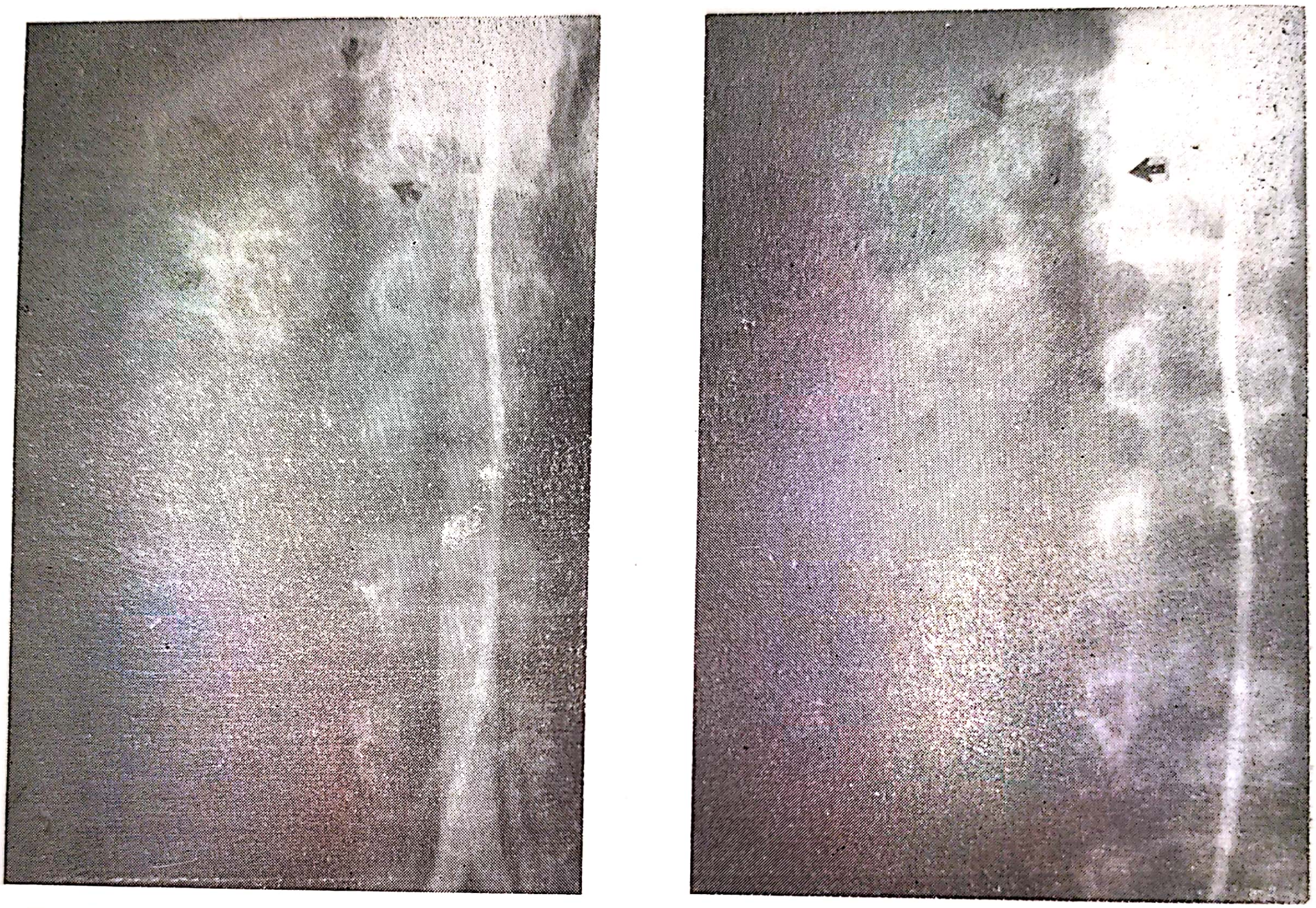

Fig. 7.5. Feocromocitom suprarenalian drept la o bolnavă în vîrstă de 22 de ani. Leziunea a fost confirmată intraoperator. Aortografie înaltă.

A — În faza arterială tardivă, la 3 secunde, se observă o rețea de artere mici care se proiectează pe polul superior și deasupra rinichiului drept; *B* — În faza parenchimatoasă precoce, la 4 secunde, se conturează o tumoare bilobată în polul superior al rinichiului drept.

Dacă în ciuda datelor clinice și biochimice care pledează pentru feocromocitom nu se descoperă la angiografie tumoarea, se recomandă recoltarea de probe de sînge etajate din sistemul venos cav pentru a se obține informații aproximative asupra nivelului unde se descarcă, în sînge, catecolamine în concentrație mare, și unde deci trebuie practicată arteriografia selectivă.

După Abrams H. L. și Adams D. F., din 112 bolnavi cu feocromocitom confirmat operator, diagnosticul angiografic, selectiv sau nu, a fost pozitiv la numai 88 de bolnavi, fals-pozitiv la 2 bolnavi și fals-negativ la ceilalți 24 de bolnavi. Din 9 bolnavi cu feocromocitom la care s-a efectuat flebografia suprarenaliană selectivă, la 8 diagnosticul a fost corect.

Cînd tumoarea se malignizează, apar vase de neoformație caracteristice, respectiv artere cu contur neregulat și aspect rigid, cu dilatări și micșorări bruște de lumen, cu lacuri sanguine, șunturi arteriovenoase sau zone avasculare de necroză. Frecvent neoplasmul în poziție suprarenaliană comprimă sau trombozează vasele renale sau splenice.

Alte tumori ale glandei suprarenale

La bolnavii cu boala Cushing uneori este nevoie să se precizeze prin arteriografie sau flebografie selectivă suprarenaliană dacă este vorba de o tumoare benignă a zonei corticale a glandei sau numai de o hiperfuncție suprarenaliană.

Adenoamele din aldosteronism sînt de obicei atît de mici, încît cu greu pot fi puse în evidență angiografic. Din datele culese din literatură de Abrams H. L. și Adams D. F. reiese că din 70 de bolnavi cu adenom hiperaldosteronic, diagnosticul corect prin angiografie superselectivă a venelor suprarenale s-a putut pune la 50 de cazuri ; la alt grup, de 12 subiecți cu aceeași maladie dar explorați prin arteriografie selectivă suprarenaliană, diagnosticul angiografic a fost corect în procent de 50.

În literatură au fost comunicate cazuri diagnosticate angiografic cu adenoame virilizante, chist, carcinom, neuroblastom, granulom sau metastază în glanda suprarenală.

VARIANTELE ARTERIALE RENALE

Arterele renale sînt în peste 30% din cazuri multiple, duble sau triple, uni- sau bilateral. Cînd există mai multe artere, cea mai importantă ca volum este apreciată ca predominantă, iar celelalte ramuri sînt numite accesorii. Dacă o arteră intră să alimenteze parenchimul renal ocolind hilul renal, poartă denumirea de vas aberant, indiferent dacă ia naștere din aortă sau chiar din artera renală predominantă. De exemplu, artera care ia naștere din aortă sau din artera iliacă și alimentează porțiunea inferioară a rinichiului, fără a trece prin hil, se numește arteră accesorie aberantă polară inferioară.

Cunoașterea exactă a tipului de variantă anatomică a vascularizației renale este unul din punctele-cheie ale diagnosticului angiografic, de importanță covîrșitoare pentru tactica urologică, în special în ceea ce privește alegerea rinichiului donor pentru transplantul renal (fig. 8.12). Dacă chirurgul nu este avertizat de existența unei artere renale suplimentare la rinichiul donor, o poate lega în timpul intervenției, infarctizînd o parte din parenchimul renal, iar dacă o recunoaște, timpul de întrerupere a circulației renale necesar pentru anastomozarea acestui ram se prelungește prea mult, afectînd uneori datorită leziunilor ischemice renale, reușita intervenției.

Pe de altă parte, vasele aberante renale pot fi incriminate în unele forme de nefropatie obstructivă prin comprimarea ureterului de către ramul arterial accesoriu.

Stenoza arterei renale

Arteriografia este indicată pentru a se pune diagnosticul direct al stenozei arteriale renale, pentru aprecierea importanței ischemiei rinichiului incriminat, pentru aprecierea stării funcționale a rinichiului controlateral și, în sfîrșit, pentru explorarea celorlalte artere abdominale.

Dacă angiografia este metoda de elecție în diagnosticul stenozei arterei renale, indispensabilă pentru hotărîrea tacticii operatorii, în schimb ea nu poate să afirme cu certitudine că rinichiul și stenoza arterială diagnosticată constituie cauza directă a hipertensiunii arteriale. În acest sens, semnul cel mai probant al originii renale a hipertensiunii arteriale este creşterea concentraţiei reninei în sîngele recoltat din vena rinichiului stenozat (Grim C. E. şi colab., 1983).

Unui bolnav suspect de hipertensiune reno-vasculară se recomandă în primul rînd efectuarea unei arteriografii lobale înalte la T_{11} pentru vizualizarea tuturor arterelor abdominale. Această aortografie permite diagnosticul eventualelor leziuni aortice (aterom, anevrism, coarctaţia arterei abdominale) sau al altor artere viscerale, care pot alimenta rinichiul prin circulaţie colaterală sau care-l pot interesa pe chirurg în încercarea de revascularizaţie renală, de exemplu printr-o anastomoză arterială spleno-renală. Aortografia evidenţiază numărul şi poziţia arterelor renale care trebuie cateterizate, precum şi nefrograma ambilor rinichi care informează asupra volumului renal şi asupra funcţiei de concentrare şi eliminare a substanţei de contrast.

După ce se obţine o imagine care sugerează o leziune renală, se face arteriografia renală selectivă (eventual bilateral), cu sau fără cateterizarea selectivă a venelor renale pentru recoltarea de probe de sînge şi se măsoară concentraţia reninei.

Se apreciază că stenoza arterei renale este importantă, suficient de semnificativă pentru a justifica ischemia renală, cînd diminuarea lumenului este de cel puţin 50—75% din normal şi cînd se înregistrează un gradient de presiune de cel puţin 40 mm Hg de o parte şi de alta a stenozei.

După o stenoză strînsă, artera din aval prezintă de obicei o dilatare poststenotică ; cu cît stenoza este mai strînsă, cu atît dilatarea este mai evidentă.

Ocluzia sau subocluzia arterei renale se însoţeşte uneori de circulaţie colaterală compensatorie pornită din vasele capsulare, lombare, ureterale sau suprarenale. Apariţia la arteriografie a circulaţiei arteriale colaterale compensatorii la un rinichi este semn cert de stenoză arterială renală strînsă ; lipsa circulaţiei colaterale nu infirmă stenoza renală hipertensinogenă.

Rinichiul ischemic hiperconcentrează substanţa de contrast, astfel că el apare cu impregnare crescută în faza capilară tardivă a arteriografiei, comparativ cu rinichiul controlateral (imagine radiologică „prea frumoasă“). Ca un corolar, şi evacuarea substanţei de contrast din rinichiul ischemic este mai tardivă decît la rinichiul normal. Semnele hiperconcentraţiei şi „spălării“ tardive sînt utile în susţinerea diagnostiuclui de ischemie renală. Ele sînt cu atît mai valoroase dacă apar pe o zonă restrînsă din parenchimul renal, indicînd existenţa unei ischemii locale datorită unei stenoze arteriale segmentare.

Aprecierea timpului de spălare venos renal se face foarte elegant prin urmărirea cinemangiografică a încărcării şi evacuării substanţei de contrast a celor doi rinichi ; rinichiul cu stenoză arterială strînsă evacuează în timp mai îndelungat decît rinichiul normal.

Dintre diversele cauze ce pot provoca scăderea fluxului arterial renal : embolia arterială, comprimarea arterei de către o formaţiune externă, dilacerarea traumatică sau iatrogenă etc., cele mai importante din punct de vedere clinic sînt stenoza arterială aterosclerotică şi stenoza prin angiodisplazie.

Stenoza aterosclerotică a arterei renale. Leziunea aterosclerotică este mai frecventă la bărbaţi, după vîrsta de 40 de ani.

Placa de aterom se localizează de obicei în prima treime a trunchiului arterei renale. Uneori ocluzia este dată de o placă de aterom aortică care închide mai mult sau mai puţin din ostiumul arterei renale.

Stenoza este uneori strict localizată alteori întinsă pe o lungă porţiune a

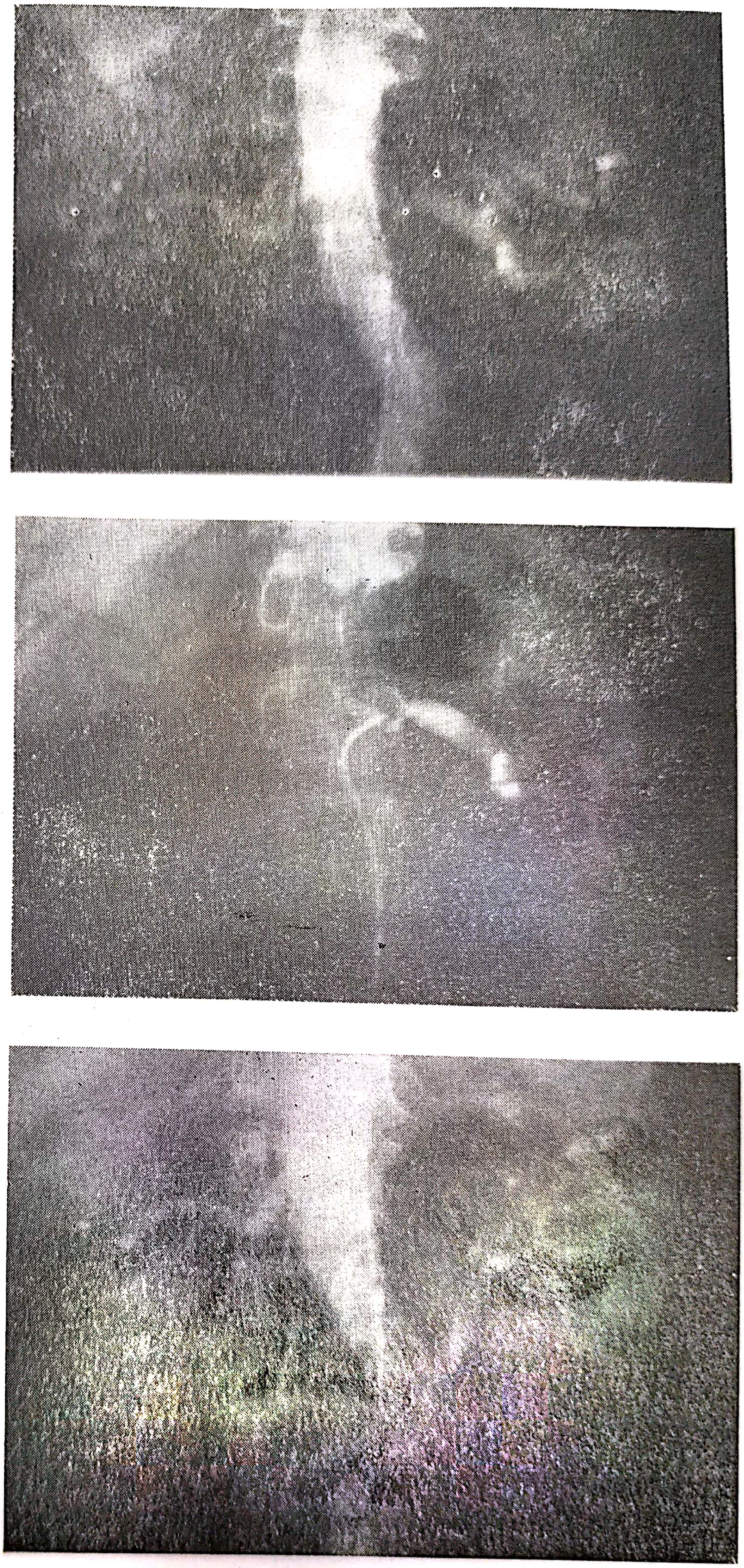

Fig. 7.6. Stenoză aterosclerotică excentrică a arterei renale stîngi, cu ocluzia arterei mezenterice superioare la un bolnav în vîrstă de 42 ani cu hipertensiune arterială majoră.

A — Aortografia practicată la 3 secunde evidențiază ateroscleroză difuză aortică (plăci de aterom, aortă alungită, incurbată, cu anevrism incipient), ocluzia arterei mezenterice superioare care este alimentată de colaterale din mezenterica inferioară și stenoză strînsă la originea arterei renale stîngi ; *B* — Arteriografia selectivă renală stîngă evidențiază contorsionarea traiectului substanței de contrast prin lumenul stenozat al arterei renale, precum și dilatarea arterei post-stenotice. Din cauza deformărilor importante ale lumenului, nu se reușește să se pătrundă cu sonda de dilatare transluminală și se recomandă intervenția chirurgicală ; *C* — Aortografie efectuată la 3 luni după intervenția operatorie de autotransplantare a arterei renale stîngi la un nivel mai distal al aortei.

lumenului arterial; pe de altă parte, placa de aterom poate produce o îngustare concentrică a lumenului sau o îngustare excentrică, determinînd torsionarea traseului substanței de contrast (fig. 7.6).

Morfologia tipurilor de stenoză arterială a intrat în atenția clinicienilor o dată cu introducerea tehnicii de dilatare transluminală a stenozelor arteriale cu sonda cu balon de tip Grüntzig, procedeu terapeutic ce se efectuează în sala de cateterism ca o simplă manevră suplimentară a angiografiei. În acest sens, bolnavii cu stenoze concentrice sînt favorizați, în schimb, cu greu pot fi rezolvate stenozele excentrice imposibil de trecut, ca și plăcile de aterom aortice care se interpun în fața lumenului arterei renale.

Caracteristica angio-morfologică a stenozei aterosclerotice este neregularitatea conturului arterial în dreptul plăcii ateromatoase.

În aproape jumătate din cazuri plăcile ateromatoase se observă la ambii rinichi. De asemenea, frecvent coexistă și ateromatoză a aortei; aceasta apare cu contur neregulat, alungit, torsionată sau anevrismală.

Ateromatoza poate determina leziuni obstructive și ale altor artere viscerale abdominale, trunchiului celiac, arterei mezenterice superioare sau inferioare, elemente care influențează decizia și tactica chirurgicală reparatorie.

Angiodisplazia arterei renale. Aceste leziuni sînt mai frecvente la femei, la vîrste tinere, și chiar la copii.

Etiologia este necunoscută — congenitală sau căpătată; unele forme sînt stabile, altele progresive sau repetitive.

În 40% din cazuri leziunile arteriale renale sînt bilaterale. Nu rareori același tip de angiodsiplazie se observă pe aortă sau pe marile trunchiuri arteriale ale altor organe sau ale membrelor.

La nivelul arterei renale leziunea este de obicei constatată în treimea medie și în cea distală a trunchiului, uneori extinzîndu-se spre ramurile sale intrarenale. În cursul evoluției maladiei artera renală se poate obstrua complet, rinichiul rămînînd viabil numai prin alimentarea colaterală pornită din arterele lombare sau suprarenale.

Principalele tipuri angiografice de stenoze angiodisplazice au fost clasificate în 1966 de către Mc Cormack și colab.

Tipul cel mai frecvent, întîlnit în 60—70% din cazuri, este fibroplazia mediei; urmează fibroplazia perimediei sau subadventicială în 15—20% din cazuri, hiperplazia mediei (cunoscută mai bine sub numele de stenoză fibromusculară) — 5—15%, disecția mediei arteriale (neaterosclerоase) — 5—10% și ultimele, fibroplazia intimei și fibroplazia periarterială, fiecare cu o incidență de cca 1%.

S-a observat că stenoza datorată fibroplaziei mediei nu evoluează progresiv, în schimb îngustarea provocată de celelalte tipuri de displazii se accentuează o dată cu vîrsta.

Aspectul angiografic este foarte caracteristic pentru fibroplazia mediei și perimediei, artera prezentînd un contur alterat tipic, cu zone îngustate care alternează cu zone dilatate, imagine care sugerează un „șirag de mărgele". Diferența dintre cele două tipuri constă în faptul că în fibroplazia mediei, din cauza modificărilor hiperplastice segmentare, lumenul este îngustat pe distanțe scurte, dar între stenoze, artera apare cu diametrul mult mai mare decît cel normal, deci de-a lungul arterei stenozele alternează cu mici anevrisme (fig. 7.7). În schimb, în fibroplazia perimediei, procesul de fibroză este difuz repartizat de-a lungul întregului segment de arteră renală, dar cu accentuări din loc în loc, unde lumenul apare mult mai îngustat, astfel că angiografic se caracterizează prin stenoze mai lungi sau mai scurte interpuse între segmente de vas cu lumen apropiat de dimensiunea normală, dar nu dilatat. Acest

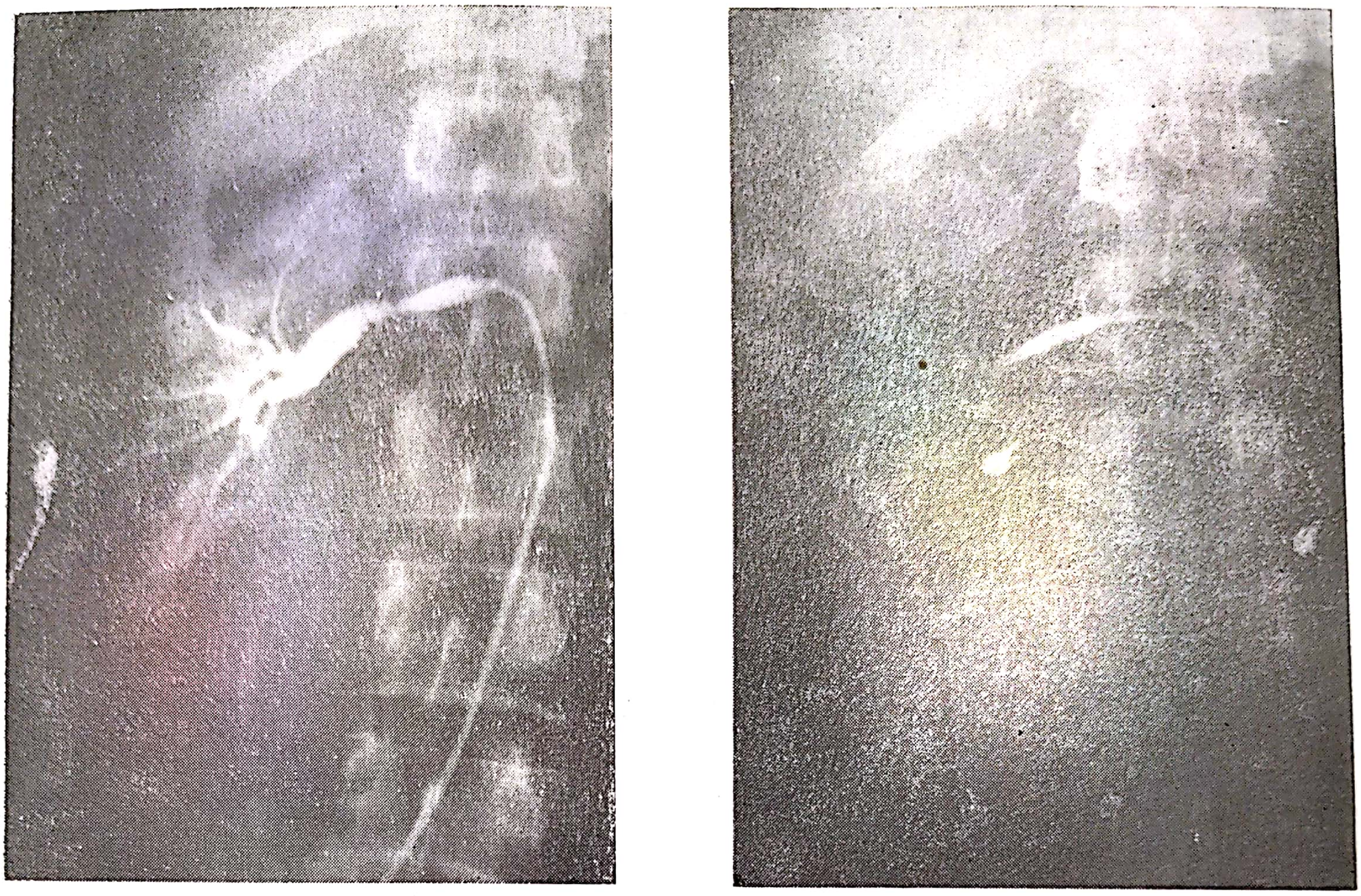

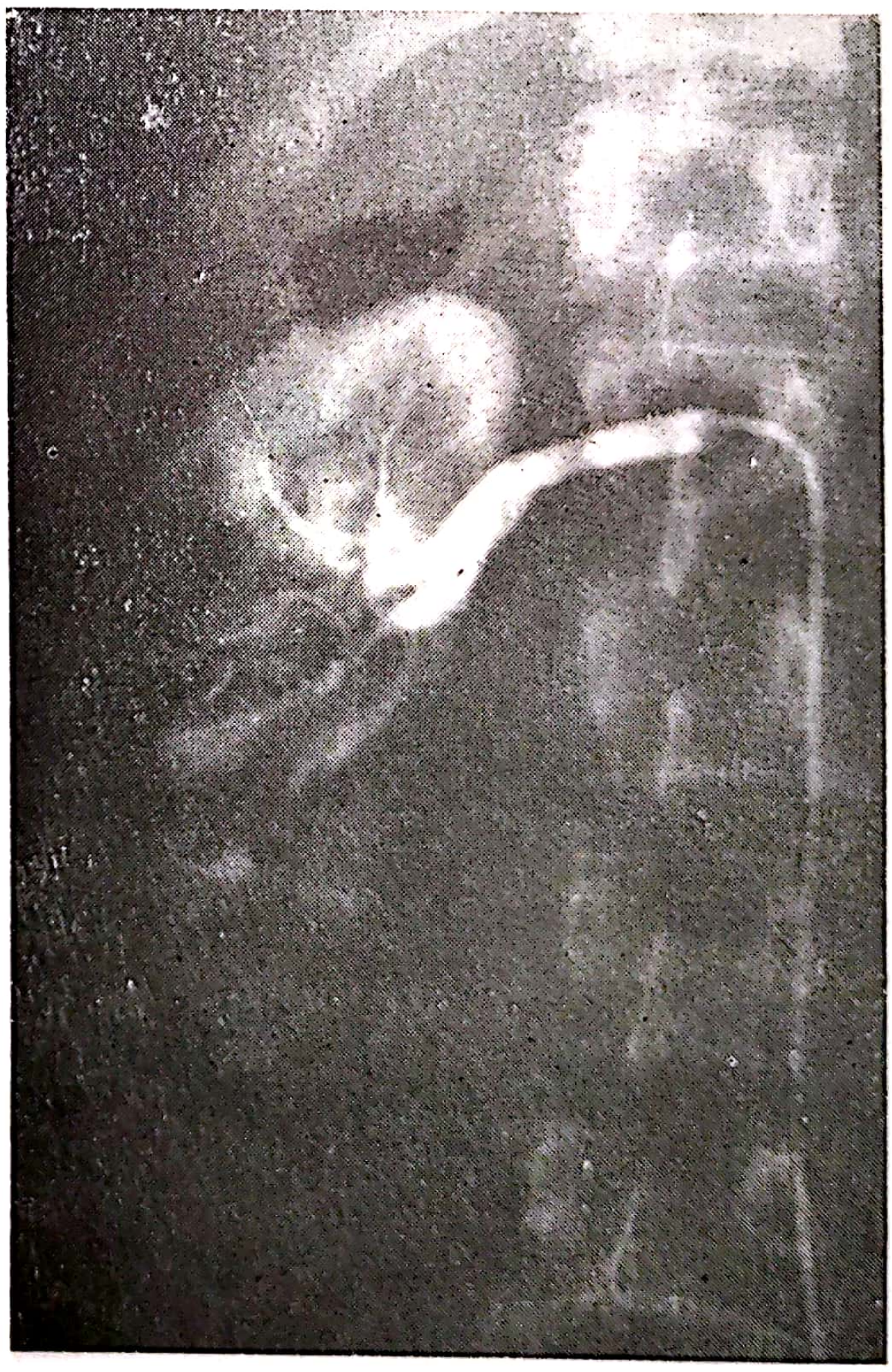

Fig. 7.7. Stenoza arterei renale drepte prin fibroplazia mediei la o bolnavă în vîrstă de 21 de ani, cu hipertensiune renovasculară (180/120 mm Hg), în curs de tratament.

A — Arteriografia selectivă renală dreaptă pune în evidență o stenoză a arterei renale cu aspect de „şirag de mărgele", format din trei strangulări succesive, despărțite de porțiuni de vas cu lumen mai mare decît segmentul din amonte. Dilatație post-stenotică. Presiunea în artera renală, în hil este de 80/43 mmHg, iar în aortă de 178/115 mmHg ; *B* — Sonda de dilatare transluminală Grüntzig introdusă în lumenul arterei renale drepte. Balonul de polivynil (care se află între cele două marcaje metalice) fiind umplut din exterior cu substanță de contrast la o presiune de 4—6 atm. reuşeşte să dilate artera în dreptul stenozei. Sonda are două lumene, unul pentru umflat balonul, celălalt pentru măsurarea presiunii în vîrful sondei ; *C* — Arteriografia selectivă renală dreaptă efectuată imediat după dilatarea transluminală, confirmă dispariția stenozelor. Măsurarea presiunilor arată dispariția gradientului de presiune dintre artera renală şi aortă. La cîteva zile după dilatare, tensiunea arterială coboară la 130/70 mmHg, valoare care rămîne aceeaşi şi la controale repetate timp de 8 luni.

aspect a primit denumirea sugestivă de „salam legat în sfori“ (fig. 7.8).

Stenoza fibromusculară este unică pe artera respectivă şi pe o distanţă foarte scurtă (de tip „discret“, după nomenclatura anglo-saxonă), urmată de o dilatare anevrismală post-stenotică (fig. 7.9).

Există şi rare cazuri de leziuni fibroplastice subadventiciale, cu caractere angiografice identice de stenoze „discrete“, fără posibilitatea de a le diferenţia de stenoza fibromusculară.

În fibroplazia intimei şi în fibroplazia periarterială, stenoza este de asemenea unică la fel ca în situaţiile descrise anterior, dar, spre deosebire de acestea, segmentul stenozat este vizibil mai lung, şi uneori tubular.

Posibilitatea de a trata stenoza arterei renale fără operaţie, prin simpla dilatare cu sonda cu balon de polivynil Grüntzig, a revoluţionat tratamentul hipertensiunii renovasculare. Durata tratamentului, a zilelor de spitalizare, costul procedurii, durata perioadei de convalescenţă sînt indici a căror economicitate creşte mai mult dacă bolnavul este tratat prin dilatare transluminală decît prin revascularizaţie chirurgicală.

Disconfortul bolnavului este minim în timpul dilatării, durata procedurii este de maximum 1—2 ore, mortalitatea

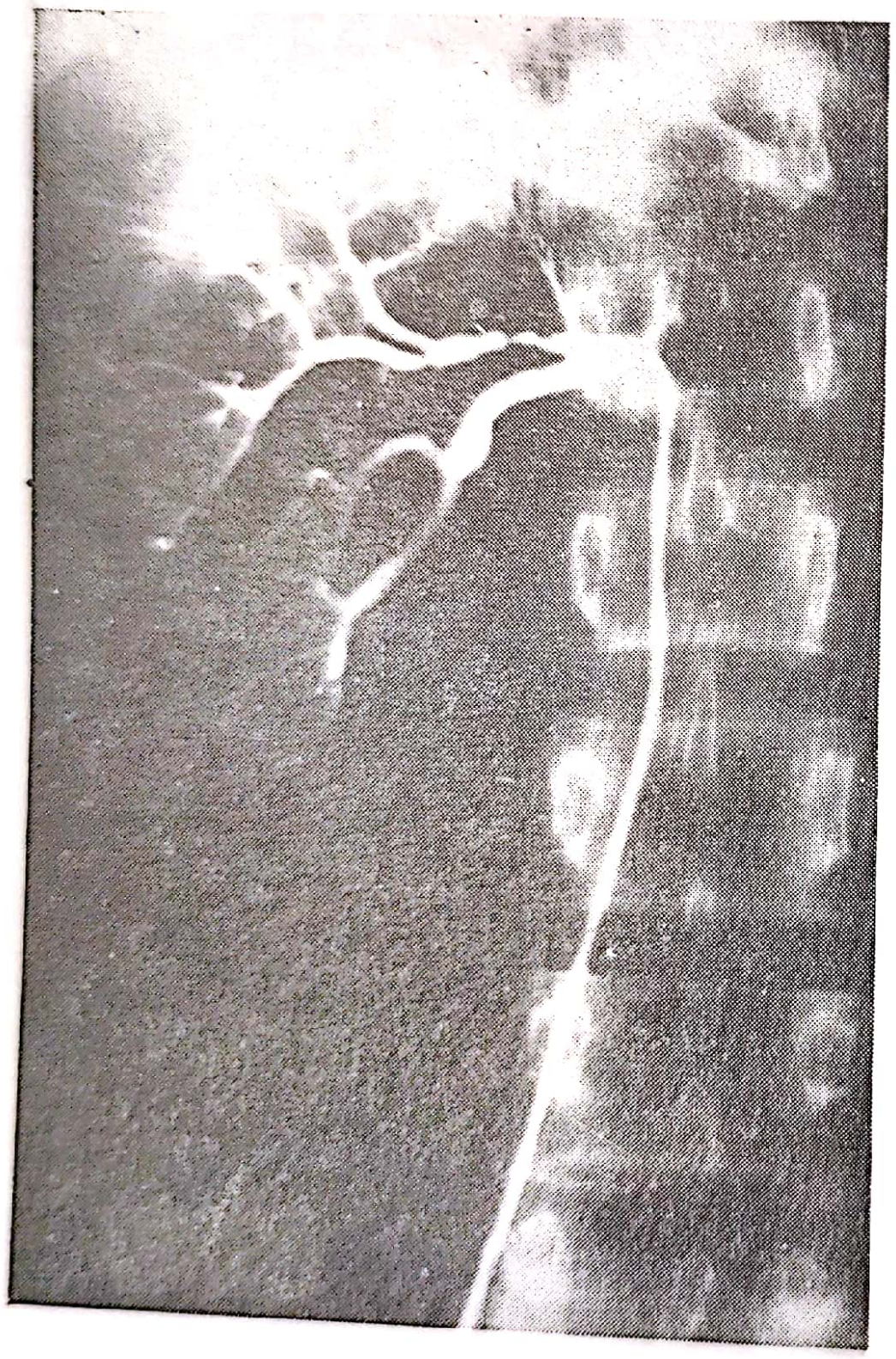

Fig. 7.8. Stenoză arterială a ramului apical superior renal drept, de tipul fibroplaziei subadventiciale la o bolnavă în vîrstă de 21 de ani, cu hipertensiune renovasculară. Arteriografia selectivă renală dreaptă evidenţiază un rinichi polichistic cu artere interlobare deplasate arcuat, în special în polul inferior. Stenoze seriate pe ramul anteroapical. Între zonele stricturate, lumenul arterei are diametrul mai mic decît al arterei normale.

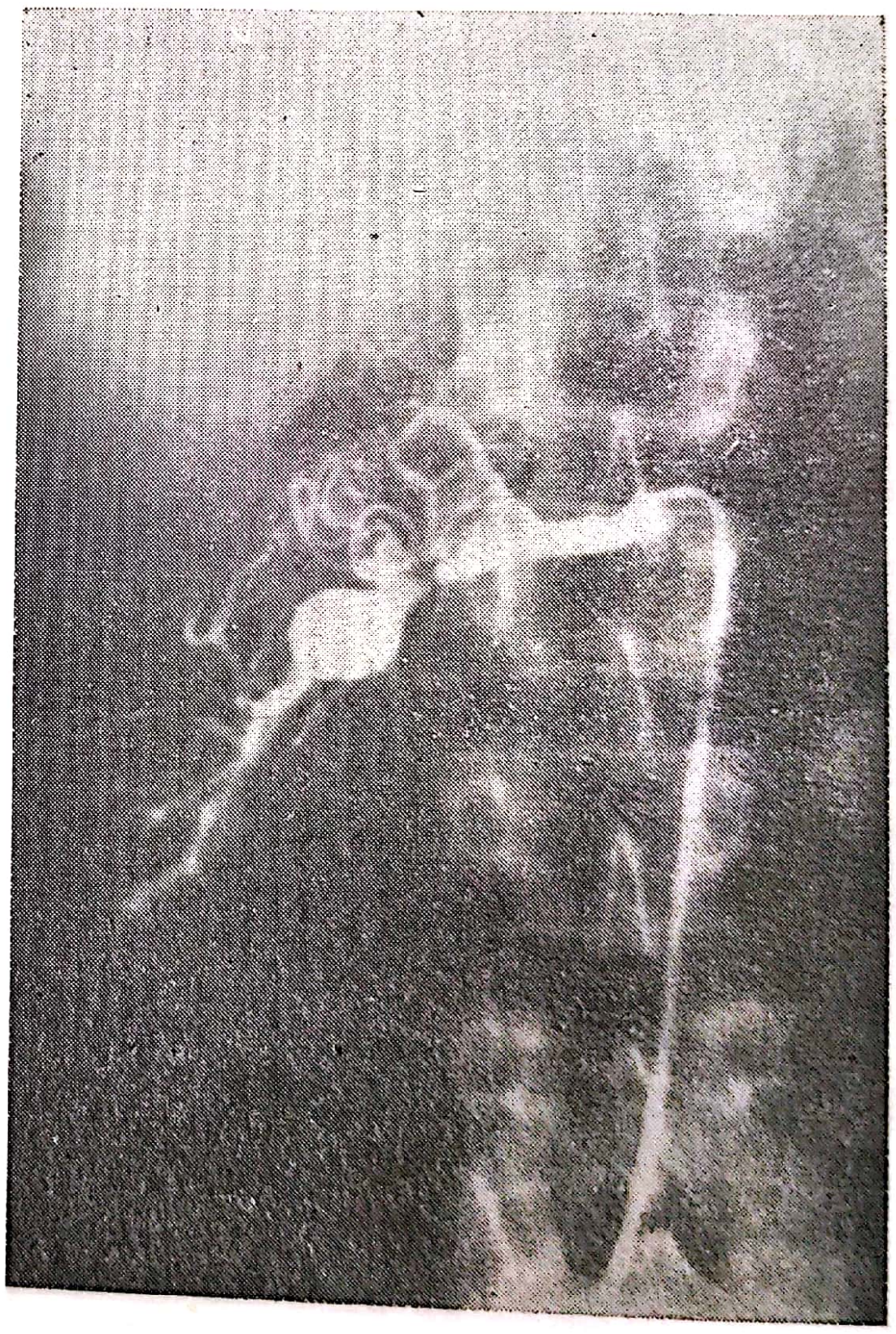

Fig. 7.9. Stenoză arterială renală dreaptă de tipul hiperplaziei fibromusculare cu anevrism sacciform intrarenal la o bolnavă în vîrstă de 43 de ani, cu hipertensiune renovasculară. Arteriografia selectivă renală dreaptă arată stenoză unică strînsă, diafragmatică pe trunchiul arterei renale, circulaţie colaterală cu artere alungite şi foarte spiralate, pornite din artera suprarenală dreaptă. Se observă în plus un anevrism rotund de tip sacciform intrarenal.

— zero, iar dacă dilatarea nu reușește, indicația operatorie nu se modifică.

Statisticile din literatură arată că rezultatele dilatării transluminale a stenozei renale sînt comparabile cu rezultatele revascularizării chirurgicale ; ambele metode dau rezultate mai bune la bolnavii cu angiodisplazii renale decît la cei cu stenoze aterosclerotice. Rezultatele clinice după patru ani de la procedură arată vindecarea completă a hipertensiunii arteriale la bolnavii cu angiodisplazie renală, în procent de 45 la cei tratați chirurgical și de 47 la cei cu dilatare transluminală ; ameliorări la 45% și 35%, insuccese în 10% și 18% din cazuri. La bolnavii cu hipertensiune arterială datorită stenozei arterioscleroase, rezultatele tardive sînt superioare după tratamentul chirurgical, și anume : vindecare completă — 11%, ameliorări — 77% și eșecuri la numai 7%, față de tehnica de dilatare transluminală care dă : 4% vindecări, 36% ameliorări și 60% neameliorări după patru ani. Deci, cura chirurgicală are aceleași rezultate ca și dilatația transluminală în leziunile angiodisplazice, dar metodele chirurgicale sînt superioare dilatării în stenozele aterosclerotice (Grim C. E., 1983).

În prezent, atitudinea general acceptată în cazul unei stenoze arteriale renale confirmată ca fiind hipertensinogenă, este de a se încerca întîi dilatarea stenozei cu sonda cu balon, în sala de angiografie, și numai dacă aceasta nu reușește, se va interveni chirurgical.

Incidentele metodei de dilatare transluminală, cu toate că sînt rare, sub 10% (Puijlaert C.B., 1981), fac necesară uneori corecția chirurgicală promptă, motiv care explică de ce astfel de proceduri nu se practică decît în serviciile alăturate secției de chirurgie vasculară.

Șansele de dilatare cu sonda cu balonaș pot fi prognosticate după morfologia angiografică a stenozei. Cele mai ușor de dilatat sînt stenozele fibromusculare și fibroplazice ale mediei, precum și cele aterosclerotice concentrice. Greu de dilatat sînt stenozele strînse subadventiciale, mai ales cele „discrete". Stenozele filiforme prin displazia intimei sau stenozele aterosclerotice excentrice sînt uneori imposibil de străbătut cu ghidul metalic și sonda de dilatare.

Anevrismul arterei renale

Anevrismul arterei renale poate fi situat în segmentul extrarenal sau intrarenal al vasului.

Morfologic, anevrismele arteriale pot fi de două tipuri : sacciforme sau fuziforme.

Anevrismul sacular se prezintă ca o pungă ce pare atașată lateral arterei, fiind dezvoltată prin dilatarea unei porțiuni izolate din circumferința vasului (vezi fig. 8.9). Cauza acestei leziuni este în majoritatea cazurilor ateroscleroza, care face ca peretele arterial să cedeze local ; alteori originea anevrismului este obscură (displazică, micotică, inflamatorie sau congenitală).

Anevrismul fusiform interesează întreaga circumferință a arterei. De obicei această formă se dezvoltă consecutiv vîrtejurilor ce apar la trecerea sîngelui printr-o stenoză foarte strînsă, dar poate apărea și în cadrul unei displazii arteriale difuze, cum este teleangiectazia Randü-Osler.

După datele culese din literatură de Abrams H. L. și Adams D. F., între 30% și 50% din anevrismele arteriale renale sînt calcifiate și deci pot fi bănuite la examenul radiologic obișnuit.

Evoluția naturală este imprevizibilă, uneori dimensiunile rămîn nemodificate ani de zile, alteori cresc progresiv, evoluînd spre rupere.

Punga anevrismală poate fi locuită cu trombi murali, astfel că pe angiografie cavitatea apare cu dimensiuni mult mai mici decît în realitate. Pe de altă parte, trombusul poate să se detașeze și să infarctizeze rinichiul.

Fistula arteriovenoasă renală

Comunicarea directă arteriovenoasă poate fi unică sau multiplă.

Fistula arteriovenoasă unică este de obicei posttraumatică, accidentală sau iatrogenă (de exemplu după puncţia bioptică). Fistulele multiple fac parte dintre malformaţiile angiomatoase congenitale.

Cantitatea de sînge care scurt-circuitează rinichiul poate fi atît de mare, încît să constituie o suprasarcină pentru inimă, care începe să prezinte semne de insuficienţă.

Pe de altă parte, peretele venos dilatat şi subţiat al fistulei poate să se rupă, declanşînd o hemorgie importantă. Din aceste motive întotdeuna se încearcă excluderea fistulei arteriovenoase, prin reparare vasculară, rezecţie segmentară renală, nefrectomie sau metoda elegantă de ocluzie a fistulei cu un material introdus prin sonda de angiografie. Indiferent de tehnica adoptată, în prealabil trebuie să se evalueze cît mai amănunţit, prin angiografii selective, anatomia vasculară arterială şi venoasă locală, precum şi a patului vascular renal rămas indem.

La angiografie, artera şi vena apar dilatate datorită debitului şi presiunii crescute, transmisă din aortă direct spre venă. Viteza de circulaţie şi de spălare fiind mărite, vena renală şi vena cavă inferioară se evidenţiază rapid, chiar în faza arterială a angiografiei (fig. 7.10). Uneori substanţa de contrast trece direct din arteră în venă, fără să mai opacifieze arterele intrarenale (ischemie renală prin sindrom de „furt sanguin").

Dacă fistula este mică şi localizată în parenchim, ramul arterial corespunzător apare angiografic anormal de dilatat, alungit şi tortuos.

Diagnosticul diferenţial al unor fistule arteriovenoase intrarenale difuze trebuie făcut cu carcinomul renal hipervascularizat.

INFARCTUL RENAL

Pe angiografie infarctul renal se traduce prin întreruperea bruscă a unui ram arterial renal şi lipsa de umplere a parenchimului dependent de artera astupată.

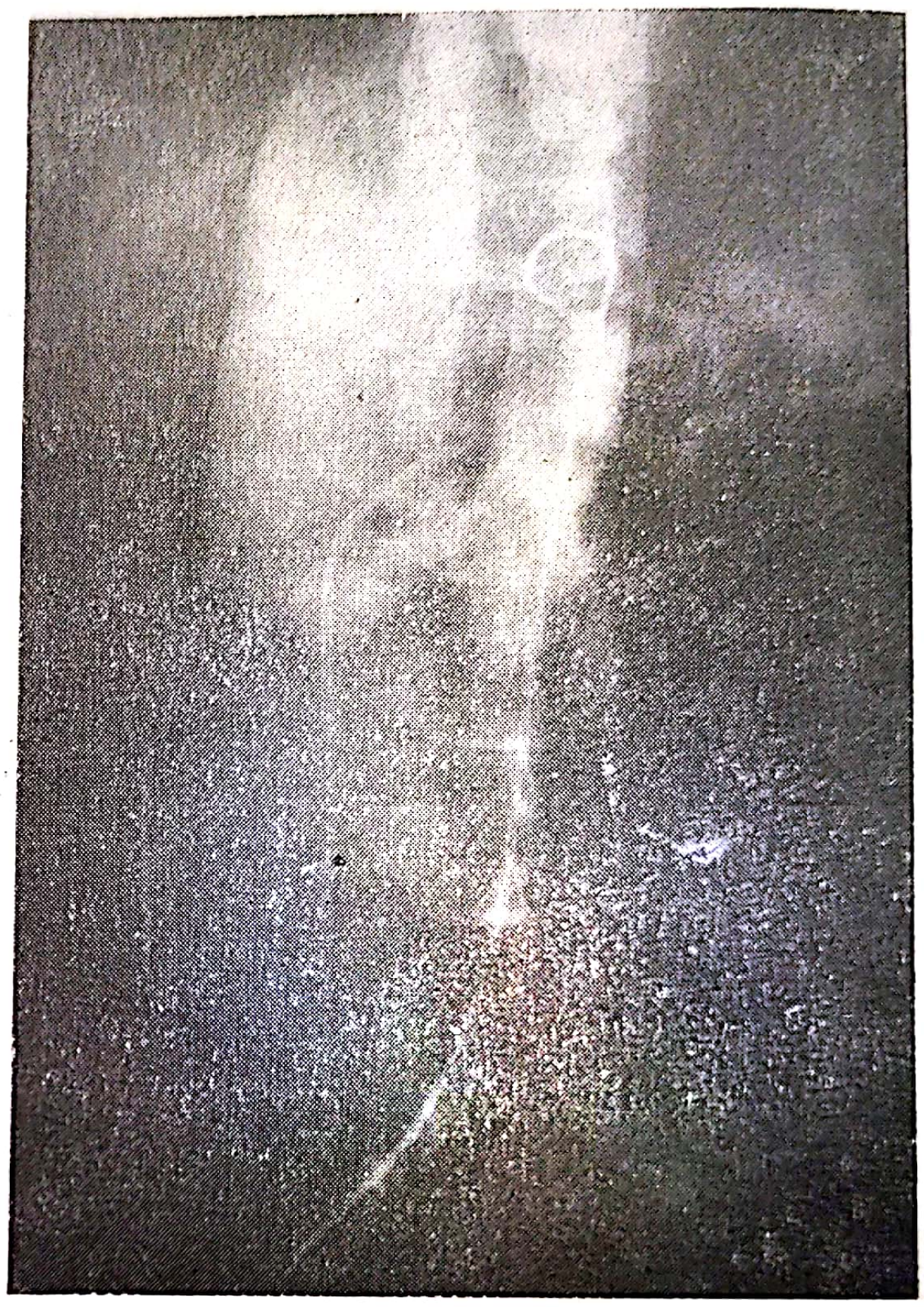

Fig. 7.10. Fistulă arteriovenoasă renală dreaptă datorită unei împunsături de cuţit la un bărbat în vîrstă de 29 de ani, rezolvată cu succes prin fistulorafie. La aortografie, aorta şi ramurile ei se încarcă palid, datorită fugii masive a substanţei de contrast în vena cavă inferioară, care apare enorm dilatată. Fistula dintre artera şi vena renală a fost străbătută de sonda de cateterism şi ocluzionată temporar cu sonda cu balon, confirmînd unitatea leziunii.

Poate fi confundat angiografic cu abcesul renal în faza acută; acesta însă nu are ocluzii ale ramurilor arteriale mari, iar în jurul zonei de parenchim neinjectate, vasele apar alungite, deplasate lateral în jurul colecţiei.

În faza cronică, cicatriceală infarctului renal, din cauza fenomenului de retracție fibroasă, rinichiul se reduce ca dimensiuni în totalitate și ca semn patognomonic apare o incizură pronunțată pe conturul renal, în dreptul zonei infarctizate. Aceste distorsiuni afectînd și căile excretorii renale, pretează la confuzie, pe angiografie, cu pielonefrita cronică. *În infarct predomină lipsa de parenchim iar în pielonefrită — leziunea caliceală.*

Rinichiul mic post-infarct trebui diferențiat de hipoplazia renală congenitală. În infarctul renal se vizualizează circulația arterială patologică, arterele obstruate, circulația colaterală etc., pe cînd în rinichiul mic congenital, arterele au morfologie normală dar sînt subțiri, corespunzător masei renale diminuate.

TROMBOZA VENEI RENALE

Se datorește extinderii trombozei venei cave spre venele renale, sau are origine intrinsecă renală prin invadarea țesutului tumoral, comprimate de către o formațiune intrarenală sau bazinetală, anevrism arterial renal, abces perinefretic etc.

Tromboza venoasă acută și totală a venei renale determină infarctizarea renală hemorgică și atrofia secundară a organului. Dacă evoluția este însă lentă, se dezvoltă circulația colaterală venoasă compensatorie.

La arterografie, arterele intrarenale sînt întinse, alungite, iar timpul de spălare a substanței de contrast este mult prelungit. În faza venoasă se pot distinge uneori conducte venoase colaterale.

Flebografia renală selectivă evidențiază ocluzia completă a lumenului venos eventual traiecte anfractuoase care reprezintă acțiunea de liză și de recanalizare prin trombuși. Alteori vena renală este în mare parte permeabilă, dar cu defecte de umplere bine conturate, datorită trombușilor parietali.

Varicele venelor perirenale

Dilatarea varicoasă a plexului venos perirenal poate fi congentitală sau căpătată consecutiv obstrucției parțiale sau totale a venei renale.

Venele dilatate, în special cele din jurul bazinetului și ureterului, sînt suspecte chiar de pe imaginile urografice.

Aceste varice pot determina hematurii repetate, greu de diagnosticat cu mijloacele clinice curente.

Flebografia renală selectivă efectuată în condiții de debit și flux suficient de mare pentru obținerea inversării sensului de scurgere al sîngelui venos, poate pune în evidență aceste anomalii (Bredel H.U., Schindler E., 1981).

Venografia renală în stări patologice

În cadrul anomaliilor venoase congenitale se descriu stenozele venoase renale de origine congenitală.

Venografia renală selectivă este utilă pentru diagnosticul diferențial al rinichiului mut urografic. Absența congenitală a unui rinichi se însoțește și de absența sistemului venos renal respectiv, pe cînd în cazul rinichiului mut, nefuncțional (de exemplu, prin ocluzia arterei renale) se poate vizualiza prezența sistemului venos renal.

Flebografia este indicată curent pentru aprecierea întinderii tumorii renale, invadarea venei de către o tumoare retroperitoneală, leziunea venei în traumatisme abdominale etc.

PROCESELE INFLAMATORII RENALE

În general angiografia nu este o metodă indicată în mod curent pentru diagnosticul proceselor renale inflamatorii.

Abcesul renal poate pune probleme de diagnostic diferențial clinic și urografic cu infarctul renal sau cu o tumoare renală. În plus, arteriografia în abcesul renal permite aprecierea masei de parenchim normal, comparativ cu zona abcedată, necesară pentru instituirea tratamentului chirurgical.

Pielonefrita nu dă modificări angiografice semnificative.

Pionefroza se însoțește de îngustarea relativă a trunchiului arterei renale, subțierea și dislocarea arterelor intrarenale și diminuarea grosimii zonei corticale.

Tuberculoza renală, prin existența cavernelor, pune problema diagnosticului diferențial cu tumorile renale. Arterele din jurul cavernelor sînt deplasate arcuat, cu reacțiile de tip inflamator, avînd ramuri cu traiect sinuos, în formă de „tirbușon“, uneori vase amputate sau avînd contur și calibru neregulat.

Fibroza renală, fază tardivă a proceselor inflamatorii cronice, determină reducerea de volum a organului, cu neregularități importante ale conturului renal și ale zonei corticale.

Scăderea volumului duce la înghesuirea patului arterial intrarenal, cu vase tortuoase ce pot fi asemuite cu cele din carcinomul renal.

În faza parenchimatoasă se observă îngustări neregulate ale corticalei, cu zone avasculare alternînd cu zone hiperimpregnate, corespunzătoare țesutului rămas normal, dar cu flux sanguin crescut local, datorat dirijării preferențiale a debitului arterial spre regiunile rămase încă funcționale. Acest aspect de neuniformitate de impregnare a corticalei diferențiază fibroza postinflamatorie de rinichiul atrofic renovascular, la care nefrograma este uniformă.

TRAUMATISMELE RENALE

Dacă la urografia practicată după un traumatism abdominal cu hematurie, rinichiul este mut, trebuie să se indice arteriografia, pentru a avea un tablou vascular cît mai exact și complet.

În traumatismele renale minore, contuzii fără efracție, de obicei nu se observă modificări angiografice cu excepția cel mult a măririi de volum a rinichiului și a scăderii vitezei de circulație prin rinichiul lezat, ca urmare a spasmului și edemului tisular.

În traumatismele renale mari, cu efracție de parenchim, arterele intrarenale sînt subțiate și împinse de hematomul constituit și apar artere întrerupte sau trombozate, cu umplerea neomogenă a parenchimului în faza capilară a arteriografiei.

Uneori se pot observa : dilacerări ale parenchimului care fac ca unele zone din corticală să nu se încarce cu substanță de contrast, ștergerea graniței dintre corticală și medulară, fragmente de rinichi separate, ocluzii sau tromboze vasculare cu infarcte renale sau extravazarea substanței de contrast în loja renală (fig. 7.11).

TRANSPLANTUL RENAL

Angiografia donatorului

Angiografia este indispensabilă pentru cunoașterea anatomiei vasculare a rinichiului donatorului.

Succesul imediat al unui transplant renal depinde în mare măsură de scurtarea duratei de ischemie prin întreruperea circulației în timpul intervenției. Din acest motiv se preferă să se opereze rinichii care au o singură arteră.

Dacă rinichii au mai multe artere renale, chirurgul trebuie să fie perfect de bine informat asupra poziției și importanței fiecărei ramuri care trebuie anastomozată. În acest scop, oricărui presupus donator renal i se face întîi aortografie abdominală, urmată de arteriografie renală selectivă a rinichiului care pare la aortografie a fi apt de a fi transplantat. Arteriografia selectivă reprezintă controlul final. Se poate întîmpla să existe mai multe artere renale accesorii aberante sau nu, care nu apar la examenul aortic global și care nu se evidențiază decît prin injectări superselective (fig. 7.12). Dacă la injectarea selectivă în artera renală principală nu se încarcă întregul parenchim renal în faza nefrografică, înseamnă că zona neîncărcată este alimentată de un vas accesoriu, care trebuie căutat și evidențiat prin injectări suplimentare, sau că este vorba de o leziune renală importantă (chist, infarct, tumoare).

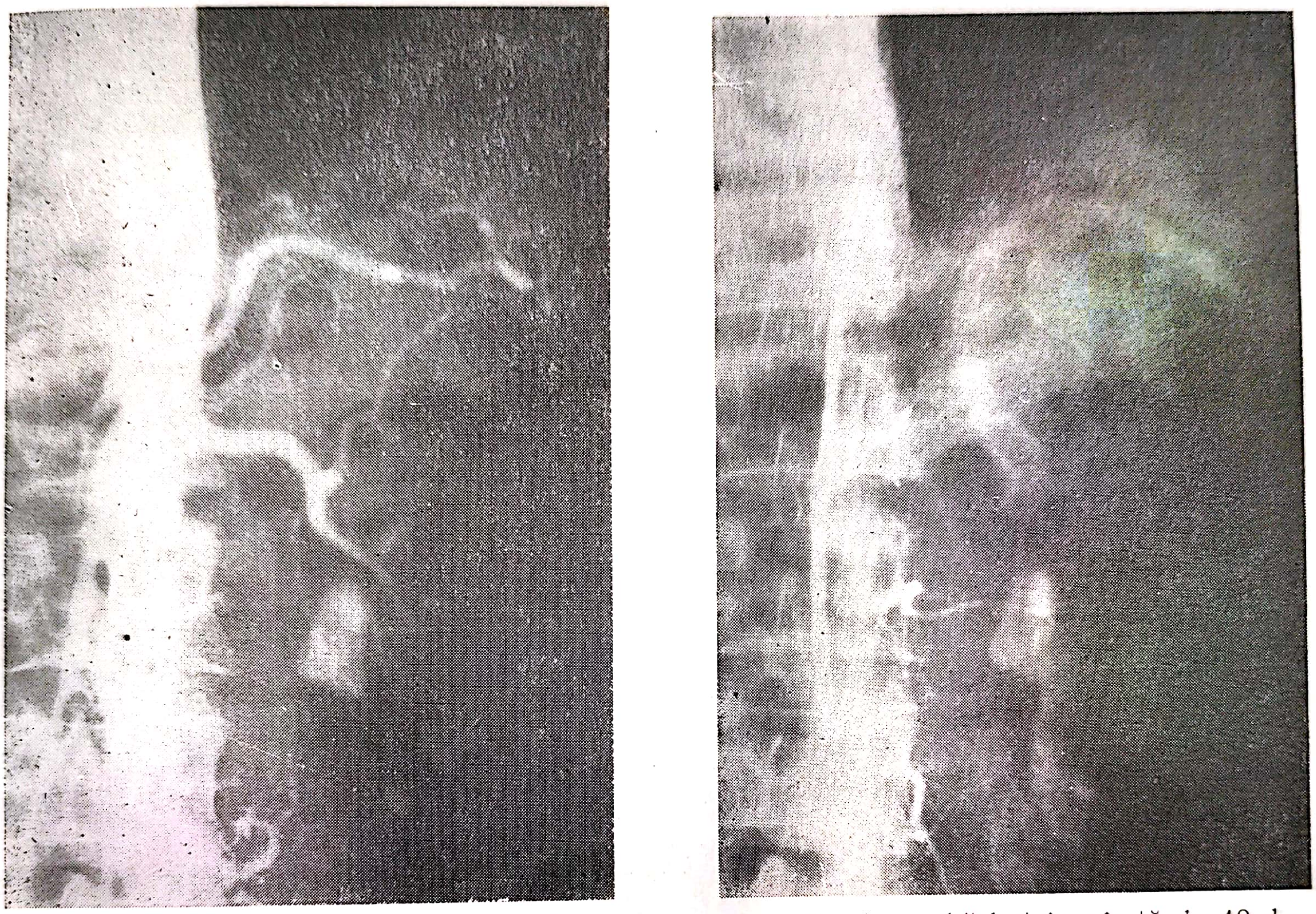

Fig. 7.11. Hematom subcapsular renal stîng, posttraumatic, la un bărbat în vîrstă de 48 de ani, cu calculoză renală.

A — În faza arterială a aortografiei, în secunda a 2-a, se evidențiază patul arterial renal stîng, cu ramuri interlobare alungite, răsfirate și subțiri; *B* — În faza parenchimatoasă din secunda 7, rinichiul drept se impregnează în mod normal cu substanță de contrast, în schimb rinichiul stîng are o nefrogramă extrem de palidă, iar substanța de contrast extravazează în zona subcapsulară, opacifiind conturul extern al rinichiului. Se observă două tuburi de dren din loja renală. Neputîndu-se efectua hemostaza, s-a executat nefrectomia, cu care ocazie s-a observat că hemoragia era alimentată dintr-un ram arterial din hilul renal

În al doilea rînd arteriografia permite un examen anatomofuncțional amănunțit al rinichiului propus transplantării, precum și al rinichiului restant. Se pot descoperi astfel plăci ateromatoase, stenoze arteriale, anevrisme, mici hemangioame, chisturi, tumori benigne etc., toate aceste leziuni putînd fi clinic mute, la un donator cu stare de sănătate aparentă, leziuni care ar putea compromite funcționabilitatea transplantului.

În sfîrșit, arteriografia renală selectivă a rinichiului donator prezintă un document de comparație pentru eventualele arteriografii efectuate ulterior pe acest organ, după ce a fost transplantat.

Angiografia rinichiului transplantat

La bolnavul care a primit un rinichi poate fi nevoie de angiografie renală selectivă, dacă apar complicații care

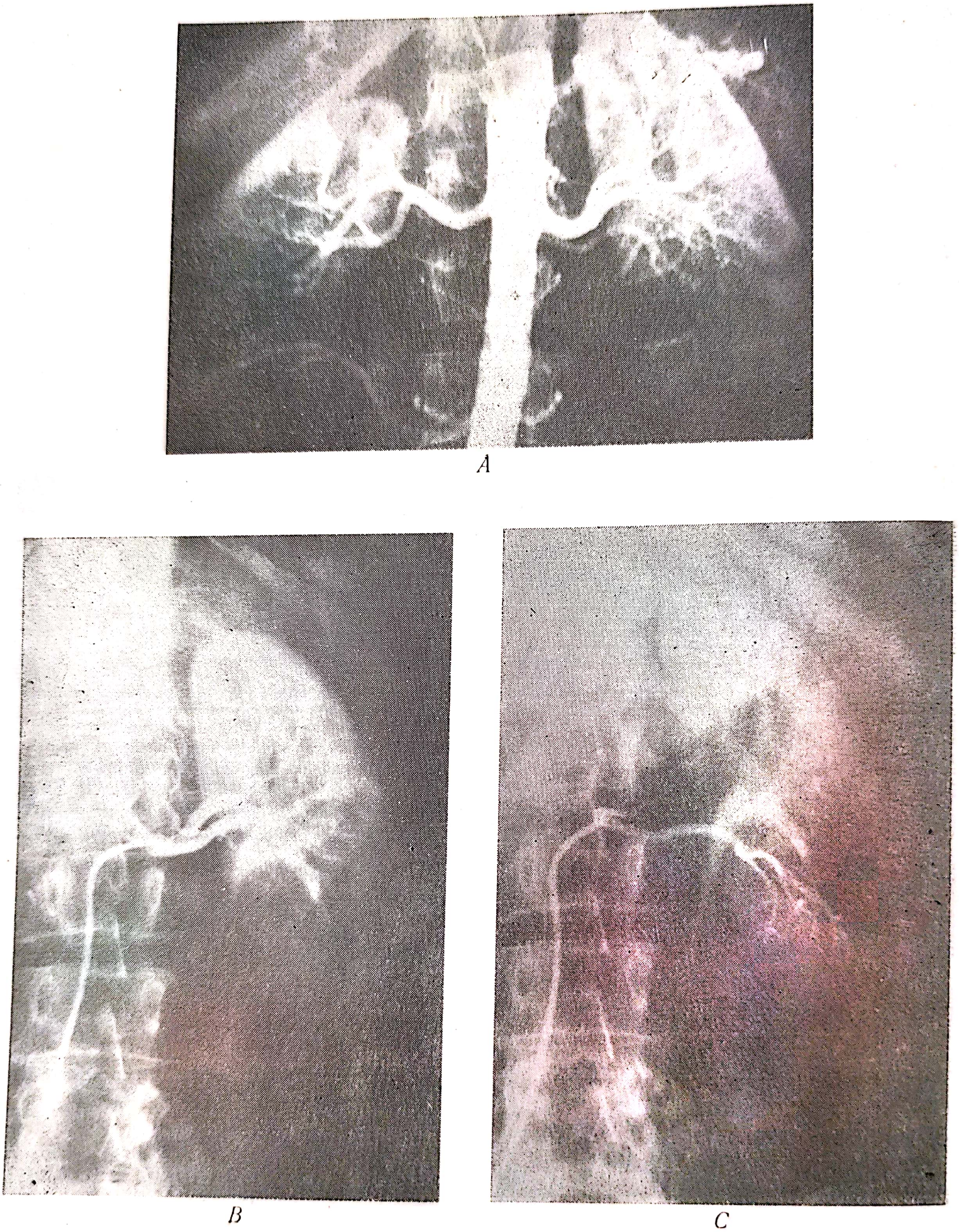

A

B

C

Fig. 7.12. Donator renal cu patru artere renale.

A — Aortografia pune clar în evidență o arteră accesorie aberantă polară inferioară pentru rinichiul drept, dar în schimb rinichiul sting pare a fi alimentat de o singură arteră ; **B** — Arteriografia selectivă renală stîngă de confirmare arată că polul inferior al rinichiului se impregnează mult mai slab decît restul parenchimului sugerind coexistența unei artere accesorii care nu a fost încărcată la injecția arterei renale principale stîngi ; **C** — Explorarea atentă a peretelui aortic cu vîrful sondei permite descoperirea unui alt ostium, la cîțiva milimetri distal de artera renală principală stîngă și care este al arterei accesorii aberante a polului inferior renal. Această arteră nu a fost sesizată pe aortografie, confundîndu-se cu ramurile jejunale ale arterei mezenterice superioare.

sugerează alterarea funcționabilității transplantului.

În faza precoce după operație, tulburările funcției renale sînt generate de obicei de reacțiile de reject și de leziunile de conservare a transplantului.

Ulterior se manifestă modificările datorate tulburărilor hemodinamice consecutive stenozei sau trombozei arterei sau venei renale.

Reacția de reject are ca mecanism patogenic ischemia parenchimatoasă.

În manifestările inițiale aspectele angiografice revelatoare sînt : mărirea de volum a organului, alungirea și subțierea arterelor intrarenale, cu lipsa de opacifiere a ramurilor arteriale distale. Timpul de circulație („de spălare") a rinichiului este normal sub 2 secunde. Cu toate că nefrograma este prezentă în faza capilară a aerteriografiei, din cauza ischemiei relative scade intensitatea opacifierii parenchimului și, în consecință, se estompează sau dispare granița ce delimitează corticala de medulară.

În fazele avansate, modificările vasculare sînt mai importante, arterele intrarenale prezintă neregularități de traiect și diametru, cu stenoze sau ocluzii ce apar întîi la periferia organului și înaintează apoi spre hilul renal. Rezistența hemodinamică a patului arterial renal fiind foarte crescută datorită acestor amputări vasculare, determină creșterea timpului de circulație intrarenal cu peste 3 secunde. Ca o consecință a ischemiei accentuate, nefrograma nu mai apare în faza capilară (fig. 7.13).

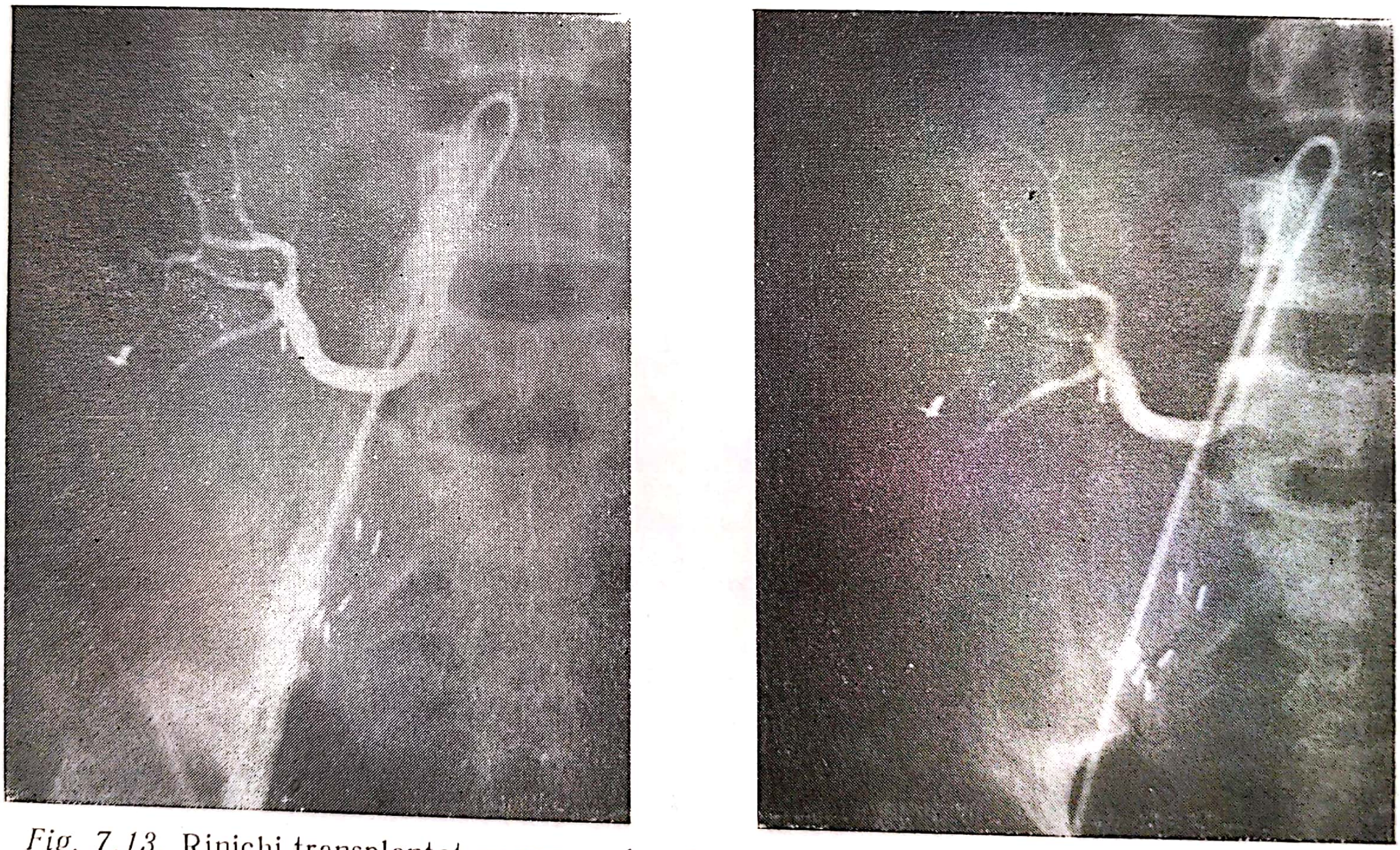

Fig. 7.13. Rinichi transplantat cu semne de rejecție avansată. Arteriografia selectivă a arterei iliace drepte interne s-a făcut cu sonda introdusă transcutanat în artera femurală homolaterală.

A — În faza arterială din secunda 3, patul arterial intrarenal este sărac, arterele interlobulare au contur deformat, „rigid", cu stenoze și trombozări distale, iar ramurile de ordinul 3 și 4 sînt extrem de rare, ceea ce dă aspectul zis de „arbore uscat". Din cauza rezistenței hemodinamice crescute a patului arterial renal, substanța de contrast refulează spre artera iliacă externă ; *B* — În faza capilară din secunda a 7-a rinichiul apare foarte slab și neomogen impregnat cu substanță de contrast, cu dispariția graniței cortico-medulare. Timpul de spălare a rinichiului este anormal de crescut — la 8 secunde.

Uneori se pot observa și reacții vasculare perirenale de tip inflamator, cu artere lărgite, vase de neoformație și țesut de granulație, care determină opacifierea difuză a întregului organ dacă se injectează selectiv arterele perirenale.

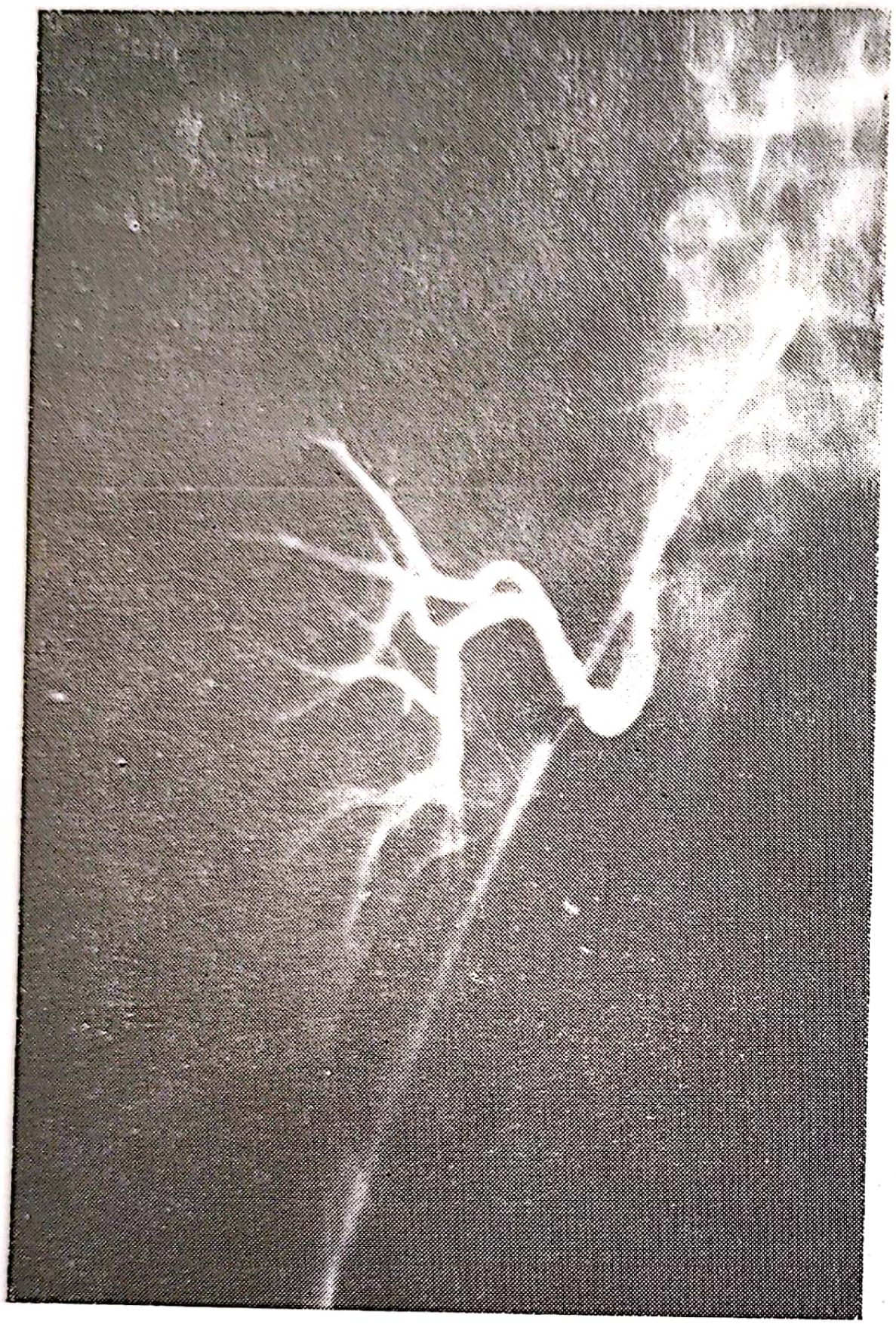

Fig. 7.14. Rinichi transplantat la un bărbat în vîrstă de 23 de ani, la care după o perioadă de evoluție normală de cîteva luni, se instalează hipertensiune arterială datorită stenozării gurii de anastomoză. Arteriografia selectivă a arterei iliace interne drepte arată în secunda 3 îngustare importantă a lumenului, la nivelul anastomozei termino-terminale dintre artera hipogastrică și artera renală. Gradientul de presiune sistolic la retragerea sondei din artera renală în artera iliacă este de 56 mm Hg.

Stenoza gurii de anastomoză datorită fibrozării sau sclerozării, determină o hipertensiune renovasculară. La arteriografia selectivă a arterei iliace primitive respective se evidențiază strangularea la nivelul anastomozei cu artera rinichiului transplantat. Măsurarea presiunii la retragerea sondei din artera renală spre artera iliacă evidențiază un gradient de presiune care este cu atît mai mare, cu cît stenoza este mai strînsă (fig. 7.14). În asemenea situații se încearcă dilatarea transluminală a stenozei cu sonda cu balon de tip Grüntzig.

Tromboza venei renale bănuită clinic pe baza sindromului nefrotic, se poate pune în evidență prin flebografie renală selectivă sau, eventual, prin cinemangiografia rinichiului cu injecție selectivă în artera renală.

BIBLIOGRAFIE

ABRAMS N. L. — The Angiography, & Co. Inc. Little, Brown, Boston, 1962.

BOIU SANDA, FOTIADE B., IONESCU C., BOCANCEA D. — Arteriografia renală, tehnică și indicații. *Oncologia și Radiologia (Buc.)*, 1963, 2, 497.

BOIU SANDA, IVANOVICI L., FOTIADE B. — Angiografia renală în explicația rinichiului mut urografic. *Oncologia și Radiologia (Buc.)*, 1966, 6, 527.

BRÎNZEU P., GAVRILESCU S. — Angiografia în practica medicală, Ed. Facla, Timișoara, 1977.

CHERRIE R. J., GOLDMAN D. G., LINDER A., de KERNION J. P. — Prognostic implications of vena cava extension of renal all carcinoma, *J. Urol. (Baltimore)*, 128, 910.

COTUNĂ LUCREȚIA, FOTIADE B., COTUNA I. — Angiografia în cancerul renal *Rev. Sanit. Milit. (Buc.)*, 1977, 4, 379.

DANIL C., TÎRCOVEANU E., BILD E., GĂLEȘANU M. R., SCRIPCARU G. — Embolizare arterială terapeutică viscerală în cancerul renal, *Rev. Medico-Chir. (Iași)*, 1982, 86, 295.

DOS SANTOS R., LAMAS A. C., PEREIRA CALDAS J. — Arteriografia da aorta e des vasos abdominalis, *Med. Contemp.*, 1929, 47, 93.

ELSHERIEF M. A. — Adrenal vein catheterization. Anatomic considerations, *Acta Radiologica*, 1982, 23, 345.

FOTIADE B., OTOIU M., LITARCZEK D., CÂRMACIU R. — Dilatarea transluminală a stenozelor arteriale renale în hipertensiunea arterială renovasculară. A II-a Conferință Națională de Explorări Funcționale, Focșani, Octombrie 1983.

GATOSCHI G., BOIU SANDA, CARACAS T. — Valoarea explorării arteriografice în diagnosticul tumorilor renale. *Oncologia și Radiologia (Buc.)*, 1967, 6, 299.

GERLOCK A. J., MACDONELL R. C., SMITH C. W. — Renal transplant arterial stenosis; percutaneous transluminal angioplasty, *Amer. J. Radiol.*, 1983, 140, 325.

GHIȚESCU T., GATOSCHI G., BOIU SANDA, ȘTEFĂNESCU TR., FOTIADE B. — Aortografia prin sonde, tehnică și valoarea metodei pentru diagnostic. *Radiologia (Buc.)* 1957, 1, 352.

GRIM C. E., WEINBERGER M. H. — Renal artery and hypertension, *Seminar in Nephrology*, 1983, 3, 52.

GRÜNTZIG A., VETTER W., MEIER B., KUHLMAN U. — Treatment of renovascular hypertension with percutaneous transluminal dilatation of a renal artery stenosis, *Radiology*, 1980, 135, 27.

HARRISON J. H., GITTES R. F., PERHMUTTER A. D., STAMEY T. A., WALSH P. C. — Campbell's Urology, Saunders Company W. B., New York, 1978.

HOHENFELLNER R., ZINGG E. J. — Urologie in Klinik und Praxis, Thieme Verlag KG., Georg, Stuttgart, 1982.

HRABOVSKY E. E., McLELLAN D., HORTON J. A., KLINGBERG W. G. — Catheter embolization: Preparation of patient with pheochromocytoma, *J. Pediatric Surgery*, 1982, 17, 849.

LOOSE K. E., VAN DONGEN R. — Atlas of Angiography, Thieme Verlag K. G., Georg, Stuttgart, 1976.

MARINESCU V., BOIU SANDA, FOTIADE B., LITARCZEK D., GEORGESCU P. — Arteriografia renală in hipertensiunea arterială, *Oncologia și Radiologia (Buc.)* 1965, 4, 97.

NEGOIȚĂ C. I. ȘI COLAB. — Hipertensiunea arterială secundară, Ed. Junimea, Iași, 1975.

NUBERT G., BIGNION H. — Radiodiagnosticul rinichiului și ureterului, Ed. „Facla“, Timișoara, 1982.

PALMER T., HALL W., VENABLE D. — Questionable value of renal arterial embolization before radical nephrectomy, S. med. J. (Bgham, Ala), 1982, 75, 1 211.

POP D. POPA IOAN — Sistemul arterial aortic. Patologie și tratament chirurgical, Ed. Medicală, București, 1983.

PUIJLAERT C. B., BOOMSA J. A. B., RUIJS J. A. J., GEYSKES G. G. — Transluminal renal artery dilatation in hypertension: technique, results and complications in 60 cases, *Urologic Radiology*, 1981, 2 201.

SETLACEC D., BOIU SANDA, FLOREA M., STĂNCESCU M., CONSTANTINESCU D. — Tumori suprarenaliene hipertensinogene, *Chirurgia (Buc.)*, 1973, 11, 362.

WATSON R. C., FLEMING R. J., EVANS J. A. — Arteriography in the diagnosis of renal carcinoma, *Radiology*, 1968, 91, 832.

8. DIAGNOSTICUL ECHOGRAFIC ÎN UROLOGIE

Dr. GH. JOVIN

Investigaţia echografică a rinichiului a început o dată cu introducerea utilizării ultrasunetelor în scop de diagnostic, metoda fiind folosită la început pentru diferenţierea formaţiunilor solide de cele lichidiene. O dată cu perfecţionarea aparaturii, posibilităţile de diagnosticare a diferitelor afecţiuni renale au crescut considerabil, culminînd cu crearea unor dispozitive speciale care permiteau puncţionarea rinichiului sub ghidajul ultrasonic. Pentru investigarea rinichiului se foloseşte o aparatură nespecializată, utilizabilă pentru toate celelalte investigaţii echografice ale abdomenului şi spaţiului retroperitoneal.

Încercările făcute cu această aparatură de a investiga vezica urinară şi prostata au dat rezultate promiţătoare, care s-au ameliorat considerabil prin crearea unor aparate specializate, capabile să abordeze aceste organe direct, pe cale transrectală sau transvezicală. Apariţia unor asemenea aparate, actualmente comercializate ca anexe la aparatele de uz curent, a permis obţinerea unor informaţii diagnostice extrem de interesante, a căror exploatare constituie încă un subiect de cercetare.

Nu vor fi expuse aici pe larg principiile fizice ale metodei şi aparatura, întrucît o astfel de expunere constituie subiectul unor manuale de specialitate, dintre care unul recent apărut la noi în ţară. Ceea ce trebuie ştiut despre metodă este că se bazează pe recepţia ecourilor apărute prin interacţiunea unui fascicul ultrasonor la nivelul a două suprafeţe cu densităţi diferite, o parte din ultrasunete fiind reflectate la acest nivel ; cu cît diferenţa de densitate este mai mare, cu atît proporţia de unde ultrasonore reflectate este şi ea mai mare. Ultrasunetele sînt emise şi recepţionate cu un dispozitiv numit transductor, partea esenţială a acestuia fiind un cristal piezoelectric capabil să transforme vibraţiile mecanice în impulsuri electrice (recepţia) şi invers — impulsurile electrice sînt transformate în vibraţii mecanice ultrasonore ; la aparatele folosite pentru diagnostic, emisia durează 1/1 000 secundă, restul timpului pînă la completarea secundei fiind folosit pentru recepţie. Impulsurile recepţionate sînt transformate şi prelucrate pentru a indica poziţia exactă în care s-au produs, astfel că în final se obţine o hartă de interfeţe cu densităţi diferite ; în măsura în care diversele organe examinate se individualizează prin zone izodense deosebite faţă de ţesuturile din jur se obţin imaginile acestor organe, precum şi imaginea unor eventuale ţesuturi anormale din regiunea examinată. Imaginile apar pe un osciloscop sau pe un ecran de televizune de pe care pot fi fotografiate, dar oricît de perfecţionate ar fi dispozitivele de afişare şi cel de fotografiere, nu se pot obţine practic niciodată imagini fotografice care să reproducă în totalitate imaginile obţinute în cursul examinării.

Pentru compensarea amplitudinii din ce în ce mai mici a ecourilor obţinute din regiuni mai îndepărtate de transductor se foloseşte un dispozitiv de reglare a acestor diferenţe, a cărui dispunere optimă constituie una din abilităţile celui care mînuieşte echograful ; reglarea greşită a acestui dispozitiv poate da uneori imagini eronate care să genereze greşeli grave de diagnostic.

Viteza propagării ultrasunetelor în ţesuturi fiind relativ constantă şi cunoscută, se poate măsura exact distanţa între transductor şi locul unde s-a produs ecoul ; devine posibil să se obţină astfel date exacte asupra dimensiunilor unor organe şi formaţiuni, precum şi asupra poziţiei lor exacte în raport cu faţa transductorului.

Fineţea de detaliu a imaginilor obţinute, precum şi posibilitatea de a aborda diferite structuri, depind de o serie de factori fizici care ţin de structurile străbătute de fasciculul ultrasonor şi de anumite constante ale transductorului. Ultrasunetele sînt în totalitate reflectate sau absorbite de gaze şi de ţesutul osos. De aici decurge necesitatea ca între transductor şi tegumente să nu existe aer, ceea ce se realizează prin cuplarea lor cu ajutorul unui mediu fluid, bun transmiţător de sunete, cum ar fi uleiul de parafină sau geluri special preparate.

Interpoziţia unui organ conţinînd gaze sau a unei structuri osoase face imposibilă examinarea unui organ subiacent : de aici rezultă dificultatea de a examina rinichiul stîng (abordîndu-l anterior, se interpun intestinele) şi de a obţine imagini bune ale polului superior al rinichiului, situat dedesubtul grilajului costal.

În ceea ce priveşte transductorul, calitatea imaginii ţine de menţinerea constantă a diametrului fasciculului, care trebuie să fie cît mai mic, de intensitatea fasciculului şi de frecvenţa ultrasunetelor folosite. Pe măsură ce fasciculul ultrasonor se depărtează de transductor, el are tendinţa să diveargă şi, în aceeaşi măsură, o parte din unde sînt absorbite sau deviate ; rezultă că, distanţa între transductor şi organul examinat este proporţională cu alterarea calităţii imaginii. Pe de altă parte, cu cît frecvenţa ultrasunetelor folosite este mai mare, cu atît rezoluţia detaliilor este mai bună, dar undele cu frecvenţă mare sînt mai uşor absorbite, pe cînd cele cu frecvenţă joasă sînt mai penetrabile. În practică se lucrează cu frecvenţe între 2,25 şi 10 MHz şi pentru fiecare tip de examinare este necesară alegerea unor parametri adecvaţi. Pentru examenul rinichiului — organ situat profund — se folosesc transductori de 2,25—3,5 MHz, uneori cu fascicul focalizat cu ajutorul unei lentile ultrasonice pentru o distanţă de 10—15 cm. Examenul este dificil la persoane obeze sau musculoase, distanţa rinichi-transductori fiind mare. Pentru examenul unor structuri mici (prostată, perete vezical), care sînt abordate la distanţă foarte mică, frecvenţele folosite sînt mari (7—10 MHz), fiind posibil astfel să se obţină detalii foarte fine ale echostructurii ţesuturilor examinate. Legat de aceasta sînt în curs studii cantitative ale acestor echostructuri tisulare, avînd drept scop final găsirea unor parametri caracteristici ţesutului tumoral malign.

Nu s-au demonstrat *efecte nocive* asupra ţesuturilor cu intensităţile folosite pentru diagnostic, metoda fiind dealtfel mult folosită în obstetrică, fără să se fi descris modificări ale ţesuturilor fetale.

În raport cu transductorul folosit, există două metode principale de examen echografic. Metoda statică în mod B, care necesită o translaţie manuală a transductorului deasupra întregii zone examinate, realizînd secțiuni tomografice la intervale 0,5—1 cm, fiecare secțiune necesitînd o translație a transductorului ; se realizează astfel secțiuni care cuprind în plan transversal toată circumferința corpului. Metoda dă imagini cu rezoluție foarte bună, secțiunile se pot face în orice plan, dar este laborioasă și necesită manevre repetate ale transductorului, uneori foarte numeroase, pînă la găsirea planului optim de secțiune. Examenul cu această metodă durează între 15 și 30 de minute și cere o abilitate deosebită din partea celui care mînuiește aparatul.

Metoda dinamică sau în timp real folosește un transductor care se rotește sau oscilează în timpul examinării, realizînd imagini în sector de cerc, sau o rețea de transductori ale căror faze de emisie-recepție sînt sincronizate, astfel încît să se obțină instantaneu imaginea unui segment de 10—15 cm lungime. Deși rezoluția acestor dispozitive este puțin mai slabă decît a celor în mod B, ele prezintă avantajul găsirii extrem de rapide a planului optim al secțiunii și de recunoaștere a structurilor mobile vasculare, ceea ce face posibil examenul direct al acestora, și, pe de altă parte, recunoașterea mai bună a organelor, luînd ca reper tocmai aceste structuri vasculare. Mînuirea acestor dispozitive este mai simplă și mai rapidă decît a celor în mod B.

Ambele tipuri de aparate au transductori speciali, prevăzuți cu un orificiu prin care se poate introduce un ac de puncție, în cazul în care se efectuează o puncție sub ghidaj ultrasonic.

Structurile mici — prostată, peretele vezicii urinare — se examinează fie pe cale transrectală, folosind un mic transductor în timp real, fie pe cale transuretrală, un transductor similar fiind introdus prin înlocuirea fibrelor optice ale unui cistoscop cu dispozitivul de detecție al ultrasunetelor ; cele două sisteme, optic și ultrasonor, pot fi schimbate în cursul aceluiași examen. Folosirea transductorilor cu frecvență mare permite obținerea unor magini foarte detaliate ale țesuturilor examinate.

Afișarea imaginii se face cu osciloscoape sau ecrane de televizor, după o eventuală prelucrare digitală a imaginii, care se desfășoară pe cît posibil cu mai multe nuanțe între alb și negru. Există și posibilitatea de a se obține imagini în culori, gradația acestora fiind convențională, fără să corespundă culorilor reale ale țesuturilor.

În funcție de omogenitatea țesuturilor, se obțin imagini mai mult sau mai puțin *„pestrițe“*. Un țesut neomogen, conținînd pe secțiune parcele mici, cu densități diferite, va genera un număr mare de ecouri, în timp ce un țesut relativomogen cum ar fi parenchimul unui organ mare, va fi aproape sonolucent ; sonolucența crește în caz de infiltrare lichidiană (edem) a țesutului respectiv. În cazul existenței unei mase lichidiene (sînge, urină, cavitate chistică), mediul traversat de fasciculul ultrasonor devine foarte sonolucent, fiind lipsit practic de ecouri în interior și avînd, datorită diferenței de densitate față de țesuturile înconjurătoare, o margine foarte echogenă ; uneori, în masa lichidiană pot să plutească fragmente de țesut (de exemplu, în abcese), care generează un număr variabil de ecouri în interior ; pentru acest aspect se folosește termenul de „semisolid“.

Mai trebuie menționată, în fine, o metodă neechografică, metodă care folosește ultrasunetele și se bazează pe efectul Doppler, adică pe modificarea frecvenței undelor sonore datorită unei mișcări a mediului străbătut de fasciculul ultrasonor. Metoda, care necesită aparate independente sau anexate unui echograf, servește la măsurarea fluxului sanguin în vase mari și, evident, este cu atît mai eficientă cu cît artera examinată este mai aproape de transductor. De aceea, se încearcă examinarea arterelor renale, dar metoda își dovedește întreaga eficacitate în determinarea fluxului sanguin al rinichiului transplantat.

ECHOGRAFIA RINICHIULUI

Examenul echografic al rinichiului se face cu aparate convenţionale, alegerea tipului de aparat fiind dictată de considerentele expuse mai sus. Particularitatea examenului renal constă în dificultatea de abordare, atunci cînd rinichiul se află situat în cea mai mare parte dedesubtul grilajului costal. În aceste cazuri, examenul se face prin secţiuni în sector de cerc uşor realizabile cu un echograf manual de tip B, direcţia mişcării transductorului fiind imprimată manual, iar în cazul folosirii unui echograf în timp real, cu un transductor special, capabil să realizeze imagini sectoriale. Pentru a putea examina rinichiul în orice situaţie este preferabil să avem la dispoziţie toate aceste dispozitive.

Anatomia echografică a rinichiului arată un organ de formă ovoidă, cu dimensiunile normale bine determinate echografic, şi anume: 11—12 cm lungime, 5—8 cm lăţime şi 4 cm grosime. În funcţie de orientarea transductorului, se pot obţine secţiuni transversale, longitudinale şi oblice, axul lung al rinichiului fiind oblic de sus în jos şi dinăuntru în afară, polul inferior este situat anterior faţă de polul superior. Indiferent de direcţia secţiunii şi de aparatul folosit, imaginea echografică a rinichiului normal constă (fig. 8.1, 2) dintr-un contur intens echogen care înconjură o zonă mare sonolucentă, reprezentînd parenchimul renal; în centru apare o zonă echogenă neregulat conturată, corespunzătoare bazinetului, calicelor şi vaselor din hilul renal. Echogenitatea acestei zone se datorează suprapunerii pe secţiune a calicelor cu orientare diferită, a vaselor şi a grăsimii din hil, parcelele de ţesut fiind prea mici pentru a putea fi individualizate. Aspectul echografic al rinichiului este caracteristic — cunoaşterea lui serveşte la eventuala localizare a unui rinichi ectopic. În condiţii bune de examinare

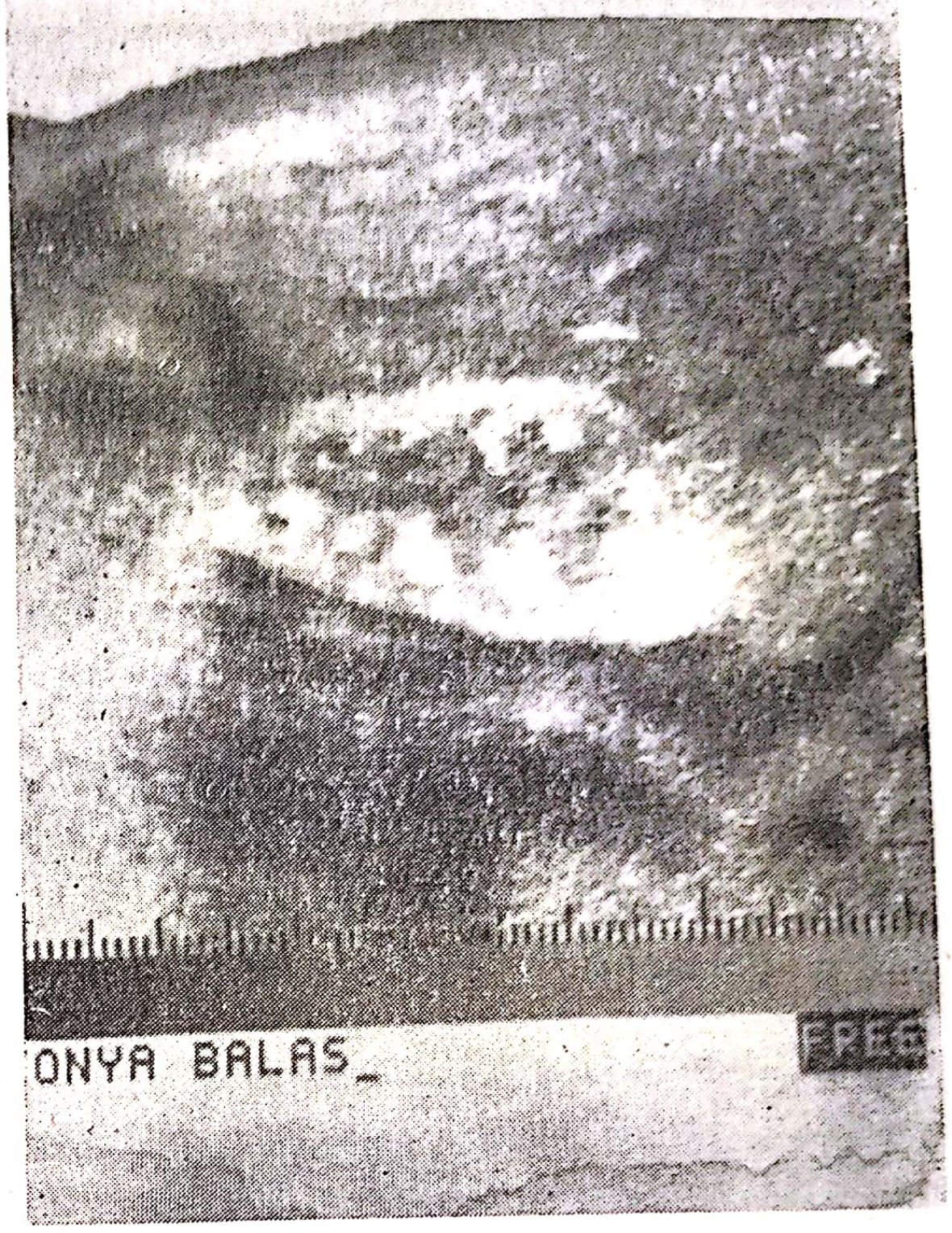

Fig. 8.1. Imagine de rinichi normal obţinută cu metoda statică tip B.

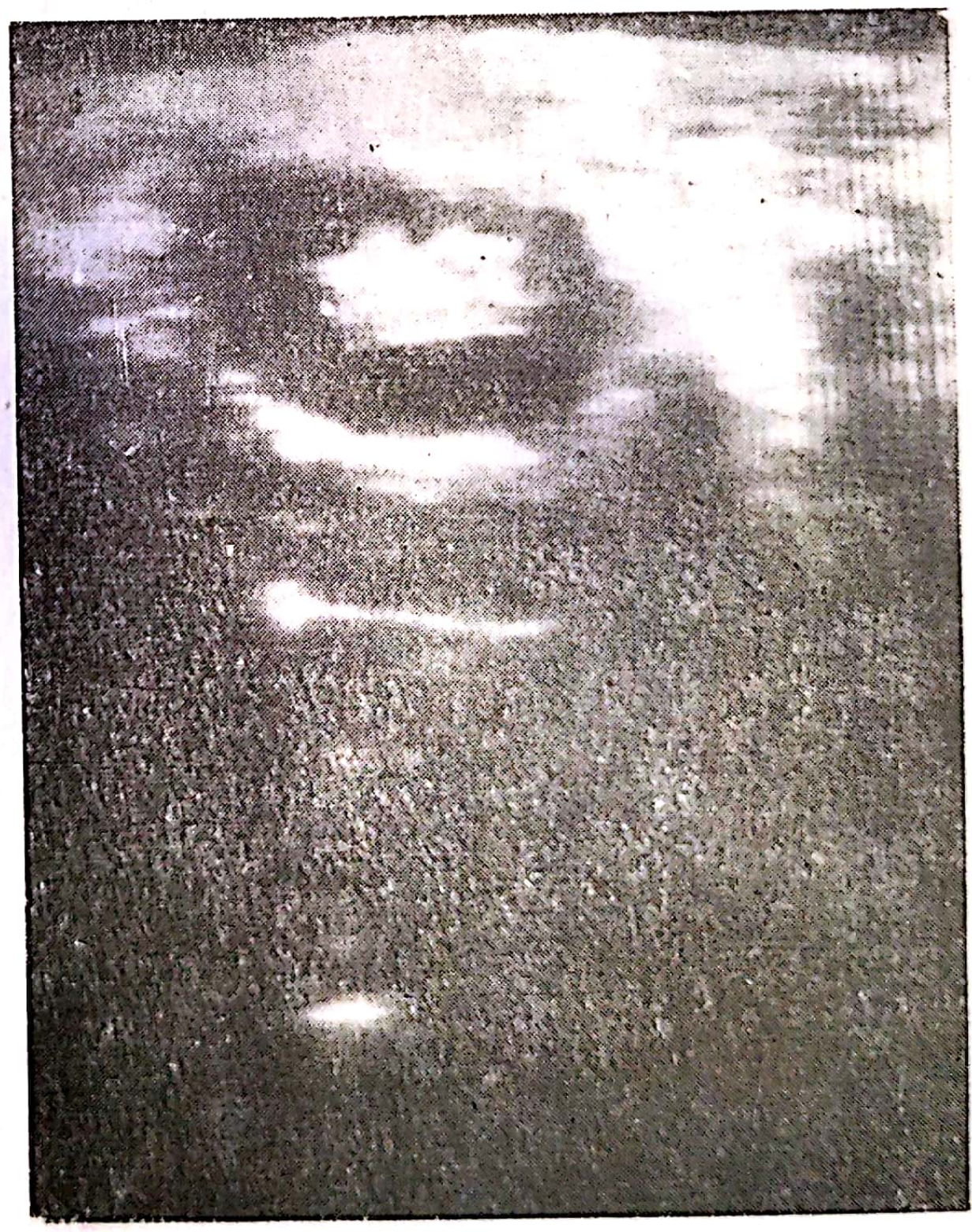

Fig. 8.2. Imagine de rinichi normal obţinută cu metoda examinării în timp real.

— pacient slab și aparatură de bună calitate —, se pot decela grăsimea perirenală, eventual fascia perirenală și vasele renale. Ureterele normale nu pot fi identificate echografic.

Indicațiile examenului echografic sînt, în mare, următoarele :

— suspiciunea unor formațiuni renale sau pararenale ;

— rinichiul mut urografic ;

— insuficiența renală acută ;

— alergia la substanțe de contrast iodate ;

— diagnosticul precoce al rejetului sau suspiciunea de abces ori hematom la rinichiul transplantat ;

— localizarea regiunii de biopsie renală.

În plus, examenul poate fi utilizat ori de cîte ori se consideră că anumite modificări ale formei, volumului, poziției sau structurii interne pot furniza informații utile deciziei diagnostice. La început, s-a considerat că examenul echografic să fie precedat de urografie, echografia avînd rolul de a furniza răspunsul la întrebări precise ridicate de anumite modificări neconcludente pe urografie. Creșterea numărului de examinări, precum și indicațiile enumerate mai sus arată că în numeroase cazuri, echografia este primul examen capabil să orienteze celelalte examinări.

Inițial, rinichiul era examinat cu bolnavul culcat în decubit ventral, avînd, eventual, sub abdomen un sul care să-i îndrepte concavitatea regiuni lombare. Se începe cu secțiuni longitudinale, pînă se găsește axul lung al rinichiului și apoi se fac secțiuni transversale, seriate, la interval de cîte 1 cm, perpendicular pe acest ax lung ; pentru a fi semnificative, modificările observate trebuie să apară atît pe secțiunea longitudinală, cît și pe cea transversală. Dificultățile de examinare la pacienții cu musculatură dezvoltată a regiunii lombare sau cu anomalii ale coloanei vertebrale au dus la încercări de examinare din alte poziții ; cea mai eficientă dar și mai costisitoare dintre acestea folosește un aparat special „Octoson“ cu transductori multipli, amplasați dedesubtul unei mese pe care pacientul stă culcat în decubit dorsal.

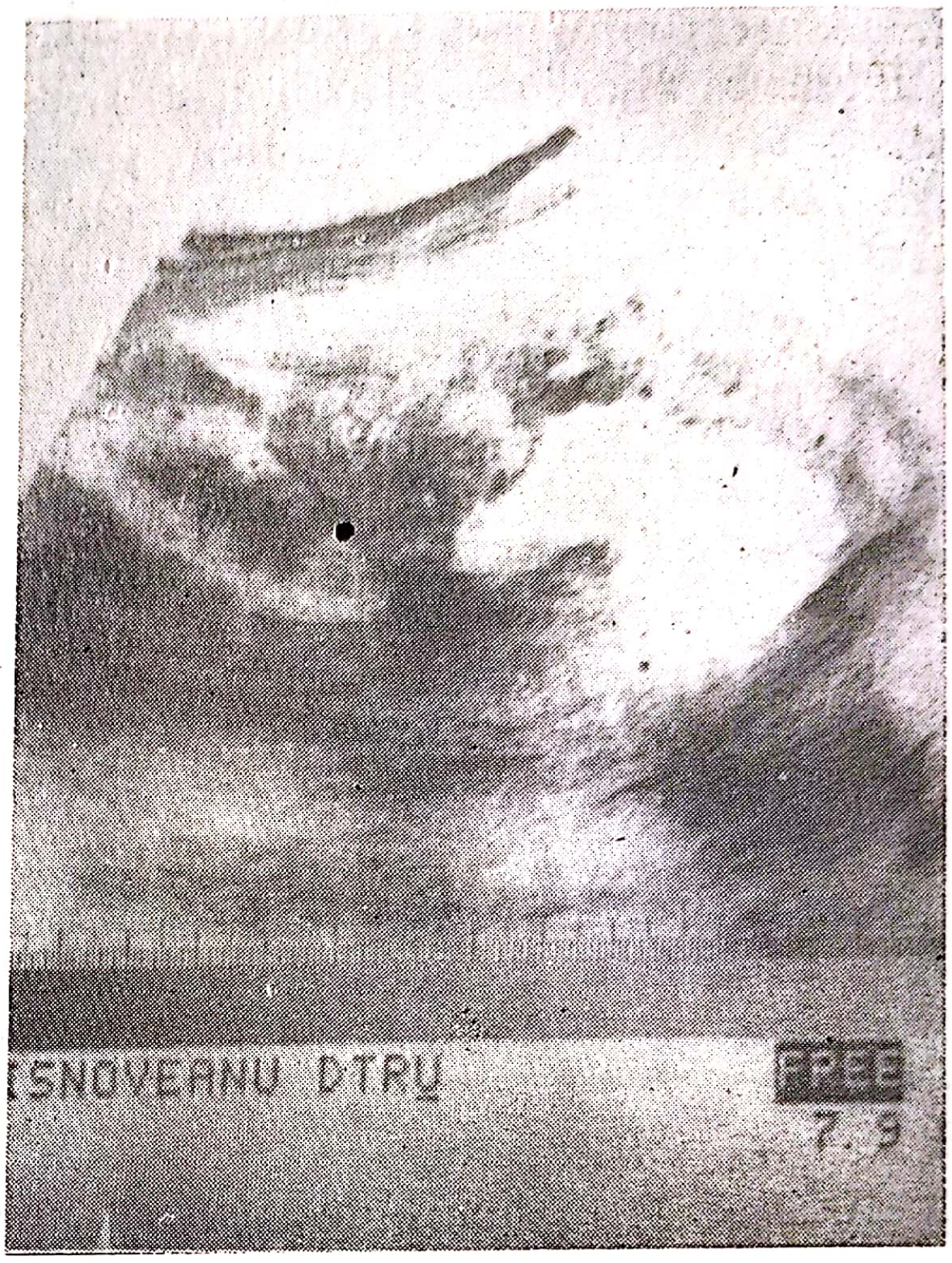

Fig. 8.3. Rinichi drept — decubit dorsal ; anterior se află ficatul, folosit ca „fereastră sonică“.

Cu aparatele convenționale, în cazul în care nu se reușește examenul cu transductorul aplicat în regiunea lombară, cei doi rinichi sînt abordați diferit, țelul examenului fiind interpunerea unui organ compact și relativ omogen între rinichi și transductor. Rinichiul drept se examinează în decubit dorsal (fig. 8.3), folosind ficatul drept „fereastră sonică“ ; rinichiul stîng se examinează în decubit lateral stîng (fig. 8.4), rolul „ferestrei sonice“ fiind îndeplinit de splină.

Rinichiul transplantat se examinează în decubit dorsal situația lui superficială făcîndu-l extrem de ușor de abordat.

Modificările care apar pe imaginea echografică renală traduc modificări ale volumului, formei, poziției și structurii interne. Se mai caută și modificări ale structurilor din zona perirenală. Modificările de volum sînt ușor de sesizat datorită posibilităților precise de măsurătoare ale majorității echografelor. La aparatele moderne, rezultatul apare exprimat numeric într-un colț al imaginii; modificările semnificative sînt cele care se obțin în afecțiunile renale difuze, în modificări ale volumului unuia din rinichi și în special în urmărirea evoluției transplantului renal.

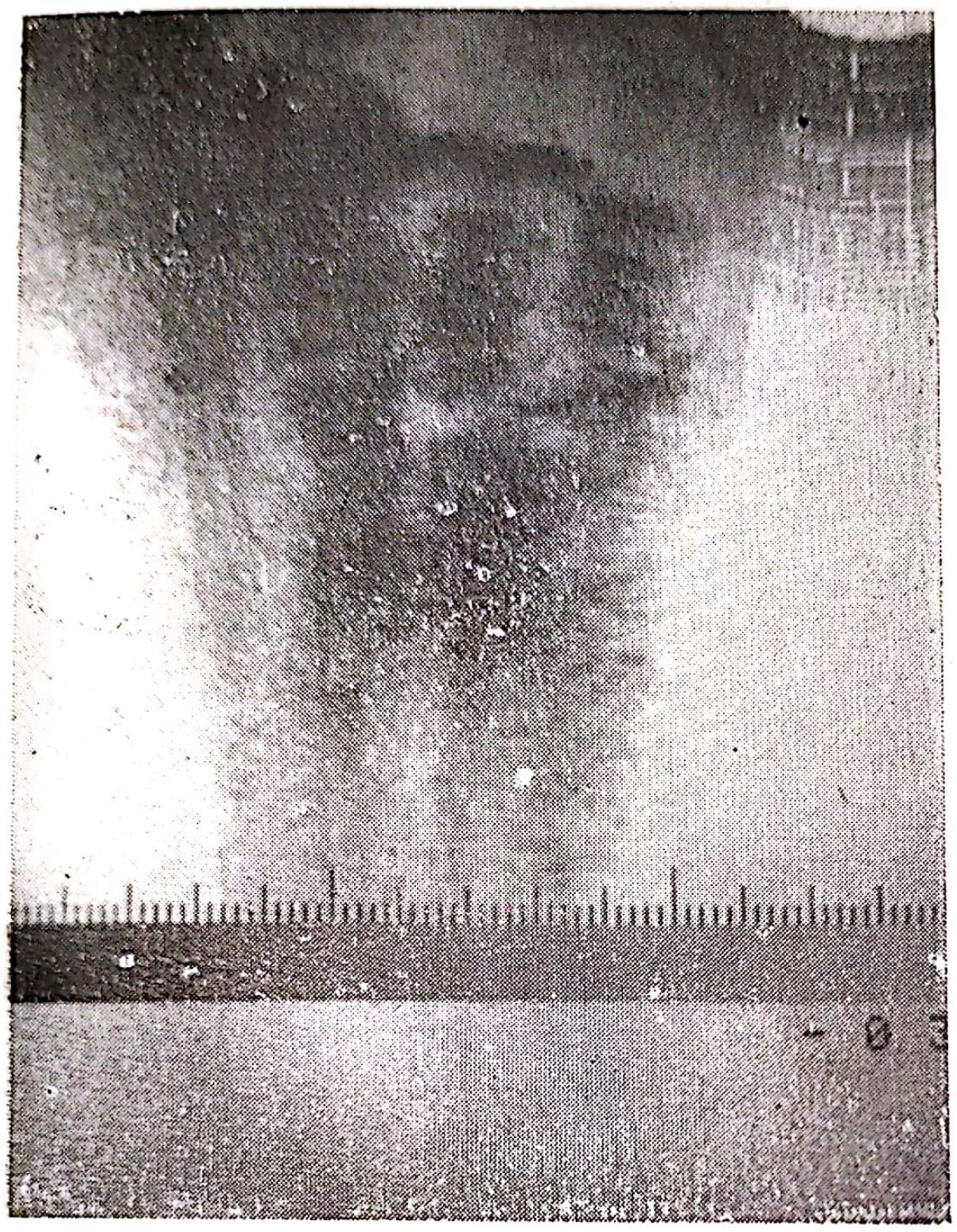

Fig. 8.4. Rinichi stîng — decubit lateral stîng cu splina situată între transductor și rinichi.

Modificările de formă se datorează fie unei malpoziții, fie unei măriri sau micșorări segmentare, care sugerează un proces patologic, localizat la nivelul acestei modificări. Uneori, ele exprimă anomalii congenitale.

Modificările de poziție apar la rinichiul în potcoavă, la care se poate urmări de cele mai multe ori zona de fuziune. Rinichii ectopici se pot pune bine în evidență. Cînd se suspectează existența unui rinichi ectopic, situat în micul bazin, se recomandă examenul în decubit dorsal cu vezica plină. Uneori, resturi ectopice renale situate în vecinătatea rinichiului pot fi confundate cu formațiuni tumorale pararenale sau chiar renale.

Modificările de structură internă constau din : modificări ale zonei echogene centrale, reprezentate de sistemul pielocaliceal, modificări perenchimatoase difuze și modificări circumscrise la nivelul unuia sau ambilor rinichi.

Modificările zonei pielocaliceale se referă în primul rînd la dimensiunile acesteia (pe secțiune transversală ocupă în mod normal 15% din suprafața de secțiune). Modificările acestui raport indică fie o micșorare de volum a parenchimului, fie o leziune difuză, pielocaliceală și este un semn extrem de valoros pentru urmărirea rinichiului transplantat. Pot apărea neregularități ale conturului zonei pielocaliceale, mici zone lichidiene în interiorul ei indicînd totdeauna o ectazie de calice sau în fine, zone lichidiene bine delimitate, cu dimensiuni mai mari de 2—3 cm arată existența unei hidronefroze (fig. 8.5). În cazurile de

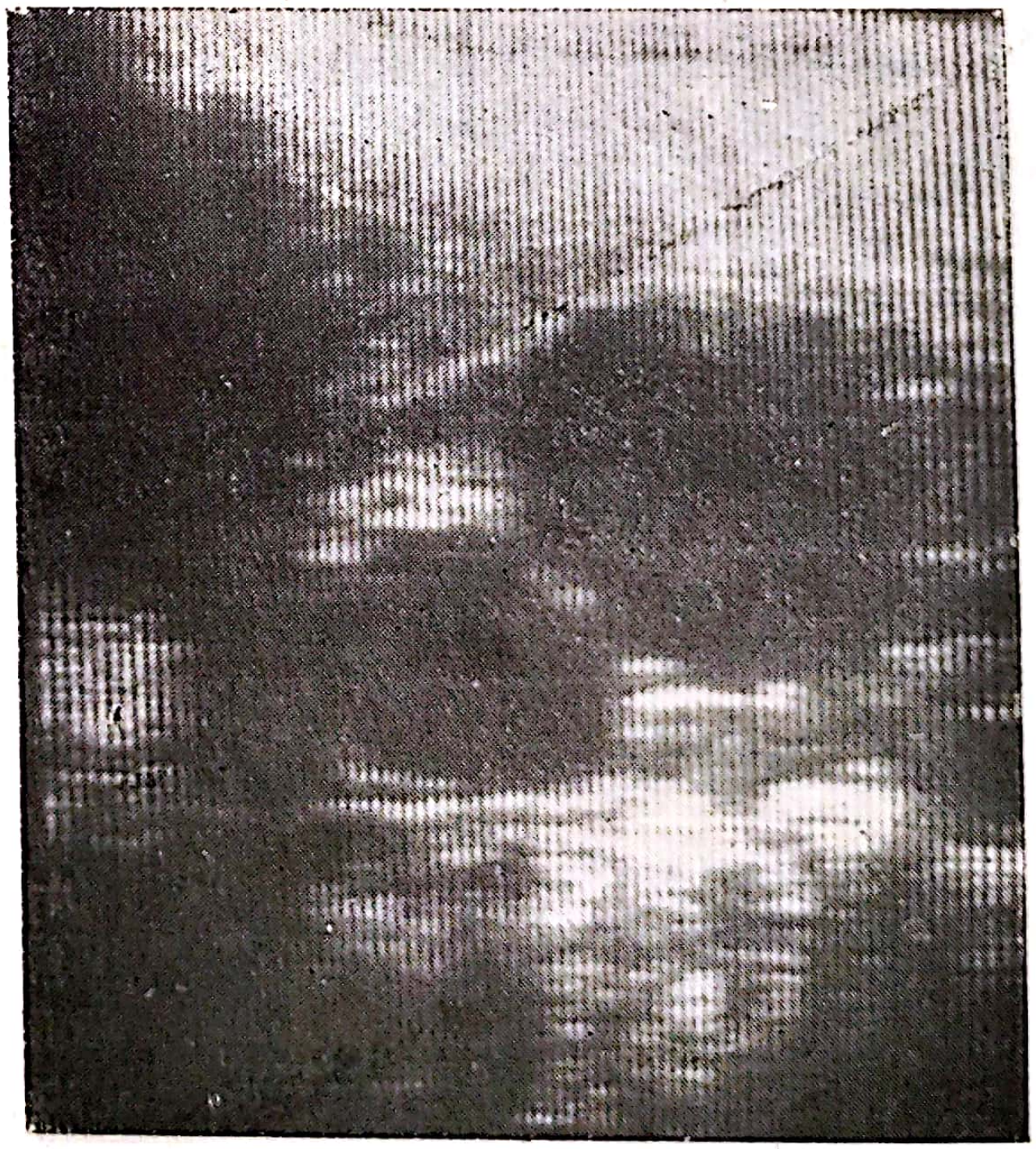

Fig. 8.5. Hidronefroză.

hidronefroză mare, cu strat foarte subțire de parenchim, diferențierea de tumorile chistice este uneori foarte dificilă. Modificările difuze ale parenchimului au un grad mai mare sau mai mic de echogenitate, respectiv transsonicitate. Întrucît reglarea aparatului pentru supresiunea sau înregistrarea ecourilor mici nu este standardizată, aceste aspecte nu au o valoare absolută decît în anumite cazuri : rinichi mic și foarte neomogen — expresie a unei scleroze renale —, insuficiență renală de cauză nedeterminată etc. Urmărirea aspectului parenchimului este însă foarte utilă la monitorizarea transplantului renal.

Modificările renale circumscrise constituie piatra de încercare a echografistului — ele corespunzînd aproape totdeauna unor formațiuni renale ; echografia este solicitată în aceste situații pentru a indica, pe cît posibil, natura acestei formațiuni. În principiu, o modificare circumscrisă cu echogenitate diferită de cea a parenchimului renal, cu ecouri mai mult sau mai puțin dense în interior, fără margine echogenă, bine definită, corespunde unei tumori compacte, în timp ce o formațiune transsonică omogenă, fără ecouri în interior, cu o margine intens echogenă, uneori cu ecou sonic triunghiular posterior, indică o formațiune lichidiană. În practică, lucrurile sînt mai puțin simple, deosebirea dintre o formațiune lichidiană și una solidă fiind uneori foarte greu de făcut, cazurile-limită fiind abcesul — formațiune lichidiană cu resturi solide în interior — și tumoarea necrozată — formațiune solidă, parțial lichefiată. Încercări de a diferenția prin echografie sau prin explorări multiple diversele tipuri de tumori constituie obiectul a numeroase lucrări.

În general, rezultatele sînt bune, iar eșecurile nu reprezintă decît un procent relativ mic.

Detecția calculilor renali nu se poate face echografic, cu excepția calculilor mari, însoțiți de hidronefroză : aspectul este cel al unei cavități lichidiene avînd pe margine sau în interior o zonă echografică mare, cu umbră posterioară.

Examenul regiunii pararenale poate arăta abcese perinefritice sub forma unor formațiuni lichidiene, dilatări ale ureterelor, în cazuri de obstrucție sau de megaureter, uneori tromboze ale venelor renale, în special în cazuri de tumori, cînd trombusul poate fi uneori urmărit pînă în vena cavă, indicînd astfel, cu mare probabilitate, stadiul exact al tumorii. De o importanță deosebită este examenul regiunii care înconjură rinichiul transplantat, pentru detecția hematoamelor, abceselor și limfocelelor.

Completarea utilă a examenului echografic o constituie puncția renală dirijată ultrasonic cu un transductor special, prevăzut cu un orificiu pentru acul de puncție. Procedeul se folosește pentru evacuarea chisturilor și pentru aspirat celular, în cazul formațiunilor semisolide și solide, apariția celulelor neoplazice în aspirat fiind de importanță covîrșitoare pentru diagnostic ; evident, în acest caz intră în discuție și abilitatea citologistului.

Din cele expuse rezultă că echografia contribuie în mod diferit la diagnosticul afecțiunilor renale.

Anomaliile renale. Valoarea examenului echografic nu este mare, în acest caz el fiind utilizat numai pentru evidențierea rinichilor ectopici, nefuncționali. Echografia joacă un rol deosebit însă în diagnosticul chisturilor renale solitare sau multiple, în special în cazurile cu insuficiență renală cronică. Chisturile au aspect echografic caracteristic și prezența unor imagini renale în care se află chisturi multiple are valoare aproape absolută pentru diagnostic ; acestea trebuie diferențiate de dilatările hidronefrotice, în acest caz formațiunile fiind situate în regiunea pielocaliceală (fig. 8.6).

Anomaliile sistemului colector. Echografia are valoare în special în cazurile cu funcția renală mult diminuată, cînd arată distensia bazinetului și calicelui, eventual și dilatarea ureterelor. Este de asemenea utilă pentru diagnosticul ureterocelului, îl deosebește de o masă solidă, vizualizînd-ul în interiorul vezicii urinare pline.

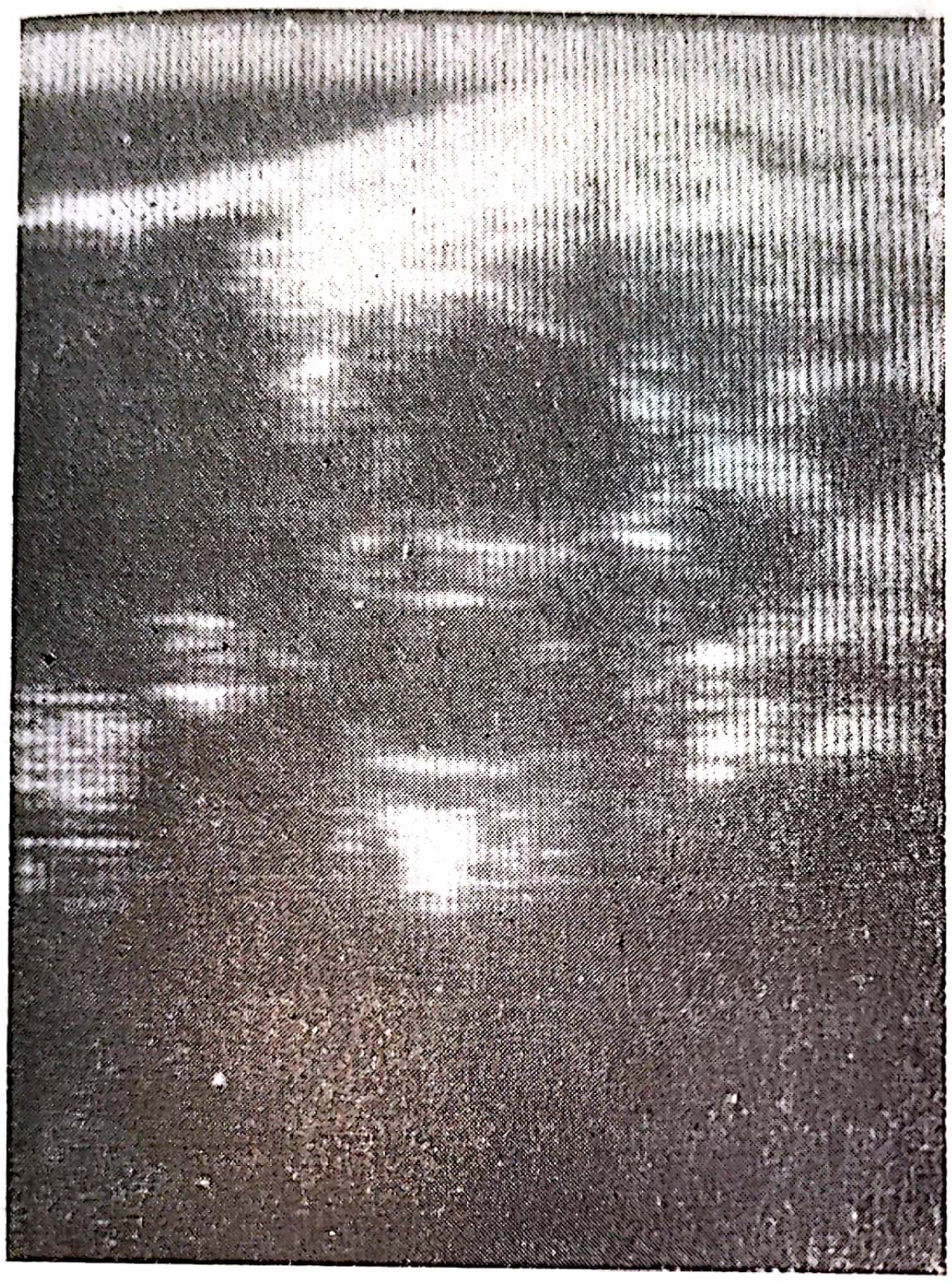

Fig. 8.6. Rinichi polichistic.

Infecțiile tractului urinar. Echografia nu a fost folosită foarte mult pentru diagnosticarea pielonefritei acute ; se pare că aspectul cu oarecare valoare diagnostică este cel al unui rinichi cu sonolucență mare a ariei corticale, indicînd existența edemului la acest nivel. În pielonefrita cronică, aspectul mai frecvent este cel de rinichi mic și neregulat conturat ; aspectul nu este caracteristic, dar metoda poate fi folosită pentru a urmări evoluția modificărilor de volum ale rinichiului. Abcesul renal se prezintă ca o zonă transsonică bine delimitată, asemănătoare chistului renal : în interiorul lichidului plutesc grupuri echogene, reprezentate de fragmente de țesut necrozat ; în cazul în care abcesul se cronicizează, aspectul devine foarte asemănător cu acela al neoplasmului renal. Abcesul perirenal se pune în evidență prin demonstrarea unei deplasări a rinichiului de către o formațiune pararenală, care îmbracă de cele mai multe ori un aspect lichidian sau poate mima o tumoare solidă.

Litiaza renală este greu de evidențiat echografic. Examenul are valoare în măsura în care existența unor umbre posterioare poate sugera un calcul radioopac și cînd trebuie exclusă existența unei tumori a sistemului colector sau a unor hematoame cu trombi în sistemul colector, singura modificare care poate produce umbre posterioare fiind existența de gaz în sistemul colector renal.

Hipertensiunea renovasculară nu beneficiază de aportul echografiei clasice. Tehnicile care folosesc efectul Doppler pot stabili diferențe de debit între cele două artere renale.

Traumatismele renale și ureterale beneficiază din ce în ce mai mult de echografie, în special în cazurile în care rinichiul nu funcționează ; echografia poate indica existența de colecții lichidiene (hematom, urinom).

Hidronefroza. Echografia s-a recomandat ca procedeu de elecție pentru detecția hidronefrozei incipiente, conchizîndu-se că este mai sensibilă decît urografia în acest caz. Dilatări ale sistemului colector apar ca mici zone transsonice în interiorul zonei ecodense, care reprezintă calicele și pelvisul renal (fig. 8.7). Se pot obține imagini fals-pozitive la bolnavi cu vezica destinsă, dar imaginile fals-negative sînt foarte rare. În aceste condiții, echografia poate fi folosită ca procedeu de depistare, examenul normal excluzînd practic hidronefroza; procentul ridicat de rezultate fals-pozitive implică examenul radiologic, practicat unor bolnavi care l-ar fi făcut oricum, dacă s-ar fi folosit urografia ca examen inițial. Hidronefroza masivă apare fie ca o cavitate lichidiană unică, mare, fie, în cazuri mai puţin severe, ca o cavitate septată ; pentru diferenţierea de pionefroză trebuie căutate eventuale resturi tisulare în lichid. Uneori se pune în evidenţă şi ureterul dilatat.

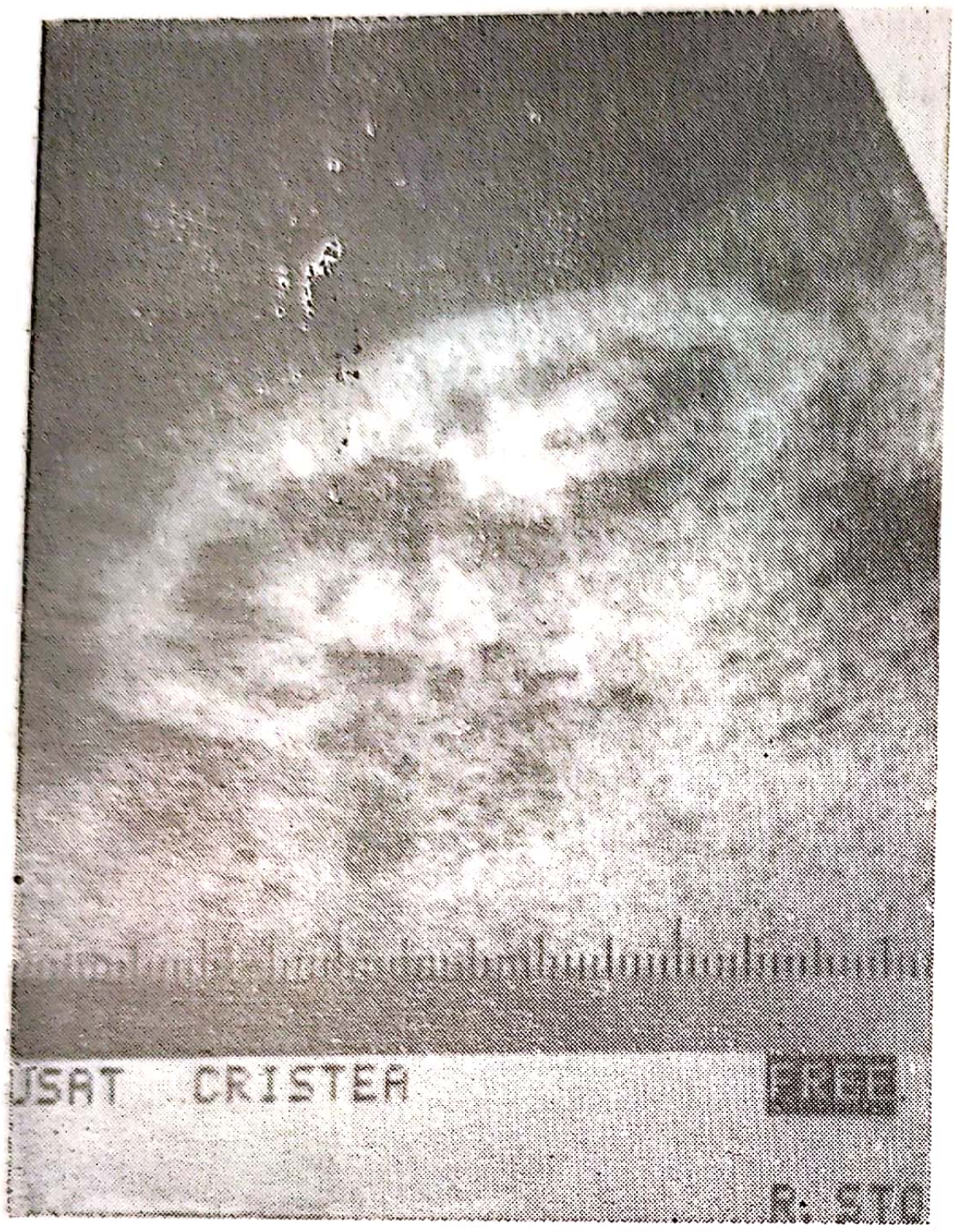

Fig. 8.7. Hidronefroză incipientă.

RINICHIUL TRANSPLANTAT

Examenul echografic al rinichiului transplantat a făcut obiectul a numeroase cercetări : motivele care justifică aceste încercări au fost inocuitatea examenului şi comoditatea lui, rinichiul transplantat fiind într-o poziţie extrem de favorabilă abordării echografice, precum şi necesitatea unor examene repetate pentru supravegherea evoluţiei organului transplantat. Scopurile examenului se împart în două categorii : detecţia unor leziuni circumscrise în interiorul sau în jurul rinichiului transplantat şi depistarea cît mai precoce a semnelor de rejecţie acută sau cronică.

În detecţia leziunilor localizate intra- sau perirenal, metoda s-a dovedit eficientă, deoarece evidenţiază bine hematomul şi limfocelul ca leziuni perirenale, precum şi hidronefroza ca leziune intrarenală. Toate aceste leziuni au caracter lichidian relativ bine circumscris, deci bine evidenţiabil echografic.

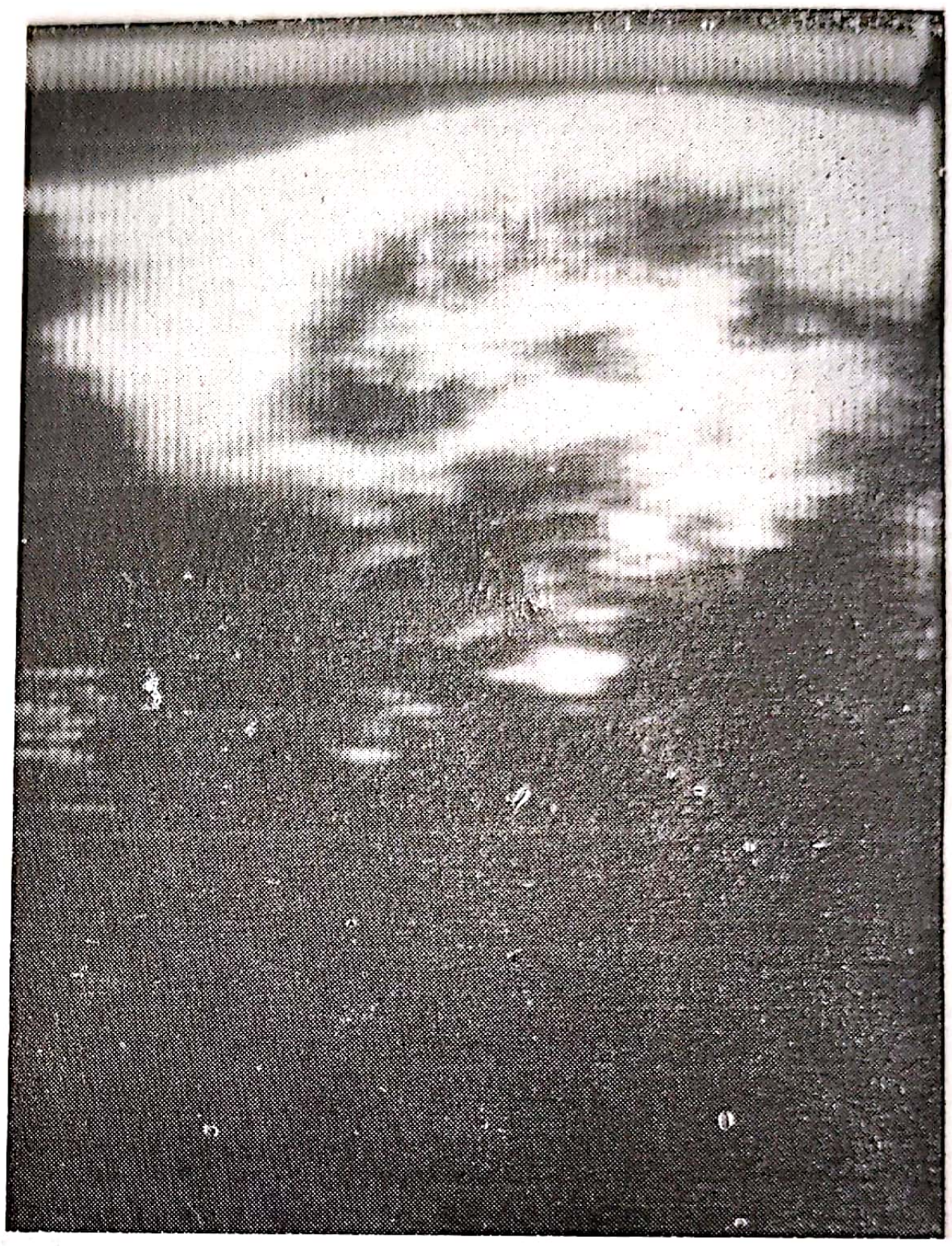

Fig. 8.8. Rinichi transplantat — aspect de rejecţie cronică.

În ceea ce priveşte rejecţia acută şi cronică s-au descris o serie de modificări: modificarea volumului rinichiului, dispariţia limitelor între parenchim şi sistemul colector (fig. 8.8), focar sonolucent în parenchim, echogenitate crescută a corticalei, creşterea dimensiunilor şi sonolucenţei piramidelor. Dintre aceste modificări, primele două au fost cele mai semnificative, ele asociindu-se uneori cu apariţia unor neregularităţi de contur al rinichiului. Nu există încă o părere unanimă asupra valorii acestor modificări. Este probabil ca ele să fie utile în special în primul episod de rejecţie, în rejecţia cronică, unele modificări fiind sechele ale unor episoade precedente de rejecţie. Examenul este cu atît mai valoros cu cît este mai des repetat şi dă posibilitatea de a sesiza apariţia unor modificări recente. De menţionat că examene efectuate în necroza tubulară acută nu au arătat modificări echografice, fapt utilizabil cînd această leziune trebuie deosebită de rejecţia acută.

TUMORILE RENALE

Apar sub forma unor zone circumscrise de echogenitate, diferite de a restului rinichiului, de obicei cu distrugerea conturului renal (fig. 8.9). Nu există criterii pentru stabilirea naturii tumorii cu excepţia uneia — angiomiolipomul —, care, datorită grăsimii şi ţesutului conjunctiv din interior apare ca echogenă, cu conglomerate intens echogene în interior.

Dificultăţile diagnosticului echografic al formaţiunilor renale abordate mai sus sînt extrem de mari cînd tumoarea nu modifică conturul renal. Nu este recomandabil ca decizia terapeutică legată de malignitatea tumorii să fie determinată numai de rezultatul examenului echografic.



Fig. 8.9. Tumoare renală solidă.

ECHOGRAFIA SPAŢIULUI RETROPERITONEAL ŞI A GLANDELOR SUPRARENALE

Examenul echografic al spaţiului retroperitoneal se face în decubit dorsal. Se caută eventuale mase tumorale pornite de la ganglionii regionali sau de la ţesutul conjunctiv şi muscular. Tumorile ganglionare au aspect mai aparte, sonolucent uneori, aproape chistic, cu contur policiclic şi înglobează de obicei acrta. Eventuale formaţiuni chistice din această regiune ţin de cele mai multe ori de pancreas. Se mai pot detecta colecţii lichidiene (hematoame, abcese), care, atunci cînd se organizează, seamănă cu tumorile solide.

Glandele suprarenale se pot pune în evidenţă printr-o examinare asemănătoare cu cea reanlă, întrucît ele sînt situate la polul superior şi puţin medial faţă de rinichi. Modalitatea optimă de examinare este abordarea oblică, bolnavul stînd în decubit lateral stîng, respectiv drept, pentru fiecare glandă suprarenală în parte ; în acest mod sînt prinse în imagine şi vasele mari ale abdomenului care folosesc drept reper. Glandele suprarenale normale, de formă triunghiulară, nu pot fi puse totdeuna în evidență echografic, dar, dacă sînt mărite sau dacă există formațiuni în loja suprarenală, echografia poate arăta aceste modificări în cca 95% din cazuri, ceea ce o face un procedeu util de depistare, procedeul de elecție pentru explorarea glandelor suprarenale fiind tomografia computerizată. Se pot decela: hiperplazii și tumori ale suprarenalelor cu indicații asupra conținutului solid sau lichidian al acestor tumori (fig. 8.10), (hematoame sau abcese). Partea dificilă a examenului, în asemenea cazuri, este separarea acestor formațiuni de polul superior al rinichiului, care se află în imediată vecinătate.

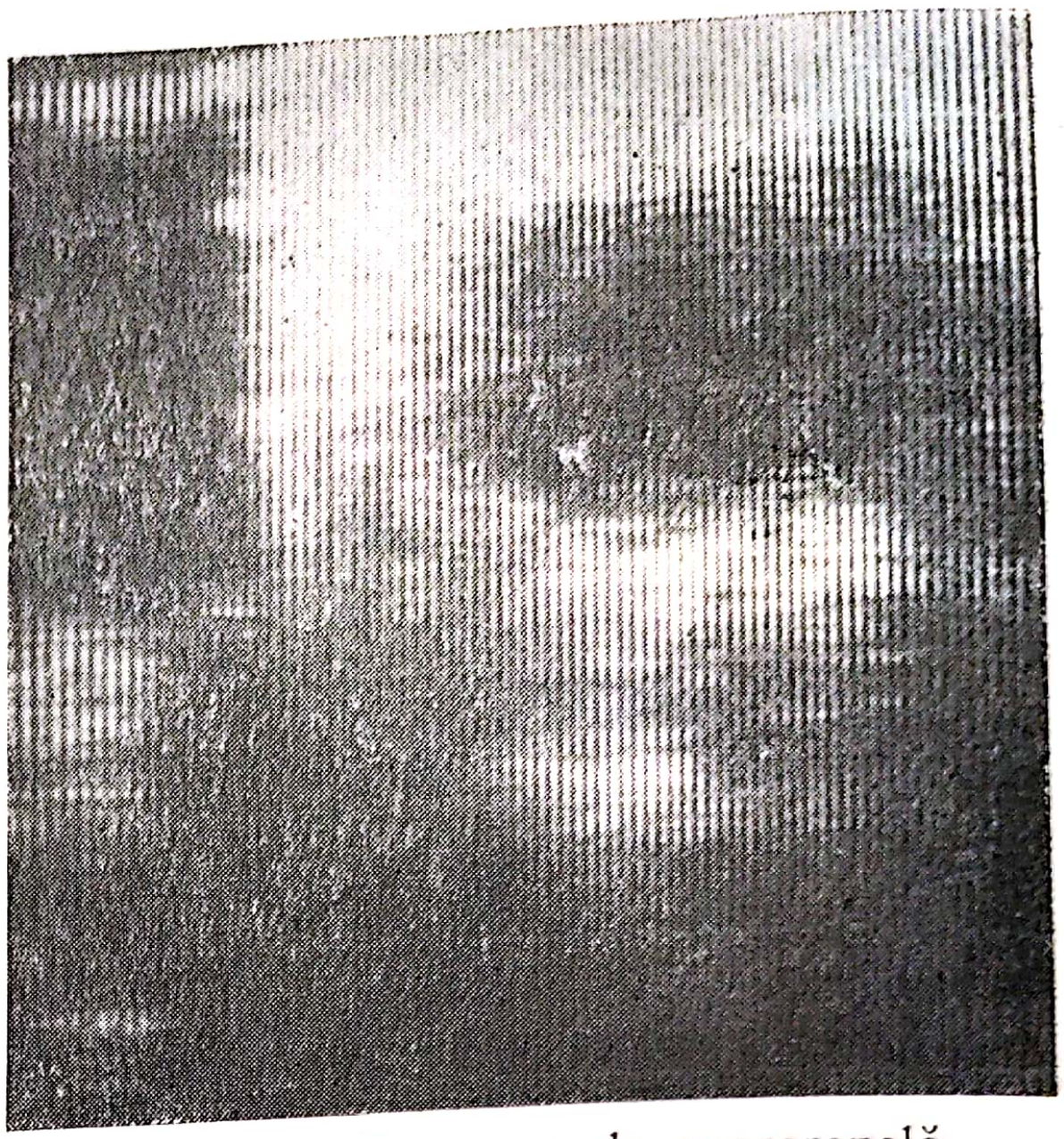

Fig. 8.10. Tumoare de suprarenală.

ECHOGRAFIA VEZICII URINARE

Examenul vezicii urinare se poate face cu aparate obișnuite, în timp real, abordînd vezica pe cît se poate plină, din regiunea suprapubiană. Imaginea cavității vezicii este foarte clară, urina fiind transsonică (fig. 8.11); se poate determina diametrul vezicii și aproximativ forma ei sferică, se poate calcula volumul.

Metoda poate fi folosită pentru detectarea tumorilor mari, uneori a calculilor vezicali, a volumului de urină rezidual, pentru evidențierea protruziei unei prostate mari în vezică; se mai folosește pentru supravegherea unor proceduri terapeutice cum ar fi criprostatectomia sau procedeul Pereyra pentru corectarea chirurgicală a incontinenței urinare.

Abordarea suprapubiană nu poate realiza un examen concludent al peretelui vezical, necesar stadializării tumorilor vezicale. În acest scop se folosește echografia cu sondă transuretrală sau transrectală, eventual după o prealabilă localizare a tumorii cu alte metode. Deoarece se folosesc transductori cu frecvență mare, se obțin imagini ale



Fig. 8.11. Imagine de vezică plină.

structurii peretelui și se pot determina gradul și întinderea infiltrației tumorale, stadializînd corect în aproape 90% din cazuri. Întrucît metoda transrectală este lipsită de riscurile cistoscopiei, se folosește pentru urmărirea în timp, prin examene repetate, a rezultatului tratamentului tumorilor vezicale.

ECHOGRAFIA PROSTATEI ȘI A VEZICULELOR SEMINALE

Deși prostata se poate pune în evidență și pe cale suprapubiană, și pe cale transuretrală, metoda de elecție rămîne cea transrectală, care, pe lîngă un transductor special, învelit într-un balon de cauciuc plin cu apă, pentru a mijloci contactul între transductor și peretele rectal, mai cuprinde și un scaun special. Acesta permite examinarea bolnavului în poziție șezînd, evitînd perturbațiile produse de eventualele bule de gaz din balonul de cauciuc. Prin deplasarea fină a transductorului pe verticală se pot obține numeroase secțiuni ale prostatei și veziculelor seminale. Metoda a fost folosită în special de cercetătorii japonezi care au aplicat-o ajungîndu-se la acțiuni de depistare în masă a cancerului de prostată. Acuratețea diagnostică a metodei atinge procentul de 85 chiar pentru probleme dificile, cum ar fi stadializarea cancerului de prostată. Rezoluția foarte bună a transductorilor folosiți, precum și parcursul scurt al fasciculului ultrasonor permit obținerea unor detalii foarte fine de structură. S-au descris aspecte caracteristice pentru adenomul de prostată, cancerul de prostată, prostatită, calculi prostatici și modificări caracteristice ale veziculelor seminale în inflamații, în afecțiunile prostatei, în sterilitate etc. Metoda a fost relativ recent introdusă în practică, dar pare extrem de promițătoare, întrucît permite obținerea unor date foarte greu de găsit cu alte metode neinvazive. Se pot determina astfel aproape exact volumul prostatei, regiunile cu alterări ale structurii glandei, deci locul exact al unei eventuale puncții, ca și efectele unor tratamente medicale sau chirurgicale.

ECHOGRAFIA SCROTULUI

Se practică cu aparate convenționale în mod B sau în timp real, folosindu-se transductorii de frecvență mare, de 7—10 MHz. Datorită distanței foarte mici între transductori și regiunea examinată se produc distorsiuni ale imaginii în porțiunea apropiată, așa încît se folosește un balon de cauciuc interpus. Metoda este indicată la pacienții care prezintă mărire de volum a scrotului pentru a discerne dacă este vorba de o mărire de volum a testiculului sau de un hidrocel (fig. 8.12). În cazurile de testicul mare, pot fi deosebite tumorile de leziunile inflamatorii, acestea din urmă neavînd neregularități de contur și prezentînd de obicei o zonă transsonică, corespunzătoare edemului tunicii vaginale. Metoda, bazată pe efectul Doppler, se aplică pentru determinarea prezenței fluxului arterial și venos, în special în cazurile de torsiuni testiculare.

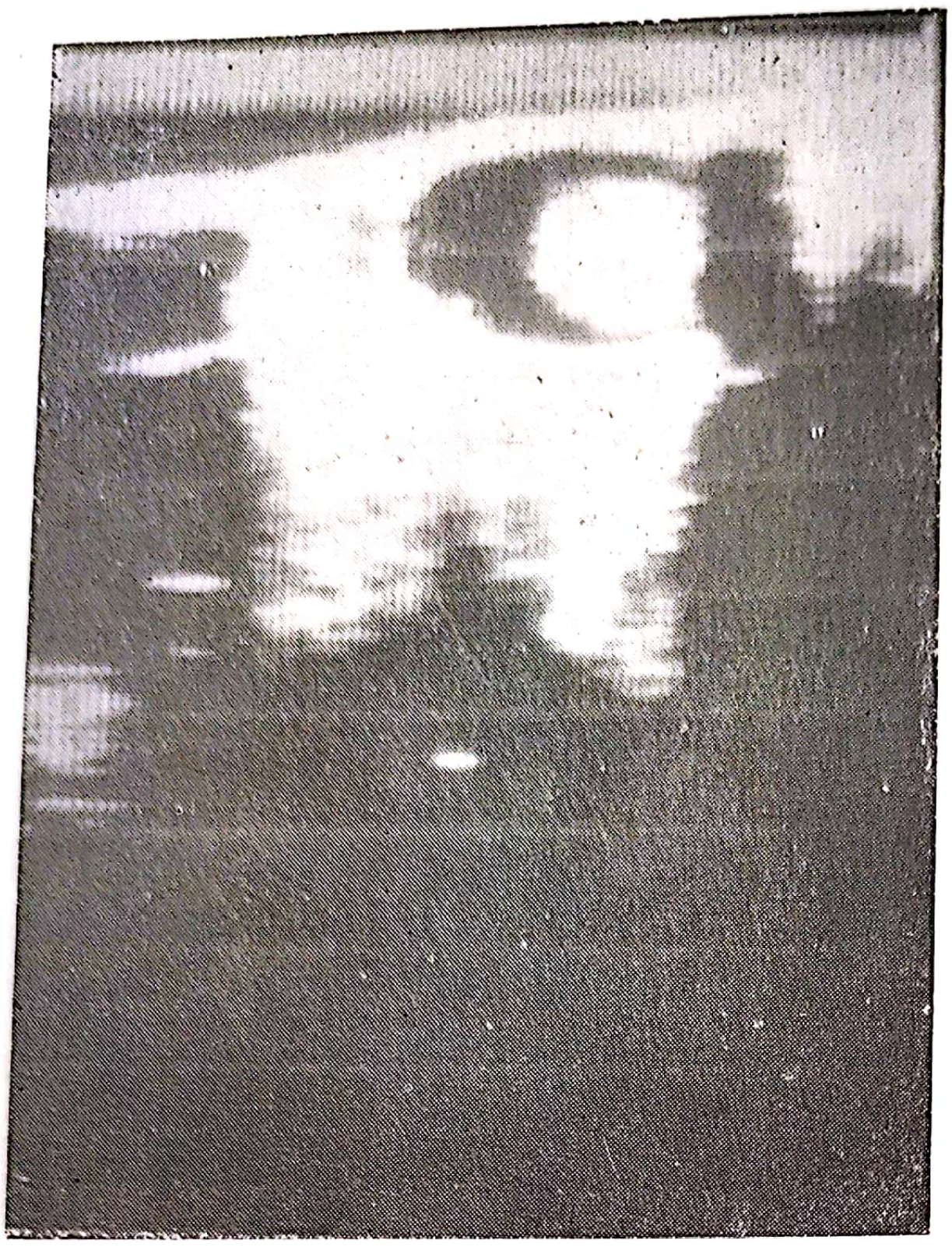

Fig. 8.12. Hidrocel.

BIBLIOGRAFIE

1. POP T., JOVIN GH., DUMITRACHE D., PETCU E. — Bazele fizice, tehnice şi metodologice ale utilizării ultrasunetelor în medicină. În: „Diagnosticul cu ultrasunete“, Ed. Medicală, Bucureşti, 1982.
2. LEVI S., KEUWEZ J. — Kidney: Tissue Characterisation of the Kidney, in Diagnostic Ultrasound in Urology and Nephrology, Igaku Shoin Ltd. Tokyo, 1981.
3. HERZBERG D. L. — Ultrasound in Urinary tract and adrenal glands, Grune & Stratton Inc., New York, 1980.
4. PROCA E., JOVIN GH., LUCAN M., JOIART J. — Nefrotomografia ultrasonică în diagnosticul diferenţial al tumorilor renale, *Chirurgia*, 1977, *26*, 429—438.
5. KRATOCHWIE A. — Kidney: The Transplanted Kidney in Diagnostic Ultrasound in Urology and Nephrology, Igaku Shoin Ltd., Tokyo, 1981.
6. ANDO K., SAWAMURA Y., TAJIMA M. — Urinary bladder: Real-time image in Diagnostic Ultrasound in Urology and Nephrology, Igaku Shoin Ltd., Tokyo, 1981.
7. WATANABE H. — Urinary bladder: Transrectal Scanning in Diagnostic Ultrasound in Urology and Nephrology, Igaku Shoin Ltd., Tokyo, 1981.
8. OHE H. — Prostate and seminal vesicles: Benign prostatic hypertrophy in Diagnostic Ultrasound in Urology and Nephrology, Igaku Shoin Ltd., Tokyo, 1981.
9. RESNICK M. I. — Prostate and seminal Vesicles: Gray Scale and High Frequency transrectal scanning in Diagnostic Ultrasound in Urology and Nephrology, Igaku Shoin Ltd., Tokyo, 1981.
10. ANDO K., SAWAMURA Y., TAJIMA M. — Scrotal Contents: Ultrasound of the scrotal contents in Diagnostic Ultrasound in Urology and Nephrology, Igaku Shoin, Ltd., Tokyo, 1981.

9. DIAGNOSTICUL CU RADIOIZOTOPI ÎN UROLOGIE

Dr. GH. JOVIN

Investigaţia rinichiului cu ajutorul radioizotopilor a început cu aproximativ 25 de ani în urmă. Radiofarmaceuticele şi mai ales aparatura a generat iniţial două categorii de explorări : cea morfologică şi cea funcţională, complet separate între ele.

Apariţia camerei de scintilaţie, deci a posibilităţii de a efectua scintigrame seriate, apoi cuplarea acesteia cu calculatoare din ce în ce mai complexe, a dus încetul cu încetul la unificarea celor două categorii de explorări ; a devenit astfel posibil în prezent, ca indiferent de radiofarmaceuticul folosit, să se obţină informaţii atît morfologice, cît şi funcţionale, după o singură examinare. În funcţie de problema clinică, tehnica poate fi aleasă după cum predomină morfologicul sau funcţionalul. Mai mult decît atît, explorări care necesită mai multe prize de sînge, cum ar fi *clearance*-urile, se pot calcula tot în cadrul unei scintigrafii seriate, fiind suficientă o singură probă de sînge.

Aparatura de elecţie pentru explorarea renală cu radioizotopi este camera de scintilaţie cuplată cu un calculator, deşi se mai folosesc în cazuri speciale renograful şi, rar, scintigraful liniar. Principiile de funcţionare a camerei de scintilaţie sînt pe larg expuse în diferite lucrări de specialitate. Acesta este un aparat cu cristal de scintilaţie mare şi mai mulţi fotomultiplicatori capabili să înregistreze dintr-o dată imaginea unui organ în întregime, spre deosebire de scintigraful liniar, care înregistra imaginea punct de punct, detectorul mişcîndu-se deasupra suprafeţei explorate. Calitatea imaginii este determinată de puterea de rezoluţie a detectorului şi de intensitatea fluxului de radiaţii recepţionat. Puterea de rezoluţie, sau altfel spus, capacitatea de a distinge între cele două puncte situate la o distanţă cît mai mică, este limitată pentru aparatele cu radioizotopi la 5 mm, fiind mult mai slabă decît a celorlalte sisteme de vizualizare (fotografia, radiologia, ultrasonografia — care au puteri de rezoluţie 1 mm şi uneori mai puţin). Această rezoluţie este înrăutăţită în condiţiile reale de lucru, prin faptul că, examenul durînd cîteva minute, aproape toate organele examinate se mişcă o dată cu respiraţia. De aceea, dimensiunile leziunilor detectabile depăşesc de obicei 2—3 cm. Fluxul de radiaţii recepţionat, comparabil cu influenţa luminii pentru calitatea unei fotografii, este limitat critic de iradierea pacientului şi de timpul pe care acesta îl poate petrece stînd nemişcat sub aparat. Din considerente fizice se recomandă întrebuinţarea unor radiotrasori cu energia radiaţiilor gamma între 100 şi 150 Kev, cu durata de viaţă scurtă şi fără emisie de radiaţii corpusculare (alfa sau beta).

Prelucrarea imaginilor la calculator sau afişarea imaginilor în culori poate ameliora percepţia datelor obţinute, dar nu compensează deficienţa în achiziţia datelor brute. De aceea, în privinţa informaţiilor morfologice la concurenţă cu metode mult mai sensibile ca radiologia şi ecografia, examenul scintigrafic nu oferă date foarte precise. În privinţa informaţiilor funcţionale, examenul cu izotopi furnizează date unice, imposibil de obţinut cu alte metode, deoarece poate arăta diferenţa de funcţionalitate între cei doi rinichi şi chiar între diferite zone ale aceluiaşi rinichi.

Radiofarmaceuticele folosite pentru investigaţia rinichiului se împart în mai multe categorii, existînd posibilitatea de a marca produşii radiofarmaceutici cu diferiţi izotopi :

1) radiofarmaceutice cu excreţie imediată şi predominant tubulară ;

2) radiofarmaceutice cu excreţie imediată exclusiv prin filtrare glomerulară ;

3) radiofarmaceutice cu excreţie mixtă şi cu tranzit îndelungat în celulele tubulare ;

4) radiofarmaceutice fără tropism renal electiv, folosite la investigaţii speciale ale rinichiului.

1) Radiofarmaceuticul cu excreţie imediată, predominant tubulară rămîne Hipuran-ul (ortoiodohippurat de sodiu), unul din cele mai vechi produse radiofarmaceutice folosite pentru explorarea rinichiului. Prezintă proprietăţi analoge acidului paraaminohipuric, dar cu un indice de extracţie mai mic cu aproximativ 15% şi poate fi folosit pentru determinarea fluxului plasmatic renal efectiv pentru radiorenogramă şi pentru explorarea scintigrafiei secvenţiale a rinichiului. Este marcat de obicei cu ^{131}I; dezavantajele fizice ale acestui izotop privind doza de iradiere fiind compensate de durata de viaţă biologică foarte scurtă; în cazuri fără insuficienţă renală severă, cea mai mare parte este eliminată în cîteva ore. Ordinul de mărime a iradierii pentru o investigaţie scintigrafică, în cazul cînd se administrează 250—500 microCi, este de 400—800mrad pentru întreg corpul, 900—1 800 pentru corticala renală şi 400—1 600 pentru gonade. În insuficienţa renală cronică, aceste doze cresc considerabil. Poate creşte de asemenea iradierea, în special a tiroidei şi a întregului corp, în cazul în care preparatul conţine o cantitate nepermis de mare de iod liber, maximum admis fiind 1%. Marcarea cu ^{123}I, un radioizotop cu viaţă mai scurtă, reduce considerabil iradierea, dar costul ridicat al acestuia (izotopul produs de ciclotron) nu a permis introducerea lui în practica curentă. Sînt în curs cercetări cu preparate radiofarmaceutice cu proprietăţi similare Hipuranului, care să fie marcate cu ^{99m}Tc ; nu s-a ajuns la concluzii definitive în acest sens, preparatele nefiind în prezent comercializate.

2) Radiofarmaceuticele cu eliminare imediată exclusiv glomerulară cuprind o listă lungă din care au rămas în folosinţă doi agenţi chelatori, şi anume DTPA (acid dietilen-triamino-pentaacetic) şi mai puţin EDTA (acid etilen-diamino-tetraacetic). Pentru examinările scintigrafice se foloseşte DTPA marcat cu ^{99m}Tecneţiu sau cu ^{113}Inidiu. Administrînd 10 miliCi pe investigaţie, dozele sînt de ordinul a 100 mrad pentru întreg corpul, 500 — 1 000 pentru rinichi şi 100 — 200 pentru gonade. Deoarece cei doi izotopi folosiţi au viaţă foarte scurtă (timpul de înjumătăţire este de 90 de minute pentru ^{113}In şi de 6 ore pentru ^{99m}Tc), produsul radiofarmaceutic nu vine gata preparat, ci se prepară extemporaneu, după eluarea izotopului dintr-un generator care conţine izotopul precursor. Dacă marcarea cu inidiu nu pune probleme speciale, fiind vorba de un metal

care se agaţă de un chelator de metale, tecneţiul, element ambivalent, trebuie făcut chelabil prin reducere; această reducere se face cu clorură stanoasă, care, în contact cu aerul, se oxidează imediat; de aceea prepararea defectuoasă, înfiolarea insuficientă sau manipularea greşită (introducerea soluţiei de tecneţiu în flaconul de DTPA+ +$SnCl_2$ împreună cu bule de aer) poate duce la marcarea incompletă, rămîn astfel cantităţi mari de tecneţiu liber în preparat, ceea ce îl face impropriu în primul rînd pentru măsurarea filtratului glomerular şi chiar pentru scintigrafie.

Dacă se investighează numai filtratul glomerular, aceşti agenţi chelatori se folosesc sub formă de radiofarmaceutice marcate în cursul fabricaţiei cu izotopi cu viaţă mai lungă. Preparatele care s-au folosit de rutină sînt ^{51}Cr-EDTA şi ^{169}Yb-DTPA. Dozele administrate fiind mici (50—200 μCi), iradierea este neglijabilă.

Studiul calităţilor acestor radiofarmaceutice pentru măsurarea corectă a filtratului glomerular — termenul de comparaţie fiind *clearance*-ul cu inulină —, a arătat rezultate identice la toţi compuşii menţionaţi, în afară ^{99m}Tc-DTPA, care, din motivele expuse mai înainte, subestimează filtratul glomerular, în cel mai bun caz cu 3—6 procente. Utilizarea lui pe scară largă pentru investigaţii scintigrafice şi pentru calculul diferenţei de filtrat glomerular dintre cei doi rinichi s-a făcut chiar ţinînd seama de această eroare.

3) Radiofarmaceuticele cu excreţie mixtă şi cu tranzit lung în celulele tubulare sînt folosite pentru obţinerea imaginilor de detalii ale corticalei renale. Primii asemenea compuşi au fost diuretice mercuriale, dintre care cel mai răspîndit a fost clormerodrinul marcat cu ^{201}Hg sau cu ^{197}Hg. S-a mai folosit clorura de mercur ^{197}Hg pentru explorarea funcţională diferenţiată a celor doi rinichi. Din considerente radiobiologice, aceşti compuşi nu se mai folosesc astăzi, şi, în unele locuri, sînt interzise prin lege. Compuşii din această categorie folosiţi actualmente sînt marcaţi cu ^{99m}Tc. S-au încercat în acest scop mai mult de 20 de substanţe începînd cu un complex fero-ascorbic, dar au rămas ca produşi de uz curent numai doi dintre ei: glucoheptonatul şi acidul dimercaptosuccinic (DMSA). Pentru ambele aceste substanţe, ca şi pentru toate celelalte care au fost încercate, problema reducerii pertecnetatului (^{99m}Tc O_4^-), în care Tc este heptavalent, la valenţe mai mici, a constituit punctul critic al modului de preparare şi păstrare, problemele fiind aceleaşi şi pentru DTPA.

Glucoheptonaul sub formă de complex marcat cu ^{99m}Tc se prepară cu pertecnetat redus chimic sau electrolitic. Din cantitatea administrată se reţin în rinichi 5—10%, restul fiind eliminat în primele două ore.

Acidul dimercaptosuccinic (^{99m}Tc-DMSA) are, în ceea ce priveşte investigarea rinichiului, proprietăţi similare cu cele ale diureticelor organomercuriale (50% din doză fiind localizată la o oră după injectare). Fiind legat în mare parte de proteinele plasmatice, se elimină foarte puţin prin filtrare glomerulară, ceea ce permite vizualizarea bună a corticalei renale la 1—2 ore după injectare; radiotrasorul se află fixat în celulele tubului proximal. Iradierea pentru o investigaţie cu aceste substanţe (se administrează 5—10 mCi) este cam de acelaşi ordin cu dozele menţionate pentru Hippuran, fiind mai mare pentru DMSA decît pentru glucoheptonat.

4) Principalele radiofarmaceutice fără tropism renal electiv folosite în investigaţia renală sînt: a) ^{99m}Tc pertecnetatul cu care se pot investiga permeabilitatea vaselor renale şi fluxul sanguin renal; b) ^{67}Ga citrat, produs radiofarmaceutic cu tropism electiv pentru ţesutul tumoral şi pentru procese inflamatorii acute, purulente şi folosit la diagnosti-

carea pielonefritei acute și, eventual, pentru „certificarea" abceselor renale și pararenale.

Tehnicile folosite la investigația rinichiului sînt : testele de *clearance* sîngerînde și combinate (detecție externă+priză de sînge), radiorenogramă ; scintigrama renală statică, scintigrama renală dinamică secvențială, prelucrarea la calculator a datelor obținute la examenul cu camera de scintilație pentru diferențierea funcțională a celor doi rinichi, precum și pentru obținerea unor parametri funcționali globali ; dozări radioimunologice.

TESTELE DE CLEARANCE

Se efectuează cu injectare unică de radiotrasor, urmărindu-se viteza descreșterii radioactivității sanguine, fie prin prize de sînge repetate, fie prin monitorizare externă cu un contor de scintilație plasat deasupra unei regiuni vascularizate, situată la distanță de rinichi (cap, coapsă etc.), fiind necesară o singură priză de sînge pentru etalonarea curbei de descreștere a activității. Pentru injectarea unică formula de calculare a *clearance*-ului diferă de formula clasică $\frac{U\cdot V}{P}$, care este valabilă pentru un nivel sanguin constant al trasorului, și anume : *clearance* (ml/min) = spațiu de distribuție (ml)×viteza de descreștere a concentrației sanguine (K/min) Spațiul de distribuție este spațiul în care ar fi distribuit radiotrasorul dacă în momentul injectăiri s-ar fi răspîndit instantaneu și omogen în întregul spațiu în care ar fi putut pătrunde. Pentru chelatorii de tipul DTPA, acest spațiu cuprinde volumul sanguin circulant și spațiul extracelular, pentru Hippuran el cuprinde și o mică parte din spațiul celular.

Coeficientul K, care exprimă viteza de descreștere a concentrației sanguine a radiotrasorului, este un număr fracționar, cu valori între 0 și 1, care arată a cîta parte din spațiul de distribuție este epurat în unitatea de timp.

Cele două valori necesare pentru calculul *clearance-ului* se calculează din panta curbei transpusă pe scală semilogaritmică : spațiul de distribuție se determină extrapolînd curba la timpul 0, măsurătorile fiind similare cu cele efectuate la determinarea volumului sanguin, iar coeficientul K se calculează din timpul de înjumătățire al curbei ($T^1/_2$) care se împarte la 0,693 (valoarea ln 2). Ambele procedee țin de metodologia elementară a lucrului cu trasorii.

Validarea acestui calcul se face pe baza ipotezei inițiale că cel puțin pentru o perioadă trecerea din sînge în rinichi se face într-un mod care corespunde unei formule matematice bine definite, și anume a funcției monoexponențiale (formula este $C_t = C_0 \cdot e^{-kt}$) ceea ce presupune o concentrație omogenă în tot volumul de distribuție. Pentru produse care determină filtratul glomerular, această ipoteză este valabilă pentru perioada începînd cu 1—2 ore după injectare, excreția lor fiind suficient de lentă pentru a permite stabilirea unui echilibru între sînge și spațiul extracelular. Pentru Hipuran această ipoteză nu mai este valabilă, întrucît excreția foarte rapidă a radiotrasorului, precum și pătrunderea lui în compartimentul celular dă naștere unei dinamici multicompartimentale complicate, care în nici un caz nu poate fi exprimată corect printr-o curbă monoexponențială. De aceea, *clearance*-ul glomerular estimat radioizotopic coincide foarte bine cu cel determinat chimic (inulină în perfuzie continuă), în timp ce pentru măsurarea fluxului plasmatic renal efectiv cu Hipuran, problemele au fost mai complicate. S-a constatat totuși, empiric, că există mai multe mijloace simple de calcul a acestui parametru, eroarea fiind în limite acceptabile pentru nevoile clinice (maximum 10%). Cele mai răspîndite dintre aceste metode folosesc fie două prize de sînge la 20 și 30 de minute după injectare, fie o singură priză de sînge la 44 de minute după injectare, fie detecția externă cu una sau două prize de sînge pentru etalonarea curbei ; explorarea se poate completa cu măsurarea radioactivității urinei excretate și compararea cu activitatea care ar fi trebuit să fie excretată, conform curbei de scădere ; se obțin astfel date utile pentru tranzitul intrarenal al trasorului, metoda fiind utilă pentru urmărirea transplanului renal.

Validitatea acestor măsurători presupune însă și cîteva condiții tehnice : un preparat radiofarmaceutic de bună calitate, fără radioizotop liber (neajuns frecvent la ^{131}I-Hipuran), injectarea întregii cantități de radiotrasor (fără pierderi sau activitate restantă mare în seringă) și notarea exactă a timpilor de recoltare. În cazul în care examinarea se repetă la intervale de timp mici, se recoltează o probă de sînge înainte de injectare pentru scăderea radioactivității de fond. Metoda este interesantă pentru că, așa cum vom arăta într-un alt paragraf, ea poate fi combinată cu explorarea secvențială scintigrafică pentru măsurarea diferențiată a filtratului glomerular sau a fluxului renal plasmatic, efectiv pentru fiecare din cei doi rinichi.

RADIORENOGRAMA

Este metoda cu care se înregistrează curbele de tranzit al radiotrasorului separat prin fiecare rinichi. S-a făcut multă vreme și se mai face încă cu un aparat simplu, compus din doi contori de scintilație colimați, legați de un integrator inscriptor cu două canale ; cantitatea de radiotrasor injectată este foarte mică (25 rCi ^{131}I-Hipuran) așa că investigația poate fi repetată relativ des. Neajunsul acestui dispozitiv este că, plasarea contorului în poziția din care ar trebui să „vadă“ tot rinichiul se face orb și uneori nu este examinată decît o parte din rinichi. De aceea se folosește în prezent aproape exclusiv scintigrafia secvențială cu cameră de scintilație, curbele fiind extrase cu ajutorul unui calculator. Se descriu trei segmente pe curba renografică (fig. 9.1) : un prim segment vascular corespunzînd intrării sîngelui radioactiv în rinichi, segment cu aspect abrupt ascendent ; al doilea segment, tot ascendent, dar cu o pantă mai lină, numit segment secretor sau tubular, corespunde acumulării radiotrasorului în celulele și în lumenul tubilor (exclusiv în lumen dacă se lucrează în DTPA) ; în fine, un al treilea segment, excretor, cu o pantă descendentă corespunzînd ieșirii radiotrasorului, prin sistemul colector în ureter și vezică.

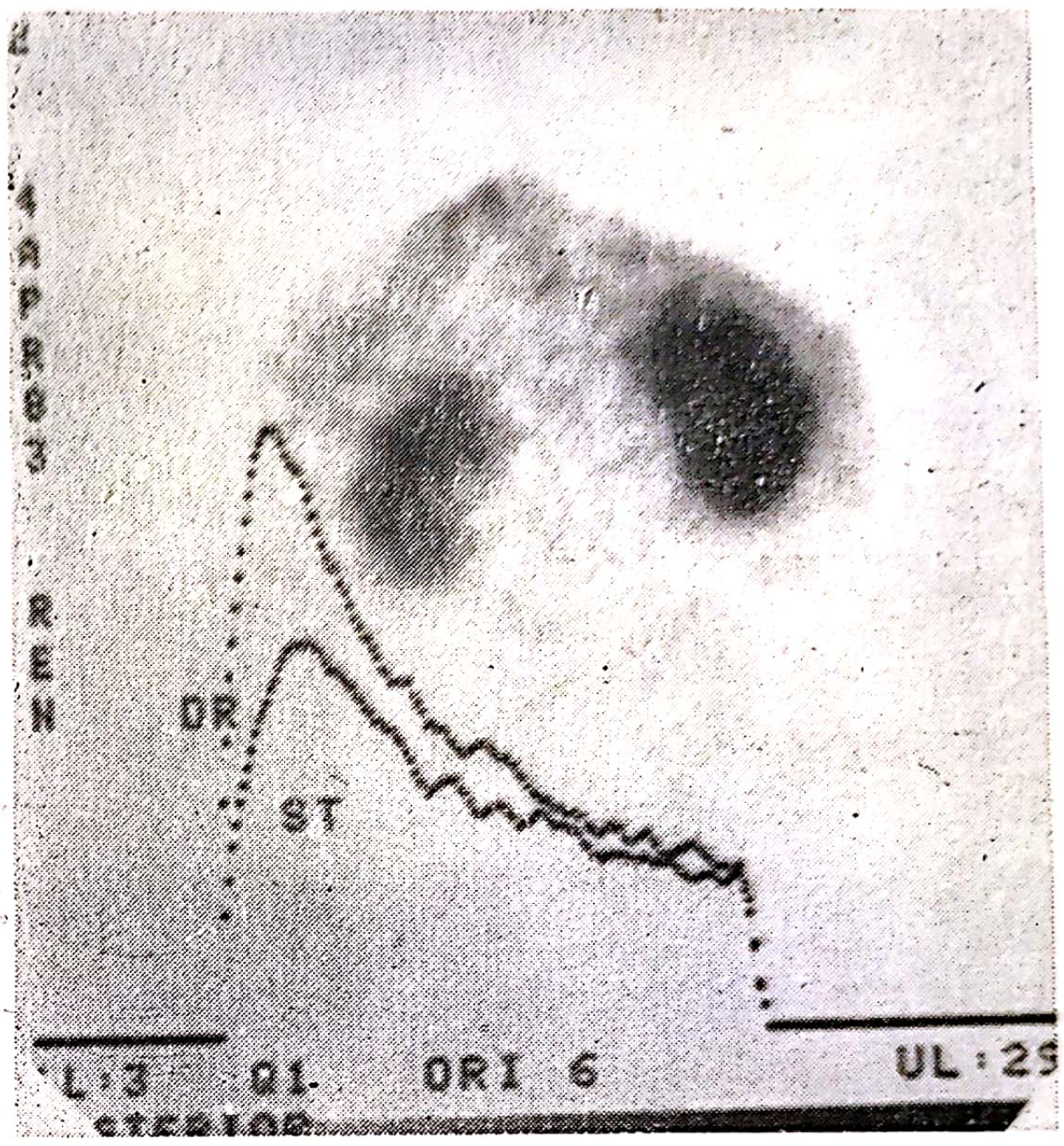

Fig. 9.1. Curba renografică normală a celor doi rinichi, se pot distinge cele trei segmente: *a* — vascular ; *b* — tubular ; *c* — excretor.

S-a încercat inițial ca prin analizarea fiecărui segment în parte să se tragă concluzii asupra unor eventuale perturbări a cîte unei părți a funcției globale renale, dar s-a constatat că lucrurile erau ceva mai complicate decît păreau la prima vedere. Odată cu rinichiul, se înregistra radioactivitatea sanguină din țesuturile supra- și subiacente, aceasta scăzînd în timp ce activitatea rinichiului crește; pe de altă parte, fazele descrise nu sînt strict separate în timp; acumularea intrarenală a radiotrasorului și excreția lui au loc concomitent pe aproape toată durata examenului, alura curbelor traducînd doar preponderența unuia din cele două procese. Curba renografică este deci o curbă compusă din suma mai multor curbe: activitatea sanguină plus acumulare tubulară plus excreție, fiind foarte greu și numai cu mijloace complicate de calcul să se separe aceste trei curbe între ele.

Aspectul curbei și în special panta segmentului de excreție variază foarte mult în funcție de starea de hidratare a bolnavului și de diureza din timpul examenului: o diureză redusă poate să genereze curbe cu pantă de excreție foarte redusă, sugerînd o uropatie obstructivă, în special atunci cînd acest aspect apare la un singur rinichi. Se folosește în asemenea cazuri renograma cu Furosemid: injectînd intravenos 0,5—1 mg/kg la 25—30 min. după începerea examinării, atunci cînd excreția întîrzie; se are în vedere ca pacientul să fie cu vezica golită înainte de examen, deoarece vezica plină poate și ea să modifice curba renografică (stază retrogradă); dacă aspectul se datorește deshidratării, excreția crește dramatic după administrarea Furosemidului.

Cu toate neajunsurile ei, radiorenograma oferă informații utile, în special în privința simetriei sau asimetriei funcționale a celor doi rinichi; în ultimul caz, evidențiază două modificări majore posibile:

— modelul de insuficiență vasculară întîlnit în pielonefrite cronice, stenoze ale arterei renale, în care porțiunea ascendentă a curbei rinichiului afectat are o pantă mică, ajungînd la punctul de maximum (T max.) mult mai tîrziu decît rinichiul neafectat (fig. 9.2).

— modelul de uropatie obstructivă, în care acumularea radiotrasorului se face normal, dar excreția întîrzie (fig. 9.3) mult: aspectul este important în anomalii de joncțiune pielocaliceală, absența ameliorării excreției după administrarea diureticului fiind un argument în favoarea intervenției chirurgicale.

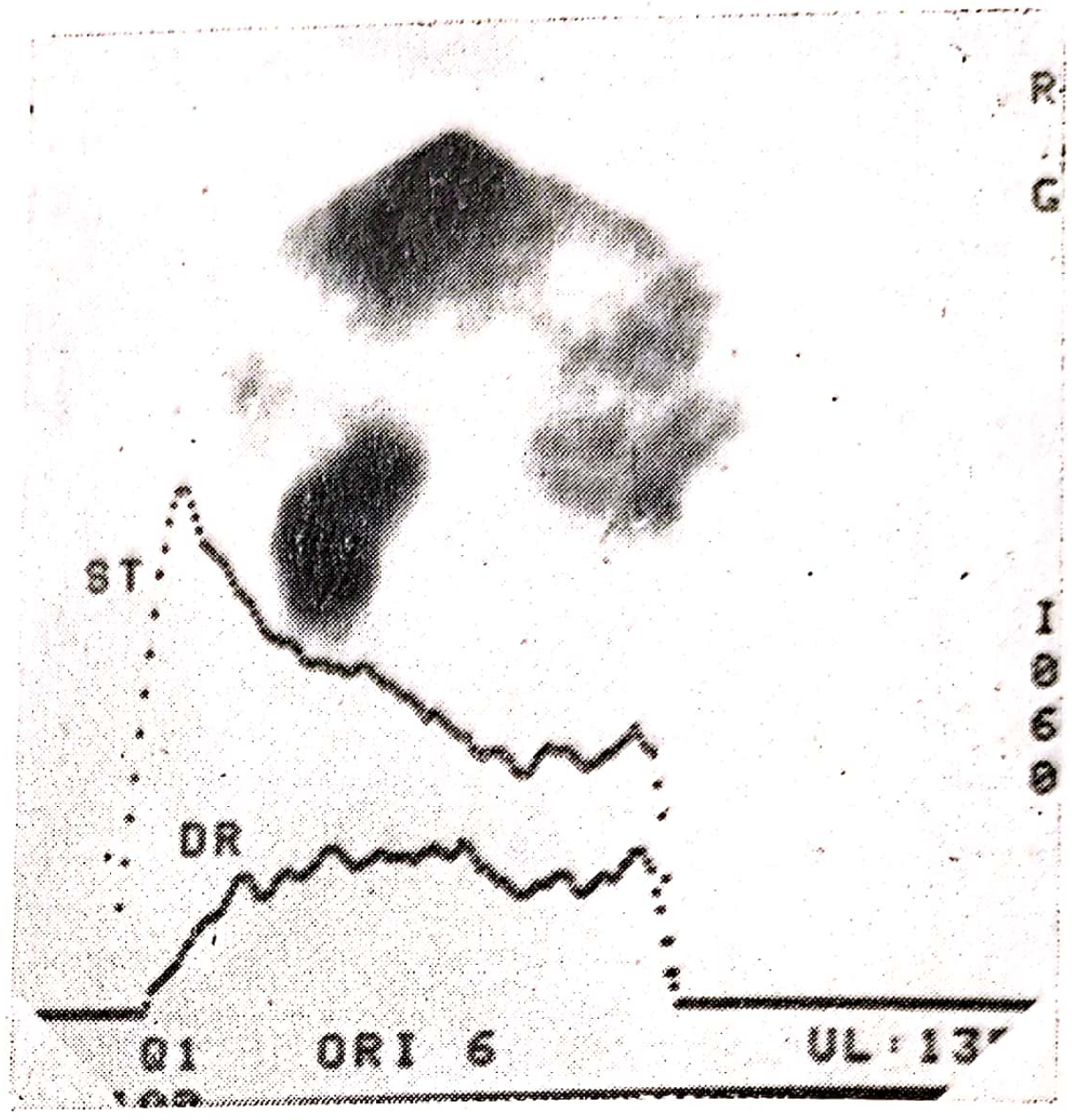

Fig. 9.2. Curba renografică de insuficiență vasculară unilaterală.

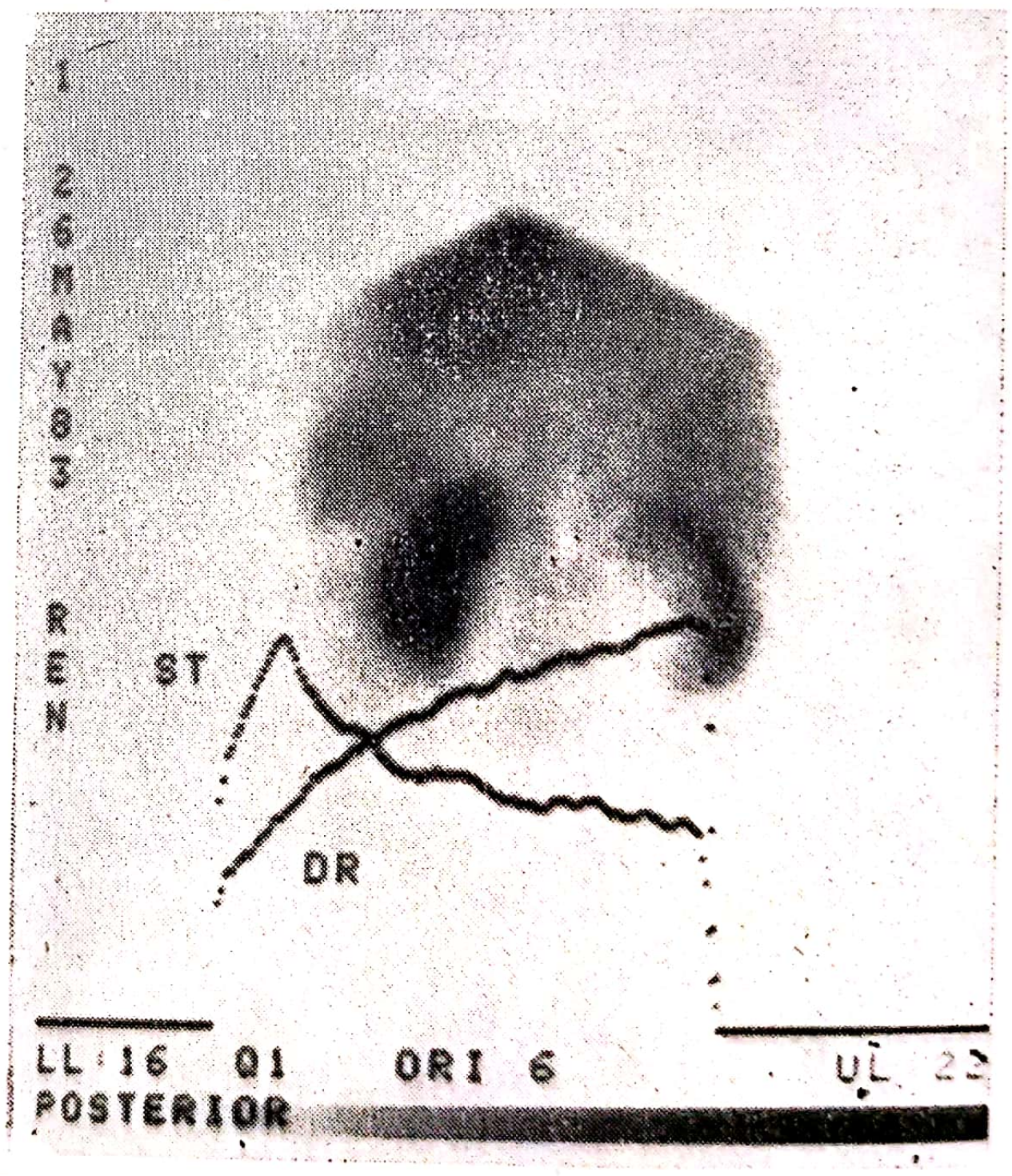

Fig. 9.3. Curba renografică de obstrucție unilaterală.

SCINTIGRAMA RENALĂ STATICĂ

Se efectuează cu ^{99}mTc-glucoheptonat sau ^{99}mTc-DMSA, cele două produse înlocuind ^{201}Hg-neohidrinul. Examinarea începe la 1—2 minute după injectarea produsului radiofarmaceutic, unii preferînd glucoheptonatul, deoarece acesta poate folosi pe imagini precoce, la 15—30 minute după injectare, și la examinarea regiunii pielocaliceale. Bolnavul este culcat în decubit ventral, așa că imaginile obținute sînt situate invers decît urografia, rinichiul drept fiind situat în dreapta imaginii. Modificările care pot apărea au fost descrise încă de pe vremea scintigramei cu produse mercuriale și constau în alterări ale dimensiunilor, poziției, formei și conturului unuia sau ale ambilor rinichi și din modificări de structură internă difuze sau localizate uni- sau bilaterale. Rezoluția imaginilor, așa cum am arătat, este slabă, nu există aspecte patognomonice pentru o anumită afecțiune, o lacună fiind generată atît de o formațiune tumorală cît și de un abces. Fac excepție rinichiul polichistic care prezintă o imagine caracteristică cu multiple lacune și defecte de contur (fig. 9.4). *Explorarea devine valoroasă deoarece se pot obține imagini renale în cazurile de insuficiență renală, cînd nu se mai obțin imagini urografice.*

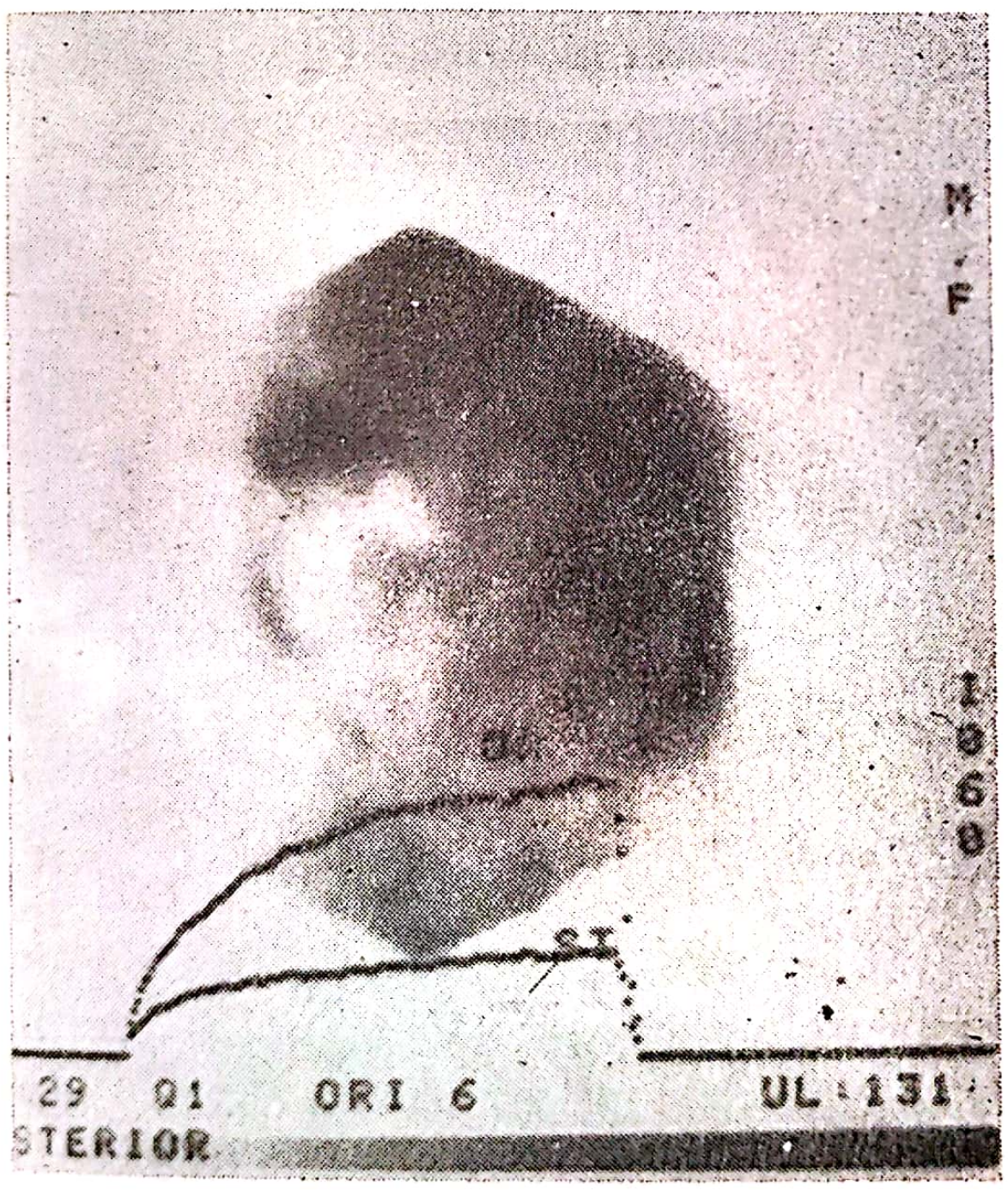

Fig. 9.4. Rinichi polichistic.

SCINTIGRAFIA RENALĂ SECVENȚIALĂ

Se realizează folosind radiotrasori cu eliminare rapidă tubulară (Hipuran) sau glomerulară (^{99}mTc-DTPA) și efectuînd imagini din 3 în 3 minute, timp de 20—30 de minute. Este realizabilă numai cu camera de scintilație. Avantajul constă în faptul că, pe lîngă aspectul morfologic obținut pe prima imagine (minutul 1—3 corespunzînd acumulării radiotrasorului în tubii proximali), se obțin, pe imaginile tardive, eventuale zone de stază, care indică sediul obstrucției). În cazul în care nu există un calculator anexat, se poate deduce destul de corect tranzitul radiotrasorului prin rinichi fără a mai trasa curba renografică. Pentru ambele tipuri de scintigrafie interpretarea trebuie să țină seama de cîțiva factori de eroare cunoscuți încă de la începuturile aplicării metodei : cei doi rinichi nu se află totdeauna la distanțe egale de suprafața regiunii lombare, unul din ei fiind de obicei mai profund : de asemenea rinichii sînt adesea basculați, polul superior fiind anterior față de polul inferior. La distanța de 8—10 cm de cristalul de scintilație o diferență de 1 cm poate genera o diferență de radioactivitate de 20%, ceea ce împietează asupra calității imaginii, dar mai ales asupra unor examinări cantitative.

PRELUCRAREA LA CALCULATOR A DATELOR OBȚINUTE, CONCOMITENT CU SCINTIGRAMA SECVENȚIALĂ SAU STATICĂ

Aproape fiecare cameră de scintilație are anexat un dispozitiv de calcul mai mult sau mai puțin complicat.

Orice astfel de dispozitiv permite acumularea în memoria calculatorului a 3—4 imagini pe minut, pe durata de 20—30 de minute a examenului scintigrafic şi alegerea unor zone de interes corespunzînd şi celor doi rinichi : se face sumarea radioactivităţii fiecărei imagini şi redarea acestor sume sub formă de grafic, din unirea punctelor rezultînd o curbă renografică. În funcţie de complexitatea calculatorului, zonele de interes se pot alege cu formă regulată (dreptunghiulară), pot fi desenate manual, urmărind conturul rinichiului, sau pot fi determinate manual conform unui program de stabilire a marginilor organului. Tot în funcţie de posibilităţile calculatorului se pot reda imagini sumînd 8—10 imagini brute şi prelucrîndu-le pentru a le face mai bine interpretabile ; curbele renografice pot fi „netezite“ statistic şi asupra lor se pot exercita diferite operaţii, în general cu scopul de a diferenţia funcţional cantitativ cei doi rinichi.

În cazul scintigrafiei statice, imaginea stocată în calculator poate fi prelucrată fie pentru a-i îmbunătăţi calitatea, fie pentru a exprima cantitativ diferenţa funcţională între cei doi rinichi. În cazul în care se pune problema, se include în imagine vezica urinară şi se poate determina cantitativ refluxul vezico-ureteral.

Majoritatea calculatoarelor folosite în prezent au capacitate medie şi posibilităţi de lucru rapide, concepute special pentru medicina nucleară şi conţin înglobate cîteva programe pentru studiul funcţiei renale, uneori şi pentru determinarea refluxului vezico-ureteral.

Operaţiile mai complexe efectuate de calculator sînt :

— alegerea automată a zonei de interes corespunzînd rinichiului ;

— scăderea fondului : se alege manual o regiune cît mai îndepărtată de rinichi şi de vascularizaţie asemănătoare cu cea a regiunii lombare ; calculatorul alege o arie egală cu cea a rinichiului şi scade în fiecare punct al renogramei fondul radioactivităţii sanguine se obţine astfel tranzitul „curat“ al radiotrasorului prin rinichi ;

— determinarea diferenţiată a fluxului plasmatic renal, efectiv sau a filtratului glomerular ; se porneşte de la ipoteza că în primele 3 minute radiotrasorul încă nu a părăsit practic tubii renali, iar programul de calcul prevede alegerea zonei de interes, scăderea fondului şi compararea radioactivităţii sumate pe 30—60 al secundei în minutul 2 de la injectare cu exprimarea cantitativă şi proporţională a diferenţei. Valoarea globală a parametrului studiat se poate exprima cantitativ recoltînd o priză de sînge, raportînd funcţia fiecărui rinichi la o valoare normală.

În cazul în care se lucrează cu un agent static (de obicei ^{99m}Tc-DMSA), calculatorul efectuează operaţii similare pentru diferenţa de funcţie între cei doi rinichi. Întrucît alegerea zonei de fond constituie un act arbitrar, uneori generator de erori, se pot efectua măsurătorile, dar numai pentru DMSA, la 24 de ore după injectare, cînd fondul este practic nul. Rezultatele se suprapun bine cu cele obţinute cu alte metode, explorarea este simplu de efectuat şi, raportînd la valori normale (50% din doza administrată), se poate exprima cantitativ funcţia fiecărui rinichi în parte ; evident, în programul calculatorului se include şi factorul de dezintegrare radioactivă a radiotrasorului ;

— deconvoluţia renogramei presupune un program complicat avînd drept scopuri eliminarea tuturor factorilor extrarenali care influenţează curba şi calcularea răspunsului ipotetic al rinichiului la injectarea unei cantităţi-standard direct în artera renală ; curba obţinută (fig. 9.5) se numeşte funcţia de retenţie a impulsului, înălţimea iniţială este proporţională cu fluxul plasmatic efectiv, respectiv cu filtratul glomerular ; ea reprezintă un spectru al timpilor de tranzit din care se poate calcula timpul de tranzit mediu al radiotrasorului. (fig. 9/5). Există şi posibilitatea ca prin stabilirea manuală a zonelor de interes să se facă separat deconvoluţia curbei renografice a corticalei şi a medularei, metoda fiind folosită la investigarea uropatiilor obstructive la copii. Avantajul metodei constă în aceea că evită erorile datorită poziţiei rinichilor, dar necesită relativ mult timp de lucru şi un calculator mai evoluat.

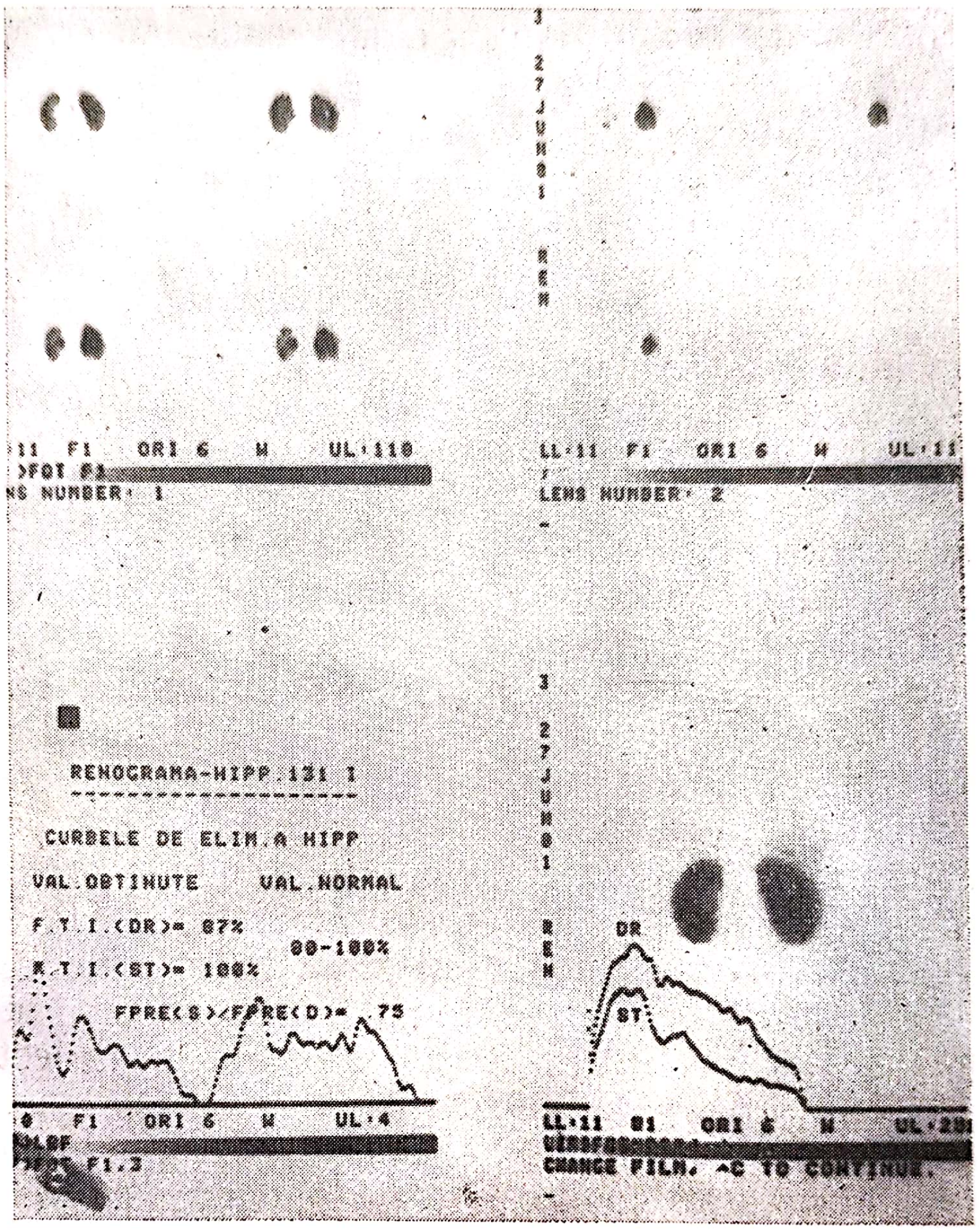

```
RENOGRAMA-HIPP.131 I
--------------------
CURBELE DE ELIM.A HIPP
VAL.OBTINUTE     VAL.NORMAL
F.T.I.(DR)= 87%
                 80-100%
R.T.I.(ST)= 100%
      FPRE(S)/FPRE(D)= .75
```

Fig. 9.5. Curba renografică după un proces de deconvoluţie.

La folosirea acestor metode relativ sofisticate de diagnostic trebuie să ţinem totdeauna seama de posibilitatea apariţiei unuia sau a mai multor factori de eroare, care ţin de : calitatea produsului radiofarmaceutic folosit, alegerea zonei de interes şi a fondului, variaţii de poziţie a rinichilor etc. Probabil că aceasta este cauza că încă nu există o metodă standardizată pentru investigarea diferenţei funcţionale între cei doi rinichi, fiecare autor aplicînd cîte o mică variaţiune pe aceeaşi temă. De aceea, pentru utilizarea clinică a oricărei variante propuse este necesară testarea prealabilă fie comparînd între ele rezultatele mai multor metode, fie comparînd rezultatele cu realitatea clinică.

Mai rămîn de menţionat cîteva cuvinte despre posibilitatea de a se stabili permeabilitatea arterei renale prin injectarea rapidă a unui bolus radioactiv de ^{99m}Tc pertecnetat sau DTPA şi urmărirea prin scintigrafie secvenţială rapidă (1—2 imagini pe secundă) a progresiunii radioactivităţii în aortă şi a pătrunderii ei în arterele renale.

DOZĂRI RADIOIMUNOLOGICE

Sînt determinări *in vitro* bazate pe legarea competitivă a unui antigen marcat radioactiv și a aceluiași antigen aflat în plasmă într-o concentrație necunoscută. Se folosește la dozarea unor substanțe de obicei hormonale, aflate în plasmă și microcantități care nu pot fi detectate cu metode chimice obișnuite.

Ca metode de investigație urologică se pot folosi dozarea reninei plasmatic pe cît posibil diferențiat din cele două vene renale, aldosteronul, hormonii sexuali, parathormonul, prostaglandinele etc. Substanțele necesare (antigenul marcat, anticorpii etc.) se comercializează în truse pentru 20—50 de bolnavi, trusa odată desfăcută, trebuind să fie utilizată. Se poate recolta serul și se poate păstra congelîndu-l la cel puțin —20°C pînă se strîng suficiente cazuri pentru o trusă. Deși în majoritatea cazurilor recoltareea este simplă (5 ml de sînge recoltat simplu), la unele dozări recoltarea este mai laborioasă și trebuie bine cunoscute condițiile pentru fiecare tip de dozare (de exemplu, renina plasmatică necesită recoltarea pe anticoagulant și pe gheață, urmată de centrifugarea imediată pe gheață). Valorile normale diferă de la producător la producător, ceea ce denotă existența unor imperfecțiuni metodologice încă nedecelate.

Din cele expuse se desprind cîteva concluzii preliminare privind utilitatea explorărilor renale cu radioizotopi : oferă detalii morfologice de proastă calitate, dar pot da relații unice asupra funcționalității rinichiului, indicînd chiar parcele cu funcție alterată. Explorările devin valoroase în cazurile în care nu se poate efectua urografia și cînd, în combinație cu ecografia, pot lămuri adesea diagnosticul. În privința secvenței optime a examinărilor, pentru cazurile în care s-a efectuat urografia este preferabil să se facă ecografia, examenul cu izotopi fiind efectuat apoi în funcție de necesități. Atunci cînd nu se poate face urografia, este de preferat să se înceapă cu examenul cu izotopi, urmat de ecografie țintită pe regiunile care par anormale pe scintigramă.

Diversele afecțiuni renale beneficiază în mod diferit de examenul cu radioizotopi.

ANOMALIILE RENALE

Pot fi puse în evidență fragmentele de țesut renal ectopic, se poate certifica mai bine agenezia renală și se poate stabili funcționalitatea istmului la rinichiul în potcoavă.

Chisturile renale unice sau multiple apar pe scintigramă sub forma unor lacune, fără să existe posibilitatea de a le diferenția de alte leziuni localizate (tumori, abcese). Un aspect caracteristic îl are totuși rinichiul polichistic (vezi fig. 9.4).

În anomaliile sistemului colector, scintigrama poate arăta acumularea și staza radiotrasorului deasupra unei eventuale obstrucții. Examinarea după administrarea unui diuretic dă lămuriri asupra necesității unei eventuale intervenții.

Refluxul ureterovezical poate fi determinat fie după injectarea intravenoasă, așteptînd ca radiotrasorul să fie acumulat numai în vezică, fie prin instilare de radiotrasor direct în vezică, refluxul fiind urmărit în momentul micțiunii. Metoda este utilă în special la copii, date fiind iradierea mică în comparație cu examenul radiologic.

În cazul asocierii unor anomalii ale vezicii urinare se poate determina urina reziduală, măsurînd radioactivitatea vezicii după micțiune.

INFECȚIILE RENALE

Pielonefrita acută, ca și abcesul renal, nu dau modificări specifice la examenul izotopic obișnuit. În schimb, scintigrafia cu ^{67}Ga este deosebit de utilă în pielonefrita acută și în diagnosticul abcesului. Examenul uzual se folosește pentru a evidenția eventuale obstrucții, pentru evaluarea funcțională a rinichiului afectat și pentru punerea în evidență a unui proces localizat în cazul abscesului renal.

LITIAZA RENALĂ

Se folosesc explorările cu izotopi, pentru a certifica obstrucția și pentru a-i urmări evoluția, în cazurile în care nu se intervine cihrurgical.

HIPERTENSIUNEA RENOVASCULARĂ

Examenul cu izotopi arată o acumulare întîrziată a radiotrasorului la nivelul rinichiului cu artera stenozată. Explorarea este aproape tot atît de sensibilă ca și urografia (75%), deci improprie ca test de depistare.

TRAUMATISMELE RENALE ȘI URETERALE

Metodele cu izotopi sînt de certă valoare. Se folosește scintigrama secvențială rapidă pentru detectarea unei eventuale obstrucții arteriale a unor sîngerări în pelvisul renal. Scintigrafia uzuală, de obicei cu ^{99m}Tc-DTPA, poate arăta leziuni în focar (hematom), poate evalua alterările funcționale și urmări procesul de vindecare sau instalarea unor complicații tardive (stricturi ureterale posttraumatice etc.). Se mai pot pune în evidență acumulări anormale de urină în spațiul perirenal sau perivezical.

INSUFICIENȚA RENALĂ

Insuficiența renală cronică este investigată prin procedeele expuse anterior pentru măsurarea fluxului plasmatic al filtratului glomerular și a acumulării de DMSA. Faptul că se obțin imagini ale rinichiului și la concentrații mari ale ureii și creatininei sanguine ajută la stabilirea cauzei acestei insuficiențe.

În cazuri de insuficiență renală prin necroză tubulară acută, examenul scintigrafic și curba renografică arată o acumulare bună a radiotrasorului, spre deosebire de acumularea foarte lentă din insuficiența renală cronică. Renograma este utilă în urmărirea vindecării.

TRANSPLANTUL RENAL

Examenele cu radioizotopi s-au folosit de mult, au constituit metode de studiu și sînt astăzi larg folosite la urmărirea transplantului renal.

Detecția rejecției se face fie prin examinările descrise anterior, fie prin urmărirea unor produși radiofarmaceutici care par să aibă o afinitate specială pentru rinichiul care suferă un proces de rejecție : sulfura coloidală de 99 ^{m}Tc, ^{67}Galiu-citratul și ^{131}I-fibrinogenul ; nici unul din aceste produse nu a fost folosit încă în mod intensiv în urmărirea transplantului.

Urmărirea transplantului cu radiotrasorii specifici rinichiului prezintă avantajul că se modifică înaintea apariției modificărilor biochimice. Se recomandă efectuarea unor investigații cu izotopi, la 24 de ore după transplant, pentru a avea un punct de plecare în urmărirea apariției modificărilor.

Se pot efectua studii ale fluxului sanguin cu scintigrafia secvențială rapidă, evaluarea funcției renale cu Hipuran determinînd un indice de *clearance* și timpul de tranzit (T max.) și în fine, evaluarea excreției examinînd segmentul III al renogramei sau urmărind scintigramele seriate cu ^{99m}Tc-DTPA. Afecțiunile specifice ale rinichiului transplantat se traduc prin următoarele modificări :

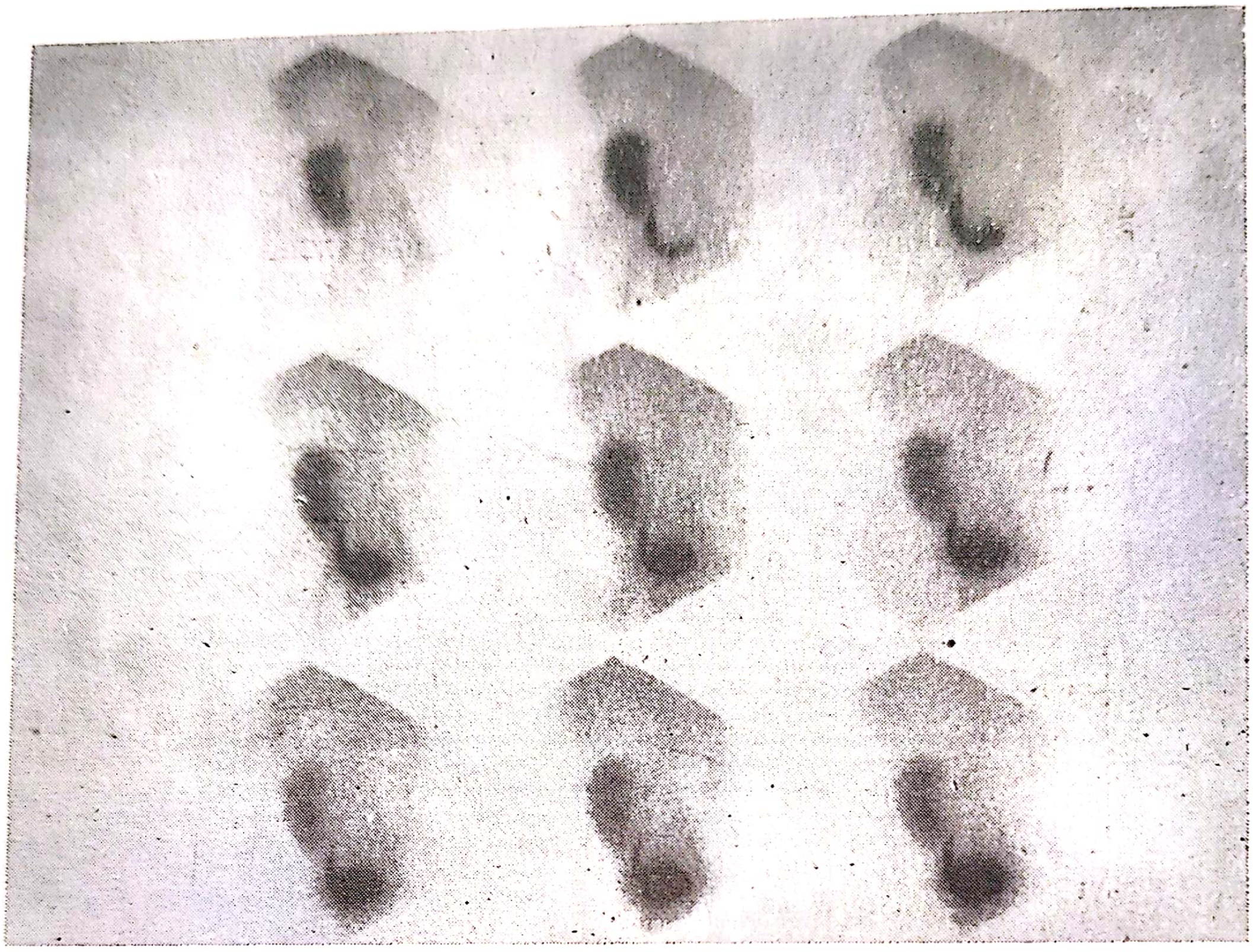

Fig. 9.6. Transplantul renal.

— necroza tubulară acută : fluxul sanguin este relativ normal, curba renografică — turtită ;

— rejecția : perfuzia este redusă, paralel cu turtirea curbei renografice. În rejecția severă perfuzia poate fi absentă ;

— ocluzia vasculară arată absența perfuziei, aspectul fiind similar cu cel al rejecției severe, de care se diferențiază prin arteriografie ;

— obstrucția arată o perfuzie normală, acumulare bună a radiotrasorului, dar acumulare de radiotrasor în pelvisul renal, prelungirea segmentului excretor pe renogramă și absența pătrunderii radiotrasorului în vezică (fig. 9.6).

Se mai pot pune în evidență și alte complicații, de exemplu, fistula urinară.

SCINTIGRAFIA GLANDELOR SUPRARENALE

Se efectuează cu ^{131}I-colesterol, examenul efectuîndu-se la 48—72 de ore după injectare. Se pare că rezultatele sînt bune, dar iradierea mare și precizia tomografiei computerizate în diagnosticul afecțiunilor suprarenalei fac ca examenul cu izotopi să nu fie folosit decît pentru demonstrarea hiperfuncției corticosuprarenalei.

SCINTIGRAFIA SCROTULUI

Se face cu ^{99m}Tc partecnetat în scopul evidențierii vascularității testiculului torsionat. Fiind vorba de examenul unui organ cu dimensiuni mici, se folosește un colimator special.

BIBLIOGRAFIE

1. GEORGESCU GH. — Radiofarmaceutice utilizate în explorarea aparatului urinar. În: „Compuşi marcaţi şi radiofarmaceutici cu aplicaţii în medicina nucleară", Edit. Acad. R.S.R., Bucureşti, 1979.
2. SCHARF S. C., BLAUFOX M. D. — Radionuclides in the Evaluation of Urinary Obstruction, *Sem. Nucl. Med.*, 1982, *12*, 254—264.
3. FEINE U., ZUM WINKEL K. — Nuklearmedizin Szintigraphische Diagnostik, Thieme Verlag KG., Georg, Stuttgart, 1969.
4. SPÂRCHEZ T., GHEORGHESCU B., JOVIN GH., PAVEL D. — Scintigrafia clinică, Edit. Medicală, Bucureşti, 1968.
5. BOYD C. M. — Nuclear medicine in renal disease: Basic Concepts in Urinary Tract and Adrenal Glands, Grune — Stratton Inc., New York, 1980.
6. PROCA E., POP T., GEORGESCU P., NICOLESCU D. — Value of Sodium-Hippuran I-131 Clearance for the Diagnosis of Acute Rejection in Experimental Renal Allotransplantation, *Inter. Urol. and Nephrol.*, 1972, *4*, 3, 277.
7. LUTZKER L. G. — The Fine Points of Scrotal Scintigraphy, *Sem. Nucl. Med.*, 1982, *12*, 387—393.

10. TOMOGRAFIA COMPUTERIZATĂ ÎN EXPLORAREA AFECŢIUNILOR UROLOGICE

Dr. Ş. GEORGESCU

Tomografia computerizată (CT) este, în ordine cronologică, înaintea rezonanţei magnetice nucleare, penultima metodă imagistică intrată în uzul clinic curent. Valoarea metodei constă în posibilitatea de a diferenţia prin secţiuni axiale de grosime reglabilă, ţesuturi cu densităţi diferite, situate în contact direct unele cu altele. Reconstruind sintetic aceste densităţi, se obţin imagini convenţionale, ce reprezintă secţiuni anatomice la un nivel prestabilit, la alegerea operatorului.

Principiile de bază ale metodei sînt două, preluate din cele ale radiologiei convenţionale, şi anume:

— orice fascicul de radiaţie X, la trecerea printr-un corp de radiografiat este parţial absorbit de acel corp. După atenuarea suferită la traversarea corpului respectiv, cantitatea restantă de radiaţii poate fi obiectivată chimic (prin radiografie) sau electric (prin detectori ionizabili, care generează un curent electric);

— efectul de paralaxă este principiul de optică radiologică prin care două puncte izolate din corpul de radiografiat sînt reproduse sumat (ca un singur punct), atunci cînd sînt traversate din raza incidentă centrală şi ca două puncte, dacă între dreapta care le uneşte şi raza incidentă centrală există un unghi.

Materializarea rezultatelor acestor două principii s-a făcut în mod magistral de către constructorii instalaţiei CT în felul următor:

— farciculul atenuat ajunge să ionizeze detectorii de iodură de cesiu, curenţii generaţi de aceştia sînt amplificaţi şi utilizaţi ca date de măsură primară a densităţilor traversate;

— fasciculul de radiaţii şi corpul de radiografiat se află într-un raport permanent variabil, prin imprimarea unei mişcări permanente a sursei de radiaţii. Mişcarea la aparatele moderne este rotatorie în jurul bolnavului.

Concomitent, de partea opusă a bolnavului, se roteşte sincron cu tubul o coroană de 512 detectori. Tubul emite timp de o milisecundă, la fiecare grad de mişcare sau la fiecare jumătate de grad şi realizează 360 sau respectiv 720 de „instantanee". Aceste măsurători sînt convertite în semnal electric şi transmis spre prelucrare digitală unui calculator. Acesta, utilizînd cele peste 350.000 de valori rezultate la o rotaţie completă, reconstruieşte imaginea de secţiune, pe care o afişează pe un monitor video în nuanţe de gri de la alb la negru. În cadrul prelucrării şi reconstrucţiei sînt incluse operaţii care permit o obiectivizare strict matematică a datelor imaginii : astfel, densităţile au fost codificate în 2 000 de nuanţe de gri, cîte una pentru fiecare unitate convenţională de densitate, între —1 000 HU (unităţi Hounsfield), cea mai mică densitate posibilă în corpul omenesc — aerul, şi +1 000 HU cea mai mare densitate posibilă — compacta osoasă. Densitatea apei este situată la mijloc şi este egală cu 0 HU. În acest fel, fiecare organ are limite de densitate normală, care pentru rinichi se situează între 30 şi 60 HU pentru urină la 20 HU, pentru grăsimea perirenală de la —15 la —60 Hu.

Ochiul uman nu poate percepe din cele 2 000 de nuanţe decît 18—20.

Pentru ca imaginea să devină operaţională în cadrul diagnosticului este necesar ca medicul radiolog-imagist să perceapă elementele patologice ale unei imagini şi să aleagă dintre cele 2 000 HU pe cele 18 sau 20 optime pentru vizualizarea imaginii patologice. Această operaţie se efectuează cu ajutorul „ferestrelor de densitate". Matematizarea operaţiunilor de prelucrare a imaginilor brute mai permite : măsurarea de distanţe şi unghiuri, calculul suprafeţelor sau volumelor unor organe sau ale unor zone de interes la alegerea operatorului, determinări ale densităţii medii sau analiza punct cu punct a densităţii unor suprafeţe determinate etc. În totalitate se pot efectua cca 50 de asemenea operaţiuni.

Mai trebuie specificat că imaginea brută poate fi stocată. Ea este înmagazinată (memorată) pe un disc magnetic, de unde poate fi rechemată şi memoria poate fi „frunzărită". Pentru stocarea de lungă durată se folosesc materiale magnetice portabile (bandă sau disc), care au capacitatea de a stoca imaginea brută, reutilizabilă ulterior, în condiţii identice cu cele din timpul examenului.

Pentru realizarea de imagini „la purtător" se pot face reproduceri fotografice de imagini video pe filme speciale, de format coală, imagini multiple.

La explorarea aparatului urinar, metoda permite analiza morfologică a unor zone considerate „oarbe". Astfel CT permite studiul feţei anterioare şi posterioare a rinichiului şi a rapoartelor exacte cu pediculul vascular la nivelul hilului.

Se vizualizează spaţiul Gerota, fascia perirenală şi rapoartele acestora cu organele vecine (coada pancreasului, glandele suprarenale, hilul splenic, lobul drept al ficatului etc.). Se pot individualiza toate structurile retroperitoneale, dintre care de maxim interes sînt ganglionii limfatici şi marile vase. În pelvis se pot analiza rapoartele feţei posterioare a vezicii urinare cu organele sferei genitale, ale spaţiului perirectal şi rectului.

Tomografia computerizată permite vizualizarea rinichiului mut urografic, indiferent de cauză : absenţa, atrofia, hidronefroza, invazia tumorală, insuficienţa renală.

Prin informaţiile pe care le precizează *chiar fără substanţă de contrast*, tomografia computerizată permite studiul morfologic al rinichiului în condiţiile intoleranţei la substanţe iodate, deci ale imposibilităţii de efectuare a urografiei (U.I.V.), precum şi a rinichiului mut urografic indiferent de cauză.

La analiza maselor tumorale renale, prin posibilitatea de apreciere a densităţilor, tomografia computerizată permite diferenţierea formaţiunilor solide (tumori) de cele lichide (chisturi, hidronefroze). În ceea ce priveşte locul şi poziţia CT în investigaţia afecţiunilor aparatului urinar, ilustrativă ne apare următoarea schemă privitoare la CT în ierarhia investigaţiilor maselor tumorale renale.

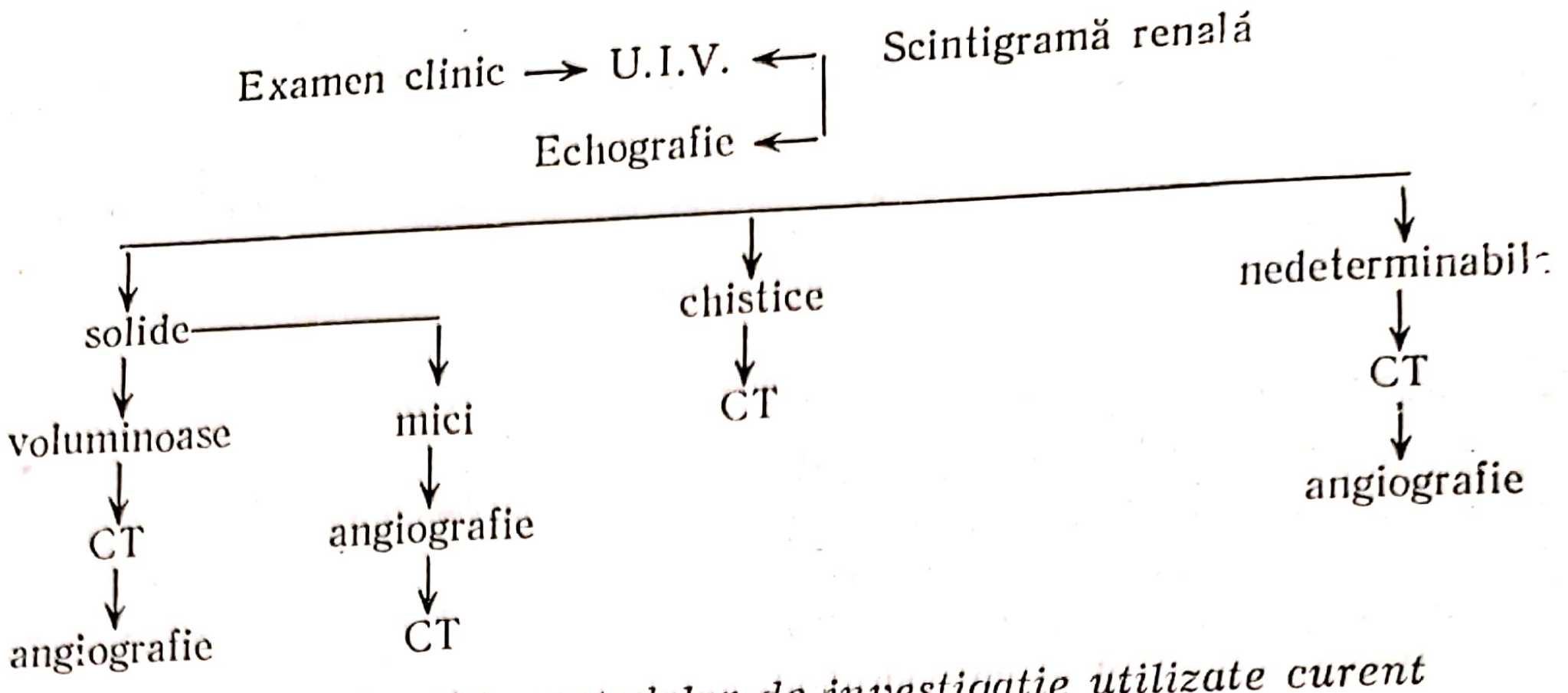

Locul CT în ierarhia metodelor de investigație utilizate curent pentru diagnosticul maselor tumorale renale

În această schemă sînt de remarcat două elemente:

— U.I.V. și echografia, eventual asociată cu scintigrama, rămîn metodele prioritare de *screening* și de cele mai multe ori investiagția se oprește la această etapă, date fiind informațiile concludente obținute;

— poziția prioritară a CT față de arteriografie.

Resintetizînd, am putea remarca evoluția diagnosticului de la simplu spre complex, de la mai puțin invaziv către mai agresiv, de la mai ieftin și mai puțin iradiant, către mai costisitor și mai iradiant.

Marea răspîndire a CT derivă tocmai din particularitățile ei ca metodă, și anume: caracterul de suprainvestigație prin bogăția de date pe care o oferă, caracterul noninvaziv și puțin iradiant, operativitatea și rapiditatea cu care atinge etapa concluziilor diagnostice, lipsa contraindicațiilor specifice și a pregătirii prealabile — toate aceste avantaje puse în balanță cu costul ridicat al examenului.

Pornind de la premisa reducerii în timp a costului examenelor CT prin amortizare directă și prin creșterea randamentului de diagnostic al echipei medicale care o utilizează, putem considera în prezent metoda drept un lux, dar în perspectiva anilor următori o putem privi ca pe o metodă aproape de rutină.

EXPLORAREA CT A APARATULUI URINAR

ANATOMIA NORMALĂ

Se vede conturul extern al rinichilor, căile urinare pline de urină de densitatea apei și spațiul perirenal. Toate au densități specifice diferite. La nivelul hilului, pediculul vascular se vizualizează prin administrare de substanță de contrast I.V. (Hexabrix, Odiston). Vena este anterioară arterei și de calibru mai mare. Pentru identificarea sigură se poate urmări pe secțiuni succesive joncțiunea vaselor cu aorta sau, respectiv, cu vena cavă (fig. 10.1).

Analiza de structură a parecnhimului renal se bazează în special pe administrarea substanței de contrast. Preluarea contrastului de către rinichii se face în trei faze: opacifierea vaselor mari (concomitent aorta, vena cavă inferioară, artera și vena renală), faza nefrografică (cu creșterea densității specifice a parenchimului renal la 80—120 HU) și faza pielografică.

Prima fază permite situarea anatomică a vaselor renale și aprecieri asupra permeabilității lor. În a doua fază, în primul timp se opacifiază corticala renală, permițînd o demarcare foarte precisă a limitei acesteia față de medulară, precum și aprecierea grosimii ei (invers proporțională cu vîrsta) ; în timpul al doilea, la 1—3 minute se produce difuziunea contrastului spre medulară ca urmare a apariției substanței de contrast în tub. Faza pielografică, decelabilă normal de la 2—3 minute, permite studiul căilor urinare intrarenale și a ureterului în totalitate. Aspectul omogenității și intensității fazei nefrografice în cei doi timpi ai săi permite aprecierea structurii parenchimului renal. Tehnica de administrare a substanțelor de contrast este aceea de bolus, adică de perfuzie rapidă, intravenoasă, a 20—60 ml Odiston 75% cu un debit de 2—3 ml/s (fig. 10.2).

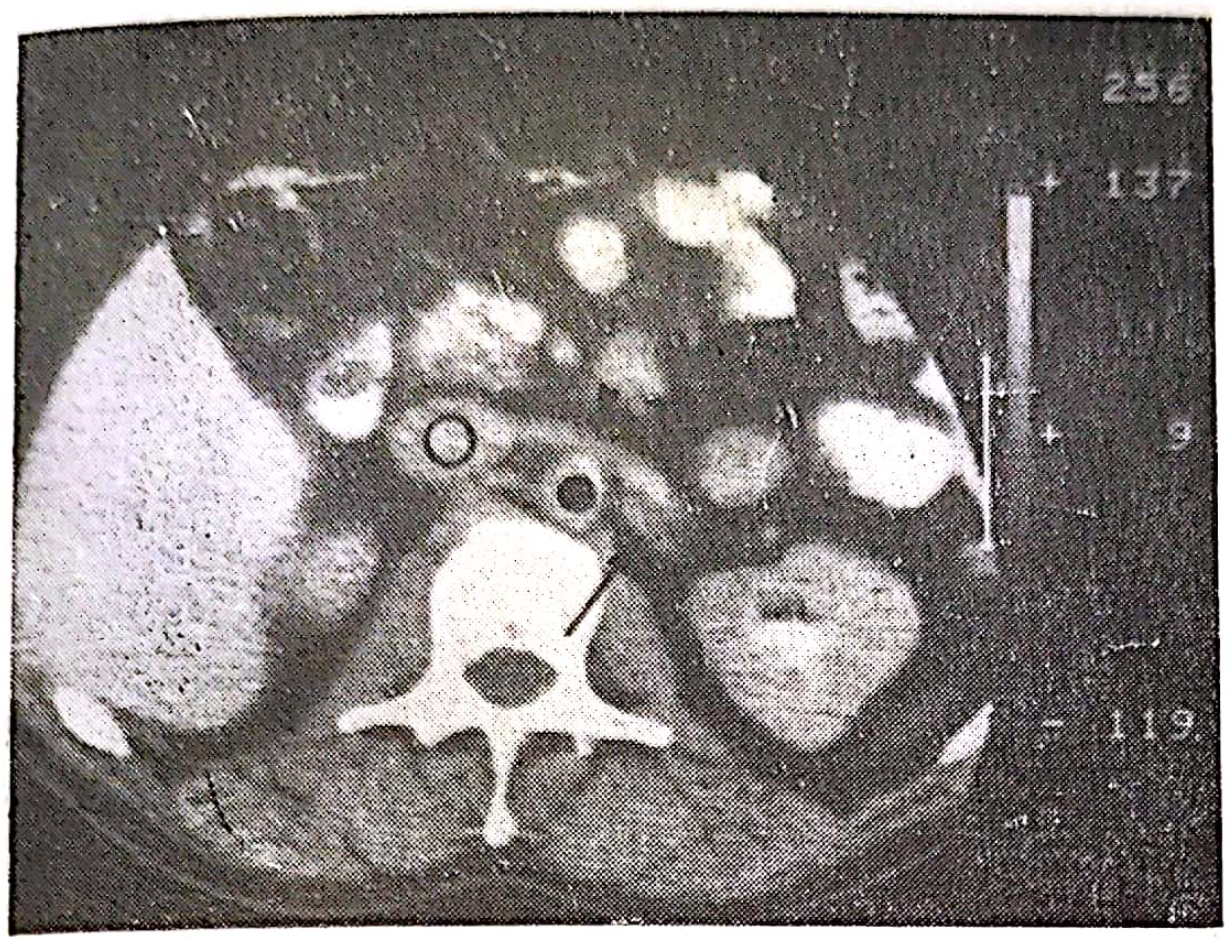

Fig. 10.1. Anatomia vaselor renale: vena renală (vîrf de săgeată) de calibru mai mare, este situată anterior, se conectează la vena cavă inferioară (cerc); artera renală (săgeată) este de calibru mai mic, posterioară și se conectează la aortă (punct).

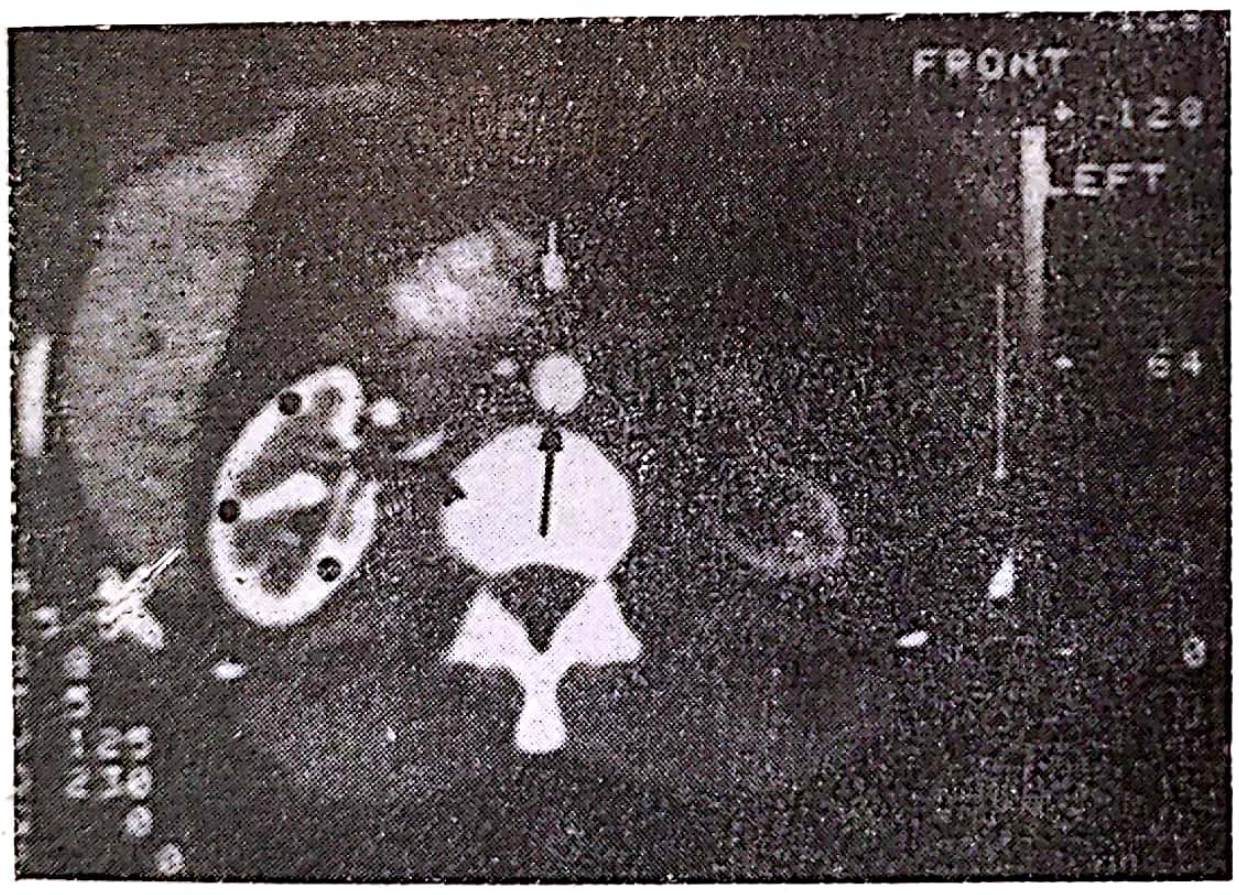

Fig. 10.2. Invazia corticală de substanță de contrast, din aortă (săgeată neagră) în ramurile sale (a. mezenterică superioară = săgeată albă, a. renală = vîrf de săgeată) și de aici în corticala renală (puncte). Prin comparație, rinichiul stîng ischemic se opacifiază mai slab, are o corticală mai subțire, iar demarcația față de medulară este mai puțin netă.

VARIANTE ANATOMICE ȘI ANOMALII CONGENITALE

CT are abilitatea de a percepe lobulația fetală (descrisă echografic ca masă tumorală), bazinetul extrarenal dilatat (descris echografic ca chist), masele perirenale care sînt de fapt coada pancreasului, lobii splenici accesorii etc. (fig. 11.3).

Modificările de poziție a rinichilor pot fi efectul măririi de volum a unor viscere vecine (ficat, splină).

Anomaliile congenitale renale beneficiază numai în parte de examenul CT, care poate furniza amănunte suplimentare față de U.I.V. sau o poate înlocui în cazurile cu rinichi mut. Se indică în :

— ageneziile renale unde demonstrează absența masei renale și eventual pune în evidență bontul ureteral paravezical ;

— în hipoplaziile congenitale vizualizează rudimentul de organ care scapă tuturor celorlalte metode de investigație (fig. 10.3) ;

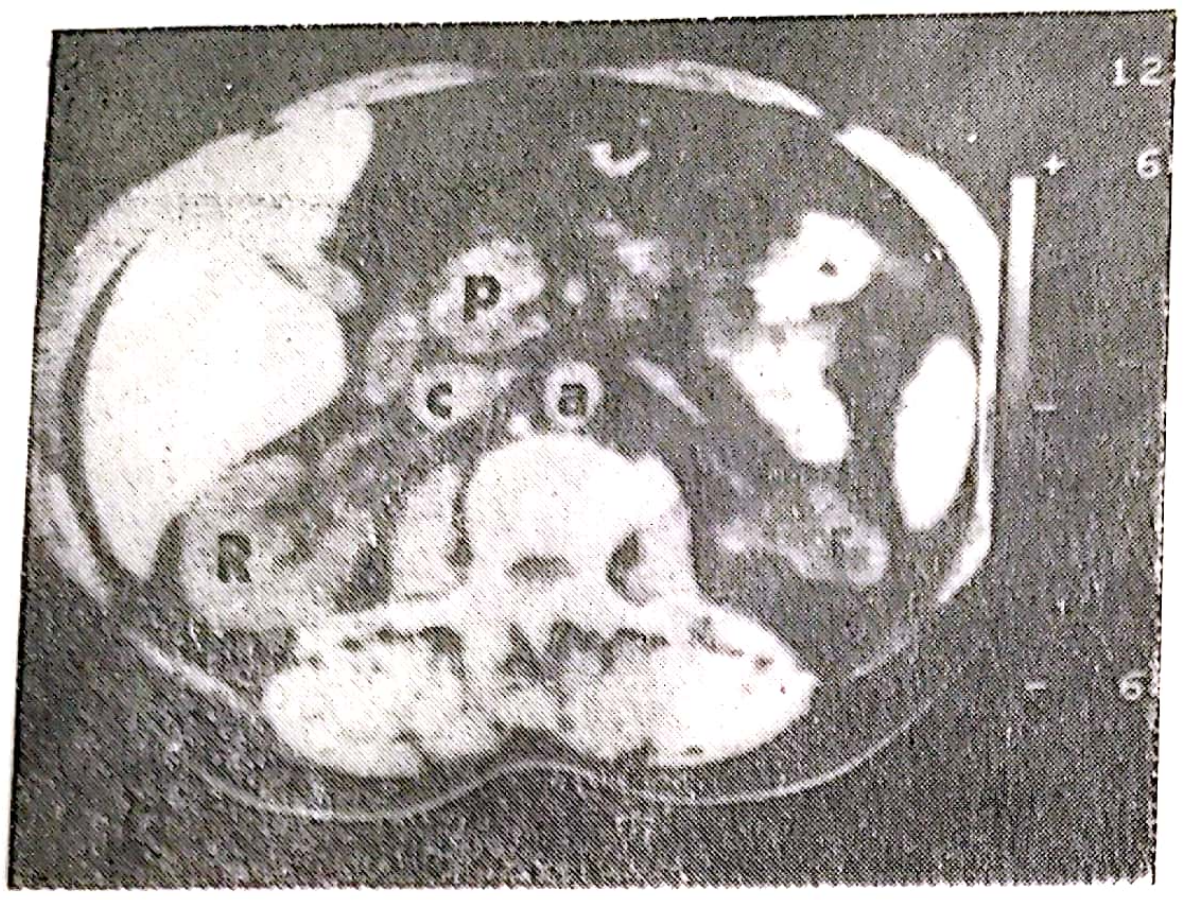

Fig. 10.3. Hipoplazie renală stîngă : *r* — rinichi stîng cu corticală subțire, redus de volum, cu sinus lipomatos ; *R* — rinichi drept normal ; *a* — aorta ; *c* — vena cavă inferioară ; *p* — capul pancreasului.

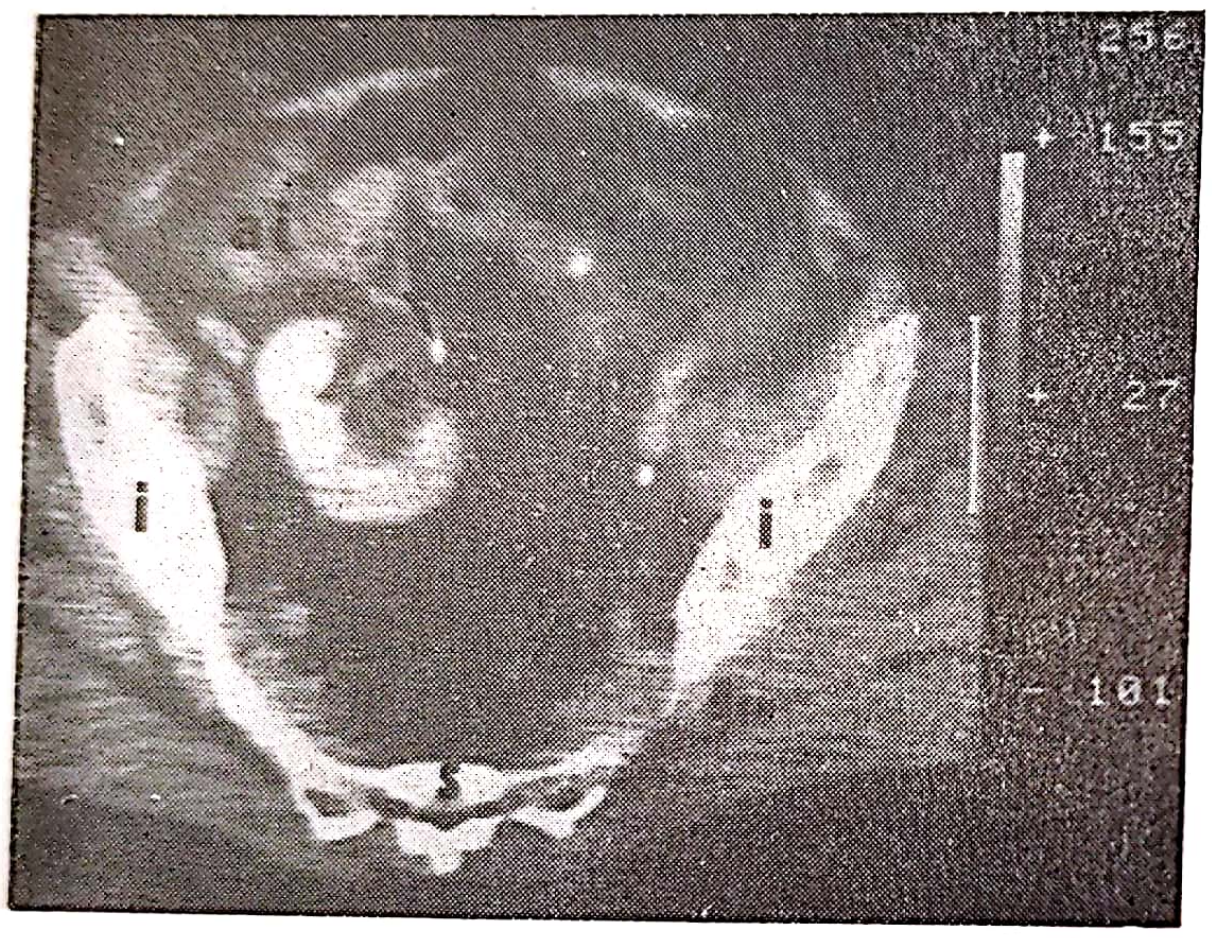

Fig. 10.4. Diagnostic clinic de tumoare pelvină, compresiune extrinsecă pe sigmoid. Se văd oasele iliace (*i*), sacrul (*s*), ansele intestinale (*a.i.*) și un rinichi pelvin, cu hilul orientat ventral, cu un chist parapielic (punct) și ureterul (vîrf de săgeată) de dimensiuni normale.

— în distopiile renale poate „descoperi“ rinichi cu poziții anormale, considerați tumori (fig. 10.4) ;

— la rinichiul în potcoavă poate aduce precizări asupra structurii fibroase sau de parenchim renal a punții de legătură (fig. 10.5) ;

— în displaziile renale poate evidenția alterările de structură, transformările maligne, calcifierile, leziunile perinefritice.

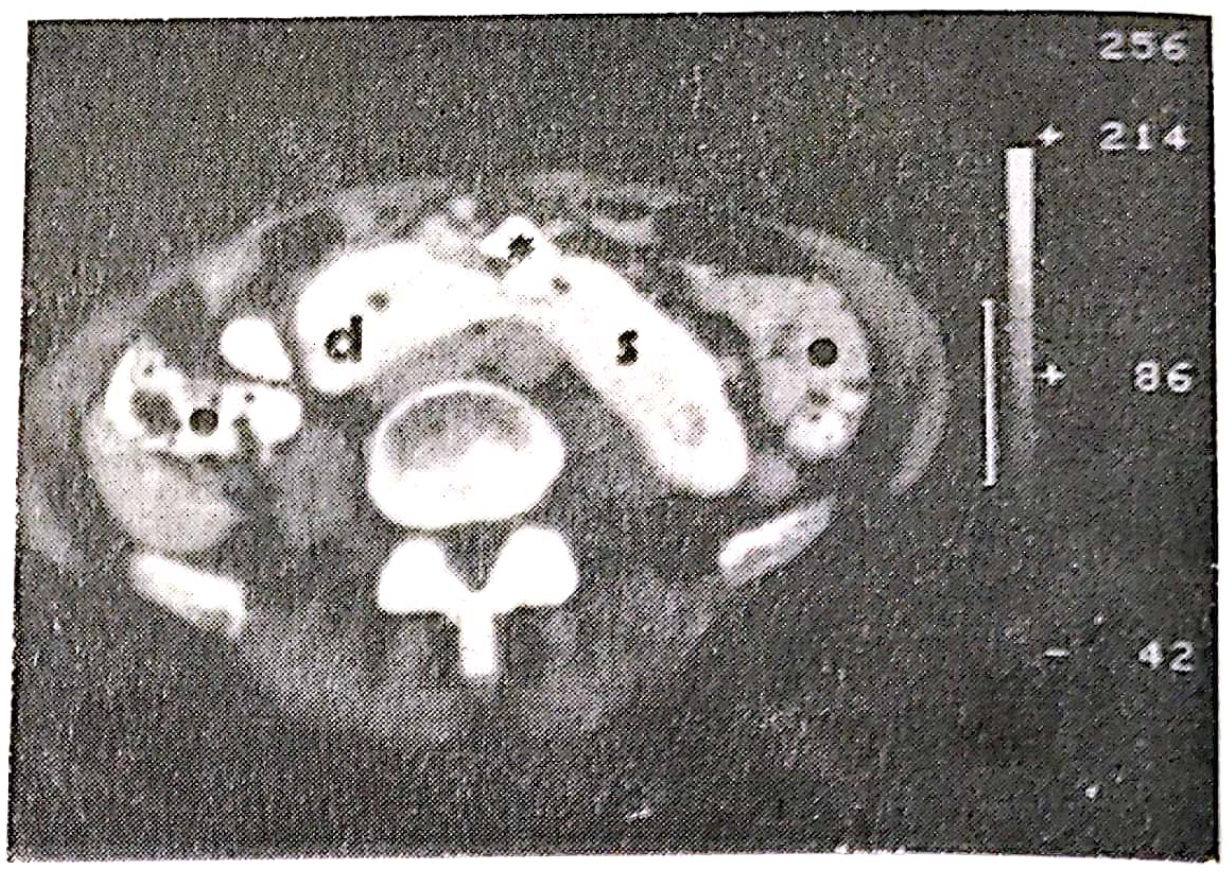

Fig. 10.5. Rinichi în potcoavă. Rinichi drept (*d*), unit cu cel stîng (*s*) printr-o punte de țesut ce prinde contrastul identic cu parenchimul renal. Bazinetele unite, proiectate ventral (asterisc). Anse intestinale opacifiate cu Gastrografin diluat (punct).

ASPECTE PATOLOGICE

Masele tumorale

Reprezintă o categorie de afecțiuni în care U.I.V. și echografia rămîn metodele de bază pentru depistare. CT este metoda de elecție și randament maxim pentru precizarea dimensiunilor, formei, conturului, localizării, numărului, structurii interne, fixării contrastului și rapoartelor cu celelalte organe. Randamentul de diagnostic în masele tumorale renale variază după diferiți autori între 76% și 90% (pentru CT).

Boala chistică renală

Chisturile simple : apar sub formă de chisturi corticale mici, la cca 50% din persoanele mai în vîrstă de 50 de ani (fig. 10.6).

Semnele CT de chist renal pot fi schematic astfel :

— densitate omogenă apropiată de cea a apei ;

— lipsă totală de încărcare sau fixare a substanței de contrast ;

— lipsa pereților proprii detectabili în segmentul proiectat, în afara conturului renal ;

— interfață lipsă de demarcație cu parenchimul renal.

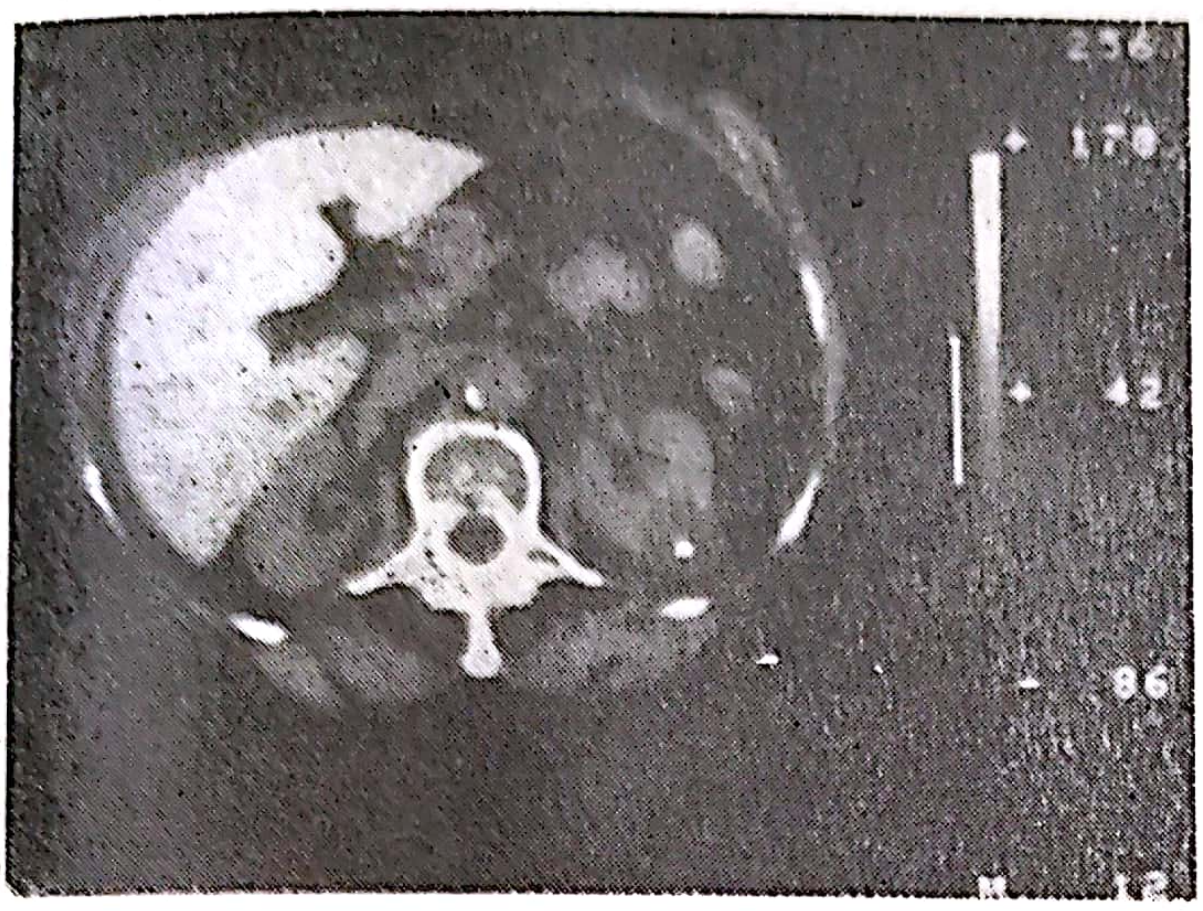

Fig. 10.6. Chist cortical renal stîng, descoperire accidentală la o femeie în vîrstă de 58 de ani. Formațiune rotundă (punct), cu densitate apropiată de a apei (M = 12 HU) situată pe fața postero-laterală a rinichiului.

Capacitatea de depistare a chisturilor mici cu ajutorul aparatelor moderne coboară pînă la 5 mm diametru. Densitatea specifică este de 0—20 UH, dar s-au descris chisturi cu densități mai mari, al căror conținut a fost de umori modificate sau infectate, ipostaze în care chisturile au de asemenea pereți proprii delimitabili și chiar densități perichistice. Chisturile gigante pot fi comprimate de organele vecine, care le deformează și pot preta la confuzii cu tumori pseudochistice.

Chisturile parapielice : sînt de origine limfatică sau urinară (postobstrucție și mici extravazări de urină) și dau modificări de rapoarte ale structurilor anatomice din hilul renal.

Diferențierea lor de hidronefroze implică administrarea obligatorie a unei substanțe de contrast.

Boala polichistică : este bilaterală, cu repartiție în toată masa rinichiului dar cu interesare inegală a celor doi rinichi (fig. 10.7).

Urmărirea evoluției acestor chisturi este indicat a se face echografic, CT fiind rezervată pentru precizarea posibilelor malignizări.

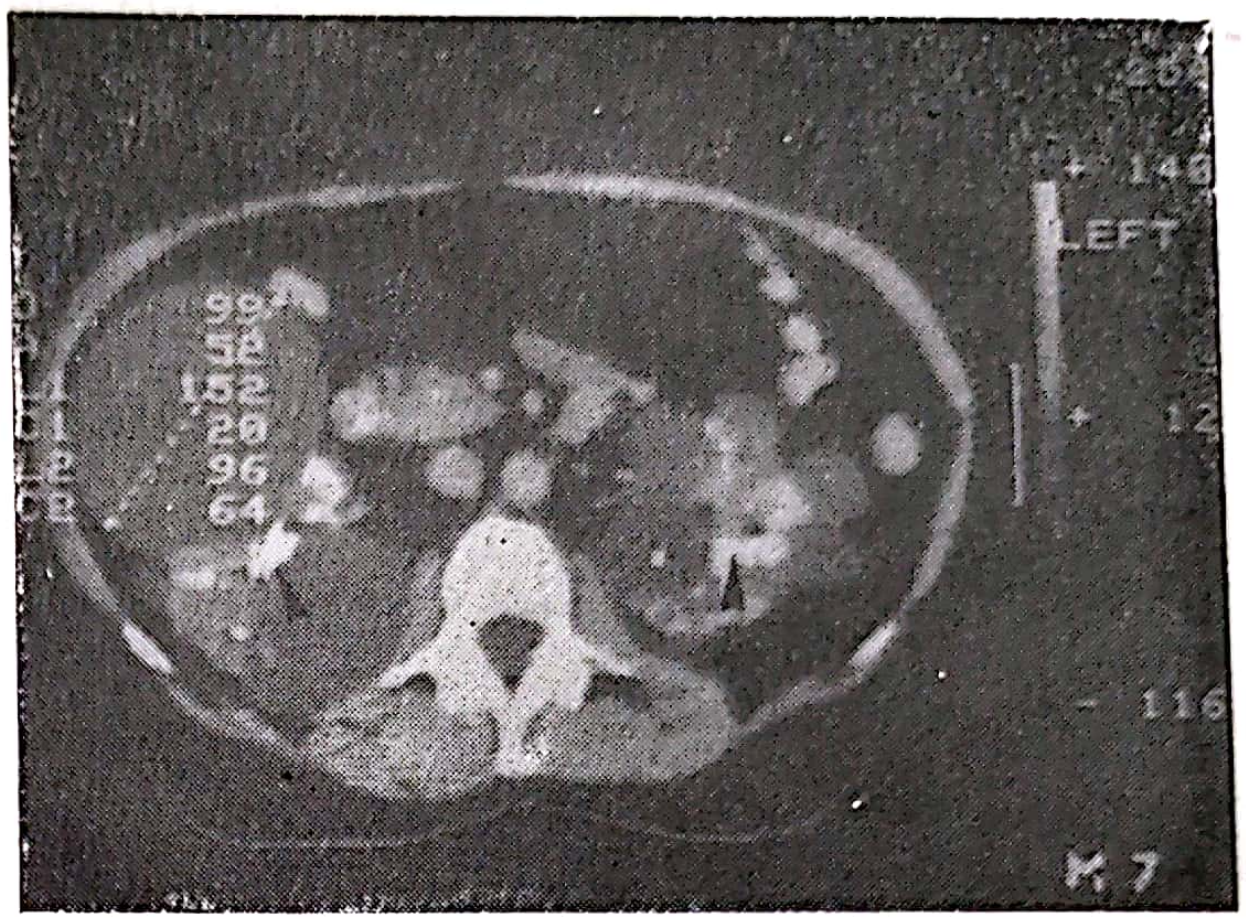

Fig. 10.7. Chisturi renale multiple, bilaterale, cu conținut hipodens (M = 7 HU), de dimensiuni variate (diametrul maxim = 99 mm). Mici fragmente de parenchim renal și resturi de calice (vîrfuri de săgeată).

În etapa diagnosticului inițial, metoda CT are și avantajul de a permite precizarea rapidă și exactă a existenței altor chisturi în alte organe.

Scleroza tuberoasă : asociază angiomiolipoame cu mici chisturi.

Diferențierea tumorilor cu conținut lipomatos de cele chistice este dificilă și are importanță redusă atunci cînd interesarea este difuză și bilaterală.

Boala chistică a dializei cronice : a fost descrisă sub forma unei degenerări polichistice a rinichilor puși în afara circuitului funcțional, prin dializă cronică pe perioade lungi de timp, sau prin transplant renal (fig. 10.8).

Chisturile hidatice : față de caracterele clasice ale chisturilor simple au cîteva particularități, și anume : au perete propriu ; pot conține depozite de densitate calcară, de obicei în grosimea peretelui ; pot avea aspect poliloculat ; apar frecvent cu localizări multiple sau ca urmare a unor alte determinări cunoscute (fig. 10.9).

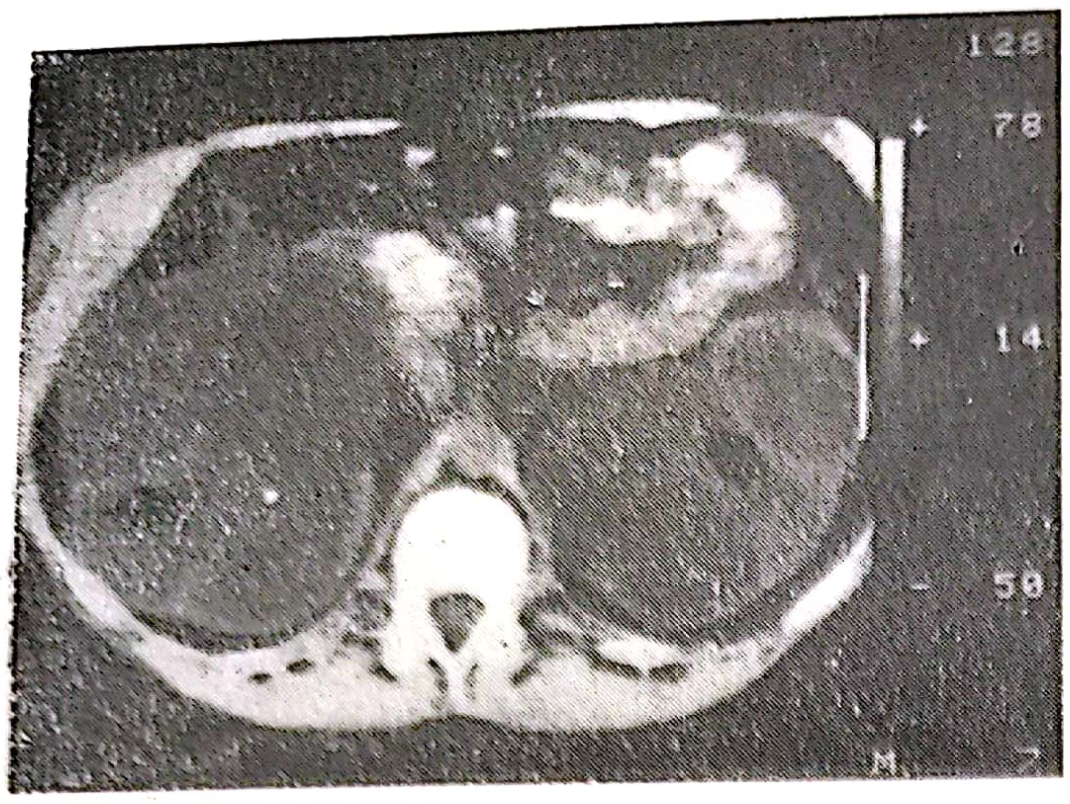

Fig. 10.8. Bolnav dializat cronic, căruia i s-a efectuat transplant renal în urmă cu doi ani. Explorarea preoperatorie nu a pus în evidență chisturi renale. Parenchim renal dispărut, rămas sub forma unor simple septuri fibroase (săgeți). Masele renale reprezentate de chisturi gigante, cu conținut de densitatea apei (M = = 7 HU).

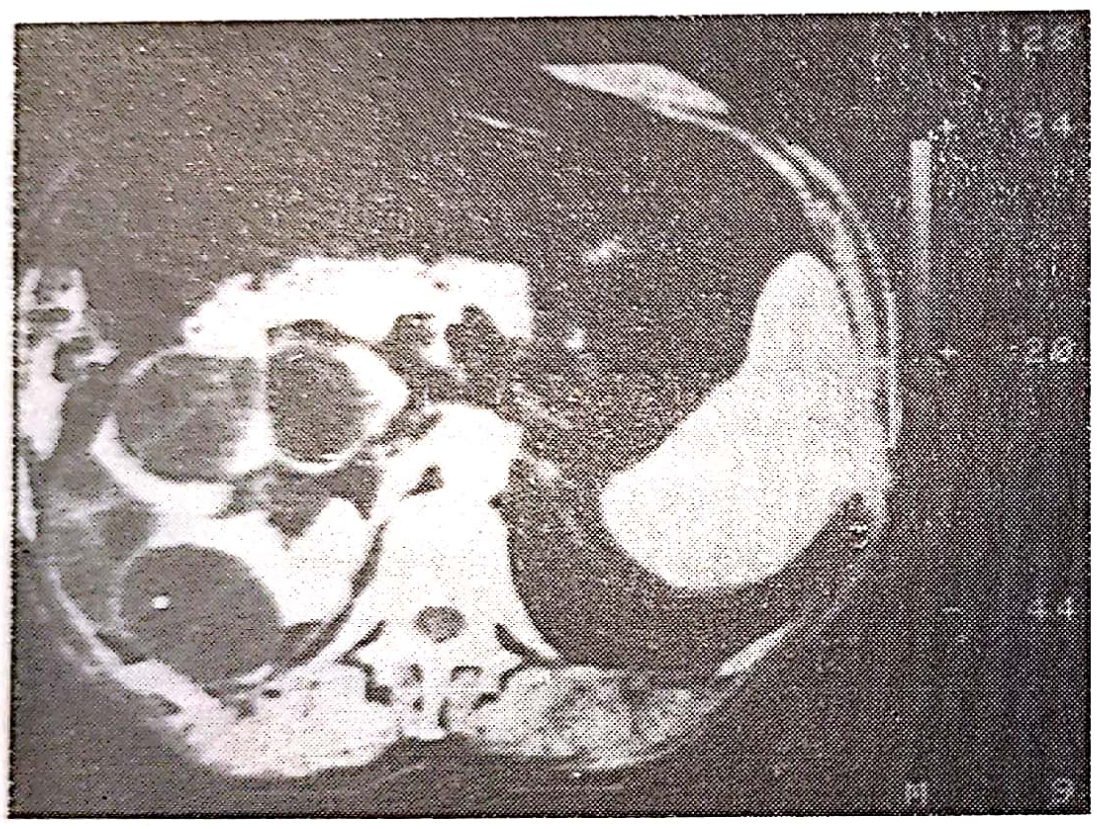

Fig. 10.9. Chist hidatic hepatic operat în urmă cu trei ani, rupt intraoperator. Chisturi hidatice renale multiple, septate în interior, cu pereți proprii vizibili în regiunile ce depășesc limita rinichiului propriu-zis (vîrfuri de săgeată).

Neoplasmele renale

Tumoarea Grawitz: este descoperită și suspectată ca atare prin examenul U.I.V. Criteriile de diagnostic CT pot fi sintetizate astfel:

— densitatea neomogenă a întregii suprafețe de secțiune, de obicei mai mică decît a parenchimului renal și cu numeroase zone de necroză, ce îi conferă un aspect pseudochistic polilocuat (fig. 10.10);

— fixarea de contrast *mai puțin intensă* decît a parenchimului înconjurător și practic nulă pe zonele de necroză, ceea ce accentuează aspectul poliseptat;

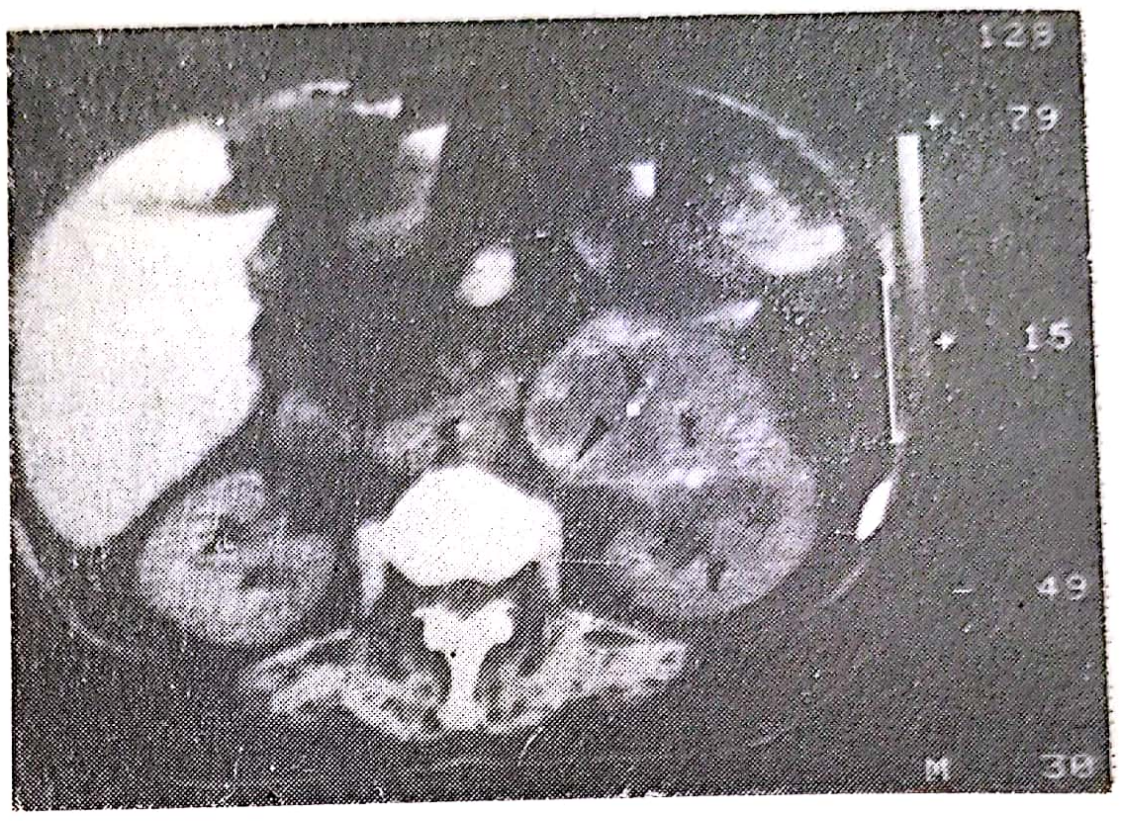

Fig. 10.10. Tumoare Grawitz descoperită accidental în căutarea unui abces peritoneal după colecistectomie. Tumoarea se implantează pe fața anterioară a rinichiului stîng (*r*), fără demarcație netă; are „pereți“ groși (vîrfuri de săgeată) și o hipodensitate centrală cu densitate de țesut organic (M = 30 HU).

— lipsa unei interfețe bine delimitabile de parenchimul renal înconjurător, pe care îl infiltrează;

— semne secundare sau la distanță: *lărgirea calibrului vaselor renale*, adenopatii hilare sau retroperitoneale, obstruarea sau invadarea venei cave inferioare, prezența imaginilor tumorale în masa grăsimii perirenale la cele care au spart capsula, infiltrarea formațiunilor anatomice vecine, în special de partea stîngă (coada pancreasului, hilul splenic).

Diagnosticul pozitiv de masă tumorală este relativ ușor, inclusiv elementele anatomice descrise mai sus (dimensiuni, întindere etc.). Diagnosticul diferențial este îngreuiat atunci cînd este vorba de diferențierea adenocarcinomului renal extensiv de alte tumori retroperitoneale care infiltrează rinichiul, cum ar fi: limfoamele retroperitoneale, tumorile suprarenale maligne, metastazele retriperitoneale etc.

În aceste situații devine necesară completarea investigației cu arteriografia selectivă renală.

Tomografia computerizată poate însă oferi date mai utile chirurgului decît arteriografia. Astfel, dimensiunile, extinderea, invadarea venoasă, adenopatiile, metastazele la distanță sînt atît de bine precizate de CT, încît în multe centre mari de chirurgie urologică, cu posibilități de explorare sistematică CT, se operează fără arteriografie.

În literatura despre CT se discută mult despre valoarea semnelor secundare de interesare a formațiunilor anatomice limitrofe și despre caracterele adenopatiei tumorale. Prin caracterul complex al informațiilor furnizate, CT este metoda cea mai sigură de stadializare preoperatorie.

Metastazele cancerului renal beneficiază de aportul examenului CT, în special prin corectitudinea cu care pot fi inventariate în cadrul aceleiași ședințe în care se face studiul tumorii, fără să mai fie nevoie de investigații complementare. Realitatea clinică a impus metoda CT ca unul dintre cele mai sigure mijloace de a găsi tumoarea renală ca sursă a unor metastaze, chiar cînd acestea se află la mare distanță.

Una dintre indicațiile majore ale CT în carcinomul renal este studiul lombei operate. În afara abceselor, hematoamelor restante, a fibrolipomatozei restante etc., de interes major este precizarea prezenței maselor tumorale hiperfixante pentru substanța de contrast, indiferent de dimensiuni sau localizare. Acestea reprezintă de obicei recidive (fig. 10.11).

Tumoarea Wilms: este de obicei trimisă spre investigare CT după un examen U.I.V. care a precizat diagnosticul ; CT are rolul de a preciza, ca și în cazul carcinomului renal :

— dimensiunile, care de obicei sînt foarte mari ;

— structura, care este aproape de regulă pseudochistică, poliloculară ;

— rapoartele cu formațiunile vasculare, care sînt adesea înglobate în procesul tumoral, din cauza frecvenței cu care tumoarea depășește linia mediană ;

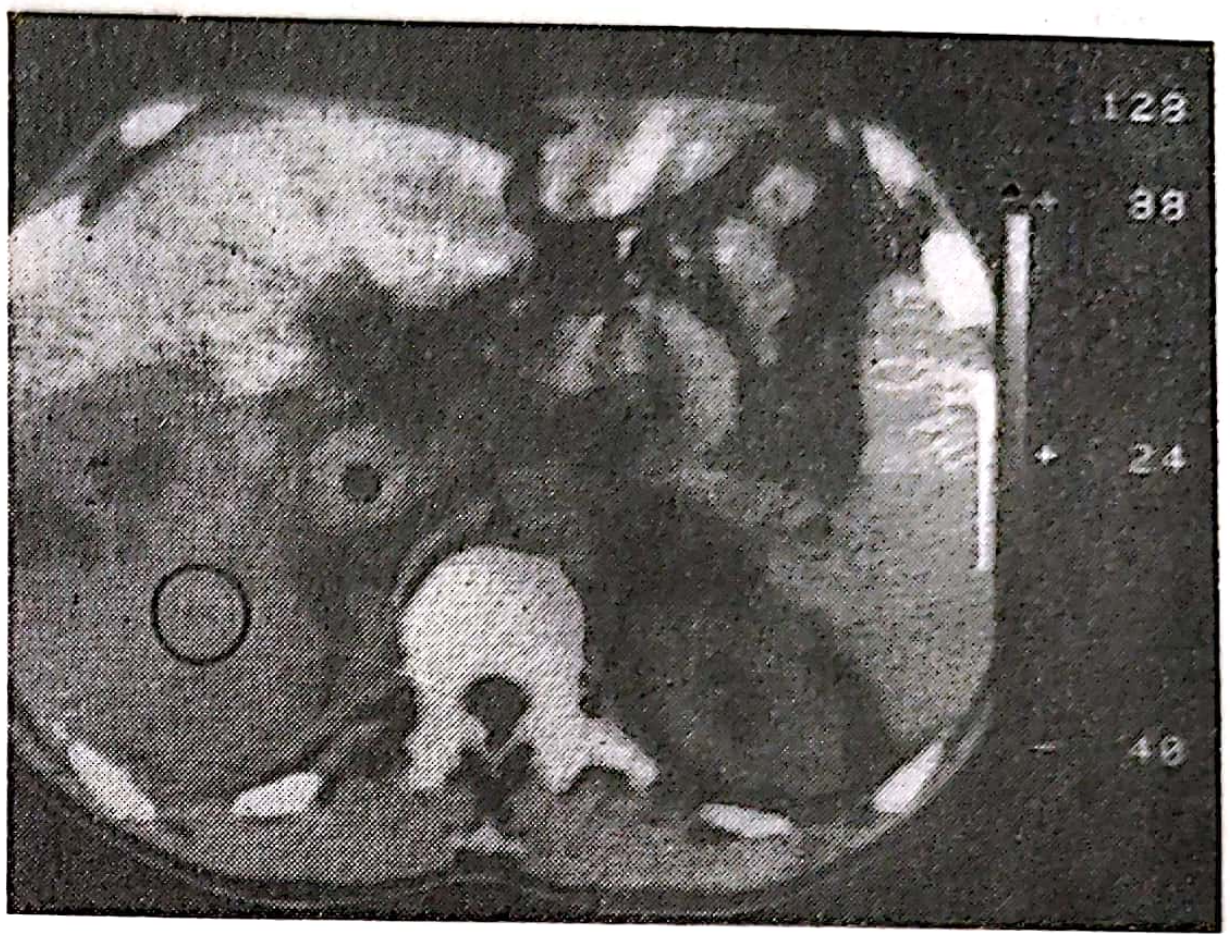

Fig. 10.11. Masă tumorală (cerc) în lomba dreaptă după nefrectomie prin lombotomie. Tumoarea invadează ficatul și este parțial necrozată. Adenopatii în jurul venei cave (punct).

— infiltrația de vecinătate, care este frecvent prezentă în grăsimea perirenală prin spargerea timpurie a capsulei renale ;

— adenopatiile și metastazele hepatice frecvente și precoce ;

— caracterul hipofixant pentru substanța de contrast, mai net exprimată decît în cazul carcinoamelor renale ;

— caracterul bilateral al leziunii, mai des decît în alte tumori, obligă la studiul mai atent al rinichiului controlateral.

Elementele de finețe ale diagnosticului în tumoarea Wilms sînt uneori imposibil de realizat tehnic, din cauza lipsei de cooperare a copiilor și din cauza particularităților specifice anatomiei vîrstelor mici (paucitatea țesutului adipos și gradul mare de imbibiție cu apă a tuturor structurilor, ceea ce duce la uniformizarea densităților). Caracterul de urgență al diagnosticului în tumoarea Wilms face din TC metoda de elecție pentru un diagnostic preoperator şi o stadializare corecte (fig. 10.12).

Tumorile căilor urinare: sînt tumori mici, care se văd la U.I.V. ca imagini lacunare. Sînt tumori hipovasculare, deci invizibile arteriografic.

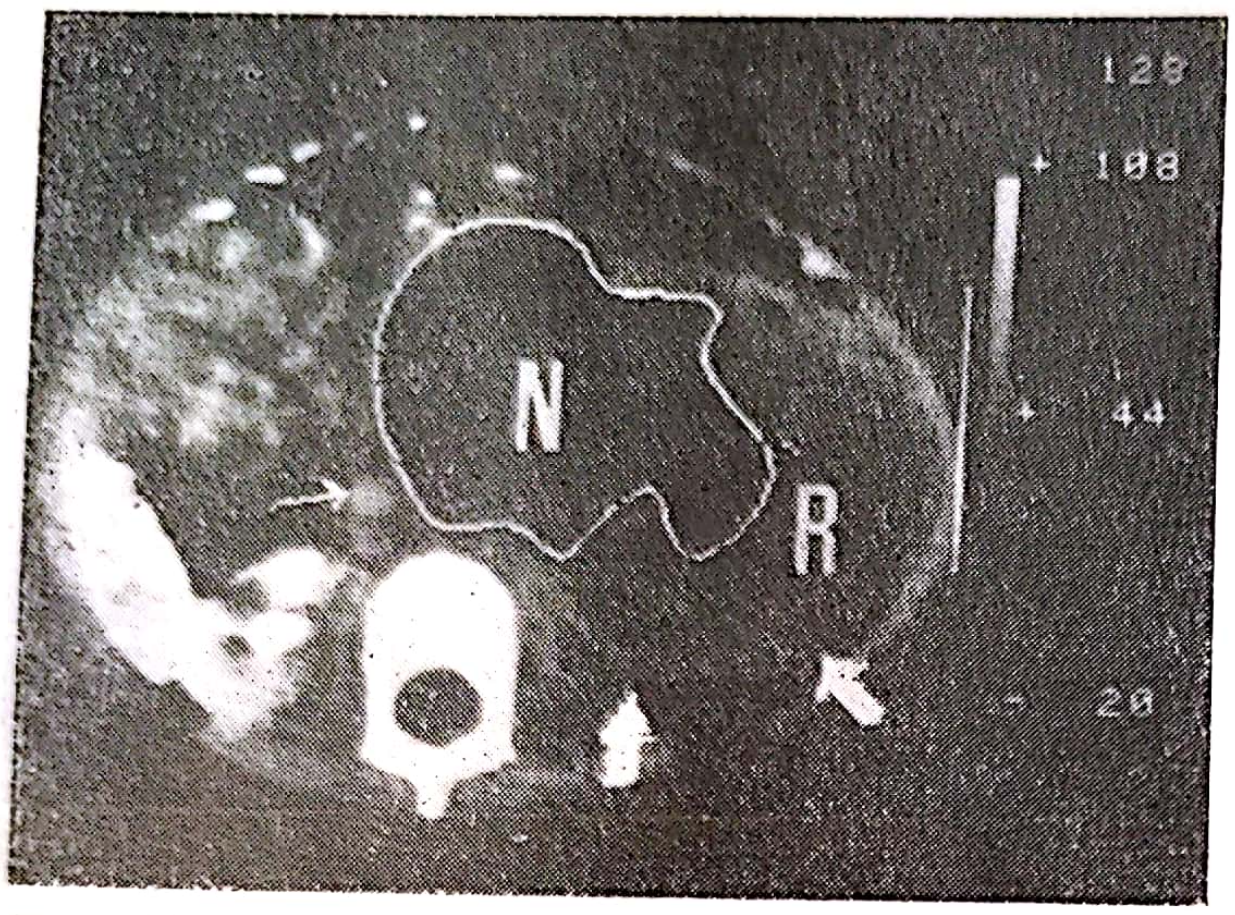

Fig. 10.12. Tumoare Wilms gigantă. *R* = masa tumorală propriu-zisă, ce depăşeşte linia mediană prin polul medial al tumorii, intens necrozat (*N*), împingînd aorta (săgeată subţire). Invazie în grăsimea perirenală posterioară (săgeţi groase).

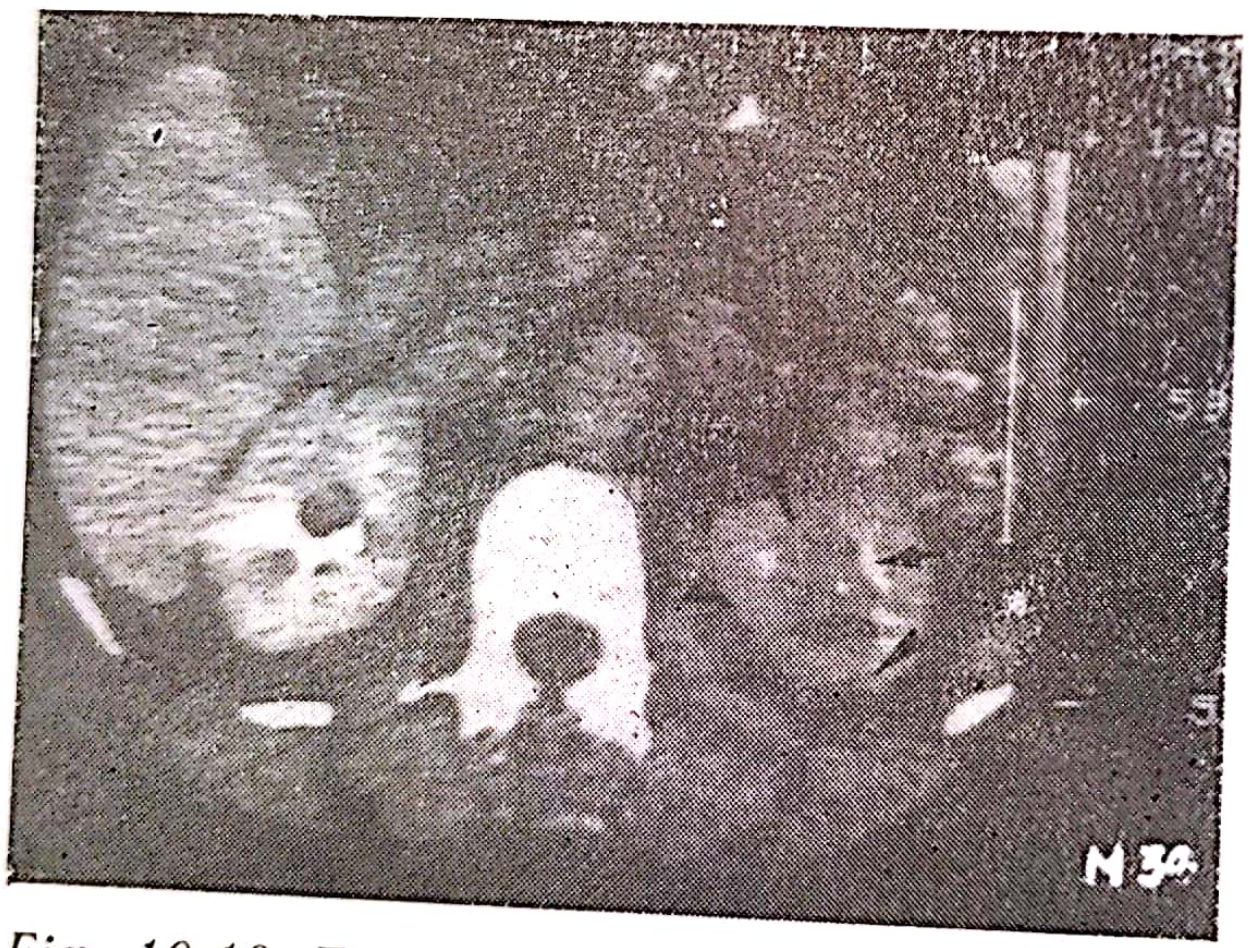

Fig. 10.13. Tumoare de calice superior stîng, descoperită U.I.V. la o bolnavă cu hematuire macroscopică trenantă. Tumoarea (*T*) (vîrfuri de săgeată) este net hipofixantă pentru substanţa de contrast (M=30 U.H. după contrast) Resturile calicelui superior, împinse ventral (săgeată).

CT poate pune în evidenţă una dintre cele trei forme obişnuite: forma intraluminală sesilă, forma cu îngroşare simetrică sau concentrică a peretelui luminal şi forma cu infiltraţie peritumorală masivă (fig. 10.13).

Ce poate face CT în diagnosticul diferenţial al tumorilor uroteliale şi ce nu poate face nici o altă metodă este diagnosticul diferenţial al lacunelor U.I.V. (cele date de calculi radiotransparenţi au densitate mai mare decît a ţesuturilor învecinate) şi extinderea extraparietală a tumorii. Ce nu poate face nici CT este diferenţierea stadiului I de stadiul II şi precizarea adenopatiilor metastatice cu dimensiuni mici.

Tumori diverse. a) *Tumori benigne*: sînt multe descrise dar dintre ele, două au semne caracteristice.

Angiomiolipomul: fiind o tumoare cu conţinut hipodens, se diferenţiază bine de masa parenchimului renal care o înglobează.

Hemangioamele: au caracteristic calcifierile inelare şi încărcarea cu substanţă de contrast, după administrarea de bolus. Încărcarea este masivă, concomitentă cu a marilor vase (aortă şi vena cavă inferioară) şi cu spălare rapidă (dispare la sfîrşitul fazei vasculare).

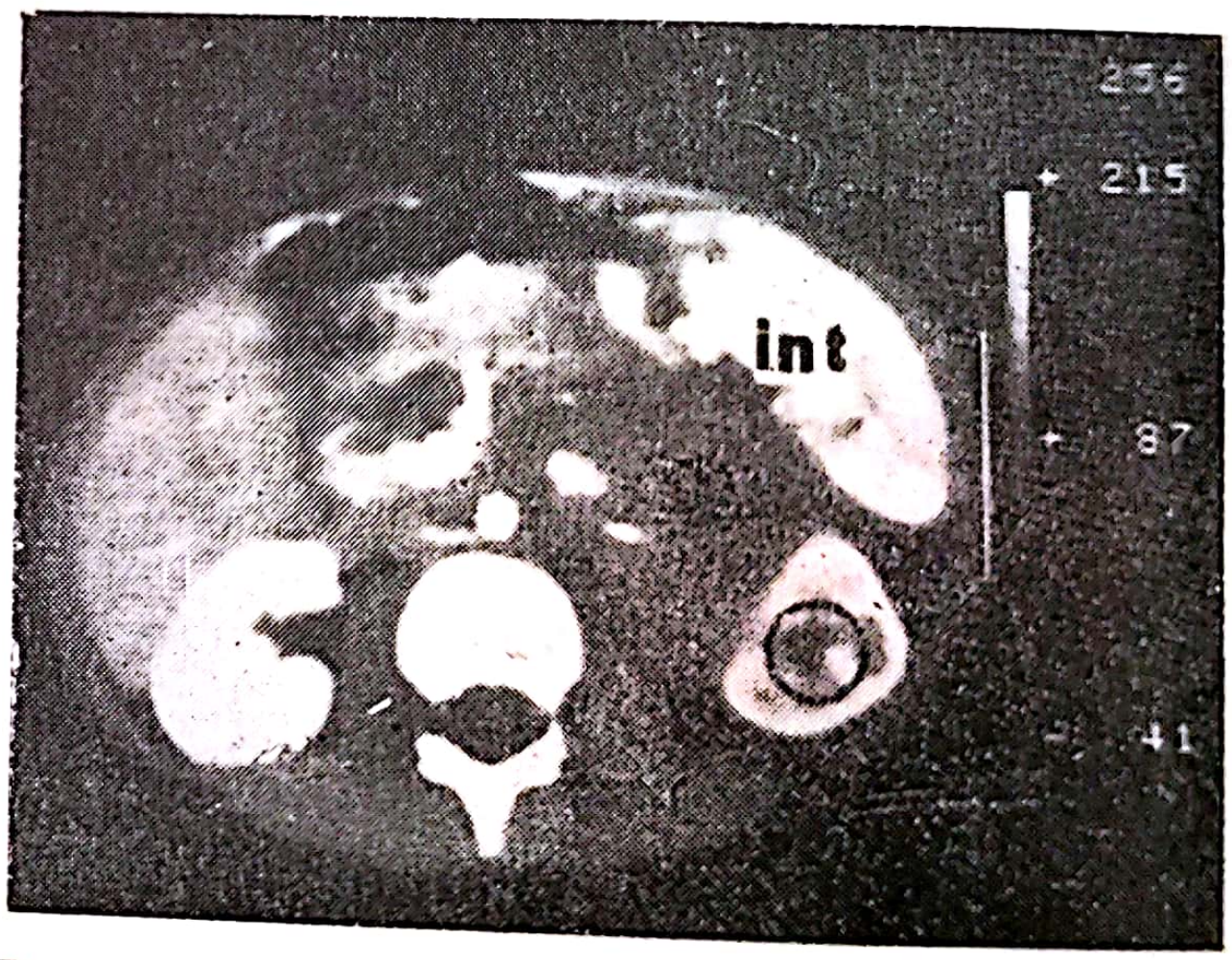

Fig. 10.14. Tumoare retroperitoneală paravertebrală stîngă (neuroblastom), conţinînd calcifieri; nu se încarcă cu substanţă de contrast, deplasează fără să infiltreze rinichiul stîng (cerc) şi ansele intestinale.

b) *Tumori maligne*: de un interes special se bucură neuroblastomul, considerat a fi cea mai frecventă tumoare retroperitoneală la copil (fig. 10.14).

Criteriile CT de diagnostic se bazează pe:

— prezența calcifierilor în masa tumorală, în procent de 80 dintre cazuri. Radiografia renală simplă asociată cu tomografia plană nu pot evidenția decît cca 50% dintre ele;

— caracterul hipovascular al tumorilor;

— rapoartele cu rinichiul, pe care de obicei îl respectă neinfiltrîndu-l, dar pe care îl deplasează de obicei caudal și ventral.

Tumori inflamatorii

a) *Tumori inflamatorii acute*: în condițiile unui tablou clinic dureros-febril și ale unei U.I.V. de multe ori nesugestive nici măcar pentru localizare, CT poate pune în evidență (fig. 10.15):

— mase intrarenale mici, fără pereți delimitabili, cu densitate mai mică decît a parenchimului înconjurător;

— aspectul difuz pătat, fără leziuni focalizate;

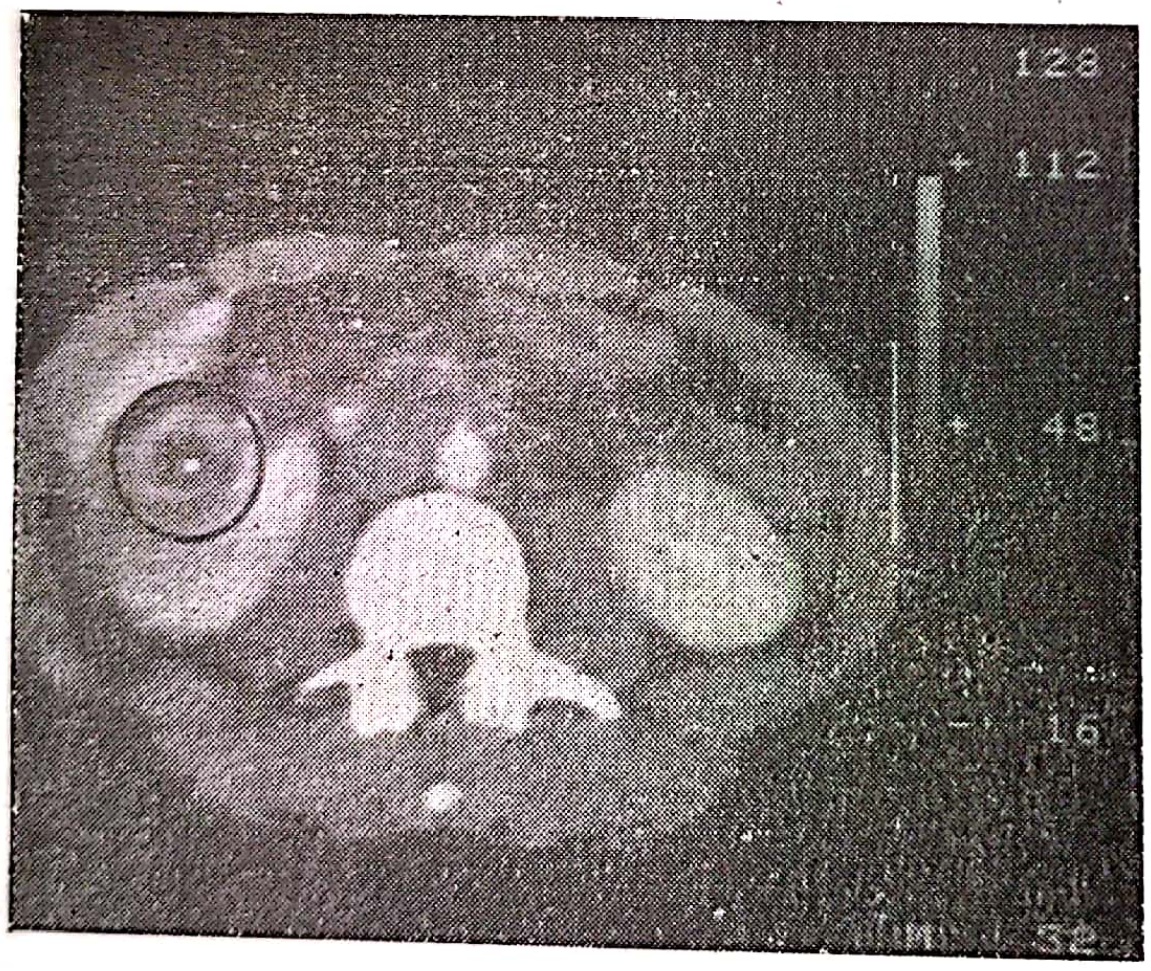

Fig. 10.15. Furuncul renal (încercuit) cu zonă hipodensă centrală, cu conținut semisolid necrotic (M = 32 HU) și extindere extracapsulară în spațiul perirenal (vîrf de săgeată).

— aspectul de cavitate cu centrul franc hipodens, fluid, cu pereți groși, eventual septat în interior, caracteristic abcesului renal de mici dimensiuni;

— extinderea perirenală se manifestă prin prezența colecției septate dincolo de conturul renal, îngroșarea fasciei perirenale, prezența semnelor cu conținut fluid în masa grăsimii perirenale.

b) *Tumori inflamatorii cronice*: pielonefrita xantomatoasă include un tablou specific:

— prezența unui calcul obstructiv sau a altei anomalii obstructive;

— rinichiul mut urografic;

— zone hipodense nodulare intrarenale multiple, cu densitate net mai mare decît a urinei, dispuse după arhitectonica sistemului pielocaliceal;

— prezența de mase perirenale cu densitate solidă.

Această entitate seamănă perfect cu hidronefrozele diagnosticate tardiv, de care nu poate fi diferențiată CT decît eventual grație prezenței maselor solide perirenale.

Procese pseudotumorale juxtarenale (hematoame, urinoame, limfocele)

Sînt o categorie de procese patologice cu caracter de procese fuzate, care ocupă unul dintre sectoarele spațiului perirenal. Tomografia computerizată nu poate diferenția de cele mai multe ori hematoame de abcese, dar poate depista urinoamele, cu condiția să nu fie infectate.

Sînt de reținut cîteva elemente utile pentru diagnostic:

— hematoamele vechi au o densitate mai mică (20—40 HU) decît hematoamele proaspete (60—80 HU);

— colecțiile sanguine perirenale sînt aproape de regulă efectul unor injurii renale, efracțiile marilor vase evoluînd mai mult înspre planul ventral;

— urinoamele sînt formațiuni cu densitate foarte mică (—10 HU pînă la +20 HU);

— prezența de bule de gaz în masa procesului certifică suprainfectarea.

INSUFICIENȚA RENALĂ DE CAUZĂ UROLOGICĂ

Este indicată în primul rînd explorarea echografică. CT are rolul de a preciza cauzele insuficienței renale în situația cînd este imposibilă efectuarea echografiei și bineînțeles a U.I.V. chiar cu supraîncărcare.

Insuficiența renală cu rinichi mari beneficiază de diagnosticul CT prin aceea că sau poate fi precizată o eventuală hidronefroză, sau, după administrarea substanței de contrast în cantități mici, se poate pune în evidență *îngroșarea prin intumescență a corticalei renale.*

În cazurile cu rinichi mici se poate preciza una din situațiile următoare:

— rinichi cu incizuri adînci, distorsiune a sistemului pielocaliceal (rinichi scleroatrofic) și, eventual, densități perinefritice;

— rinichi mic, cu contur neted și corticală subțire (în ischemia cronică);

— degenerare chistică asociată cu calcifieri papilare în necroza papilară;

— cavități destinse, cu densități mari (chiar densități calcare), cu atrofie a corticalei și incizuri marginale (în rinichiul mastic);

— rinichii bilateral mici, nodulari din scleroza renală terminală.

DIVERSE

a) **Traumatismele renale**: sînt trimiși pentru examen CT de obicei pacienții cu traumatisme fără soluții de continuitate a peretelui abdominal. CT a devenit un criteriu obligatoriu de apreciere a evoluției acestor traumatisme în contextul modern al tratamentului conservator pentru hematoamele intracapsulare.

CT poate înlocui o U.I.V. nesatisfăcătoare sau o poate completa cu:

— punerea în evidență a extravazărilor de urină, chiar și pe cele invizibile pe U.I.V.;

— prezența sau extinderea în timp a hematoamelor subcapsulare sau perinefrice;

— punerea în evidență a unor leziuni viscerale asociate (hepatice, splenice, retroperitoneale).

b) **Defectele de umplere bazinetale**: se adresează în special calculilor care, indiferent de structura lor chimică, au densități de 100—600 HU, absolut concludente pentru a putea fi diferențiate de mediile înconjurătoare (parenchim renal sau urină) (fig. 10.16—10.17).

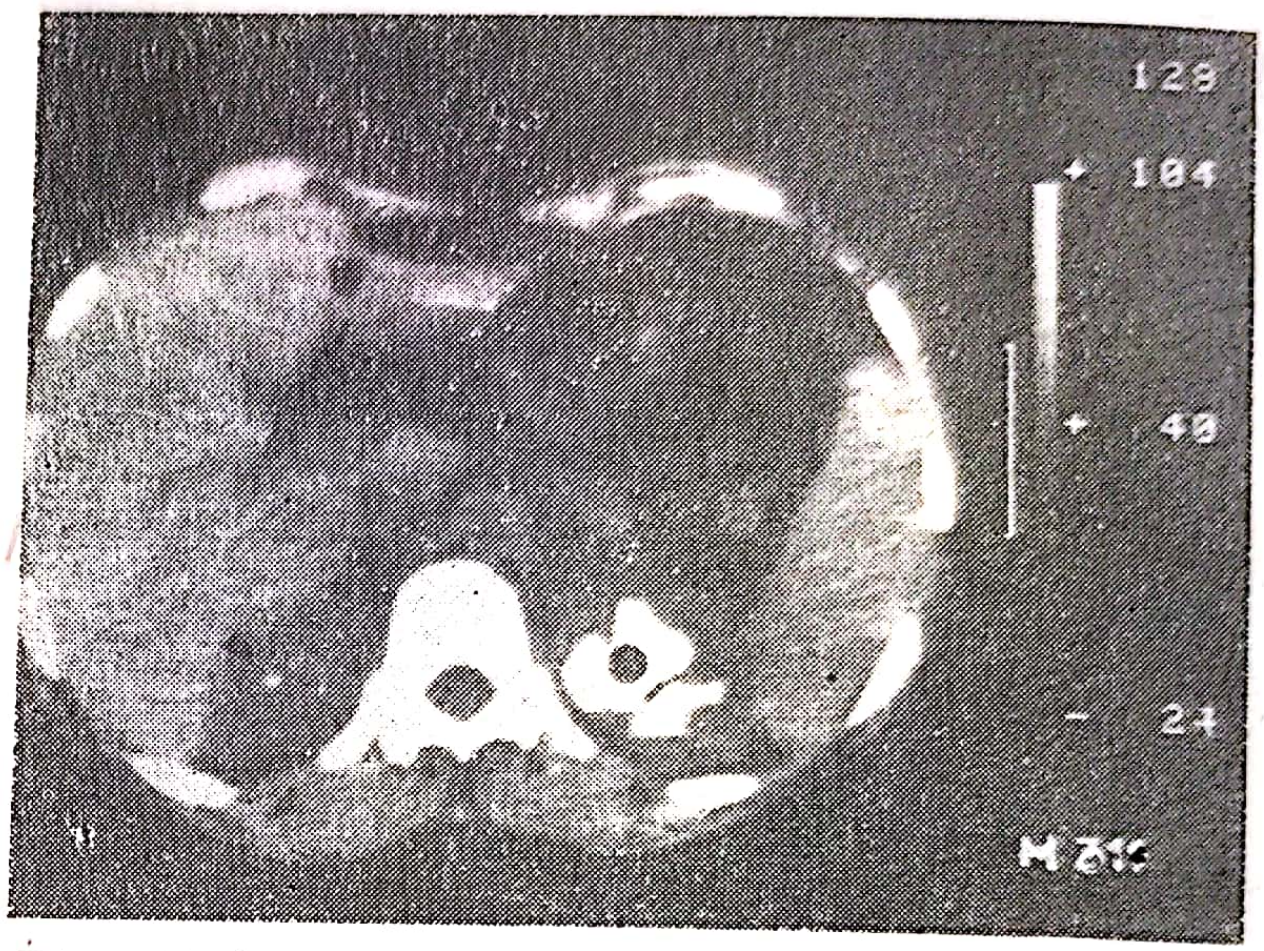

Fig. 10.16. Rinichi mici, cel stîng cu contur neregulat. Formațiunea hiperdensă centrală din rinichiul stîng are M = 311 HU, deci are densitate de calcar. Densitățile calcare din rinichiul drept (vîrf de săgeată) fac parte tot dintr-un calcul coraliform.

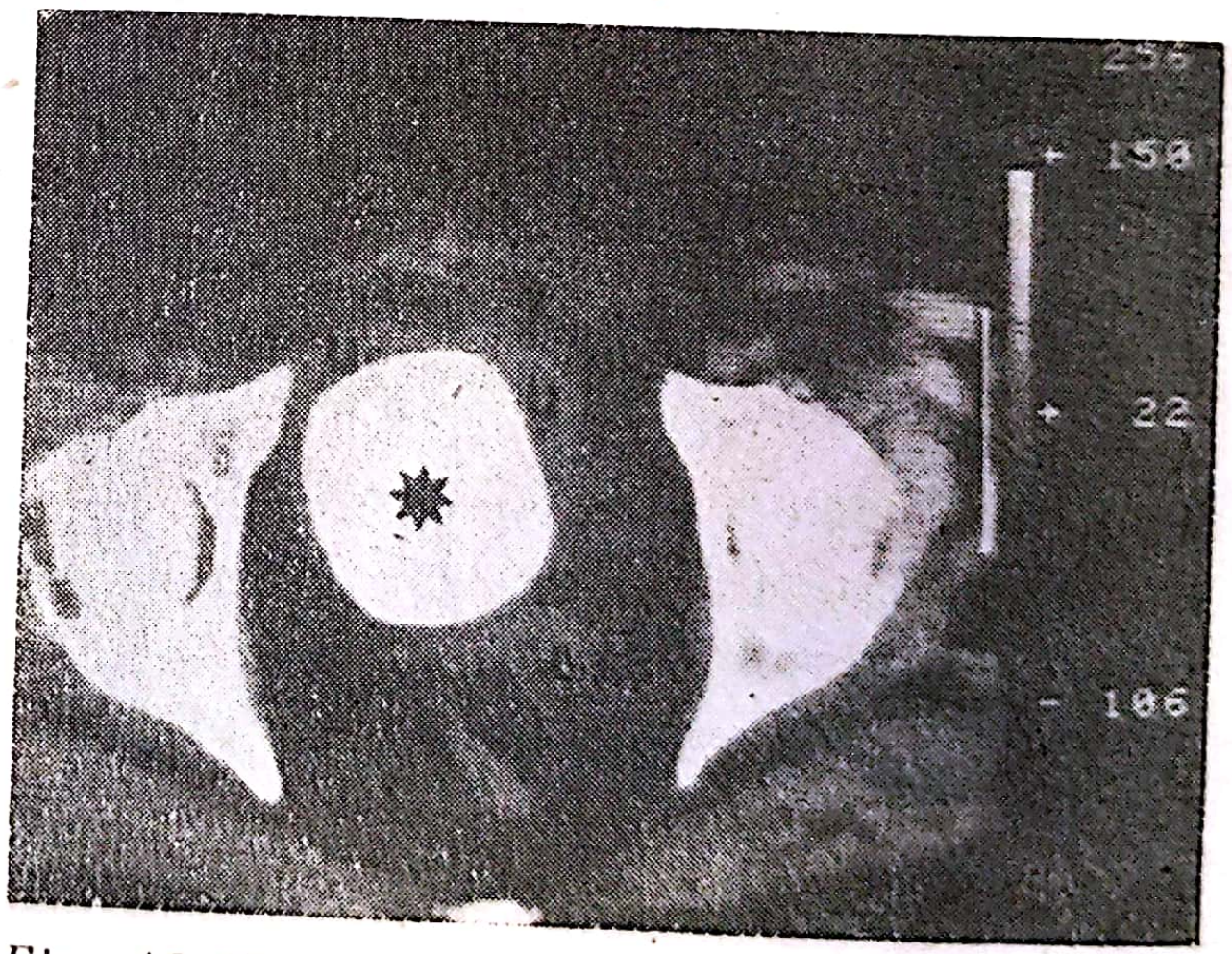

Fig. 10.17. Calcul mare vezical (asterisc), ce ocupă aproape în întregime vezica (*u*).

Cheagurile în căile urinare au densitatea de cca 70 HU, deci mai mare decît a tumorilor avasculare de căi (40—50 HU) și mai mică decît a calculilor.

c) **Transplantul renal**: grefonul beneficiază de examen CT prin aceea că i se pot determina dimensiunile, poziția și vascularizația (fig. 10.18). Indicația de elecție a CT-ului este studiul complicațiilor chirurgicale (hematoame) și al limfocelului. Semnele de funcționalitate ale grefonului, considerate prin extrapolare ca similare celor ale unui rinichi normal, sînt în realitate de valoare practică mică.

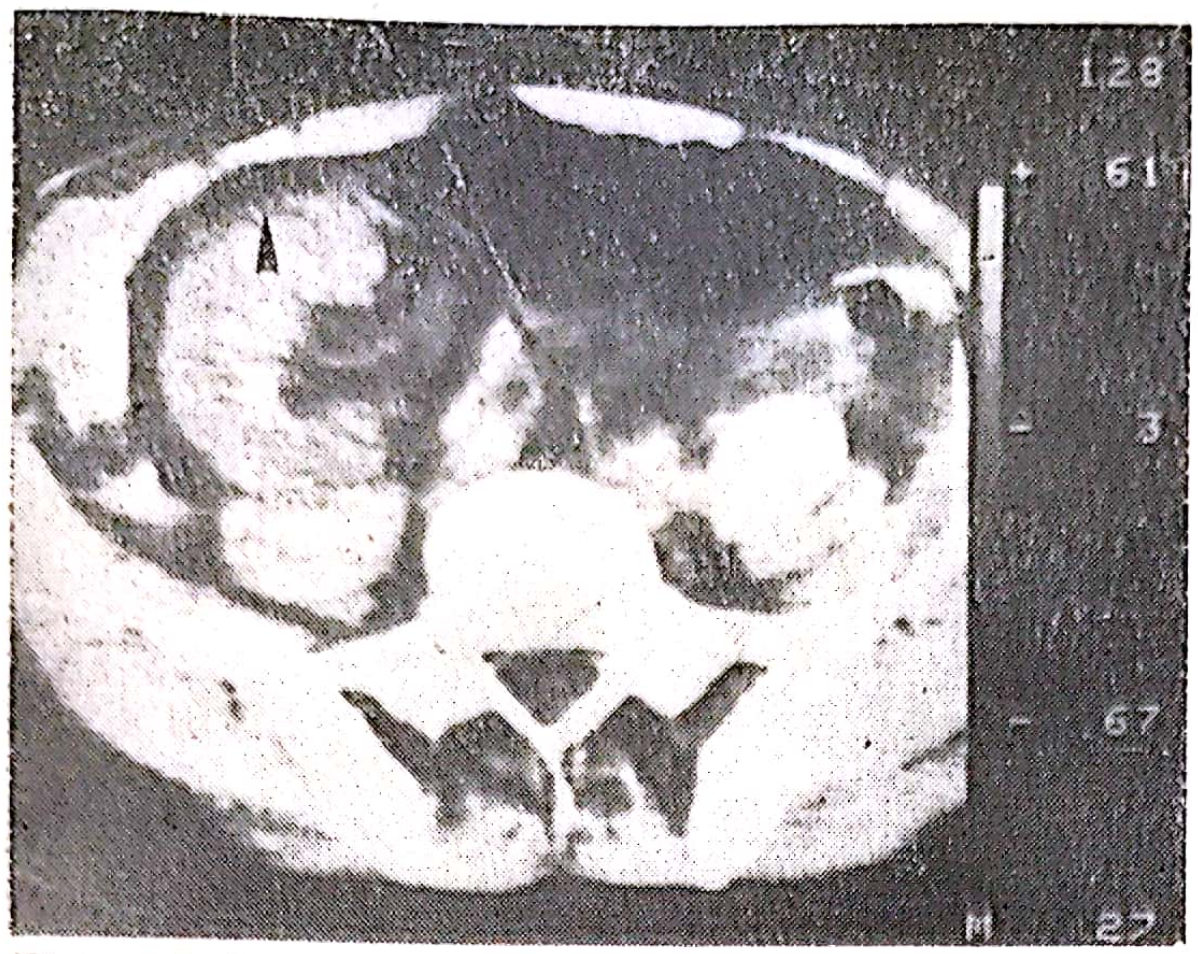

Fig. 10.18. Transplant renal pelvin drept, cu hematom foarte mic perirenal postoperator (vîrf de săgeată).

EXPLORAREA CT A RETROPERITONEULUI

Rostul CT în explorarea spațiului retroperitoneal este acela de a studia glanda suprarenală, structurile vasculare și ganglionii limfatici.

STUDIUL GANGLIONILOR LIMFATICI

Reprezintă în acest moment un gest obligatoriu în toate tumorile testiculare. Scopul acestei investigații sistematice este acela de a inventaria eventualele leziuni metastatice și de a stabili atitudinea terapeutică cea mai corectă. Limfaticele testiculare urmează traiectul pachetului vascular testicular și au o primă stație ganglionară în ganglionii din hilul renal. Aceștia sînt ganglioni situați lateral de grupul lomboaortic, deci nu se opacifiază la limfografie. De aici metastazele interesează ganglionii lomboaortici și apoi, pe calea ganglionilor mediastinali, metastazele ajung hematogene și de aici pulmonare și hepatice.

Studiile chirurgicale pe serii mari de cazuri au precizat o anumită electivitate a difuzării metastazelor.

Testiculul drept dă metastaze ce depășesc curent linia mediană, fără stații obligatorii de aceeași parte (fig. 10.19).

Testiculul stîng preferă grupul paraaortic stîng, urmat de grupul preaortic și apoi de grupul interaorticocav. Nu șuntează niciodată ganglionii de aceeași parte pentru a depăși linia mediană.

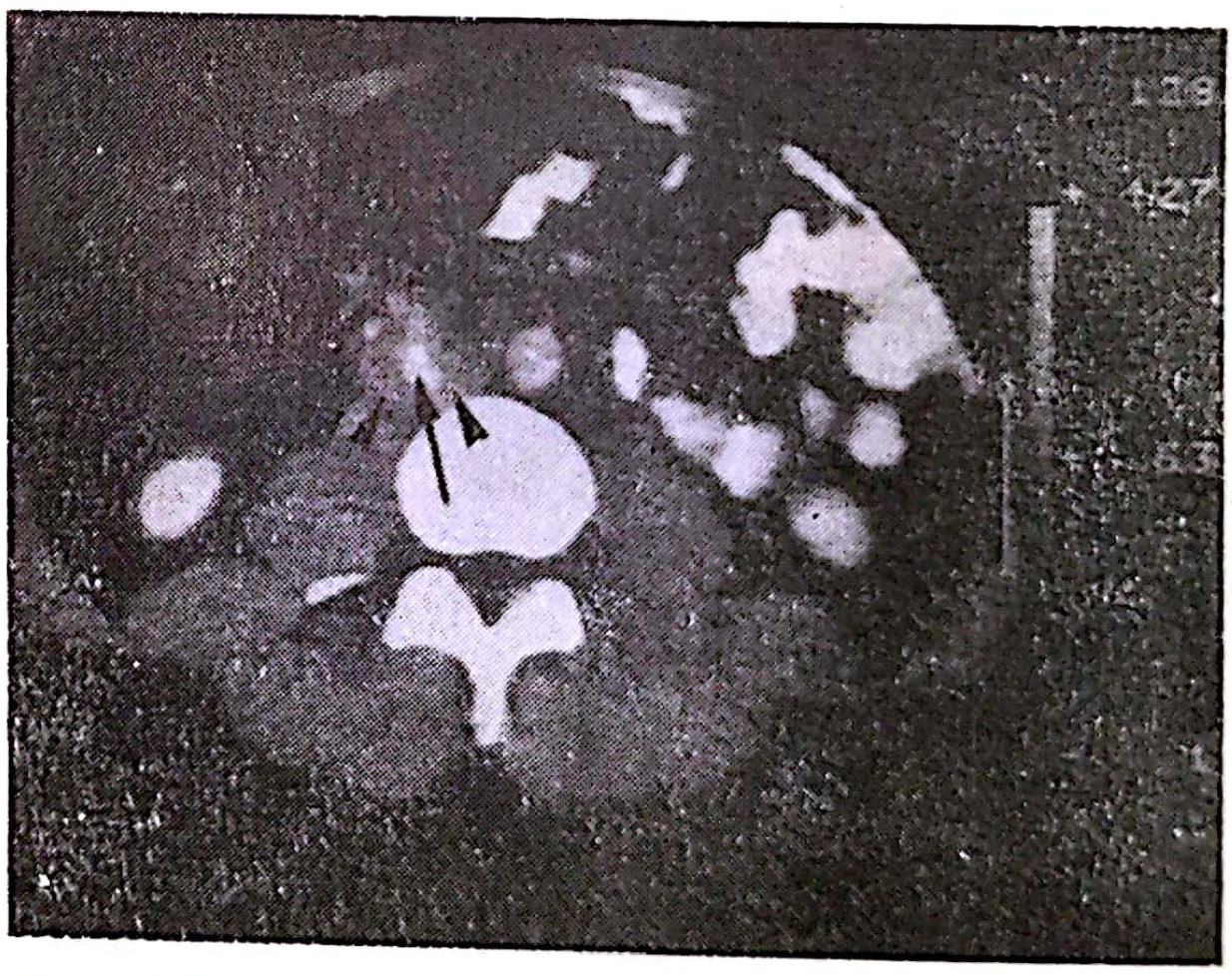

Fig. 10.19. Adenopatii izolate (vîrfuri de săgeată), situate în jurul venei cave inferioare (săgeată), al cărei lumen este îngustat. Tumoare testiculară.

Determinările ganglionilor iliaci, inghinali și femurali sînt posibile dar rare. Se datoresc numai existenței unor căi colaterale sau interesării epididimului sau a pielii scrotului în cadrul procesului tumoral.

Utilizarea de rutină a CT a făcut ca limfografia să devină o metodă de investigație de ordin secundar din următoarele rațiuni :

— CT vizualizează ganglionii hilari și suprahilari pe care limfografia nu-i poate aborda ;

— CT permite inventarierea completă, extinsă a tuturor grupelor din spațiul retroperitoneal superior și din pelvis, precum și dimensiunile exacte ale masei tumorale metastatice de tratat ;

— de asemenea CT poate inventaria și metastazele organelor parenchimatoase.

Limfografia își păstraează valoarea numai pentru precizarea modificărilor metastatice din ganglionii nemăriți de volum, știut fiind că CT operează cu un criteriu diagnostic indirect, și anume *dimensiunea ganglionilor*. Este considerat cert patologic orice ganglion cu diametrul mai mare de 2 cm și probabil patologic, cel cu diametrul între b,5 și 2,0 cm.

Urmărirea CT a efectului terapiei specifice este de mai mică valoare, deoarece modificările de volum nu sînt un test sigur de eficiență a tratamentului, iar fibroza postiradiere nu poate fi diferențiată densimetric de extinderea tumorală.

STUDIUL MARILOR VASE

Aorta are o poziție greu de modificat de către procesele tumorale, care mai degrabă aderă de ea și o înglobează în procesul tumoral. Modificările de poziție a aortei sînt mai obișnuite la copil. Dintre ramurile emergente ale aortei abdominale, arterele renale urmează traiectul de deplasare a rinichiului împins. Calibrul lor crește în orice formă de tumoare primitiv renală. Blocurile metastatice ganglionare le pot obstrua prin compresiune. Celelalte ramuri viscerale abdominale (artera mezenterică superioară, trunchiul celiac și ramurile hepatică și splenică) își pot modifica lungimea și traiectul în funcție de modul în care se deplasează prin împingere, organul a cărui irigație o asigură.

Studiul venei cave inferioare urmărește două obiective :

— punerea în evidență a traiectului și numărului venelor cave pentru diagnosticul unor anomalii congenitale (ureterul retrocav) sau în diagnosticul diferențial al adenopatiilor paraaortice stîngi care pot fi simulate de o venă cavă inferioară stîngă ;

— aprecierea gradului de permeabilitate în cadrul stadializării locoregionale a tumorilor.

Asociat studiului de permeabilitate a venei cavei inferioare se face și studiul venei renale de partea rinichiului tumoral. Este necesară utilizarea unei tehnici de investigații corecte, care să elimine prin existența unui flux venos constant de injectare aspectul de *„flux spălat“ care simulează trombusul.*

Studiul neinvaziv al permeabilității venoase constituie unul din aporturile majore ale CT în stadializarea tumorilor renale și retroperitoneale.

STUDIUL GLANDELOR SUPRARENALE

Aspectul morfologic al glandelor suprarenale trebuie încadrat în contextul mai larg al studiului lojei suprarenale. În acest sens, tumorile regiunii respective trebuie încadrate în trei categorii distincte :

— tumori suprarenale secretorii ;
— tumori suprarenale nesecretorii ;
— tumori neglandulare suprarenale.

Tumori suprarenale secretorii : sînt tumori care apar în contextul clinic al unor sindroame endocrine bine individualizate:

a) *Sindromul Cushing*. Este atribuit, în 70% din cazuri, adenoamelor de corticosuprarenală sau adenoamelor ACTH-secretorii cu localizări ectopice.

Adenoamele de corticosuprarenală (dintre care 10% sînt adenocarcinoame) au următoarele caracteristici :

— sînt tumori mari bine delimitate, fără semne de infiltrație de vecinătate ;

— sînt hipodense (prin conținut mare de lipoizi). Hipodensitatea este uniformă pe toată suprafața de secțiune, iar în anumite cazuri poate căpăta caracter pseudochistic în zona centrală. Densitatea spontană este de obicei de cca 0 HU, pentru pseudochisturi putînd coborî și la —30 pînă la —50 HU ;

— fixarea contrastului se face mai slab decît în alte organe parenchimatoase ;

— se asociază de obicei cu inhibiție secretorie a glandei suprarenale controlaterale, tradusă CT prin atrofia sau menținerea, în mare, a glandei în limitele dimensiunilor normale (prin păstrarea nealterată a medulosuprarenalei, ceea ce asigură volumul restant al glandei).

Aceste criterii de bază pentru diagnosticul pozitiv al adenomului de corticosuprarenală trebuie privite cu rezerva de rigoare, deoarece nu există o proporționalitate între dimensiunile tumorii și amploarea sindromului endocrin. În contrapartidă este de notat că la randamentul general de diagnostic al tumorilor glandei suprarenale, care este de peste 90%, cel din sindromul Cushing ajunge la 100% grație bogăției de țesut gras retroperitoneal — caracter specific bolii.

Localizările ectopice ale tumorii nu au nici o predilecție pentru anumite regiuni.

b) *Hiperaldosteronismul primar*. CT este metoda de elecție pentru diferențierea aldosteronismului primar prin hiperplazie glandulară (25%) de cel prin adenom (75%).

Spre deosebire de adenomul din sindromul Cushing, randamentul de diagnostic în adenomul hiperaldosteronic este mult mai mic, de cca 70%, din cauza sărăciei de țesut adipos.

Caracteristica adenomului din hiperaldosteronism este dimensiunea mică a tumorii, de ordinul a 2—3 cm diametru. De aici derivă două fapte esențiale :

— CT este prima metodă de *imaging* care se folosește în diagnosticul hiperaldosteronismului primar, celelalte metode nefiind de luat în considerație ca randament de diagnostic ;

— absența unei modificări de volum a glandei nu exclude existența bolii dacă aceasta a fost confirmată biochimic.

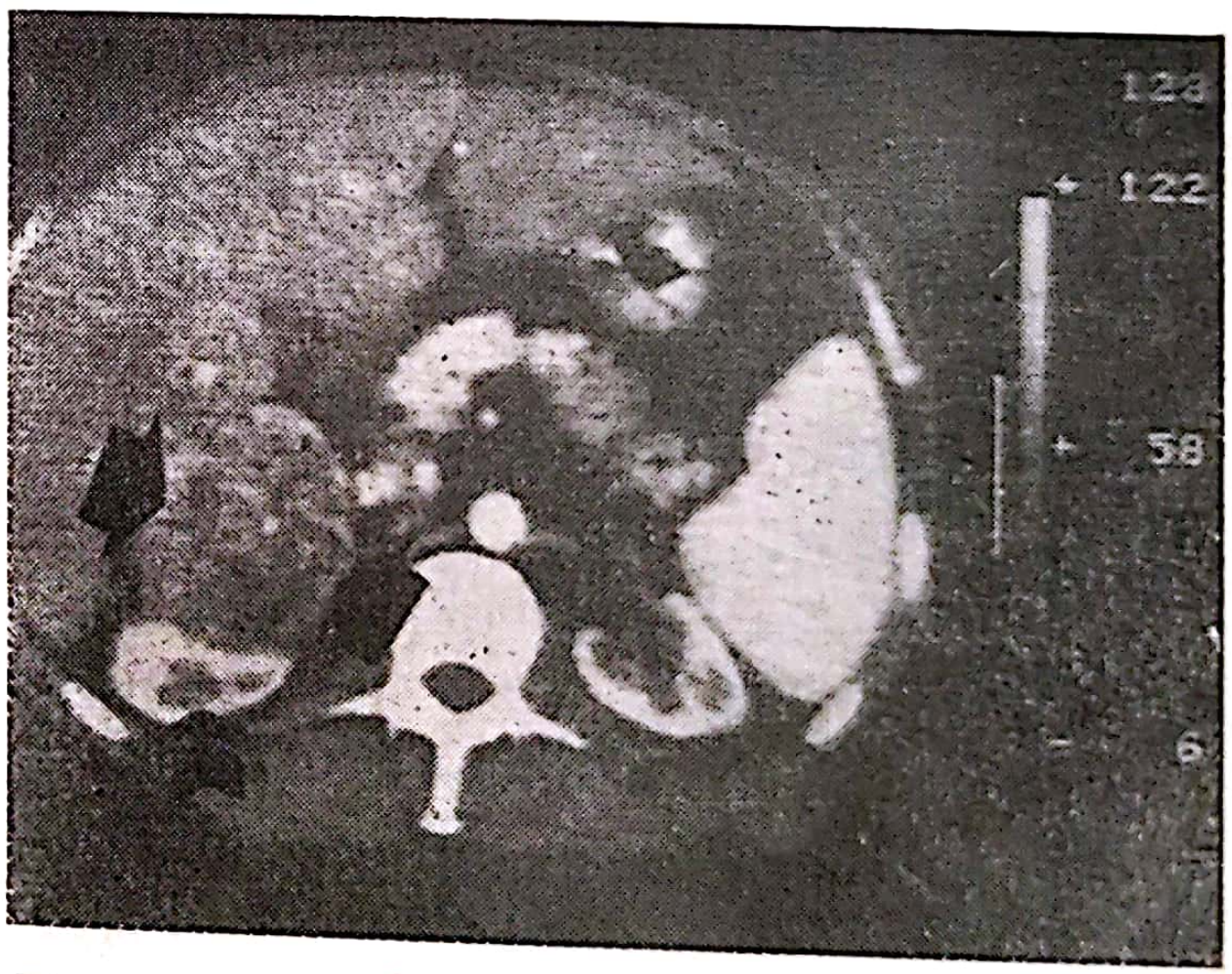

Fig. 10.20. Feocromocitom ; tumoare hipervasculară a glandei suprarenale drepte (săgeți mari), care împinge rinichiul (săgeată mică), la un bolnav cu hipertensiune arterială paroxistică (300/120 mm Hg) și determinări biochimice certe pentru feocromocitom confirmat histopatologic.

c) *Feocromocitomul*. Fiind o tumoare hipertensinogenă devine necesar ca explorarea CT să fie precedată obligatoriu de explorarea biochimică și echografică (fig. 10.20).

Se caracterizează CT prin :

— aspectul pseudochistic al tumorii, care este delimitată de o margine de țesut gras care simulează un perete chistic ;

— aspectul foarte frecvent hipervascular, de „gheme vasculare“ ce au un caracter angiomatos de încărcare rapidă ;

— dimensiunile tumorii neconcordante cu nivelul cantitativ al dozărilor hormonale, în general fiind vorba de tumori mari ;

— feocromocitomul se prezintă cel mai frecvent dintre toate tumorile glandei suprarenale în localizări ectopice, adiacente marilor vase (aorta și vena cavă inferioară, cel mai adesea la nivelul organului Zuckerkandl).

Dintre celelalte metode de diagnostic, arteriografia selectivă are mai mare specificitate în diagnosticul feocromocitoamelor hipervasculare și în stabilirea caracterului blastomatos al tumorii.

În schimb CT este superioară în stabilirea existenței metastazelor hepatice sau ganglionare în cele 6—10% situații de tumori maligne.

Tumori suprarenale nesecretorii

Sînt în general descoperiri accidentale, cu excepția adenocarcinomului suprarenalei. Sînt în general adenoame care nu se deosebesc cu nimic din punct de vedere CT de adenoamele secretorii.

Au în general dimensiuni mari și simptomatologie practic nulă.

Dintre tumorile benigne, singura cu caracter CT specific este mielolipomul, considerat a fi cea mai hipodensă dintre toate tumorile suprarenalei.

Tumorile neglandulare suprarenale

Sînt dominate de două tipuri de tumori :

— tumorile renale de pol superior ;

— limfoamele retroperitoneale.

Tumorile renale păstrează caracterele specifice tumorii Grawitz, și anume aspectul pseudochistic, caracterul infiltrativ și metastazant. Elementul cel mai dificil de diagnostic este precizarea apartenenței tumorii la rinichi. Arteriografia selectivă este adesea un adjuvant obligatoriu al diagnosticului diferențial.

Limfoamele sînt mase tumorale mari, cu determinări ganglionare dominante simptomatologic și cu infiltrație precoce în organele vecine (ficat, splină, pancreas).

EXPLORAREA CT A PELVISULUI

CT este destinată explorării în pelvis în special a vezicii urinare și a organelor genitale, ambele cu zonele lor limitrofe.

VEZICA URINARĂ

În neoplaziile vezicii urinare CT este mai puțin operantă cînd tumorile au dimensiuni reduse. Valoarea ei constă în posibilitatea de a vizualiza corect extinderea tumorală intraparietală și extravezicală (fig. 10.21). Aceasta apare la început ca o umbrire a grăsimii perivezicale, iar apoi ca o masă tumorală francă, ce se dezvoltă în afara vezicii. Rămîne în general cea mai bună metodă de cunoaștere preoperatorie a invaziei mușchiului obturator intern, a reperelor osoase, a veziculelor seminale (fig. 10.22). Absența grăsimii dintre vezică și prostată sau între vezică și vagin face nesigură interpretarea aspectelor posibile de infiltrație a acestor organe.

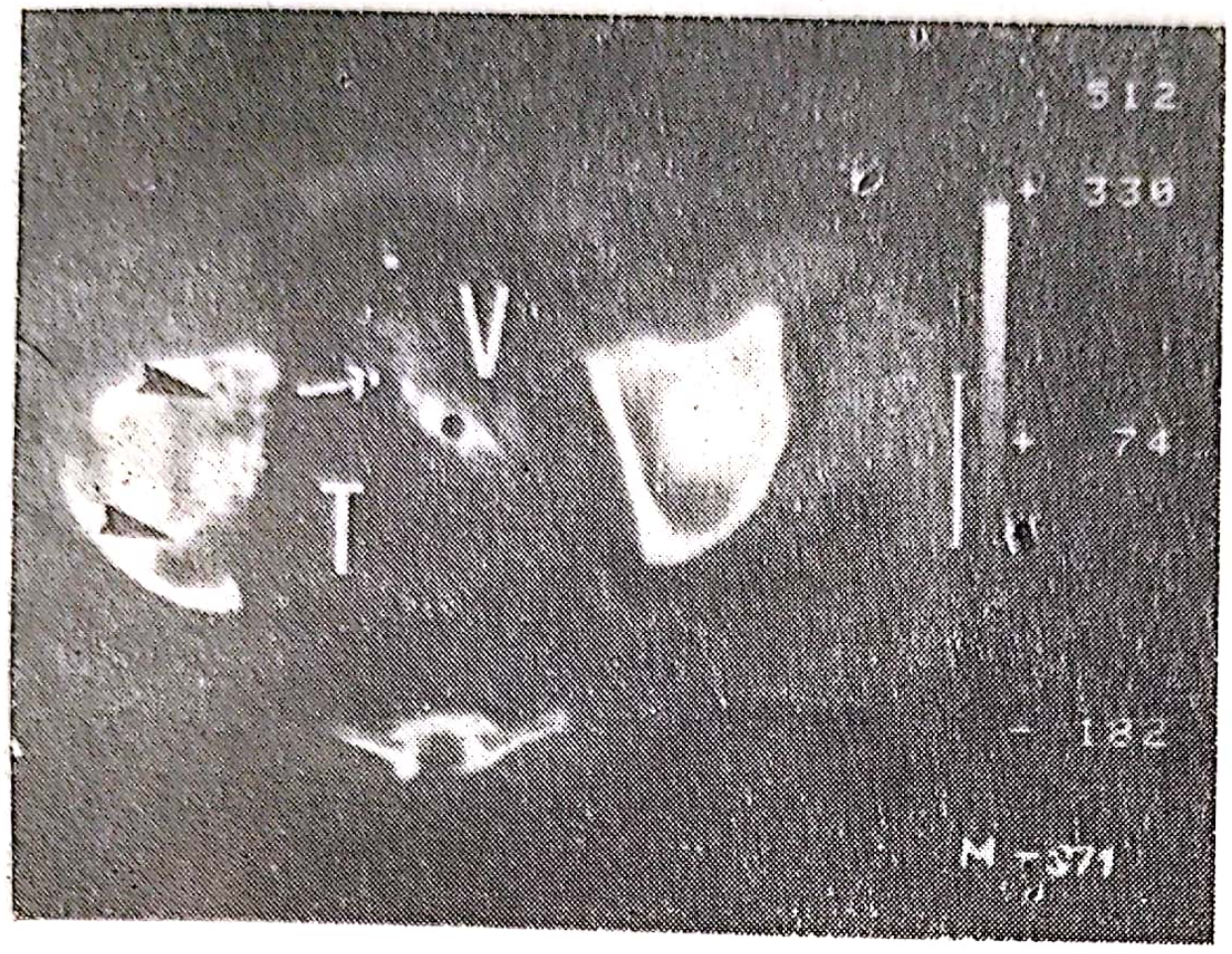

Fig. 10.21. Tumoare vezicală (*T*) invadantă în pelvis pînă în masa osului coxal, la nivelul fundului articulației coxofemurale (vîrfuri de săgeată); *V* = vezica redusă de volum, conținînd urină și gaz (punct alb *M* = − 971 HU). Masa tumorală conține calcifieri (punct negru), (după electrocoagulări repetate, și bule de gaz (săgeată) prin necroză infectată.

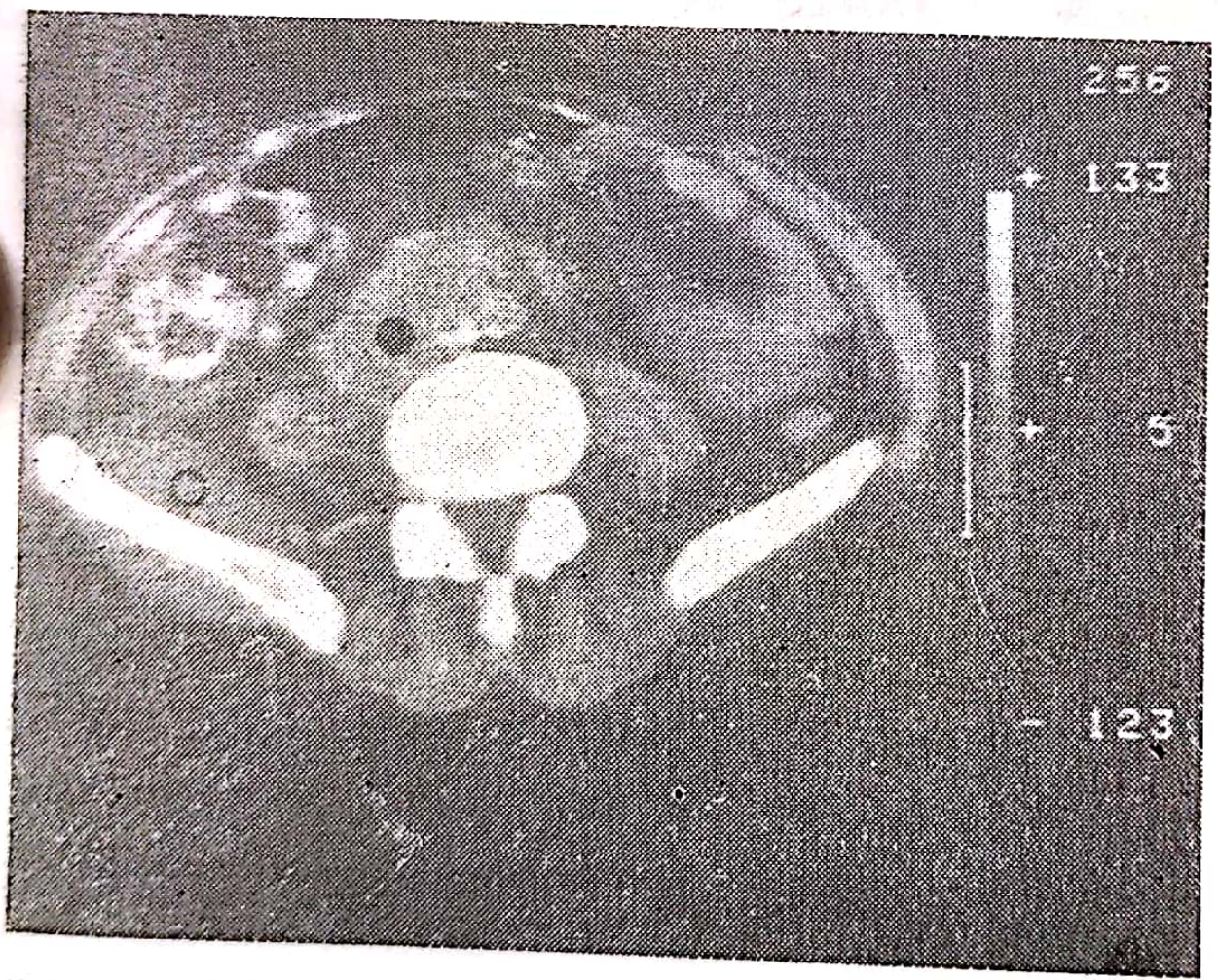

Fig. 10.22. La același caz din figura 10.21: se vede infiltrația mușchiului obturator intern (cerc) și masa adenopatică prevertebrală (punct), care înglobează vena cavă inferioară.

În ceea ce privește metastazele ganglionare, CT poate evidenția precoce determinările ganglionilor iliaci externi, considerați a fi prima stație de metastazare. Studiul întregului lanț ganglionar aferent este obligatoriu.

Procentul de erori este mai mare decît la alte organe, randamentul global de diagnostic al expansiunilor extravezicale fiind de cca 80%.

Arteriografia supraselectivă și limfografia sînt însă și mai puțin fiabile în diagnosticul de extindere al tumorilor vezicale.

PROSTATA

Nu beneficiază în mod deosebit de studiul CT. Rămîn ca posibile utilizările în: depistarea adenopatiilor metastatice ale adenocarcinomului prostatic, dimensiunile și extinderea tumorii propriu-zise, *planning*-ul corect de iradiere, urmărirea postoperatorie.

TESTICULUL ECTOPIC

Pentru punerea în evidență a unui testicul necoborît în pelvis s-au folosit metode variate: arteriografia și venografia selectivă și echografia. Dintre ele, primele sînt foarte laborioase și iradiante, iar echografia este ideală pentru punerea în evidență a testiculului oprit în canalul inghinal sau în pelvisul inferior, dar dă randament sub limita acceptabilă în localizările abdominale sau pelvine superioare.

Testiculul ectopic apare la CT, indiferent de localizare (cu opacifierea prealabilă a anselor intestinale și cu studiul obligatoriu cu contrast pentru diferențierea vaselor), ca o masă tumorală ovoidă, de densitatea structurilor moi, localizată de-a lungul traiectului de coborîre.

În cazul testiculului atrofic, limita de vizualizare este de 1 cm diametru, testiculul mai mare de 2—2,5 cm diametru trebuie considerat tumoral.

Metodele angiografice se pot folosi numai în cazul eșecului CT.

PELVISUL POSTCISTECTOMIE

CT este superioară ca randament explorării cu bariu a segmentului inferior al colonului (recidiva poate fi la distanță) și a echografiei (în special imediat postoperator). Se pot pune în evidență complicațiile postoperatorii imediate (urinomul, limfocelul, abcesul), metastazele la distanță și recidiva locală.

Recidiva apare ca masă izolată, la distanță de intestin, cu centrul necrozat și în rest, cu densitatea țesuturilor moi. Tehnica de examinare implică opacifierea intestinului cu Gastrografin diluat și a vaginului cu tampon îmbibat în substanță de contrast diluată.

Dintre colecțiile postoperatorii, cel mai ușor de identificat este urinomul care are densitate foarte apropiată de a apei și, eventual, se încarcă cu substanță de contrast.

ROLUL CT ÎN TRATAMENTUL RADIOTERAPIC CORECT AL UNOR TUMORI ALE APARATULUI URINAR

În general, în momentul actual, orice *planning* de terapie cu energii înalte implică în mod obligatoriu un calcul de curbe izodoze pe calculator, cu ajutorul secțiunilor obținute pe computer-tomograf.

Dintre toate tumorile aparatului urinar cele care beneficiază în cel mai înalt grad de această tehnică sînt cele ale organelor din cavitatea pelvină.

TUMORILE VEZICALE

Extinderile volumului-țintă primar, precum și punerea în evidență și inventarierea exactă a adenopatiilor permit stabilirea unui cîmp de iradiere corect ca întindere și adîncime. Aici esențialul este să se precizeze riguros și corect rapoartele tumorii cu organele vecine, în special cu rectul.

CARCINOMUL DE PROSTATĂ

Stadializarea clinică prin tact rectal este în general incorectă, în sensul că extinderea tumorii este apreciată incomplet, de regulă mai mică decît cea reală. Extinderea reală se obține numai prin secțiuni axiale de CT. Secțiunile CT sînt singurele care pot aprecia corect extinderea laterală a tumorii, precum și interesarea eventuală a veziculelor seminale.

TUMORILE TESTICULARE

CT permite o bună cunoaștere a adenopatiilor hilului renal și lomboaortice, deci permite stabilirea foarte corectă a cîmpurilor de iradiere. Dat fiind că nu poate preciza prezența leziunilor metastatice în ganglionii mici, în mod ideal CT trebuie corelată cu limfografia, dar ea rămîne metoda esențială de stabilire a volumului-țintă și a extinderii peritumorale.

În prezent, la șapte ani de la instalarea primelor computer-tomografe operaționale de corp, metoda CT și-a dovedit pe deplin valoarea. Pe măsura înlocuirii ei în timp cu aparatele de rezonanță magnetică nucleară, se va elimina și iradierea ca unul din dezavantajele metodei.

BIBLIOGRAFIE

1. BAERT A. L., WACKENHEIM A., JEANMART L. — Atlas of pathological computed tomography, vol. 2, Springer-Verlag, New York, 1980, p. 10—43.
2. BALFE D. M., McCLENNAN B. L., STANLEY R. J., WEYMAN P. J., SAGEL S.S. — Evaluation of renal masses considered indeterminate by computed tomography, *Radiology*, 1982, 142, 421—428.
3. BERNARDINO M. E., DE SANTOS L. A., JOHNSON D. E., BRACKEN R. B. — Computed tomography in the evaluation of post-nephrectomy patients, *Radiology*, 1979, 130, 183—187.
4. FEDERLE M. P., GOLDBERG H. I., KAISER J. A., GOODMAN P. C., ROBERTS J., MALL J. C. — Computed tomography of urinary calculi, A.J.R., 1981, 136, 255—358.
5. HARRIS R. D., SEAT S. G. — Value of computerized tomography in evaluation of kidney, *Urology*, 1978, 12, 729—732.
6. HAVRILLA T. R., REICH N. E., SEIDELMANN F. E., HAAGA J. R. — Computed tomography of the kidneys and retroperitoneum. Current status, *J. comput. Assist. Tomogr.*, 1978, 2, 227—240.
7. HEINZ E. R., DUBOIS P. J., DRAYER B. P., HILL R. — A preliminarry investigation of the role of dynamic computed tomography in renovascular hypertension, *J. comput. Assist. Tomogr.*, 1980, 4, 63—66.
8. LOVE L., CHURCHILL R. J., REYNES C. J., SCHUSTER G. A., MONCADA R., GIBSON D. — Computed tomography of extraperitoneal spaces, AJR, 1981, 136, 781—789.
9. LOVE L., REYNES C. J., CHURCHILL R., MONCADA R. — Third generation CT scanning in renal disease, *Radiol. clin. N. Amer.*, 1979, 17, 77—90.
10. MAGILNER A. D., OSTRUM B. J. — Computed tomography in the diagnosis of renal masses, *Radiology*, 1978, 126, 715—718.
11. SAGEL S. S., STANLEY, R. J., LEVITT R. G., GEISSE G. — Computed tomography of the kidney, *Radiology*, 1977, 124, 359—370.
12. STANLEY R. J., SAGEL S. S., FAIR W. R. — Computed tomography of the genitourinary tract, *J. Urol.*, 1978, 119, 780—782.
13. TAKAO R., AMAMOTO Y., MATSUNAGA N., TASAKI T., KAKIMOTO S., ITO M., FUJII H., FUTAGAWA S., SEKINE I. — Computed tomography of multicystic kidney, *J. comput. Assist. Tomogr.*, 1980, 4, 548—549.

11. SEMEIOLOGIA CLINICĂ A APARATULUI UROGENITAL

V. NEAGU

Bolile aparatului urogenital se manifestă clinic prin simptome sau semne care uneori atrag atenţia de la început asupra organului bolnav, dar alteori este necesară interpretarea cu atenţie a simptomului şi coroborarea cu alte semne pentru a pune în evidenţă organul afectat şi eventual cauza care a declanşat suferinţa. Numai printr-o analiză minuţioasă a simptomelor şi semnelor se pot indica explorările necesare (laborator, radiologie, izotopice, endoscopice) pentru stabilirea diagnosticului. Nici una din explorările citate nu trebuie făcută fără discernămînt clinic, ori acest deziderat impune o bună cunoaştere a semeiologiei aparatului urogenital.

În general, simptomele sau semnele pentru care un bolnav se prezintă la urolog sînt următoarele: dureri, tulburări de micţiune, urini tulburi sau sanguinolente, modificări ale diurezei, tumori lomboabdominale, pelvine sau scrotale, stări febrile.

DURERILE DE ORIGINE UROGENITALĂ

Durerea, prin localizarea ei, atrage uneori atenţia asupra aparatului urogenital, mai ales cînd este însoţită şi de o anumită iradiere. Alteori, datorită inervaţiei senzitive comune, durerea poate prezenta localizări care simulează boli gastrointestinale sau ginecologice.

DUREREA LOMBARĂ SAU LOMBOSACRATĂ

Este una din cauzele frecvente ale consultaţiilor de urologie, deşi într-un procent destul de mare poate fi de origine extraurinară.

Durerea datorită unei cauze renale este simţită în unghiul costovertebral şi în flanc, de-a lungul coastei a XII-a, adesea difuzînd în aria subcostală spre ombilic şi hipogastru (T_{10}—T_{12}). Durerea datorită unei boli renale este consecinţa distensiei capsulei renale, aşa cum se întîmplă în pielonefrita acută sau obstrucţia pieloureterală. În bolile cu evoluţie cronică, în care distensia capsulei se face lent, durerea poate lipsi chiar pînă cînd s-a ajuns la distrugerea parenchimului renal (pielonefrită cronică, pionefroză tuberculoasă, cancer renal etc.).

Durerea lombară asociată cu un simptom urinar precizează mai uşor originea ei.

Totdeauna trebuie notate caracterele durerii : violentă sau surdă, continuă sau intermitentă, spontană sau provocată de eforturi, capricioasă sau calmată prin repaus. În durerile cu caracter provocat etiologia litiazică trebuie luată în considerare.

COLICA RENALĂ

Este o durere lombară violentă, cu debut brusc, de obicei cu exacerbări care determină bolnavului o stare de agitație în căutarea unei poziții antalgice. Iradierea durerii în jos, de-a lungul ureterului, spre hipogastru, organele genitale sau regiunea inghinală este uneori caracteristică. Bolnavul cu o colică renală este de obicei afebril, hipertermia apărînd numai în cazurile de retenție septică bazinetală. Palparea regiunii lombare exacerbează durerea și uneori se constată contractură antalgică. De asemenea, palparea hemiabdomenului respectiv poate fi dureroasă. Pulsul este normal sau bradicardic.

Substratul fiziopatologic al durerii în colica renală este distensia bruscă a bazinetului, distensia capsulei renale, consecință și/sau a spasmului pielic, determinat de un calcul pielic angajat în joncțiunea pieloureterală, calcul ureteral, cheag sau un depozit purulent pe ureter, o cudură ureterală etc. Cînd colica renală se însoțește de polakiurie și tenesme vezicale, se poate suspiciona o cauză ureterală juxtavezicală, de obicei un calcul sau o leziune a meatului ureteral (tumoare, strictură) etc. Etiologia mai poate fi și extraurinară, juxtaureterală : anexită, spermatocistită și, îndeosebi, apendicită retrocecală sau chiar flegmon apendicular.

Creșterea presiunii intrabazinetale prin dilatație sau spasm, depășind presiunea de filtrare, determină oprirea funcției renale. De aceea, la urografie se observă lipsa secreției renale de partea colicii (rinichi mut urografic prin spasmul arteriolelor aferente glomerulare), sau impregnarea parenchimului cu substanță de contrast prin spasmul mușchiului circular al papilei.

În plină colică sau în perioada de acalmie, din anamneză se poate aprecia sediul obstacolului ureteral, după cum iradiază durerea : în ureterul lombar iradiază în testicul (T_{11}—T_{12}) ; în ureterul lomboiliac iradiază în partea dreaptă în punctul M. Burney și poate simula o apendicită, iar pe partea stîngă poate simula diverticulita sau alte boli ale sigmoidului sau colonului descendent (T_{12}—L_1). Trebuie reținut că uneori în obstrucția ureterului pelvin, ca și în stenozele congenitale, nu există durere renală și nici ureterală.

Dacă examenul clinic și cel radiologic nu precizează cauza urologică a durerii, trebuie căutate alte cauze care pot provoca dureri lombare, uneori sub formă de colică.

Boli ale articulațiilor costovertebrale pot produce iritații sau presiune pe nervii costali. Cînd acestea se localizează la T_{10}, T_{11}, T_{12}, durerea costovertebrală iradiază în hipogastru și este ameliorată în unele poziții.

Spondiloza, discopatia, radiculitele pot simula durerea renoureterală.

Zona zoster pe traiectul nervilor intercostali, abdominogenitali, femural, determină dureri care pot fi confundate la început cu o colică renală.

Diagnosticul pozitiv al colicii renale întîmpină uneori dificultăți datorită faptului că rinichiul primește inervația de la mai multe segmente medulare (T_{10}, T_{11}, T_{12}, L_1, L_2), ceea ce face ca durerea să fie difuză, iar datorită conexiunilor nervoase complexe ale rinichiului și ale căilor urinare cu parasimpaticul toracic, cu nervii splanhnic și pneumogastric, cu ganglionii mezenterici, pot apărea tulburări și din partea altor organe : tahipnee, bradicardie, vărsături, pareză intestinală. Așa se explică de ce un calcul ureteral este confundat cu o apendicită acută sau chiar cu un ulcer perforat, ceea ce nu este chiar așa de grav, dar se întîmplă și invers, cînd o apendicită acută, un abces apendicular sau chiar un ulcer perforat sînt confundate cu o colică renală, ceea ce este foarte grav, deoarece poate costa chiar viața bolnavului. De aceea, orice durere lombară cu iradieri abdominale la care se asociază și semne digestive, necesită explorări de urgență, de laborator și radiologice pentru stabilirea în primul rînd a diagnosticului topografic și apoi a celui etiologic.

DUREREA ABDOMINALĂ

Bolile aparatului urinar se pot manifesta și prin dureri cu localizare abdominală a căror interpretare întîmpină uneori mari dificultăți. Sediul abdominal difuz al durerii sau cu localizare periombilicală, în hipocondru, sau în fosa iliacă, atrag de obicei atenția asupra organelor intraperitoneale. Cînd durerea nu este prea violentă și nici însoțită de alte semne digestive, deci nu se pune problema unui diagnostic de urgență, examenele complementare vor stabili originea urinară a durerii abdominale (litiază renală, ureterală, hidronefroză, tumoare renală etc.).

De asemenea, hemoragia intrachistică a unui chist renal situat polar inferior se poate manifesta prin durere uneori de tip colicativ, în hipocondru. Evoluția ventrală a tumorii este înșelătoare și numai examenul clinic atent, prin căutarea contactului lombar și urografia pot preciza situația retroperitoneală și renală a formațiunii.

Cînd durerea este vie și însoțită de vărsături, meteorism, absența scaunelor și a gazelor etc., se impune un diagnostic de urgență.

Intestinul și rinichiul au, în mare parte, o inervație comună, prin plexurile solar și lomboaorticorenal și prin ganglionii mezenterici. Orice iritație cu punct de plecare renoureteral duce la o excitație a plexurilor perirenoureterale, urmată de reflexe renointestinale de paralizie sau spasm, care se transmit pe calea nervilor mezenterici. Reflexul renal de iritație al splanhnicului produce spasm al pilorului ; iritația pneumogastricului deschide orificiul cardiei și prin apariția mișcărilor antiperistaltice ale stomacului se produc vărsături. La nivelul intestinului, splanhnicul poate produce o paralizie intestinală, iritația ganglionului mezenteric superior poate determina un spasm al sfincterului ileocecal, iar a celui inferior, un spasm anal ; astfel se explică apariția parezei intestinale, a meteorismului.

Durerea abdominală, vărsăturile, meteorismul pun în discuție în primul rînd o boală digestivă : ocluzie intestinală, apendicită sau colecistită acută, o perforație a unui organ cavitar, o pancreatită acută. Examenul atent al bolnavului relevă uneori că regiunea lombară este sensibilă la presiune. Faptul că bolnavul este agitat, se mișcă, pledează în favoarea originii renale a sindromului abdominal. Bolnavul cu o afecțiune peritoneală acută este de obicei imobil.

Starea pulsului de asemenea poate fi un argument în favoarea unei cauze extraperitoneale. În abdomenul acut, pulsul este totdeauna tahicardic ; în sindromul pseudoocluziv, de origine renoureterală pulsul poate fi normal, bradicardic sau, chiar cînd este tahicardic, nu ajunge la frecvența din abdomenul acut. De aceea, în sindromul abdominal pseudoocluziv se cere un examen sumar de urină ; prezența puroiului, a hematiilor va fi în favoarea originii renale. De asemenea pe radiografia renovezicală se poate vedea un calcul, iar urografia poate indica prezența unui calcul transparent la razele X sau răsunetul unui calcul pieloureteral (rinichi mut urografic sau ureterohidronefroză deasupra obstacolului), demonstrînd astfel originea renală a sindromului. Nu trebuie însă uitat că descoperirea unei cauze urinare nu exclude posibilitatea unei urgenţe abdominale şi, ca atare, investigarea trebuie făcută şi în acest sens.

DUREREA PELVIPERINEALĂ

Leziuni ale ureterului terminal, vezicii, veziculelor seminale, prostatei, uretrei posterioare, uretrei feminine, pot determina dureri cu topografie pelviperineală, care, cînd iradiază în uretră sau în gland, atrag atenţia asupra aparatului urinar. Asocierea tulburărilor de micţiune (polakiurie, disurie) marchează şi mai mult originea urinară, mai ales cînd urina este purulentă sau sanguinolentă. Orice boală a unui organ din vecinătatea imediată a ureterului terminal, a vezicii, prostatei şi uretrei, poate determina însă, pe lîngă dureri pelviperineale, şi tulburări de micţiune. Examenul regiunii hipogastrice, tactul rectal combinat cu palpare hipogastrică, tactul vaginal, vor da uneori indicaţii preţioase asupra etiologiei.

Cauzele extraurinare întîmpină însă uneori dificultăţi de diagnostic, cînd la durere se adaugă tulburări de micţiune. De obicei se caută un diagnostic urologic care să explice aceste tulburări. În realitate însă, această simptomatologie poate fi datorită unei apendicite, unui chist hidatic situat retrovezical, unei anexite sau unei pelviperitonite, unei tumori ileale sau rectosigmoidiene.

Examenul clinic obiectiv poate decela uneori cauza urinară a simptomatologiei. La tactul rectal sau vaginal se poate palpa o leziune ureterală terminală, infiltraţia tumorală a peretelui vezical sau inflamaţia ţesutului perivezical ; tactul rectal evidenţiază de asemenea leziuni inflamatorii sau tumorale ale prostatei, veziculelor seminale, uretrei membranoase. Epididimita acută poate determina la început dureri în abdomenul inferior, înaintea apariţiei durerii epididimare, durere care, cînd este situată în partea dreaptă, poate simula apendicita.

Cînd examenul clinic nu găseşte adevărata cauză, se recurge la explorări radiologice care pot pune în evidenţă o litiază ureterală, vezicală sau prostatică, o ureterită terminală, un rinichi ectopic pelvin, o vezică rotundă, deformată, calculi vezicali transparenţi, vezică cu imagini lacunare etc. Cu ocazia urografiei se poate face şi o uretrocistografie micţională şi aprecia reziduul vezical.

Uneori este nevoie să se completeze aceste examene şi cu unul endoscopic : cancerul prostatei, endometrioza vezicală, cancerul vezical în fazele iniţiale întîmpină uneori dificultăţi de diagnosticare.

Dacă toate aceste explorări rămîn negative, se impune o radiografie de profil a coloanei lombare, pentru a evidenţia o eventuală spondiloză sau discopatie, care pot determina dureri pelviperineale.

DUREREA FUNICULOSCROTALĂ

De obicei această durere este produsă de un traumatism scrotal, torsiunea testiculului, a unei hidatide testiculare şi de infecţii ale epididimului sau ale testiculului. Este o durere mare, care de la testicul şi epididim, uneori se propagă de-a lungul cordonului pînă la abdomenul inferior şi chiar pînă la regiunea costovertebrală. Hidrocelul şi tumoarea de testicul nu se manifestă de obicei prin dureri. Varicocelul poate produce o jenă dureroasă în testicul, după eforturi fizice. Durerea în testicul mai poate apărea în cazul unui calcul ureteral din porţiunea lombară şi ca prim simptom al unei hernii inghinale incipiente. De asemenea, spondiloza, discopatia pot produce dureri în testicul.

TULBURĂRILE DE MICŢIUNE

POLAKIURIA (micţiuni frecvente)

Reprezintă un simptom des întîlnit în patologia urinară; cînd este unică, ridică dificultăţi de interpretare, deoarece poate avea la origine şi cauze extraurinare în timp ce asociată cu alte semne, este mai uşor de interpretat.

Este un simptom jenant pentru bolnav: cînd polakiuria este nocturnă, bolnavul nu se poate odihni; dacă este diurnă, nu poate activa; iar cînd este nocturnă şi diurnă, devine şi mai supărătoare. Atunci se adaugă usturimi mari în timpul micţiunii, viaţa devine chinuitoare, iar cînd este foarte intensă, cu micţiuni involuntare (inconştiente) simulînd incontinenţa, bolnavul devine un adevărat infirm, incapabil de muncă.

Mecanismele polakiuriei sînt variate:

Polakiurie prin reducerea capacităţii vezicale. Bolnavul urinează des pentru că rezervorul vezical şi-a micşorat capacitatea datorită unor cauze ca: hipertonie a musculaturii vezicale, consecinţa inflamaţiei mucoasei vezicale (cistită), inflamaţii perivezicale (pericistită), inflamaţiei întregului perete vezical (pancistită), sau scleroza muşchiului vezical ori prezenţa unei tumori pelvine care stînjeneşte vezica în expansiunea ei.

Polakiurie prin stagnare vezicală. Este mecanismul polakiuriei din obstacolele subvezicale, în faza de decompensare a detrusorului, caracterizată prin apariţia reziduului vezical. Prezenţa acestuia diminuă capacitatea utilă a vezicii.

Polakiuria prin poliurie. Bolnavul urinează frecvent pentru că are o diureză mare. Dacă diureza ajunge la 3—4 l, deci de trei ori mai mult decît normal, bolnavul va urina de trei ori mai frecvent, deci de 15 ori în 24 de ore. Această polakiurie poate fi ritmată de mese, în legătură deci cu ingestia de lichide în cantitate mare, sau este permanentă ca în unele boli renale (scleroza renală; boala polichistică), cît şi în diabetul pancreatic şi hipofizar. Este obligatoriu ca la orice bolnav cu polakiurie să se noteze diureza nocturnă şi diurnă.

Polakiuria prin iritabilitatea sfincterului neted sau a detrusorului. Uneori este datorită unor leziuni organice vezicale sau juxtavezicale ale colului sau juxtasfincteriene: leziuni inflamatorii ale colului sau uretrei, adenom periuretral, calcul ureteral juxtavezical sau calcul inclavat în uretra prostatică. Modificări în compoziţia normală a urinei, de exemplu urina prea acidă, bogată în cristale de acid uric sau de oxalaţi, pot determina polakiurie prin iritabilitate. De asemenea, hiperfoliculinemia din perioada care precedă menopauza poate fi cauza polakiuriei.

Uneori polakiuria apare la bolnavii cu disectazie de col, care nu sînt în faza de decompensare vezicală şi care urinează frecvent, fără să aibă senzaţia de micţiune, pentru că au observat că urinează mai uşor cînd vezica nu este plină; dacă aşteaptă să apară senzaţia de micţiune, urinează greu, iar cînd sînt nevoiţi să se abţină, urinează foarte greu sau intră chiar în retenţie completă de urină. În aceste cazuri este vorba de o falsă polakiurie.

Deci polakiuria poate fi datorită unuia sau mai multor mecanisme: iritabilitatea sfincterului neted, stagnarea vezicală, poliuria, reducerea capacităţii vezicale.

În general, nu există afecţiune a aparatului urinar care să nu poată prezenta polakiurie, dar sînt de asemenea cauze extraurinare care pot sta la originea acestui simptom.

Dacă examenele efectuate nu au evidenţiat cauza urinară a polakiuriei, investigaţiile complementare vor căuta etiologia pelvină, nervoasă sau hormonală.

Anamneza trebuie să precizeze vîrsta bolnavului, felul în care a apărut polakiuria, caracterele ei, asocierea cu alte simptome; dacă polakiuria este permanentă sau intermitentă, dacă este însoţită de dureri cu topografie urinară, dacă este spontană sau provocată de alimentaţie, de emoţii (polakiurie psihică), de mişcări sau eforturi (polakiurie datorită unei litiaze vezicale). Interesează de asemenea dacă polakiuria este nocturnă, diurnă sau diurnă şi nocturnă. Polakiuria predominant diurnă aparţine cistitelor banale şi litiazei (vezicale), iar polakiuria predominant nocturnă, cistitelor tuberculoase. Polakiuria nocturnă este de origine renală iar cea din a doua jumătate a nopţii este de cauză prostatică. Polakiuria nocturnă şi diurnă apare în decompensările musculaturii vezicale, consecinţă a unui obstacol subvezical traducînd apariţia reziduului vezical, cît şi în vezica mică scleroasă.

Asocierea cu alte simptome prezintă o importanţă deosebită. Astfel împreună cu piuria şi durerile de micţiune, caracterizează cistita; cu durerile lomboiliace orientează spre o litiază renoureterală; cu febră, durere lombară, piurie, îndrumă spre o pielonefrită.

Examenul obiectiv. Investigarea obiectivă a aparatului urinar începe prin examinarea urinei la emisie. În timp ce bolnavul urinează într-un borcan de sticlă, se observă discret existenţa disuriei şi caracterele jetului.

Cu ajutorul examenului urinei la emisie, bolnavul este situat de la început în una din următoarele două categorii: polakiurie cu urine tulburi sau polakiurie cu urine limpezi. Dacă urina tulbure se asociază cu dureri în timpul micţiunii, bolnavul prezintă cistită şi urmează să se stabilească originea ei.

Polakiuria cu urini limpezi comportă investigaţii mai minuţioase şi complete. Va trebui notată totdeauna diureza care pune în evidenţă uneori o poliurie tranzitorie sau permanentă, în legătură cu ingestia de lichide în cantitate mare, sau datorită unor tulburări glandulare, nervoase sau renale. Examenele de laborator pot decela un diabet sau o nefrită. Dacă urina este limpede, rar se poate semnala microscopic existenţa unei piurii; bacteriologic se pun în evidenţă germeni banali sau bacilul Koch.

Eliminarea exagerată de cristale sau o urină cu pH prea acid poate determina, de asemenea, polakiurie cu urina limpede.

Examenul clinic al rinichilor şi ureterelor va căuta semnele în favoarea originii înalte, ureteropielorenale, a polakiuriei, iar examenul vezicii, uretrei, prostatei, tuşeul vaginal, poate decela, uneori, originea joasă, uretrovezicoprostatică a ei: fimoza, stricturile uretrale, staza vezicală, tumorile prostatei, infiltraţia peretelui vezical, o tumoare pelvină, angiom şi neoformaţii ale meatului uretral la femeie, vulvovaginita, cistocelul etc. De asemenea, sarcina, perioada menstruală, tulburările ovariene funcţionale pot avea ca manifestare clinică şi o polakiurie (polakiurie endocrină). Dacă la examenul clinic se găseşte stază vezicală fără o cauză locală, trebuie căutată o eventuală afecţiune medulară, mai ales cînd polakiuria este însoţită de micţiune imperioasă.

Explorarea radiologică va include: radiografia renovezicoprostatică, eventual şi a uretrei, care pune în evidenţă litiaza; urografia arată cauza înaltă (ureteropielorenală) sau vezicală. Odată cu urografia se poate face cistouretrografia micţională, care decelează uneori o cauză joasă (geode prostatice, diverticuli uretrali, stricturi) şi se poate aprecia existenţa unui reziduu vezical mic, care nu a fost descoperit prin examenul clinic.

Explorările endoscopice (uretrocistoscopia şi cistoscopia) au indicaţii mai restrînse, dar sînt obligatorii ori de cîte ori investigaţiile clinice și radiologice nu au găsit cauza polakiuriei sau pentru a confirma originea vezicală decelată radiologic. Uretroscopia poate descoperi leziuni de uretrită posterioară, modificări pe *veru montanum* sau ale colului vezical. La cistoscopie se pot observa : aspectele inflamatorii ale colului vezical, congestiile trigonului, exulcerații, endometrioza, tumori benigne sau maligne, dilatația meatelor ureterale, aspecte de cistită etc.

Sînt cazuri cînd, cu toate explorările făcute, nu se poate preciza cauza exactă a polakiuriei și atunci se pune ipoteza originii endocrinoneurovegetative.

MICȚIUNI RARE

Există o categorie de bolnavi care se prezintă la consultații îngrijorați pentru că urinează la intervale foarte mari, de două sau trei ori în 24 de ore. Chiar la femeie, care are o capacitate vezicală mai mare, reducerea micțiunilor trebuie considerată patologică și căutată cauza. Reducerea numărului micțiunilor se poate datora scăderii diurezei ; de aceea se va măsura diureza, iar în cazul unor oligurii, se vor face examene în vederea decelării motivului care a dus la diminuarea secreției urinare. Uneori diureza este normală și reducerea numărului de micțiuni se datorește mărimii capacității vezicale : megavezică, diverticuli vezicali congenitali sau cîștigați, tulburări de inervație senzitivă sau motrice a vezicii. Aceste cauze pot fi decelate prin cistografie, uretrocistografie micțională, cistometrie, examen neurologic.

MICȚIUNI DUREROASE

Este una din cauzele frecvente pentru care bolnavii se prezintă la consultații. Anamneza are o valoare deosebită și poate da indicații asupra cauzei.

Durerea premicțională traduce scăderea capacității fiziologice a vezicii.

Durerea inițială traduce deschiderea dureroasă a colului, deci un factor dizectaziant (adenom al prostatei, hipertrofia colului vezical, bară interureterală, uretrită posterioară).

Durerea terminală, la care se adaugă de obicei tenesme vezicale, se datorește unei cistite acute.

Durerea în tot timpul micțiunii se întîlnește în uretrita acută și în uretrotrigonită.

Durerea persistentă, care continuă și după sfîrșitul micțiunii, se datorește unei pericistite sau unei miozite a detrusorului, ceea ce determină prelungirea stării sale de contracție după golirea vezicii.

Sediul durerii are de asemenea importanță. Durerea hipogastrică iradiată pe uretră sau în gland are topografie vezicală. Iradierea de-a lungul ureterului, în regiunea lombară, mai ales în timpul micțiunii, traduce existența refluxului vezicoureteral. Iradierea spre perineu, la baza coapsei, spre regiunile fesiere, semnalează de obicei existența unor leziuni vezicale sau mai ales perivezicale.

Dacă durerea apare la eforturi și se calmează în repaus, deci are un caracter provocat, este produsă de un calcul vezical.

Dacă examenul urinei la emisie arată urină limpede, aceasta nu trebuie să excludă posibilitatea unei bacteriurii care să explice durerea la micțiune. De asemenea, în unele cistalgii cu urină limpede, la examenul bacteriologic se găsește uneori bacilul Koch. Urina limpede, hiperacidă sau prea concentrată poate produce senzație de arsură și durere în timpul micțiunii. Cînd urina este tulbure și la dureri se adaugă polakiuria, bolnavul prezintă cistită. Dacă urina este sanguinolentă, trebuie stabilite caracterele și cauza ei.

Durerea la micţiune poate avea cauze multiple şi pentru a le descoperi este necesar examenul regiunii hipogastrice, al meatului (neoformaţii ale meatului uretral), tuşeul vaginal sau rectal (stază vezicală, tumoare pelvină, pericistită, ureterită terminală, tumoare a prostatei, prostatită, calcul în uretra membranoasă). Explorarea uretrei cu exploratorul cu bulă olivară poate descoperi existenţa stricturilor sau a unui calcul uretral. Radiografia renovezicoprostatică va diagnostica litiaza. Urografia arată cauza înaltă a cistitei, iar cistografia urografică poate prezenta aspecte care să precizeze cauza durerii : imagini lacunare, infiltraţia peretelui vezical datorită unui cancer, asimetria conturului vezical datorită unei cistite interstiţiale, hipertonia detrusorului. Uretrocistografia micţională arată starea colului şi a uretrei (prezenţa de geode prostatice, stricturi, neoformaţii).

Cînd clinic şi radiologic nu se obţin indicaţii asupra cauzei, uretrocistoscopia reprezintă o explorare prin care se va putea pune în evidenţă originea vezicală sau uretrală a durerii la micţiune. Dacă aceste examene nu reuşesc să găsească o cauză, sînt indicate examenul neurologic şi radiografii ale coloanei vertebrale.

DISURIA (greutate în micţiune)

Golirea cu efort a vezicii este un simptom pe cît de frecvent, pe atît de grav. Se poate spune că asupra disuricului planează riscul insuficienţei renale. Cauzele disuriei sînt următoarele :

Disurie prin disectazia colului vezical. Leziunile componentelor colului vezical (ale mucoasei, musculaturii, ţesutului conjunctiv, vascularizaţiei şi inervaţiei), sînt cauze de disectazie, deci factori care determină o perturbare în deschiderea colului vezical, care, clinic, se va traduce prin disurie : inflamaţii sau tumori ale mucoasei, hipertrofia sau hipertonia sfincterului, scleroza colului, tulburări ale vascularizaţiei şi inervaţiei. Colul are raporturi imediate cu prostata, încît modificările acesteia (infecţii şi tumori) sînt de asemenea factori de disectazie. La fel raporturile cu istmul uterului explică disuria în tumorile acestui organ.

Disuria prin neconcordanţa dintre contracţia detrusorului şi deschiderea colului vezical (acalazia). Este o tulburare funcţională care coexistă de obicei cu o malformaţie congenitală (megavezică).

Disuria de origine vezicală. Hipotonia detrusorului, consecinţă a unei leziuni nervoase centrale (mielită, tabes, leziune cerebrală) sau periferice (în special după rezecţia sau amputaţia de rect) se manifestă clinic prin disurie. Calculi şi corpi străini intravezicali, tumori vezicale stenozante sau ale căror franjuri pătrund în colul vezical sînt, de asemenea, cauze de disurie.

Disuria de origine uretrală. Stenoza meatului, stricturile, corpii străini, valvulele sînt cauze, în general, uşor de decelat.

Interogatoriul va preciza vîrsta bolnavului, antecedentele urologice, data apariţiei, evoluţia, caracterele disuriei (iniţială, terminală, totală, nocturnă, diurnă), asocierea cu alte simptome.

Disuria la copil este datorită de obicei unei leziuni congenitale a colului vezical, unei valve uretrale sau unei stenoze a meatului uretral. La femeie, disuria este rară. De obicei este datorită unei leziuni de vecinătate : compresiune prin fibrom, cancer al colului uterin, iar la adolescente, unui hematocolpos etc.

Examenul obiectiv începe prin colectarea urinei la emisie. În timp ce bolnavul urinează, se pot aprecia caracterele disuriei. Sînt bolnavi care fac eforturi mari, utilizînd musculatura abdominală pentru a urina ; jetul prezintă modificări în funcţie de starea uretrei sau a meatului ; presiunea este scăzută. Întreruperea jetului traduce de obicei un obstacol care astupă tranzitoriu colul vezical (un calcul vezical, o tumoare franjată).

Aspectul urinei la emisie poate fi limpede, tulbure, sanguinolent, piohematic, în funcție de cauză și de complicațiile infecțioase. O urină tulbure traduce infecția căilor urinare și necesită un examen bacteriologic, înaintea oricărei explorări instrumentale.

Examenul clinic are scopul nu numai de a găsi cauza disuriei, deci diagnosticul etiologic, dar și de a aprecia răsunetul asupra aparatului urinar.

Examenul regiunii hipogastrice poate pune în evidență reziduu vezical, consecință a obstacolului subvezical sau a unei leziuni nervoase.

Examenul meatului uretral se va face cu atenție, căci meatul punctiform sau rigid poate determina disurie. Periuretrita, consecință a stricturii uretrale sau un calcul inclavat în uretră pot fi de asemenea cauză de disurie, ca și diversele afecțiuni ale prostatei (adenomul, cancerul, prostatita acută sau cronică, hipertrofică sau nodulară).

La tușeul vaginal se poate depista fie o cauză genitală a disuriei, îndeosebi fibrom al istmului sau al colului uterin, fie una uretrală sau vezicală (periuretrită, diverticuli vezicali, tumori infiltrative).

Examenul sistemului nervos și al coloanei vertebrale poate releva cauza neurologică a disuriei prin tulburări ale inervației sincterului și vezicii.

Dar examenul clinic nu poate stabili cauza disuriei cînd aceasta este determinată de: scleroza colului vezical, hipetrofia sfincterului, bară interureterală, mici adenoame periuretrale. În aceste cazuri explorarea radiologică devine obligatorie: radiografia simplă, urografia, cistografia urografică vor pune în evidență diverticuli vezicali, vezica de luptă, imagini lacunare; uretrografia micțională va arăta starea colului vezical și calibrul uretrei; la sfîrșitul urografiei, o radiografie vezicală după micțiune va informa asupra existenței reziduului vezical. Cînd uretrocistografia posturografică nu este concludentă, devine necesară o uretrografie retrogradă sau micțională, care să evidențieze geodele prostatice, starea colului și a uretrei sau un eventual reflux vezico-ureteral.

Explorarea endoscopică, uretrocistoscopia, este indicată în cazurile în care investigarea clinică și radiologică nu au putut stabili cauza (adenom mic periuretral, calcul vezical transparent la razele X, tumoare vezicală retrocervicală, bară interureterală).

MICȚIUNI INCOMPLETE

În mod normal, la fiecare micțiune, vezica se golește complet. Evacuarea incompletă a vezicii se datorește decompensării detrusorului, consecință a unui obstacol subvezical sa a unei leziuni nervoase. În primul caz, decompensarea mușchiului vezical este precedată de o fază de hipertrofie a detrusorului, care, prin mărirea forței de contracție, reușește să învingă obstacolul subvezical. Neîndepărtarea obstacolului duce, mai curînd sau mai tîrziu, la decompensarea mușchiului vezical, a cărui contracție nu mai reușește să golească complet vezica. Cantitatea de urină care rămîne în vezică după micțiune poartă numele de reziduu vezical. Volumul lui este variabil, dar cînd depășește cantitatea de 100 ml, trebuie luat în considerare și îndepărtată cauza, înainte de a apărea răsunetul înalt, ureteropielorenal. Cînd reziduul vezical întrece capacitatea fiziologică a vezicii, adică este mai mare de 300 ml, se constituie stagnarea vezicală cu distensie.

După volumul reziduului, stagnarea vezicală prezintă două varietăți: stagnare fără distensie și cu distensie.

Stagnarea vezicală fără distensie. Bolnavul prezintă polakiurie, disurie, micțiuni imperioase și senzația că nu-și golește complet vezica ; la acestea se adaugă uneori micțiuni involuntare, în special nocturne.

Acești bolnavi prezintă de obicei stare generală bună, dar polakiuria nelăsîndu-i să se odihnească, poate determina pierderi în greutate, astenie etc.

Aprecierea reziduului vezical se face cel mai simplu și mai exact sondînd bolnavul după micțiune, însă pericolul infecției datorită cateterismului, mai ales la bolnavii cu urina limpede, contraindică această explorare instrumentală de principiu. La tactul rectal combinat cu palpare hipogastrică se poate simți un reziduu vezical mai mare de 50—100 ml, dacă bolnavul nu este gras. Urografia reprezintă explorarea completă, iar cistografia urografică poate pune în evidență și cauza obstacolului (tumoare a prostatei) ; uretrografia micțională poate decela o cauză cervicală sau uretrală, iar radiografia vezicii după micțiune arată prezența reziduului vezical.

Aprecierea reziduului vezical se poate face și cu ocazia explorării rinichilor cu radioizotopi ; după eliminarea substanței în vezică, bolnavul este pus să urineze și, în cazul existenței reziduului vezical, se imprimă impulsuri care vor desena staza vezicală.

Diagnosticul etiologic al stagnării vezicale. Obstacolul subvezical este cauza cea mai frecventă a stagnării vezicale. În absența unei cauze evidente, la explorările efectuate se indică un examen neurologic complet pentru a se decela eventual o cauză nervoasă. Dacă și acest examen este negativ, se indică explorarea endoscopică, uretrocistoscopia.

Stagnarea vezicală cu distensie. Reziduul vezical este mai mare de 300 ml. Gravitatea constă în faptul că distensia vezicală determină un răsunet asupra căilor urinare superioare (ureterohidronefroză), cu repercusiuni grave asupra parenchimului renal. Dilatația căilor și a vezicii constituie o distensie urinară cu permeabilizarea orificiilor ureterale în ambele sensuri, încît presiunea intravezicală se transmite pînă la calice, iar infecția intravezicală se propagă rapid la calice, papile și parenchim.

Clinic, acești bolnavi prezintă polakiurie, disurie, poliurie, urina decolorată iar tegumentele sînt palide, limba uscată, bolnavul este slăbit. La această simptomatologie se adaugă pierderi de urină mai ales nocturne, prin micțiune automată (eliminări de urină prin contracții vezicale, prin reflex medular).

MICȚIUNI IMPOSIBILE

(retenție completă de urină)

După modul de apariție și evoluție, retenția completă de urină prezintă două varietăți : acută și cronică.

Retenția acută de urină

Apare brusc, la bolnavii fără tulburări de micțiune sau cu tulburări puțin importante ; este un accident trecător, care după cîteva sondaje vezicale sau după un tratament medical de scurtă durată cedează, micțiunea reluîndu-se de obicei cu caracterele pe care le avea înainte de accident. În cazurile în care după reapariția micțiunii se constată existența unui reziduu vezical, denotă un obstacol subvezical evident după accidentul acut.

Fiziopatologie. Mecanismul se datorează faptului că urina nemaiputîndu-se evacua, se acumulează în vezică. Treptat, cantitatea crește și destinde vezica, a cărei musculatură, epuizată de efortul care nu reușește să învingă obstacolul, prezintă contracții din ce în ce mai slabe. Cantitatea mare de urină acumulată determină creșterea presiunii intravezicale ; apare o intensă congestie a mucoasei vezicale, cu echimoze mici, care apoi confluează.

Datorită presiunii mari intravezicale, eliminarea urinei din uretere se face din ce în ce mai greu. În aceste condiţii rinichiul se măreşte, devine congestiv, poate apărea distensia căilor urinare superioare care se transmite şi tubilor uriniferi a căror distensie comprimă vasele, secreţia renală diminuînd progresiv.

Retenţia cronică completă de urină

Reprezintă sfîrşitul decompensării vezicale după o lungă perioadă de luptă a detrusorului împotriva obstacolului subvezical. Ea se instalează lent, fiind precedată de tulburări de micţiune importante (polakiurie, disurie), care apar după faza de stagnare vezicală. Micţiunea la aceşti bolnavi nu se va relua decît după îndepărtarea cauzei şi după revenirea la normal a tonusului musculaturii vezicale.

Fiziopatologie. Retenţia cronică de urină este rezultatul luptei detrusorului împotriva unui obstacol care se opune la golirea vezicii. Decompensarea musculaturii vezicale se produce treptat şi vezica nu se mai goleşte complet (retenţia cronică incompletă). Capacitatea ei creşte progresiv şi poate atinge 700—1 000 ml sau chiar mai mult. Peretele vezical prezintă modificări, putînd fi subţiat sau îngroşat. Hipertrofia detrusorului cedează treptat ; între coloanele formate din fibrele musculare, peretele vezical este mai subţire şi se formează prelungiri ale mucoasei vezicale, care, cînd sînt mici, constituie „celule“, iar cînd sînt mari diverticuli vezicali. Frecvenţa leziunilor inflamatorii, consecinţa stazei, explică îngroşarea peretelui vezical : mucoasa devine angiomatoasă, cu leziuni interstiţiale, musculoasa prezintă infiltraţii scleroase, stratul conjunctiv şi ţesutul perivezical infiltrate şi leziuni de scleroză.

Infectarea stazei vezicale favorizează formarea calculilor vezicali. Cînd apare distensia vezicală, răsunetul asupra căilor urinare superioare constă din dilatarea ureterelor, care se lungesc, devin flexuoase şi cudate, cu pereţii îngroşaţi prin periureterită.

Dilatarea orificiilor ureterale, care devin beante, determină refluxul vezicoureteral. Suferinţa renală este importantă : apar leziuni de nefrită interstiţială. Rinichiul poate fi voluminos, destins, cu un parenchim subţire, comprimat de dilataţia caliceală sau poate fi mic, scleros. Leziunile inflamatorii supraadăugate determină aspectul de pionefrită şi pielonefrită.

Pe acest tablou fiziopatologic grav, la un moment dat, bolnavul nu mai poate urina : decompensarea muşchiului vezical este completă.

Etiologie. Cauzele care pot provoca retenţia completă de urină pot fi urogenitale sau extraurinare.

La rîndul lor, cauzele urogenitale pot fi : uretrale, cervico-prostatice, vezicale şi renale.

Cauza uretrală cea mai frecventă care determină retenţia completă de urină sînt stricturile. Antecedentele uretrale ale bolnavului (uretrită, traumatism perineal, fractura bazinului cu ruptura uretrei) îndreptăţesc uneori investigarea uretrei anterioare cu exploratorul cu bulă clivară sau, de preferat, prin uretrografie. Polipii şi cancerul uretrei pot fi de asemenea cauze de retenţie, precedată de hematurii şi de disurie. Calculii uretrali şi corpii străini sînt rar cauza unei retenţii ; ei determină mai frecvent o falsă incontinenţă.

Leziunile cervicoprostatice reprezintă cauzele cele mai frecvente. Toate bolile disectaziante putînd determina o retenţie completă de urină (adenomul prostatei, cancerul prostatei, boala colului vezical). De asemenea, prostatita acută, abcesul prostatei, obstruarea colului vezical prin cheaguri, consecinţă a unei hemoragii prostatice, vezicale sau renale, sau printr-un calcul sau tumoare, reprezintă cauze ale retenţiei complete de urină.

Retenţiile complete datorită unor factori renali sînt foarte rare. Ele apar în unele pielonefrite acute sau în tuberculoza renală cu cistită. Afecţiunile renale acute determină retenţia completă de urină pe cale reflexă.

Traumatismele pot duce la apariţia unei retenţii complete de urină prin mecanisme diferite. Traumatismele medulorahidiene provoacă retenţia vezicală prin paralizia tranzitorie sau definitivă a detrusorului. Această retenţie este însoţită de alte paralizii motorii şi de tulburări de sensibilitate. În cazul unei leziuni transversale a măduvei, indiferent de nivelul leziunii, tulburările de micţiune trec prin faze succesive: retenţie completă, retenţie incompletă şi micţiune automatică. În leziunile situate sub centrul lombar, retenţia este completă, iar micţiunea automată nu se constituie. În leziunile situate deasupra centrului lombar, micţiunea automată reprezintă evoluţia fericită. Aceasta însă nu mai apare dacă survine o infecţie vezicală. De aceea, golirea vezicii la asemenea bolnavi trebuie făcută cu o grijă deosebită.

Retenţia acută completă de urină poate să apară după un traumatism lombar cu ruptura rinichiului, prin cheagurile care se formează în vezică. Un traumatism perineal, al bazinului sau al penisului, poate provoca retenţie completă de urină prin ruptura uretrei.

Retenţia acuta postoperatorie se constituie fie ca urmare a lezării inervaţiei vezicale în timpul intervenţiei chirurgicale (cancerul rectului), fie reflex, după intervenţii abdominale, pelvine şi mai ales perineale.

În cursul evoluţiei bolilor infecţioase şi a sindroamelor toxice poate să apară retenţie acută de urină; micţiunea reapare cînd febra începe să scadă şi starea generală a bolnavului se ameliorează.

Cauze extraurinare pelvine. La femeie retenţia acută se datoreşte de cele mai multe ori unei cauze extraurinare pelvine, frecvent unui fibrom uterin, în special al colului şi al istmului, situat pe peretele posterior. Retenţia, precedată de polakiurie, apare dimineaţa, este de obicei temporară, dar reapare îndeosebi în perioadele menstruale. În unele cazuri bolnavele pot urina aşezîndu-se în decubit ventral. Patogenia nu este destul de clară; compresiunea uretrei este rară. Alungirea uretrei şi bascularea uterului, datorită unui fibrom situat pe faţa posterioară a istmului sau colului, par să constituie explicaţia acestei retenţii. De asemenea pot provoca retenţii acute orice tumori inclavate în pelvis, tumori intraligamentare, leziuni inflamatorii anexiale, iar la bărbat, tumorile retrovezicale. În cursul gestaţiei, în luna a II-a — a IV-a poate să apară retenţie completă de urină, datorită retroversiei sau retroflexiei uterului gravid. La fete, hematocolpometria prin imperforarea himenului este o cauză a retenţiei. Infecţiile peritoneului, pelviperitonita, apendicita acută cu sediul pelvin provoacă de asemenea retenţie.

Alţi factori care pot determina retenţii complete de urină sînt de origine nervoasă: boli cerebrospinale acute sau cronice, leziuni ale sistemului simpatic. Secţionarea nervilor erectori produce scăderea sensibilităţii vezicale, dar şi retenţia. Retenţia nu se mai produce dacă se secţionează nervii hipogastrici sau nervul presacrat. De aceea, în unele retenţii prelungite şi de cauză necunoscută, se recomandă neurectomie presacrată sau rezecţia ganglionului hipogastric. Dintre bolile sistemului nervos care determină mai frecvent retenţia de urină, amintim tabesul în faza de hipertonie a sfincterului neted sau după constituirea disectaziei colului vezical.

Ectodermozele neurotrope (herpesul şi zona) pot declanşa tulburări de micţiune care ajung pînă la retenţia acută de urină, cînd sînt situate în regiuni cu inervaţia lombosacrată. Virusul poate ajunge pînă la anastomozele plexului sacrat şi, prin afectare medulară, poate determina leziuni paralitice reversibile.

Retenţiile complete de urină la copil sînt datorate de obicei bolii colului vezical, valvulelor uretrei posterioare, hipertrofiei lui *verum montanum*.

Semne clinice. Retenţia acută poate surveni la orice vîrstă. Debutul este brusc, iar tabloul clinic este dominat de durere mare în hipogastru, care treptat devine chiar violentă, însoţită de senzaţii imperioase de micţiune. Bolnavul face eforturi mari să urineze, contractă puternic musculatura abdominală, iar cele cîteva picături de urină care, eventual, se scurg pe uretră nu-l calmează deloc ; devine agitat, se mişcă continuu, se vaită.

Diagnostic. Diagnosticul retenţiei de urină este simplu : bolnavul care nu a urinat cîteva ore, acuză dureri şi senzaţie de micţiune, iar la examenul obiectiv se pune în evidenţă globul vezical (tumoare hipogastrică, ovoidă, regulată, netedă, renitentă, foarte dureroasă la palpare, mată la percuţie). Prin tact rectal se palpează peretele inferior al vezicii, de asemenea foarte dureros.

Deşi agitaţia şi suferinţa bolnavului reclamă de urgenţă golirea vezicii, aceasta nu trebuie făcută înainte de a fi aflat printr-un examen rapid şi sistematic, cauza retenţiei, cu atît mai mult cu cît poate fi vorba de un bolnav la care cateterismul este contraindicat : abces al prostatei, uretrită acută, periuretrită acută, ruptura uretrei cu hematom perineal voluminos. De asemenea examenul va arăta dacă retenţia este acută sau cronică şi, în funcţie de aceasta, se va hotărî asupra modalităţii de golire a vezicii şi a cateterului ce va fi utilizat. După acest examen sumar, se va goli vezica şi apoi se va proceda la un examen complet, care va constitui baza diagnosticului etiologic.

Prin interogatoriu se va afla vîrsta bolnavului, timpul de cînd nu a urinat, condiţiile în care a apărut retenţia (un traumatism, o masă copioasă, o infecţie gripală, un antecedent infecţios cutanat, o intervenţie chirurgicală) şi caracterele micţiunii înainte de retenţie.

Examenul obiectiv va începe cu examenul regiunii hipogastrice. Se va aprecia prezenţa şi mărimea globului vezical. Se va examina apoi meatul uretral, penisul, scrotul, perineul, vulva ; se va observa dacă există scurgere uretrală, hematom perineal, abcese periuretrale, corp străin uretral. Prin tact rectal se explorează prostata şi veziculele seminale, peretele vezical şi uretra membranoasă.

Aspectul clinic al retenţiei cronice complete de urină are cîteva particularităţi : imposibilitatea de a urina a fost precedată de tulburări de micţiune, polakiurie şi disurie, care s-au accentuat progresiv. Răsunetul ureteropielorenal există totdeuna : la aceşti bolnavi apar modificări ale stării generale — sînt slăbiţi, cu limba prăjită, uneori prezintă vărsături, diaree, consecinţa retenţiei azotate. La acestea se adaugă răsunetul cardiovascular — puls aritmic, hipertensiune arterială. Examenul obiectiv este asemănător cu al bolnavului cu retenţie acută, dar se va da o atenţie deosebită semnelor de retenţie azotată şi aparatului cardiovascular.

MICŢIUNI IMPERIOASE

Se caracterizează prin faptul că în momentul în care apare senzaţia de micţiune, bolnavul nu mai poate reţine urina. La dereglarea colului vezical se adaugă imposibilitatea sfincterului striat şi a musculaturii perineale de a stăpîni micţiunea.

Cauzele sînt numeroase : vezicale, cervicale, uretrale posterioare şi prostatice.

Examenul clinic, cercetarea urinei, explorarea radiologică şi eventual uretrocistoscopia vor pune diagnosticul : cistită, prostatită, adenom al prostatei, calcul vezical, uretrită posterioară.

Alți factori etiologici sînt de origine nervoasă ca cerebromeningoscleroza difuză și în special leziunile epiconului medular (clinic, se va găsi anestezie perineală).

La femeie, uretrocervicita vegetantă, cistopatia endocrină pot determina micțiuni, imperioase.

Modificări ale pH-ului urinei, în sensul creșterii acidității sau alcalinizării ei, pot provoca acest simptom.

INCONTINENȚA DE URINĂ

Prin incontinență de urină ar trebui să se înțeleagă pierderea proprietății vezicii de a înmagazina, de a conține, urina : bolnavul pierde continuu picături de urină și dacă se face un cateterism vezical, se constată că aceasta este goală (adevărata incontinență de urină).

Obișnuit, însă, se vorbește de incontinență de urină ori de cîte ori un bolnav pierde picături de urină între micțiuni sau prezintă micțiuni inconștiente sau chiar cînd pierderile de urină apar la eforturi. Practic, se poate defini deci incontinența de urină ca pierderea controlului conștient și voluntar al contenției vezicale. Trebuie excluse din cadrul incontinenței de urină, scurgerile dintr-o fistulă vezicală, deschiderea ectopică a ureterului, extrofia vezicală.

Semnificația și gravitatea incontinenței de urină sînt în legătură cu cauza : gravă în cazul unei leziuni vezicale și sfincteriene de origine neoplazică (cistita neoplazică) ; fără gravitate, dar foarte supărătoare, în cazul incontinenței la efort.

Etiologie. Cauzele incontinenței pot fi grupate în :

a) *Insuficiența sistemului sfincterian.* Este o cauză frecventă și se întîlnește de obicei la femei, după mai multe nașteri, survenind la diferite intervale de timp de la ultima gestație. Poate să apară și la femei care nu au avut nașteri, uneori cu caracter tranzitoriu în timpul sarcinii sau după intervenții perineale, sau care modifică statica pelvină (histerectomii).

Traumatizarea operatorie a sistemului sfincterian în cursul prostatectomiilor, a rezecțiilor endoscopice, a unei uretrotomii interne sînt cauzele producerii incontinenței la bărbat. Absența congenitală a sfincterului explică incontinența din epispadias.

b) *Cauze vezicale.* Distensia vezicală determină pierderi de urină prin micțiune automată (este o falsă incontinență). Pierderea capacității vezicale datorită unei cistite intense (tuberculoase, litiazice, neoplazice) provoacă de asemenea pierderi inconștiente de urină. Corpii străini intravezicali, calculii, formațiile polipoase din vecinătatea colului pot provoca curgeri de urină prin antrenarea lor în orificiul colului, care, în aceste condiții, nu se mai poate ocluziona.

c) *Cauze uretrale.* Calculii opriți în uretra posterioară, tumorile uretrale de la acest nivel, veru-montanitele.

d) *Cauze renale.* Sînt foarte rare dar s-au observat incontinențe de urină „reflexe“ în nefrite și mai ales în tuberculoza renală.

Cauze extraurinare. a) Cauze neurologice, care determină atonia sfincterului, spasticitatea vezicală, hipertonia sfincterului sau paralizia detrusorului ; în ultimele două cazuri incontinența apare prin distensie vezicală. Aceste cauze neurologice sînt variate : leziunea nervului rușinos intern, care determină paralizia sfincterului striat, leziuni medulare.

b) Incontinența de origine psihică apare în unele nevroze (isterie) și în special la copii.

c) Incontinența prin disfuncție endocrină, rară, a fost observată în adenomul suprarenalei, în insuficiența hipofizară sau tiroidiană.

Examenul clinic

Anamneaza informează asupra debutului, evoluţiei şi asocierii cu alte simptome (polakiuria, disuria, micţiuni imperioase). Interesează antecedentele patologice ca : uretrite, intervenţii chirurgicale pe aparatul urogenital, sarcini. Se insistă asupra felului incontinenţei : este totală, bolnavul nemaiavînd micţiuni, sau survine între micţiuni, se produce numai noaptea sau ziua, dispare în poziţie culcat, apare numai la efort, etc.

La examenul clinic se pune bolnavul să tuşească pentru a vedea dacă incontinenţa apare la efort, apoi este invitat să urineze, dacă aceasta este posibil. Examenul regiunii hipogastrice poate evidenţia un glob vezical, iar cel al organelor genitale externe şi tactul rectal sau vaginal vor preciza starea perineului, prostatei, existenţa unei tumori pelvine. Examenul clinic va fi completat cu examenul neurologic.

Examenul sumar de urină va pune eventual în evidenţă piuria. Uretrocistoscopia dă indicaţii asupra uretrei (stricturi), a colului vezical şi a vezicii (polipi, calculi uretrali, veru-montanite, leziuni ale colului). Investigaţia radiologică va consta din : radiografie renovezicală, care pune în evidenţă o litiază, în special un calcul vezical, cauză de incontinenţă mai ales la copii ; urografia arată răsunetul ureteropielorenal într-o distensie vezicală sau o vezică mică, spastică sau scleroasă, consecinţă a unei leziuni renale sau vezicale ; uretrocistografia retrogradă şi micţională oferă indicaţii asupra uretrei şi colului vezical ; radiografia coloanei vertebrale este indicată ori de cîte ori se bănuieşte o cauză neurologică (se poate evidenţia o leziune osoasă traumatică veche, o spină bifidă, ocultă, o hernie de disc).

Cînd se bănuieşte sau cînd s-a găsit o cauză neurologică este indicată cisto- şi sfincterometria, care conferă date asupra presiunii intravezicale şi la nivelul colului, stabilind tipul de vezică neurogenă : autonomă, automată, spastică sau neurogenă neinhibată. În unele cazuri trebuie să se recurgă la un examen endocrinologic pentru a se decela o cauză hipofizară sau tiroidiană sau la un examen psihiatric, mai ales în cazul copiilor cu enurezis.

Formele clinice

Incontinenţa prin distensie vezicală (pseudoincontinenţă). Este precedată de tulburări de micţiune, polakiurie şi disurie. La examenul clinic se găseşte globul vezical şi natura obstacolului subvezical. Distensia poate fi datorită şi unei leziuni medulare (paraplegie, tabes).

Incontinenţa prin vezică neurogenă. Poate fi consecinţa distensiei vezicale, dar mai există încă două eventualităţi :

— spasticitatea vezicală, care se observă în leziunile medulare înalte, cînd bolnavul poate să-şi golească vezica prin presiune exercitată în hipogastru, dar între aceste goliri prezintă pierderi de urină (de cele mai multe ori în legătură cu o infecţie vezicală sau un calcul vezical) ;

— incontinenţa din leziunile medulare grave, care determină o hipotonie completă a perineului, cînd bolnavul prezintă pierderi de urină la orice efort.

Incontinenţa prin insuficienţă sfincteriană la femeie. Prezintă grade diferite, de la pierderi mici la eforturi, numai în ortostatism, pînă la pierderi continue chiar în clinostatism. Examenul perineului arată de obicei prezenţa unui prolaps genital. Uneori se observă incontinenţa de urină la efort în timpul sarcinii, care se agravează după naştere şi apoi, treptat, se ameliorează şi dispare. În privinţa patogeniei incontinenţei de efort la femeie, insuficienţa sfincterului nu este singura cauză ; la aceasta se adaugă anomaliile de poziţie la efort a uretrei şi a colului vezical. Unghiul uretrocervical posterior, normal de 90°, se deschide, iar din profil, jumătatea superioară a uretrei pare în continuitate cu vezica.

La acestea se adaugă şi rolul presiunii : cînd presiunea din vezică o depăşeşte pe cea din uretră, se produce incontinenţa. În mod normal, cînd la un efort creşte presiunea intravezicală, se măreşte şi cea intrauretrală.

Incontinenţa postoperatorie la bărbat. Este complicaţia chirurgiei prostatei, mai frecventă după prostatectomia pentru cancer şi după adenomectomia pe cale perineală. Poate să apară însă şi după tehnicile curente, chiar după operaţii simple, corect executate. Uneori se ameliorează sau chiar dispare în interval de şase luni. Reziduul vezical poate explica această incontinenţă. Uretrocistoscopia şi uretrocistografia micţională pot aduce informaţii asupra stării colului vezical, a lojii prostatei, a existenţei unui lob restant. În acest din urmă caz, îndepărtarea lui poate face să dispară incontinenţa.

Diagnosticul diferenţial al incontinenţelor de urină este în general uşor. Trebuie îndepărtate în special cauzele de pierderi urinare, care de fapt nu sînt incontinenţe : cauze uretrale (uretrocel), deschiderea ectopică a ureterului, fistula vezicovaginală şi falsele incontinenţe prin polakiurie intensă, cu micţiuni involuntare.

PIURIA

Piuria este semnul major al infecţiilor căilor urinare. Cînd este asociată şi cu alte simptome, se poate aprecia uneori topografia infecţiei şi chiar cauza ei. De exemplu, cînd la piurie se adaugă polakiuria şi durerea la micţiune, cauza piuriei este sigur cistita, rămînînd de stabilit însă originea acesteia.

De asemenea, cînd la piurie se asociază durerea lombară, localizarea infecţiei este pielorenală, iar cînd durerea are caracter provocat, litiaza este prima cauză probabilă. Uneori însă, piuria se prezintă ca semn unic, fiind descoperită întîmplător de bolnav sau cu ocazia unui examen sumar de urină.

Piuria se evidenţiază printr-o urină tulbure. Aspectul tulbure poate avea diferite intensităţi, în funcţie de cantitatea şi felul puroiului care se amestecă cu urina : urină fără luciu, urină care şi-a pierdut transparenţa, urină mată sau intens tulbure, uneori cu filamente care cad la fundul borcanului.

Cînd urina este tulbure la emisie, se va proceda sistematic pentru a preciza dacă, în primul rînd, această urină tulbure este o piurie, apoi se va stabili pe ce segment al aparatului urinar este localizată infecţia şi care este cauza ei.

Diagnosticul este uşor : orice urină tulbure, care rămîne tulbure prin acidifiere cu cîteva picături de acid acetic 10% şi încălzire, este sigur o piurie. Dacă urina se limpezeşte prin încălzire, tulbureala era datorită sărurilor de uraţi ; dacă se limpezeşte prin acidifiere, tulbureala era datorită fosfaţilor şi carbonaţilor.

Examenul de certitudine este cel microscopic, care în cazul unei piurii va arăta numeroase leucocite sau chiar depozite de leucocite. Dacă urina conţine şi sînge, este necesar ca la 700 de hematii să existe cel puţin un leucocit pentru a se diagnostica o piohematurie.

Precizarea nivelului la care este localizată infecţia poate fi uşoară sau, dimpotrivă, foarte grea. Locul de plecare a puroiului poate fi în orice punct al aparatului urinar, de la parenchimul renal pînă la meatul uretral. În plus, puroiul mai poate veni de la o leziune extraurinară, fistulizată în căile urinare.

Cînd bolnavul este febril, are dureri lombare şi polakiurie, este uşor de precizat originea piuriei. Alteori simptomatologia este mai săracă și este greu de afirmat originea acesteia. O infecție înaltă poate constitui complicația unei leziuni vezicoprostatouretrale, după cum originea joasă a piuriei poate fi de origine extraurinară. De aceea este necesar un examen complet al bolnavului.

Interogatoriul stabilește caracterul piuriei (permanentă, intermitentă, insidioasă, bine tolerată) și asocierea cu alte simptome care pot atrage atenția asupra segmentului afectat.

Examenul urinei la emisie va fi precedat de inspecția meatului uretral pentru a se decela o eventuală secreție uretrală, pe care mulți bolnavi o trec sub tăcere. Bolnavul va urina în două borcane : dacă urina este tulbure numai în primul borcan, originea uretrală anterioară a piuriei este clară ; dacă urina este tulbure în ambele borcane, originea puroiului poate fi în oricare din segmentele aparatului urinar. Se va nota aspectul urinei și intensitatea piuriei : urină mată, intens tulbure, cu filamente, cu grunji purulenți, urină gleroasă, putridă, piosanguinolentă. Se va măsura diureza în 24 de ore ; poliuria cu urină tulbure orientează investigațiile asupra rinichiului. Examenul obiectiv al bolnavului poate fi uneori revelator pentru originea piuriei.

Piuria poate fi uneori confirmată numai prin examenul sumar de urină. Cînd leucocituria minutată (Addis) arată existența unui număr de leucocite mai mare de 1 000, confirmă, de asemenea, prezența acesteia. Examenul bacteriologic al urinei pune în evidență germenii. Trebuie să se țină seama că urina este un mediu de cultură și că poate fi contaminată în momentul recoltării. Pentru ca examenul bacteriologic să fie concludent, trebuie făcut imediat după recoltare, iar pînă la aceasta, urina să fie conservată la +4°. Infecțiile urinare adevărate se pot deosebi de însămînțările accidentale, recurgînd la examenul bacteriologic cantitativ. Se admite că urina care conține sub 10 000 de germeni/ml în momentul micțiunii, este o urină contaminată în cursul recoltării.

Dacă urocultura este negativă, originea piuriei poate fi tuberculoasă și atunci este indicată depistarea bacilului Koch în urină. În cazul piuriei cu urocultură pozitivă, care nu este influențată de tratament, cauza poate fi tot bacilul Koch, care trebuie căutat prin examene repetate.

Infecțiile fusospirilare pot da de asemenea, piurii cu uroculturi sterile pe mediile obișnuite. Căutarea germenului trebuie făcută în aceste cazuri la ultramicroscop și uneori este necesar chiar un tratament de probă.

Piuria poate fi datorată calculilor și corpilor străini, stazei și alterărilor de orice fel a căilor urinare, după cum și deschiderii în căile excretorii a unei supurații de vecinătate (piosalpinx, abces apendicular), în aceste cazuri tulburările vezicale lipsind sau fiind minime.

HEMATURIA

Prezența sîngelui în urină îi schimbă aspectul și-i dă o culoare care variază de la roșu deschis spre roșu-închis, aproape brun. Este unul din semnele frecvente în urologie.

Existența sîngelui în urină îl impresionează pe bolnav și acesta se prezintă la consultație, de cele mai multe ori în plină hematurie. Este o gravă greșeală să se prescrie un tratament hemostatic unui asemenea bolnav, înainte de a preciza sediul sîngerării și cauza, mai ales că aceasta este de cele mai multe ori martorul unei tumori a aparatului urinar, a cărei diagnosticare va fi implicit întîrziată. Hematuria în afară de retenția completă de urină prin cheaguri, nu necesită un tratament de urgenţă, ci o explorare de urgenţă.

Diagnosticul pozitiv al hematuriei macroscopice este în general uşor. Orice urină de culoare roşu-brună, mai ales dacă conţine cheaguri, este sigur o hematurie. Va trebui deosebită de urinele de culoare roşu-brună datorate altor cauze: hemoglobinurie, consecinţa unei hemolize de obicei provocată de intoxicaţii, septicemii, transfuzie de sînge şi mai rar de cauză necunoscută (hemoglobinurie paroxistică), esenţială; unele medicamente pot colora urina în nuanţe de roşu: salol, piramidon, sulfamida roşie, rubarba, laxative cu fenolftaleină; de asemenea uraţii, pigmenţii biliari, porfirinele. În aceste cazuri este necesar examenul microscopic al urinei pentru a diagnostica prezenţa hematiilor. Examenul urinei mai poate evidenţia şi prezenţa unei piurii, iar uneori arată şi cauza sîngerării, punînd în evidenţă cilindrii granuloşi, cristale în cantitate mare, iar în cazul hematuriilor parazitare, ouă de bilharzia.

Nu vor fi considerate hematurie scurgerile de sînge uretrale (uretroragiile). În aceste cazuri, sîngele se scurge prin meatul uretral între micţiuni, iar în timpul micţiunii se amestecă cu urina pe care o colorează în roşu. Unii bolnavi nu semnalează această uretroragie. De aceea, înainte de a pune bolnavul să urineze, se va face inspecţia meatului uretral. La femeie există posibilitatea ca sîngele provenind din organele genitale să se amestece cu urina în timpul micţiunii şi să simuleze o hematurie; de aceea, în caz de îndoială, se va recolta urina prin sondă.

Hematuria microscopică este provocată de obicei de boli medicale ale rinichilor şi poate fi pusă în evidenţă prin examenul microscopic.

Punctul de plecare a hemoragiei este uneori evident şi în acelaşi timp se poate cunoaşte şi cauza: apariţia unei hematurii în cursul unei boli infecţioase sau al unei intoxicaţii, după un traumatism renal sau al bazinului, ori după explorări instrumentale.

Interogatoriul informează asupra caracterului hematuriei şi asocierii cu alte simptome.

Caracterul hematuriei este important pentru precizarea sediului sau chiar a cauzei. Astfel, provocată de eforturi este de origine renală, şi anume, de cele mai multe ori, litiazică. Cînd este spontană şi capricioasă, etiologia tumorală este aproape sigură. Asocierea durerii lombare este un element în plus care pledează pentru originea renală a hematuriei; însoţită de polakiurie şi mai ales de dureri la micţiune, orientează către originea vezicală sau prostatică. Coexistenţa hematuriei cu epistaxisuri repetate, gingivoragii, cu melene în antecedente, orientează către o boală generală (hematurie episod).

Examenul obiectiv începe cu examenul urinei la emisie. În hematurie bolnavul este pus să urineze în trei pahare. Această probă, denumită „proba celor trei pahare“, informează asupra punctului de plecare a hemoragiei; dacă urina este colorată numai în primul pahar, hematuria este iniţială şi originea ei este uretroprostatică; dacă urina este colorată numai în ultimul pahar, hematuria este terminală şi este de origine cervicovezicală; dacă urina este colorată în toate paharele, dar mai intens în ultimul, hematuria este totală cu accentuare terminală şi este de origine vezicală; dacă este la fel de colorată în toate paharele, hematuria este totală şi originea poate fi oriunde pe aparatul urinar. Datorită sfincterului extern, toate secreţiile care apar în uretra posterioară pot ajunge în vezică; de aceea, o hemorgie de origine prostatică poate fi, la proba celor trei pahare, totală.

Examenul clinic al bolnavului poate furniza date care să permită localizarea şi uneori chiar cauza hemoragiei. Perceperea la palpare a unui rinichi mare poate orienta spre localizarea renală a hemoragiei; palparea ambilor rinichi mari pot arăta și cauza — boală polichistică renală. Examenul regiunii hipogastrice poate evidenția o tumoare pelvină. La tactul rectal se poate găsi un adenom mare al prostatei sau o infiltrație a peretelui vezical posterior.

La examenul scrotului, un varicocel apărut recent orientează spre o tumoare renală, iar o epididimită cronică, mai ales fistulizată, spre o tuberculoză urinară.

În cazurile în care examenul clinic dă indicații asupra originii hematuriei, se poate prescrie un tratament hemostatic, urmînd a continua investigațiile după ameliorarea hematuriei.

În cazurile în care explorarea clinică nu oferă nici o indicație asupra locului de plecare a hematuriei, cistoscopia sau uretrocistoscopia devine un examen de urgență; ea trebuie făcută la prezentarea bolnavului, în plină hematurie, orice amînare putînd readuce bolnavul fără hematurie. Uretrocistoscopia în plină hematurie poate arăta originea vezicală a hemoragiei sau care este rinichiul care sîngerează. Dacă vezica este normală și ejaculările ureterale limpezi, este posibil ca hematuria să aibă origine cervicouretroprostatică.

După precizarea sediului hemoragiei, urmează a se stabili cauza. Hemoragia cu localizare uretrocervicoprostatică se datorește de obicei unui adenom al prostatei, unui cancer al prostatei și, mai rar, unei prostatite acute sau unui polip uretral.

Hemoragia de origine vezicală se datorește cel mai frecvent unei tumori vezicale și, în general, cea papilară determină hemorgaii mai abundente decît un cancer infiltrativ vezical. Cistitele și calculii vezicali pot fi de asemenea cauza hematuriei.

Hemoragia de origine „înaltă“ apare în toate bolile ureteropielorenale, dar ca frecvență tumorile renale și ale căilor excretorii ocupă primul loc. Nefroepiteliomul, tumoarea papilară a bazinetului și tumorile ureterale, au ca semn revelator hematuria. Boala polichistică renală este de asemenea o cauză a hematuriei.

Urografia și în special urografia prin perfuzie dau de obicei aspecte concludente. Dacă urografia nu este revelatoare, renoscintigrafia, echografia, tomodensitometria, ureteropielografia devin necesare. Urografia sau pielografia se va practica după dispariția hematuriei : prezența unor cheaguri în bazinet sau în calice poate da imagini lacunare înșelătoare.

Litiaza pielocaliceală sau ureterală reprezintă o altă cauză a hematuriei. De obicei această hematurie are caracter provocat. Radiografia renovezicală trebuie să fie prima explorare radiologică în hematurie și se poate face chiar în plină sîngerare.

Tuberculoza renală se manifestă mai rar prin hematurie de origine renală și mai frecvent prin hematurie de origine vezicală.

Pielonefritele acute sau cronice, hidronefroza, se pot manifesta clinic și prin hematurie.

Nefrita cronică poate prezenta o formă hematurică : apare de obicei la tineri, este fără cheaguri și în majoritatea cazurilor reprezintă complicația unei rinofaringite, apendicite sau oricărui focar infecțios.

Cauze mai rare și mai dificil de diagnosticat sînt : necroza papilară, necroza corticală, angiomul renal, angiomul papilei, papilita hemoragică, mic infarct renal.

Hematuria în traumatismele aparatului urinar reprezintă un semn aproape constant.

Hematuria care apare în cadrul unei boli generale sau de sistem (hematurie episod) este însoțită frecvent de melene, gingivoragii, erupții purpurice și examenele de laborator vor arăta creșterea timpului de sîngerare-coagulare, modificarea protrombinemiei, scăderea trombocitelor.

PNEUMATURIA

Eliminarea simultană de urină și gaze este sesizată de la început de bolnav. Urina este tulbure, micțiunea fiind de obicei nedureroasă. Cauza cea mai frecventă este fistula intestino-vezicală sau intestino-uretrală. Intestinul comunică cu vezica sau uretra fie direct, fie prin intermediul unei cavități care reprezintă abcesul fistulizat ulterior în vezică sau uretră. Leziunile intestinale care produc fistulizarea în vezică sînt : cancerul sigmoidian, cancerul rectal, diverticulii sigmoidieni. Diagnosticul este ușor cînd în urină apar și materii fecale. În fistulele mici, cistografia și clisma baritată vor preciza traiectul și leziunea intestinală declanșatoare.

Alte cauze ale pneumaturiei sînt : pericistita cu anaerobi fistulizată în vezica ; lezarea rectului în timpul prostatectomiei sau în timpul rezecției unei fibroze cervicoprostatice ; cistite la diabetici cu glicozurie, gazul fiind bioxidul de carbon rezultat din fermentarea glucozei sub acțiunea germenilor.

CHILURIA

Eliminarea de limfă amestecată cu urina este o raritate. Limfa ajunge în căile urinare printr-o fistulă între un vas limfatic și calea urinară. Fistula se datorește de obicei unui parazit (chilurie filariană) și mai rar se observă în evoluția unui limfangiom. Urina este tulbure, lactescentă, în special după mese, iar cînd conține și sînge, are culoare brună. Diagnosticul se poate pune macroscopic : amestecînd urina cu eter, aceasta devine limpede.

Examenul sumar de urină arată prezența grăsimilor, a albuminei și a fibrinei. De obicei este foarte greu, aproape imposibil de a stabili locul fistulei. Excepțional, la ureteropielografie se poate injecta și vasul limfatic răspunzător. Nu există un tratament eficace ; unele fistule se închid spontan.

POLIURIA

Prin poliurie se înțelege depășirea unei diureze de 2 000 ml în 24 de ore. Bolnavul se prezintă de obicei la consultație pentru polakiurie sau pentru urină tulbure. Pentru diagnosticul de poliurie este necesară măsurarea cantității de urină în 24 de ore.

Rolul glomerulului, rol de filtru, este acela de a îndepărta din plasmă cantități mari de produși metabolici, mai ales uree, dar filtrînd în același timp, cantități mari de apă și substanțe indispensabile organismului, care trebuie să fie reabsorbite în timpul trecerii prin tubi.

Rolul tubului renal este considerabil : el reabsoarbe 99% din apă, aproape în totalitate sodiul și clorul, 40—70% din uree. El se adaptează la aporturile alimentare și la nevoile oragnismului pentru menținerea echilibrului electrolitic și acidobazic al mediului intern.

În privința eliminării apei, rinichiul se adaptează la aportul lichidian. Astfel, diureza poate varia de la 500 ml la peste 10 l, în funcție de cantitatea de lichide ingerate. Rinichiul elimină însă, în același timp, și o cantitate de substanțe dizolvate ; acestea vor fi foarte concentrate, dacă diureza este scăzută, și foarte diluate, cînd diureza este mare. Astfel, în poliurie, osmolaritatea urinei poate fi 1/6 din cea a plasmei, iar în ogliuria marcată poate ajunge de patru ori mai mare.

Variațiile în osmolaritatea urinei se explică prin doi factori principali : osmolaritatea regiunilor profunde ale rinichilor și acțiunea hormonului antidiuretic. În stările de deshidratare, medulara profundă și papila sînt hipertonice și hormonul antidiuretic favorizează permeabilitatea la apă a tubului distal și a canalului colector ; urina pierde la acest nivel o mare parte din apă, atrasă de hipertonia interstițială, din care rezultă oligurie și o mare concentrație a urinei. În cazul hiperhidratării, hipotonia spațiilor interstițiale și absența hormonului antidiuretic explică impermeabilitatea părții terminale a nefronului pentru apă : rezultă eliminarea unei cantități mari de urină cu concentrație scăzută. După această teorie, rolul fundamental îl are osmolaritatea regiunilor profunde ale rinichilor.

Rolul hormonilor a fost demonstrat experimental : suprarenalectomia sau insuficiența suprarenală determină scăderea eliminării de apă și creșterea eliminării de sodiu, cu retenție simultană de potasiu.

La animalele suprarenalectomizate și deshidratate s-a constatat abolirea gradientului osmotic (a variațiilor de concentrație) corticopapilar care reapare în urma injecțiilor cu aldosteron. Aldosteronul provoacă reabsorbția sodiului în ramura ascendentă a ansei Henle și permite astfel funcționarea sistemului multiplicator a contracurentului. Un rol analog îl are angiotensina, capabilă de a stimula secreția de aldosteron. Hormonul antidiuretic inhibă diureza apoasă iar absența lui (diabet insipid) determină poliuria. Hormonul antidiuretic asigură permeabilitatea părții terminale a nefronului pentru apă.

Poliuria nu este un semn așa de frecvent. Ea este însoțită de sete anormală și obligă bolnavul să se trezească în cursul nopții ca să bea apă și să urineze.

Mecanismele poliuriei. Poliuria poate fi datorită următoarelor mecanisme :

— absența secreției hormonului antidiuretic, consecință a unei boli a sistemului hipotalamo-hipofizar (diabet insipid) ;

— inhibarea secreției hormonului antidiuretic prin ingestie mare de apă (potomanie) ;

— insensibilitatea tubului renal la hormonul antidiuretic datorită unor leziuni tubulare căpătate (insuficiență renală cronică, pierdere cronică de potasiu, hipercalciurie) sau congenitale (diabet insipid nefrogenic familial și tubulopatii complexe) ;

— prin „diureză osmotică“ (diabet zaharat, insuficiență renală cronică).

În general poliuriile exagerate, peste 4—5 l în 24 de ore sînt datorite potomaniei, diabetului insipid, diabetului insipid nefrogenic.

Examenul clinic. Începe cu examenul urinei la emisie : poliuria tulbure reprezintă un semn de infecție urinară. Examenul bacteriologic are ca scop depistarea bacilului Koch sau a germenilor banali. Examenul clinic poate depista o stagnare vezicală ; examenul radiologic va pune în evidență o litiază renală bilaterală sau o nefrocalcinoză.

În poliuria limpede examenele de laborator vor căuta glicozuria, vor cerceta funcția renală globală, vor explora tulburările în metabolismul potasiului și al calciului, semnele nefritei cronice. Radiografia șeii turcești și eventual tratamentul de probă vor îndrepta diagnosticul spre un diabet insipid. Cînd sînt semne în favoarea unei nefrite, aceasta nu va fi considerată ca primitivă, înainte de a fi eliminat o leziune uretrocervicoprostatică, al cărei răsunet înalt se poate evidenția clinic prin poliurie, predominant nocturnă.

STĂRI FEBRILE

De obicei febra datorită infecţiilor aparatului urinar se însoţeşte de simptome sau semne care atrag atenţia asupra lui. În aceste cazuri explicaţia febrei este clară şi nu ridică probleme decît în cazul unei infecţii urinare cronice, fără manifestări clinice subiective, la care se asociază o boală acută febrilă.

Sînt cazuri în care bolnavul este îndrumat la urolog pentru o stare febrilă de durată, la care nu s-a putut stabili diagnosticul etiologic.

Pielonefrita acută sau prostatita acută poate provoca febră ridicată, cu frisoane violente, la care semnele urinare să apară mai tîrziu.

Sugarii şi copiii pot prezenta stări febrile prelungite fără alt simptom; repetarea acestor perioade febrile după o acalmie de cîteva săptămîni sau luni, trebuie să pună în discuţie posibilitatea unei pielonefrite acute.

Cancerul renal poate să prezinte ca manifestare clinică unică stare febrilă prelungită şi numai explorările radiologice, cu izotopi, echografice şi arteriografia pot stabili diagnosticul.

Pionefrita, metastază stafilococică sau colibacilară şi chiar perinefrita supurată, au ca manifestare clinică, timp îndelungat, numai febra cu diferite caractere (intermitentă, remitentă, în platou sau ondulată). Antecedentul stafilococic cutanat sau colibacilar poate trece neobservat şi numai explorările amintite la cancerul renal pot pune diagnosticul.

Orice stare febrilă inexplicabilă, de durată sau în puseuri repetate, obligă la explorarea completă a aparatului urinar.

BIBLIOGRAFIE

COUVELAIRE R. — Nouveau précis de pathologie chirurgicale, vol. VI, Masson et Cie, Paris, 1957, 52.

PARRISH E. A. — Kidney disease case studies, Hans Huber Publishers, Berna-Stuttgart-Viena, 1975, 9.

PROCA E. — Diagnosticul şi tratamentul bolilor interne (sub red. Şuţeanu Şt.), vol. II, Edit. Medicală, Bucureşti, 1982, 8.

SMITH R. D. — General urology, ed. a IX-a, Lange Medical Publication, Los Altos, 1978, 145.

12. MALFORMAŢIILE APARATULUI URINAR

Conf. D. BOCANCEA

Anomaliile aparatului urinar sînt determinate de abateri de la linia normală de dezvoltare embrionară. 4,5% dintre purtătorii de asemenea anomalii mor în primul an de viaţă.

În afară de ereditate, care transmite anumite alterări cromozomiale, în producerea anomaliilor s-au incriminat mai multe cauze care ar perturba dezvoltarea embrionului în organismul matern : maladii infectocontagioase, carenţe vitaminice sau hormonale, sifilisul, medicamente tranchilizante sau anticoncepţionale.

Rinichii şi căile de excreţie cu funcţia de a secreta şi elimina urina se dezvoltă în trei etape succesive : pronefros, mezonefros şi metanefros.

La sfîrşitul săptămînii a 2-a a dezvoltării embrionare ia naştere în regiunea toracică pronefrosul, de o parte şi de alta a coloanei neurale sub forma a doi muguri compuşi fiecare din 10 perechi de tubi care se varsă prin canalul wolffian în cavitatea celomică. În săptămîna a 4-a pronefrosul dispare, rămîne numai canalul wolffian care va creşte de-a lungul coardei neurale.

Încă din săptămîna a 3-a de viaţă embrionară înainte de dispariţia pronefrosului apare mezonefrosul, compus din mai multe vezicule şi tubi. Fiecare tub colectează de fapt anumiţi produşi eliminaţi din nişte ghemuri capilare (vezicule nefrice, glomeruli) ce derivă din ramurile arteriale ale aortei şi se varsă în canalul Wolf. Între a 12-a şi a 14-a săptămînă mezonefrosul dispare rămînînd numai resturi din tubii colectori denumite : conductul Gartner, epooferon şi paraferon la femeie şi canalele deferente, canalele aberante, paradidim la bărbat.

În timpul degenerării mezonefrosului apare metanefrosul, mugurele viitorului rinichi.

Astfel ia naştere sistemul secretor (capsula Bowman, tubii contorţi distali, ansa Henle şi tubii contorţi proximali) care fac precoce conexiuni vasculare.

În acelaşi timp se dezvoltă şi sistemul colector din segmentul terminal al canalului Wolf care va da naştere ureterului definitiv.

Mugurele ureteral se dezvoltă cranial formînd bazinetul, calicele majore şi minore şi tubii colectori. Aceştia se unesc cu tubii uriniferi după săptămîna a VII-a realizînd unitatea de formare şi drenaj a urinei.

În luna a 8-a procesul de formare a tubilor uriniferi încetează. Fiecare rinichi totalizează acum aproximativ 1 250 000 tubi care continuă să se dezvolte o dată cu creşterea rinichilor.

Rinichii astfel formaţi mai suferă în evoluţia lor şi mişcări de migrare cranială, rotaţie medială şi basculare a axului longitudinal în jos şi în afară care îi dau poziţia lombară definitivă.

Tubii uriniferi şi colectori sînt căptuşiţi cu epiteliu cilindric iar calicele, bazinetul şi ureterul, cu epiteliu de tranziţie.

Vascularizaţia rinichilor se dezvoltă concomitent ; începînd cu săptămîna a 9-a apare artera renală, ramură din aortă, şi vena renală care se varsă în cava caudală.

Această linie normală de dezvoltare a aparatului urinar poate fi perturbată în diverse etape ale evoluţiei embriologice. Cauza apariţiei diverselor anomalii ar fi, după părerea lui Farman :

a) defect în dezvoltarea metanefrosului
- complet — agenezie
- incomplet — aplazie
- deficitar
  - hipoplazie
  - displazie

b) alterarea complexului glomerulotubular
- lipsă de unire — chist solitar
- separare — chisturi multiple
- obstrucţie
  - chisturi multiloculare
  - maladie polichistică

c) tulburare în dezvoltarea mugurilor ureterali şi a vaselor
- ascensiune
  - ectopie simplă
  - ectopie încrucişată
- rotaţie
  - malrotaţie
  - vase aberante

d) separare incompletă a maselor celulare metanefrogenice
- parţiale — rinichi în potcoavă
- complete
  - rinichi fuzat unilateral
  - rinichi pelvin fuzat

În clasificarea anomaliilor s-au luat în considerare diverse criterii (embriologice, anatomice, clinice etc.) ; de reţinut că unele anomalii sînt foarte multă vreme necunoscute sau marcate şi de anomalii ale altor organe. Pentru a fi puse în evidenţă sînt necesare adesea metode deosebite de explorare. Unele anomalii periclitează viaţa, altele pot fi tratate cu succes dacă diagnosticul este precoce iar un număr redus dintre ele sînt bine tolerate fără nici un tratament atîta timp cît nu survin complicaţii.

ANOMALIILE RINICHIULUI

Au fost clasificate în funcţie de număr, volum, structură, formă, poziţie, rotaţie, vascularizaţie.

ANOMALII DE NUMĂR

Agenezia renală

Absenţa rinichiului poate fi bi- sau unilaterală. Ea se datoreşte lipsei de dezvoltare a mugurelui secretor şi excretor sau lipsei de unire a acestora între a 5-a şi a 7-a săptămînă de viaţă intrauterină.

Leziunea bilaterală este incompatibilă cu viaţa şi se descoperă la necropsie.

Agenezia unilaterală este mai frecventă (fig. 12.1). Rinichiul şi ureterul pot lipsi în totalitate împreună, situaţie cînd nici trigonul nu se dezvoltă de partea respectivă. Rinichiul controlateral poate fi normal sau poate prezenta hipertrofie compensatorie. Important este că afecţiunea rămîne adesea necunoscută, poate fi descoperită cu ocazia unor examene întîmplătoare sau a unei îmbolnăviri a rinichiului unic. Diagnosticul de certitudine este adesea greu de precizat.

În cazurile în care leziunea apare la o explorare întîmplătoare, existenţa unui rinichi „mut“ la urografie nu este suficientă pentru diagnostic. Cistoscopia poate arăta absenţa orificiului ureteral dar acesta poate să se verse anormal (vagin, uretră). Existenţa orificiului ureteral poate corespunde unui bont ureteral obstruat cu sau fără rinichi. Este de aceea necesar să facem apel la explorări suplimentare ca : pielografie sau ureteropielografie, explorări cu radioizotopi, retropneumoperitoneul sau tomografia, aortografia sau scintigrafia

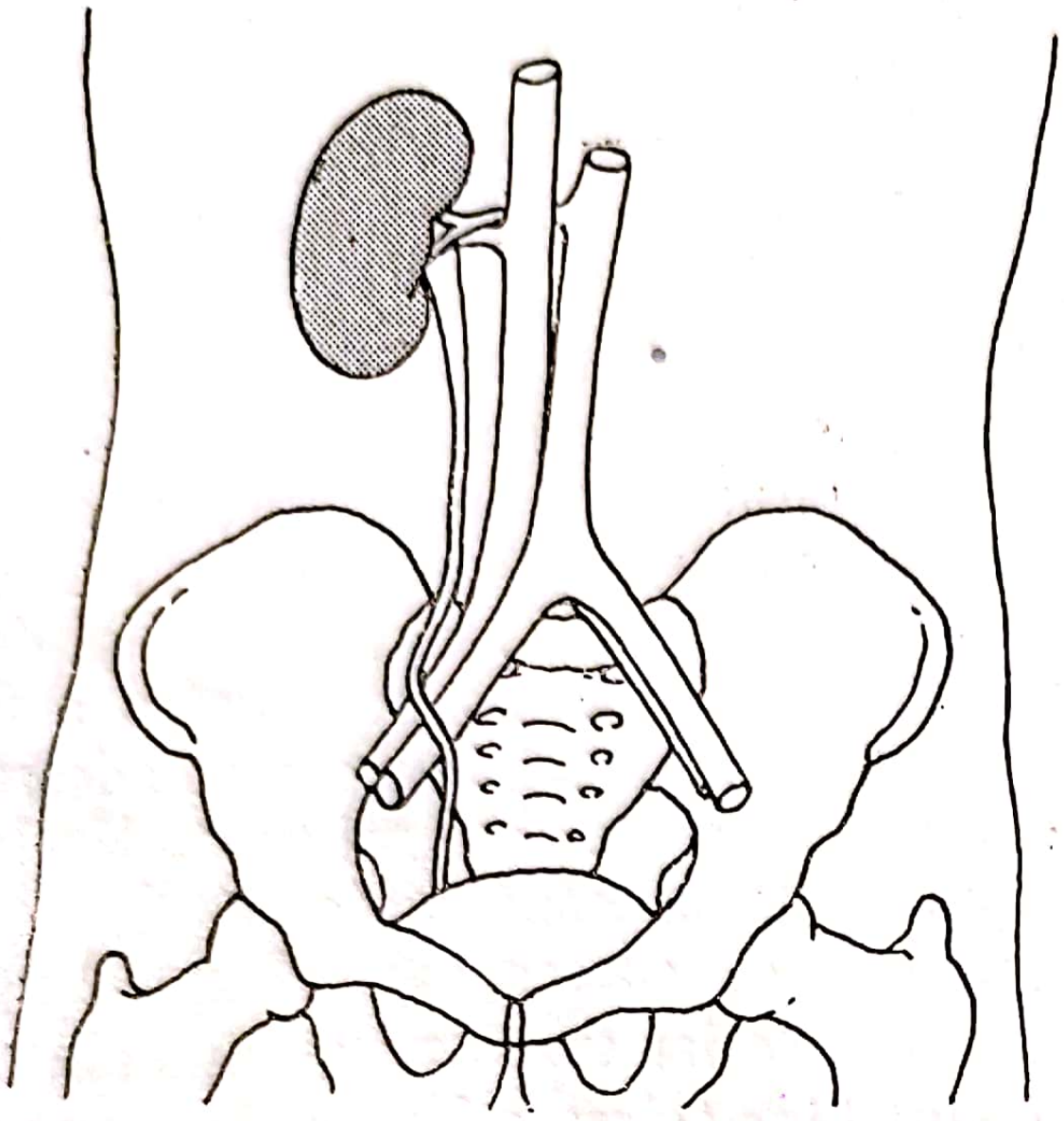

Fig. 12.1. Agenezie renală unilaterală stîngă.

computerizată care să confirme absența congenitală a rinichiului. În ultimă analiză, absența rinichiului este precizată numai de lombotomie. Agenezia renală este cel mai adesea însoțită și de anomalii în dezvoltarea altor organe ce țin de tubul digestiv, aparatul cardiovascular etc.

Diagnosticul este și mai important în urgențele urologice, ca și în intervențiile chirurgicale pe rinichiul unic. Acestea se practică actualmente în mod curent — inclusiv operațiile plastice sau exerezele parțiale de parenchim — intervenții care deși grevate de risc crescut, devin adesea necesare pentru salvarea vieții bolnavului.

Ar fi de menționat și existența rinichiului solitar în poziție anormală, mai ales cea în ectopie pelvină, situație care cere o grijă și mai mare la precizarea diagnosticului și a tratamentului.

Rinichiul supranumerar

Reprezintă o masă parenchimatoasă distinctă, cu capsulă proprie, separat de rinichiul ipsilateral. Este o anomalie renală rară.

Rinichiul supranumerar este situat în lombă alături de rinichiul normal sau medial, avînd de obicei formă diferită de acesta — cu ureterul care se varsă în vezică, în alt ureter, în uretră sau vagin. Vascularizația este de asemenea diferită și de obicei anormală.

Rinichiul supranumerar necomplicat este bine tolerat, poate fi lăsat pe loc dar trebuie supravegheat periodic. În caz că este rău tolerat sau cînd survin complicații (de obicei infecții și obstrucții ureterale) sau cînd este însoțit de incontinență urinară prin vărsare anormală, este necesară o intervenție chirurgicală de corectare sau nefrectomia.

Rinichiul dublu

Destul de frecventă, această anomalie se caracterizează prin prezența în spațiul aceluiași rinichi a două mase parenchimatoase nedelimitate sau delimitate relativ, cu două sisteme colectoare distincte și cu uretere separate. Denumirea este deci improprie fiind vorba numai de o dedublare a sistemului colector.

Bifiditatea este uneori numai la nivelul bazinetului (fig. 12.2) sau ureterele duble se pot uni la alt nivel pe toată lungimea traiectului (duplicitate incompletă, ureter în „Y" *ureter fissus*) sau se pot vărsa separat în vezică sau în vulvă, uretră etc. În vezică, în cadrul aceleiași anomalii, meatul ureteral inferior și medial corespunde rinichiului superior care are de regulă și volum mai redus Weigert-Meyer iar meatul ureteral lateral și superior corespunde rinichiului inferior. Clinic, afecțiunea poate fi bine tolerată, alteori e însoțită de jenă moderată ; cele două uretere se pot încrucişa, se pot comprima reciproc dînd stază cu hidronefroză, colici, litiază, pusecuri de pielonefrită etc.

Diagnosticul este uneori evident. Alteori scapă unei investigaţii obişnuite (urografia), mai ales cînd unul dintre rinichi este alterat şi infectat. Pielografia şi îndeosebi ureteropielografia sînt de mare folos, în această situaţie. La arteriografie se poate descoperi vascularizaţia proprie fiecărui rinichi.

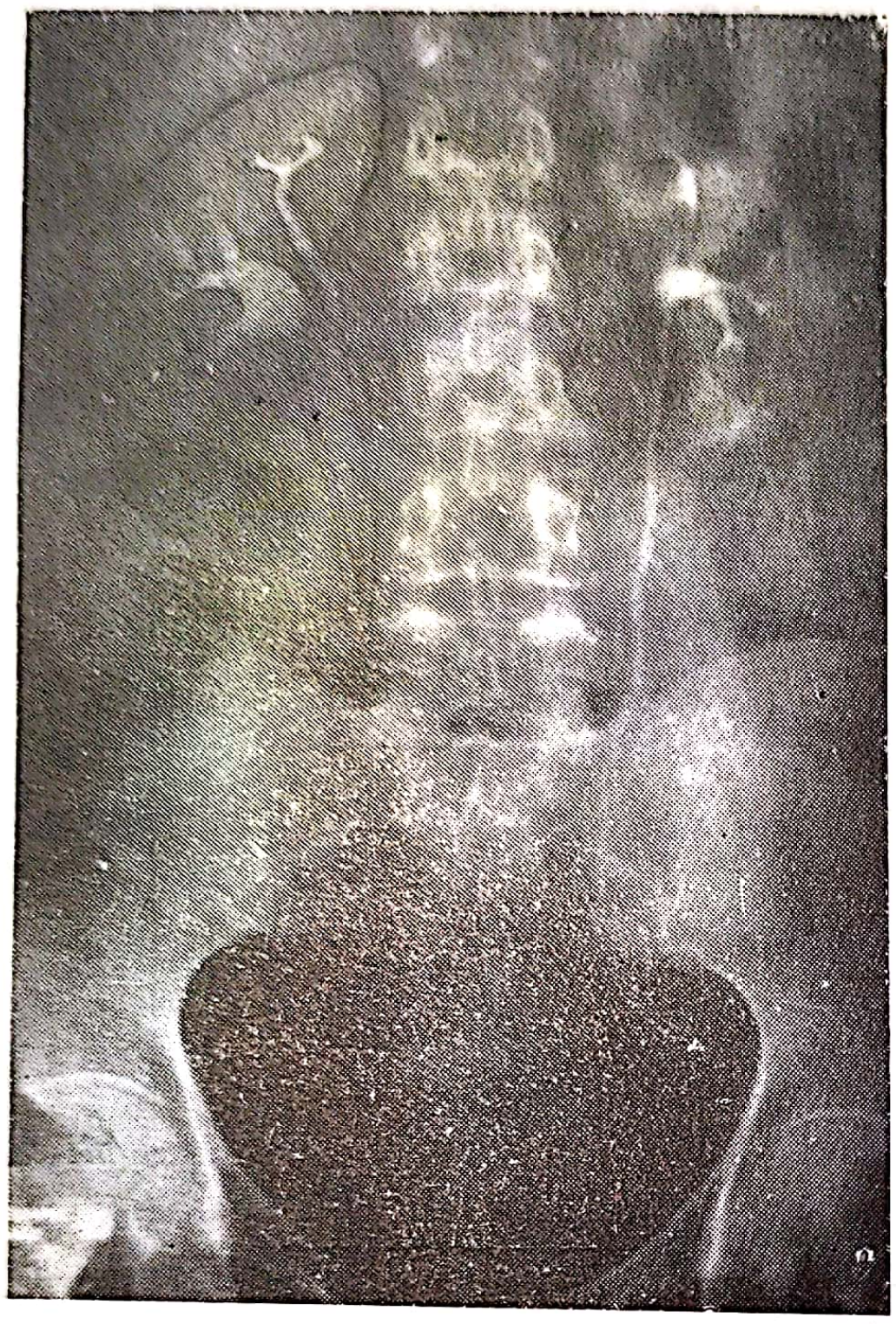
Fig. 12.2. Rinichi dublu drept (bifiditate bazinetală şi ureterală incompletă).

Tratamentul anomaliei rău tolerate sau ale complicaţiilor ei constă în intervenţii plastice la nivelul ureterului sau nefroureterectomia hemirinichiului alterat.

ANOMALII DE VOLUM ŞI STRUCTURĂ

Displazii renale

Sînt caracterizate prin dezvoltarea incompletă a parenchimului renal. Se prezintă sub trei forme : aplazie renală (rinichi displazic cu ureter obliterat) hipoplazie renală (rinichi displazic cu ureter normal ; rinichi miniatural (parenchim renal redus dar normal, cu ureter normal).

Aplazia renală

Definiţie. Este caracterizată prin dezvoltarea incompletă a nefronilor şi a ureterului care este obliterat. Afecţiunea bilaterală este incompatibilă cu viaţa. Cînd leziunea este unilaterală, rinichiul controlateral este de obicei mai mare prin hipertrofie funcţională compensatorie. Rinichiul aplazic este adesea asimptomatic alteori se poate manifesta prin jenă lombară moderată datorită iritaţiei terminaţiilor nervoase de la acel nivel sau prin hipertensiune arterială.

Diagnosticul de orientare se pune prin urografie care arată absenţa funcţională a rinichiului, iar vascularizaţia rinichiului aplazic, de arteriografie ; tomografia computerizată are cele mai multe şanse în tranşarea diagnosticului. În absenţa lor se poate face apel la tomografie radiografică sau retropneumoperitoneu. Confirmarea diagnosticului o fac lombotomia şi examenul anatomopatologic.

Tratament. Singurul tratament al rinichiului aplazic este ablaţia, necesară mai ales în cazul complicaţiilor.

Hipoplazia renală

Definiţie. Este o varietate de displazie renală caracterizată prin dezvoltarea incompletă a parenchimului renal, dar cu dezvoltarea normală a ureterului (fig. 12.3).

Etiopatogenie. Examenul histologic al rinichiului arată nefroni cu morfologie şi funcţie normale alături de glomeruli şi tubi alteraţi, procese de fibroză, degenerări chistice, alterări ale pereţilor vasculari, adesea şi procese degenerative datorită inflamaţiei.

Leziunea îşi are originea într-o dezvoltare incompletă a metanefrosului, asociată cu procese de obstrucţie urinară în prima perioadă a vieţii fetale, a căror consecinţă este lipsa de dezvoltare a nefronilor (fig. 12.4).

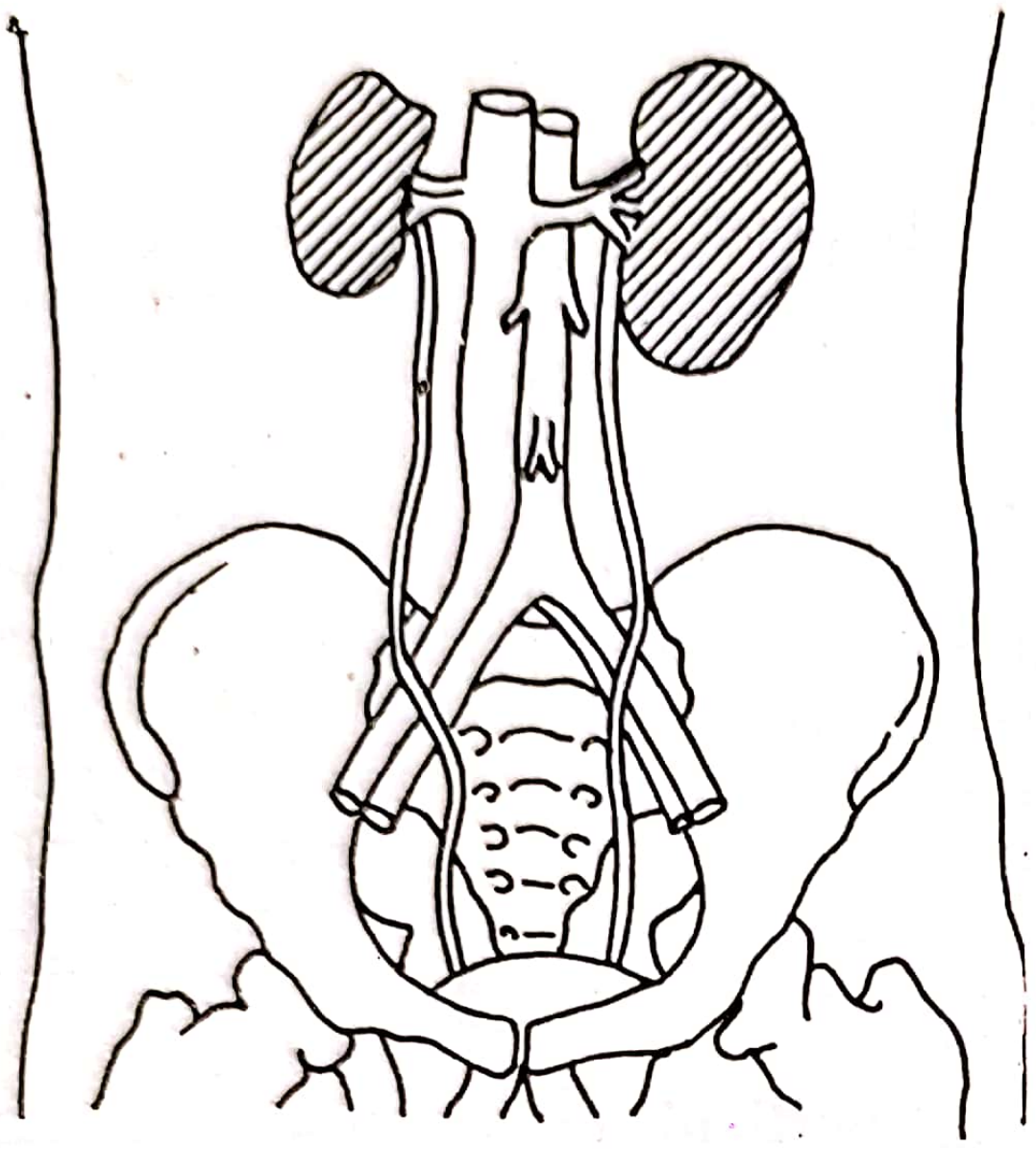

Fig. 12.3. Hipoplazie renală dreaptă; ambele uretere de calibru normal. Parenchimul renal drept mai mic decît cel stîng, de aspect microscopic normal.

Semne clinice. Evoluţie. Hipoplazia renală este de obicei unilaterală. Funcţia rinichiului este diminuată calitativ şi cantitativ. În această situaţie, dacă rinichiul controlateral asigură funcţia de epurare a organismului, rinichiul hipoplazic poate fi bine tolerat şi descoperit cu ocazia unui examen întîmplător.

Rareori hipoplazia renală este bilaterală, situaţie în care organismul suferă (deficit în creştere ponderală şi staturală, este o distrofie de origine renală) şi treptat se ajunge la insuficienţă renală cu evoluţie progresivă.

Rinichiul hipoplazic poate fi însă rău tolerat — dă dureri, se poate infecta, poate fi sediul unei litiaze renale şi poate sta la originea unei hipertensiuni arteriale.

Diagnosticul de rinichi hipoplazic se pune adesea prin metodele radiologice şi cu izotopi, pielografia fiind de real ajutor. El nu trebuie confundat cu rinichiul mic scleroatrofic, situaţie în care numai examenul histologic precizează diagnosticul.



Fig. 12.4. Hipoplazie renală — aspect la pielografie.

Tratamentul rinichiului hipoplazic se aplică în funcţie de suferinţa clinică şi răsunetul leziunii asupra organismului. Rinichiul bine tolerat şi descoperit întîmplător poate fi lăsat pe loc.

În cazul rinichiului hipoplazic rău tolerat şi cu complicaţii se impune nefrectomia.

Tratamentul rinichiului hipoplazic bilateral este delicat, avînd în vedere funcţia redusă bilateral. Pacientul trebuie urmărit de urolog şi nefrolog. Se recomandă regim de cruţare, tratamentul infecţiei urinare, şi în caz de insuficienţă renală, hemodializă sau transplant renal.

Rinichiul miniatural

Definiție. Este o formă de displazie renală în care rinichiul este în totalitate redus ca volum, cu funcție normală și cu morfologie normală dar global insuficientă pentru nevoile organismului. Dacă leziunea este bilaterală, prognosticul este rezervat, boala evoluînd spre insuficiență renală irecuperabilă, mai ales cînd intervine o complicație.

Semne clinice. Evoluție. Rinichiul unilateral miniatural este bine tolerat și adesea este descoperit întîmplător sau este pus în evidență de complicații (litiază, infecții, hipertensiune arterială etc) (fig. 12.5).

Diagnosticul de rinichi mic îl pune explorarea radiologică (urografia cu substanță de contrast, pielografia) completată, eventual, cu explorările radioizotopice.

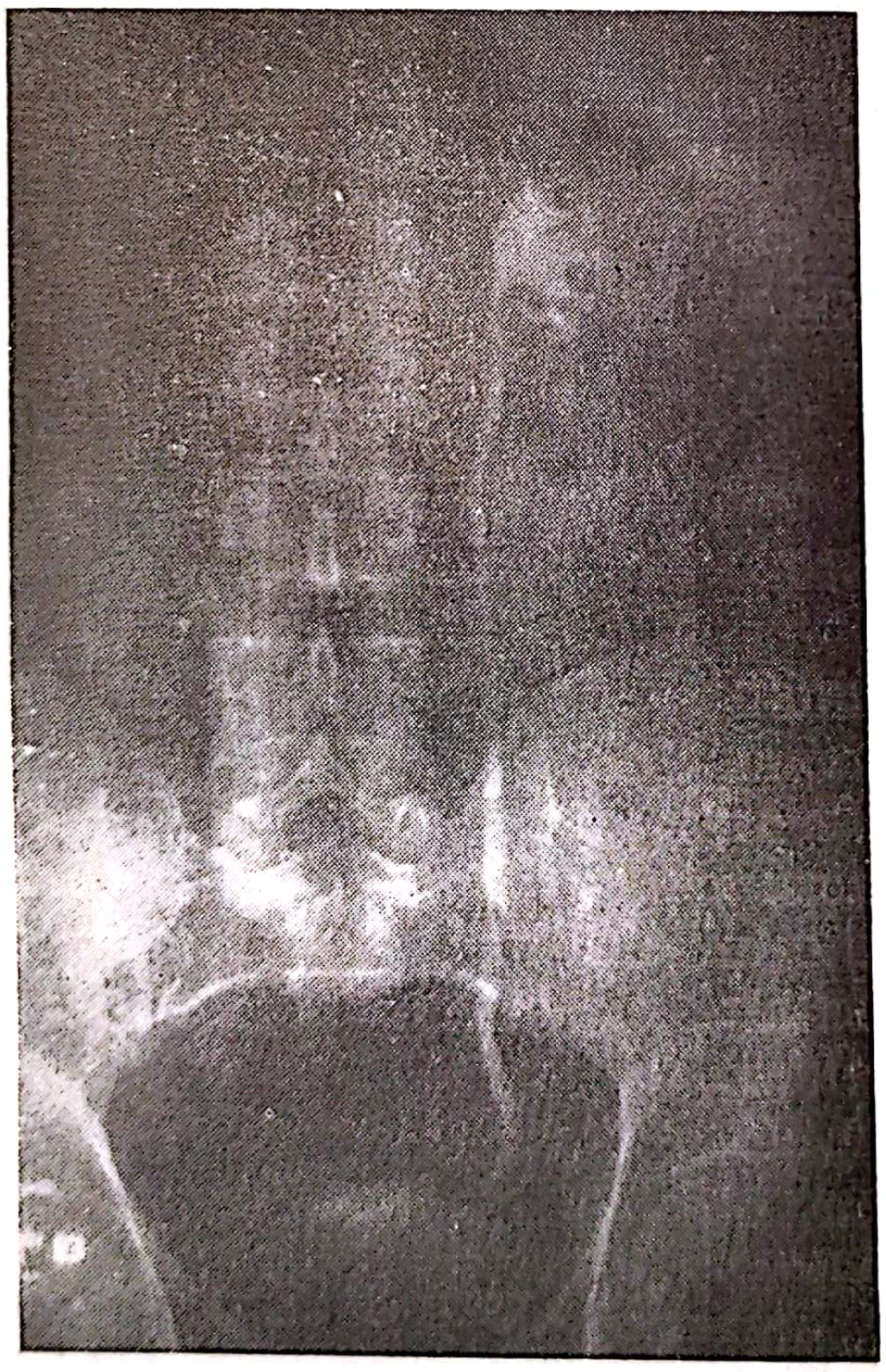
Fig. 12.5. Rinichi miniatural stîng, cu calcul în ureterul pelvin.

Diagnosticul diferențial al rinichiului miniatural trebuie făcut cu rinichiul hipoplazic (rinichi mic cu nefroni puțini, funcționali și în rest cu parenchim cu leziuni degenerative) sau cu rinichiul scleroatrofic pielonefritic [rinichi cu leziuni urografice în care căile de excreție apar deformate — cel mai adesea calicele „adunate“ sau aspect de „copac cu crengile uscate“ (Pitel)]. Precizarea o face în final examenul histopatologic.

Tratamentul rinichiului miniatural poate fi conservator (cînd rinichiul este bine tolerat sau cînd funcția rinichiului controlateral este deficitară). În formele complicate și cu rinichiul controlateral satisfăcător ca funcție, se indică nefrectomia.

Hipertrofia renală congenitală

Hipertrofia sau hiperplazia renală este de obicei o afecțiune unilaterală, asociată cu hipofuncția rinichiului controlateral (displazie). Aceasta ar explica și mecanismul de producere a anomaliei, de fapt o hipertrofie compensatorie.

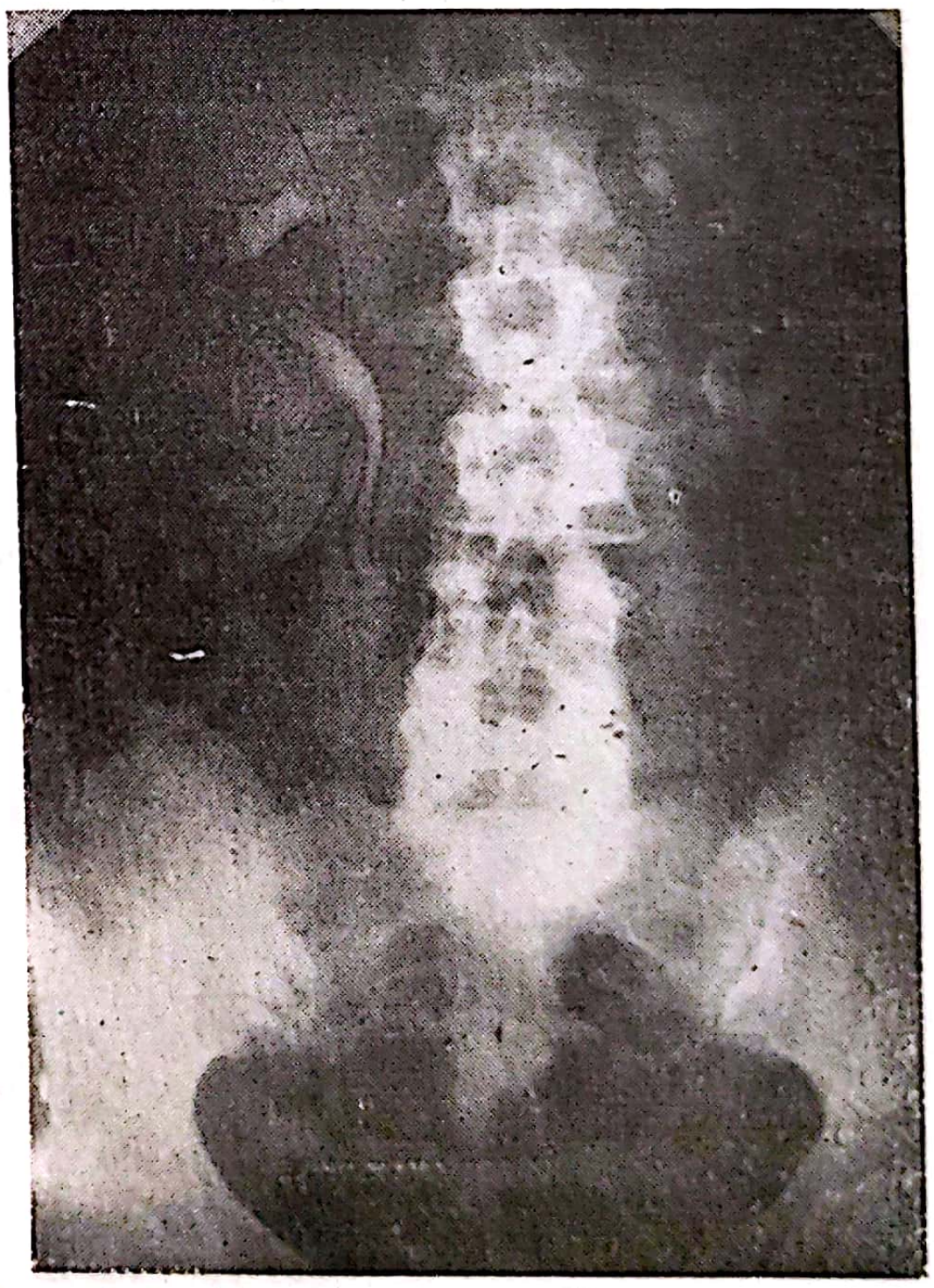
Fig. 12.6. Hipertrofie renală congenitală dreaptă. Rinichi stîng hipofuncțional.

Examenele histologice au descoperit un număr mai mare de unităţi nefronice. Se deosebeşte de hipertrofia cîştigată care are un număr normal de elemente, dar hipertrofiate.

Explorarea rinichiului hipertrofic se face prin metodele radiografice uzuale în care măsurarea pe clişeele radiologice a dimensiunilor parenchimului renal este metoda cea mai simplă şi la îndemîna oricui (fig. 12.6).

Rinichiul hiperplazic nu necesită tratament. Îmbolnăvirile lui trebuie tratate ţinînd seama de starea rinichiului colateral, de obicei mic. În această situaţie, chirurgia rinichiului hipertrofic este de fapt chirurgia rinichiului unic funcţional.



Fig. 12.7. Rinichi drept malrotat.

ANOMALII DE ROTAŢIE A RINICHILOR

De obicei aceste anomalii nu sînt izolate, ci se asociază cu anomalii de formă, de vascularizaţie, de poziţie, structură etc.

Ca şi alte anomalii, şi acestea sînt adesea bine tolerate şi descoperite întîmplător sau cu ocazia unor complicaţii care se pot însoţi de manifestări clinice (infecţie, litiază, tumori etc.).

S-au descris mai multe tipuri de rotaţie : rinichi rotat invers, cînd bazinetul apare lateral ; rinichi rotat excesiv, cînd bazinetul este situat posterior sau cu bazinetul anterior cînd se consideră că este o rotaţie incompletă (fig. 12.7).

Anomaliile de rotaţie pot fi adesea confundate cu diverse boli şi sînt greu de interpretat pe clişeele radiologice. Rinichii malrotaţi pot fi bine toleraţi şi nu necesită tratament.

Afecţiunile urologice pe aceşti rinichi comportă dificultăţi din cauza vaselor anormale care fixează rinichiul în poziţie anormală sau a eventualelor anomalii de formă sau volum.

ANOMALII DE POZIŢIE A RINICHIULUI

Ectopia renală

Este caracterizată prin poziţia anormală congenitală a rinichiului. Rinichiul are pediculul scurt legat de vasele mari din apropierea lui. Ureterul are o lungime corespunzătoare poziţiei rinichiului pînă la vărsarea lui în vezică.

Se deosebeşte de rinichiul ptozat care iniţial se găseşte în loja renală, are vascularizaţie cu punct de plecare normal, dar se deplasează din lojă secundar.

Ectopia renală [rinichi care nu a avut niciodată poziţia iniţială în loja renală], rezultă dintr-o oprire în ascensiunea lui în perioada embriologică. El se prezintă sub două varietăţi : ectopie renală directă sau simplă (toracică, lombară inferioară, iliopelvină) şi ectopie încrucişată (deschiderea ureterului în vezică este normală dar rinichiul drenat este de partea opusă, în vecinătatea rinichiului adelf).

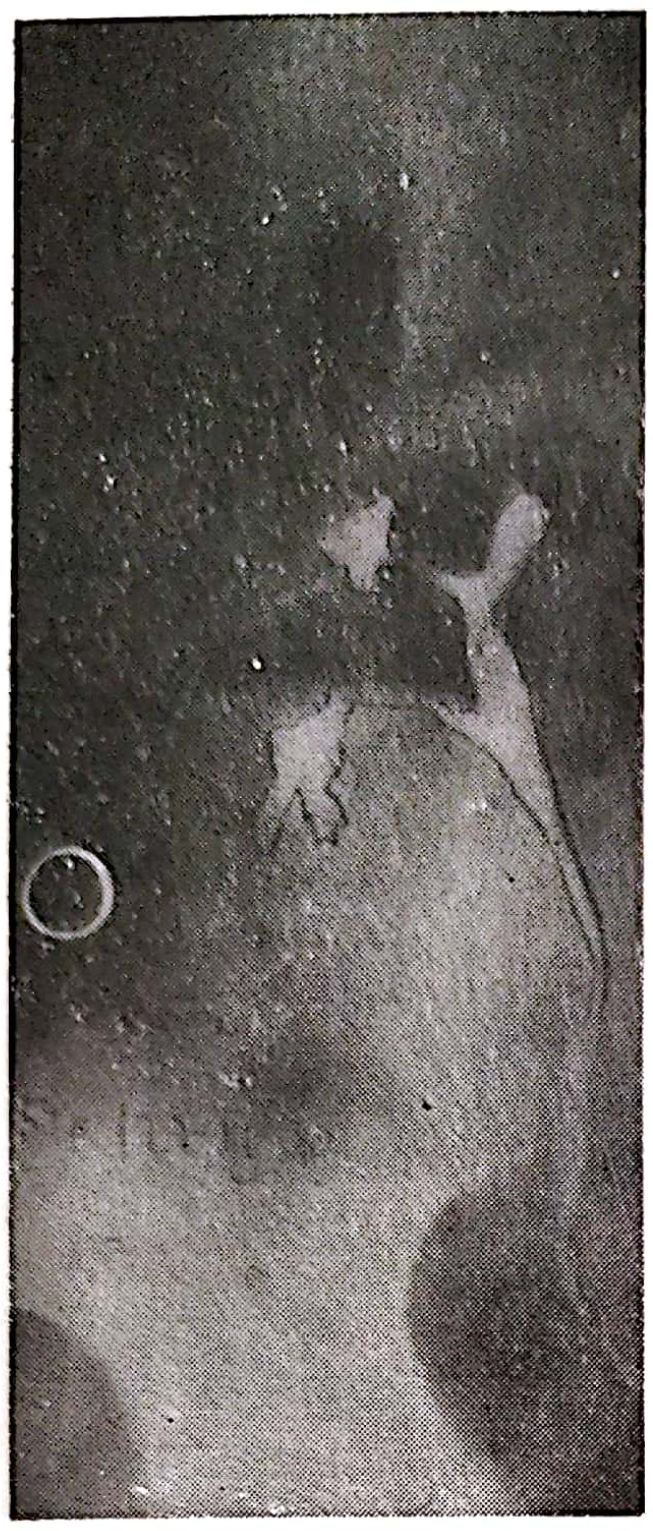

Fig. 12.8. Ectopie renală dreaptă iliacă, căile de excreţie superioare par incomplet dezvoltate.

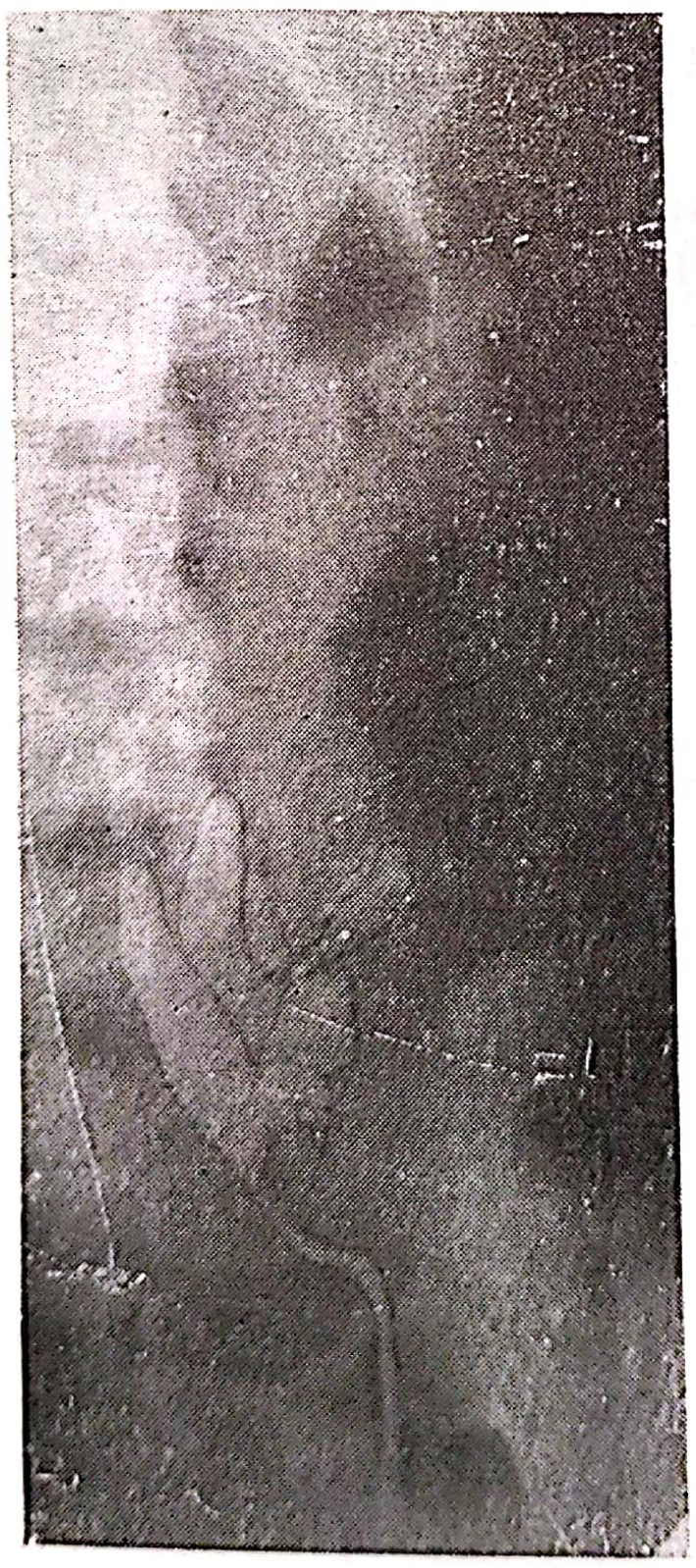

Fig. 12.9. Ectopie iliopelvină stîngă cu rinichiul rotat.

Rinichiul ectopic iliac şi pelvin poate prezenta anomalii de rotaţie, de formă, de volum şi de structură. În general poate fi mai mic şi cu lobulaţie fetală (fig. 12.8). Bazinetul poate fi rotat de obicei anterior ; axul rinichiului este de obicei vertical dar poate fi rotat cu 90° sau în ax orizontal (fig. 12.9).

Ureterul se varsă în vezică de obicei de partea normală şi nu este ectopic. La bolnavii cu rinichii în ectopie pelvină s-au găsit şi alte anomalii ca : uter bicorn, absenţa uterului, vagin dublu, uretră dublă, ectopie testiculară, hipospadias etc.

Ectopia toracică a rinichiului este rară şi caracterizată prin poziţia rinichiului în mediastinul posterior avînd de obicei parenchim şi căi de excreţie normale. Rinichiul nu se află în cavitatea pleurală, leziunea nu se însoţeşte de pneumotorax, vasele şi ureterul ies din cavitatea toracică prin foramenul lui Bochdalek.

Bolnavii cu rinichi în ectopie toracică pot prezenta şi anomalii cardiace sau pulmonare ; glandele suprarenale pot fi situate normal sau în poziţie toracică.

Ectopia renală este de obicei unilaterală şi numai rareori bilaterală (fig. 12.10).

Simptome. Complicaţii. Majoritatea bolnavilor nu au manifestări clinice legate de anomalia renală. Suferinţa se datorează fenomenelor de compresiune asupra organelor vecine : vase, nervi etc. cu tulburări vezicale sau digestive cînd rinichiul este în ectopie pelvină.

În ectopia toracică rinichiul poate fi confundat cu tumori mediastinale. Anomalia se poate complica cu infecţii, litiază, hidronefroză, tumori, situaţie în care semnele sînt date de complicaţii.

Diagnosticul este adesea simplu de stabilit cu ajutorul urografiei completată cu pielografia. Arteriografia este utilă pentru precizarea aspectului vascularizaţiei. Explorările cu izotopi arată gradul de afectare a parenchimului, a vascularizației și a căilor de excreție. Echografia și tomo-densimetria își găsesc din ce în ce mai mult utilitatea pentru localizarea anomaliei.

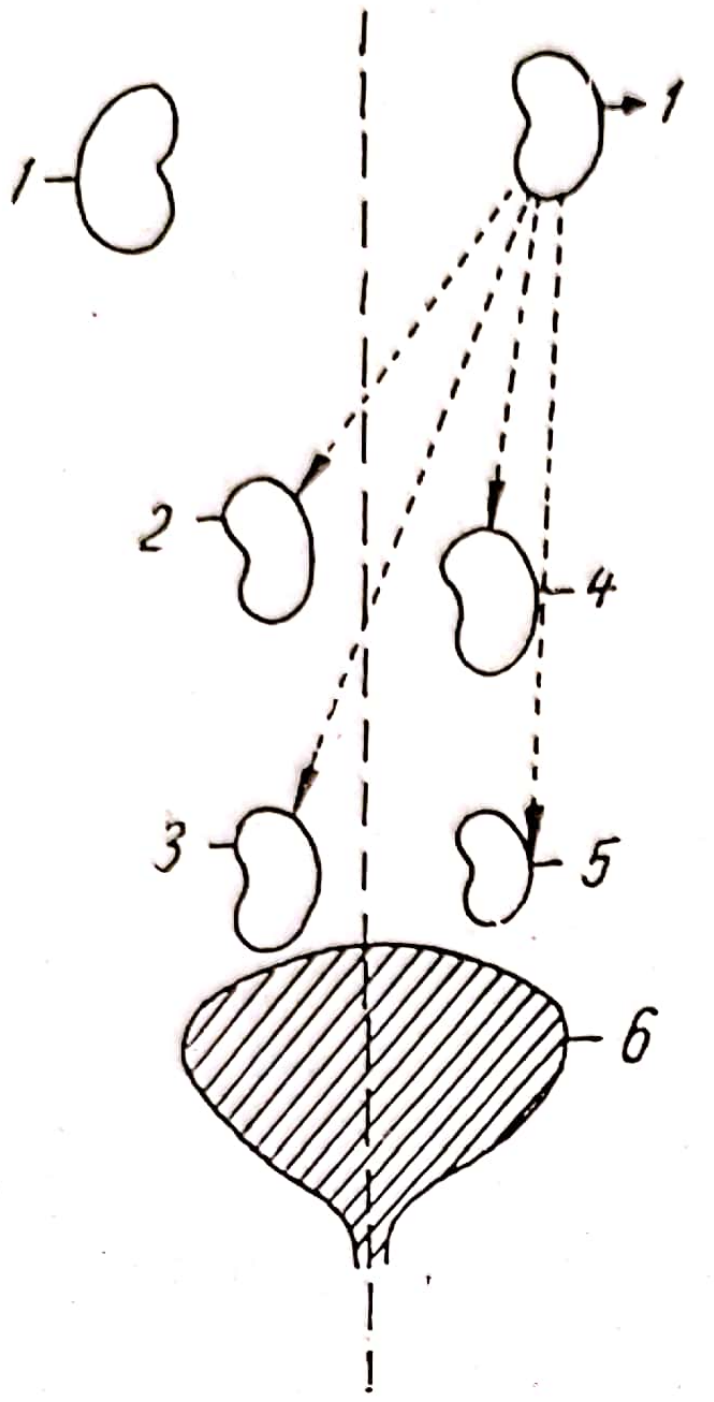

Fig. 12.10. Diferite variante de ectopii renale:

1 — rinichi în poziție normală; 2 — ectopie lomboiliacă încrucișată; 3 — ectopie pelvină încrucișată; 4 — ectopie lomboiliacă de aceeași parte; 5 — ectopie pelvină de aceeași parte; 6 — vezica urinară.

Tratamentul. Rinichiul ectopic neînsoțit de complicații și care nu dă tulburări nu necesită tratament. Complicațiile minore pot beneficia de tratament medicamentos antiinflamator, antalgic etc.

Ectopia renală rău tolerată, cu rinichiul distrus anatomic sau funcțional impune nefrectomia. La indicarea acesteia se va ține cont de starea funcțională a rinichiului controlateral.

Nefrectomia comportă adesea dificultăți date de poziția rinichiului, a rapoartelor sale și a vascularizației. Indicația de nefrectomie nu trebuie făcută cu ușurință. Ectopia renală este compatibilă chiar cu anumite situații fiziologice cum este sarcina, distocia putînd fi evitată prin cezariană.

Ectopia renală încrucișată

Definiție. Ectopia renală încrucișată reprezintă anomalia în care rinichiul este situat de partea opusă locului unde se varsă ureterul în vezică. Ectopia poate fi solitară sau bilaterală.

În ectopia încrucișată unilaterală, rinichiul ectopic este situat sub rinichiul normal, ureterul rinichiului normal se varsă în vezică pe partea sa, în timp ce acela al rinichiului ectopic încrucișează linia mediană prin cavitatea pelvină și intră în vezică în partea controlaterală.

Bolnavul cu ectopie bilaterală încrucișată are rinichii și bazinetele în aparență normale, ureterele încrucișează linia mediană în dreptul coloanei lombare și se varsă de partea opusă.

De cele mai multe ori ectopia este însoțită și de simfize renale.

ANOMALII DE FORMĂ ȘI FUZIUNE A RINICHIULUI

Simfizele renale

Definiție. Sînt anomalii de formă și fuziune în care parenchimul renal nu se mai prezintă ca un organ dublu, simetric, ci o masă unică sau un parenchim dedublat unit printr-un istm (fig. 12.11).

Embriologie. Anomaliile sînt o formă de unire a metanefrosului ce se petrece în a 4-a—a 6-a săptămînă de gestație. Ascensiunea și rotația normală a rinichiului este împiedicată de diverse cauze, mugurele ureteral se deplasează și intră în legătură anormală cu blastemul renal, masele renale avînd și o vascularizație anormală (în special a arterei ombilicale), se unesc. Gradul și forma simfizelor depind și de etapa de dezvoltare embrionară în care s-au produs. Ele se pot asocia cu anomalii de poziție.

cam în dreptul vertebrelor L_3—L_4, locul de joncțiune a arterei mezenterice inferioare cu aorta ;

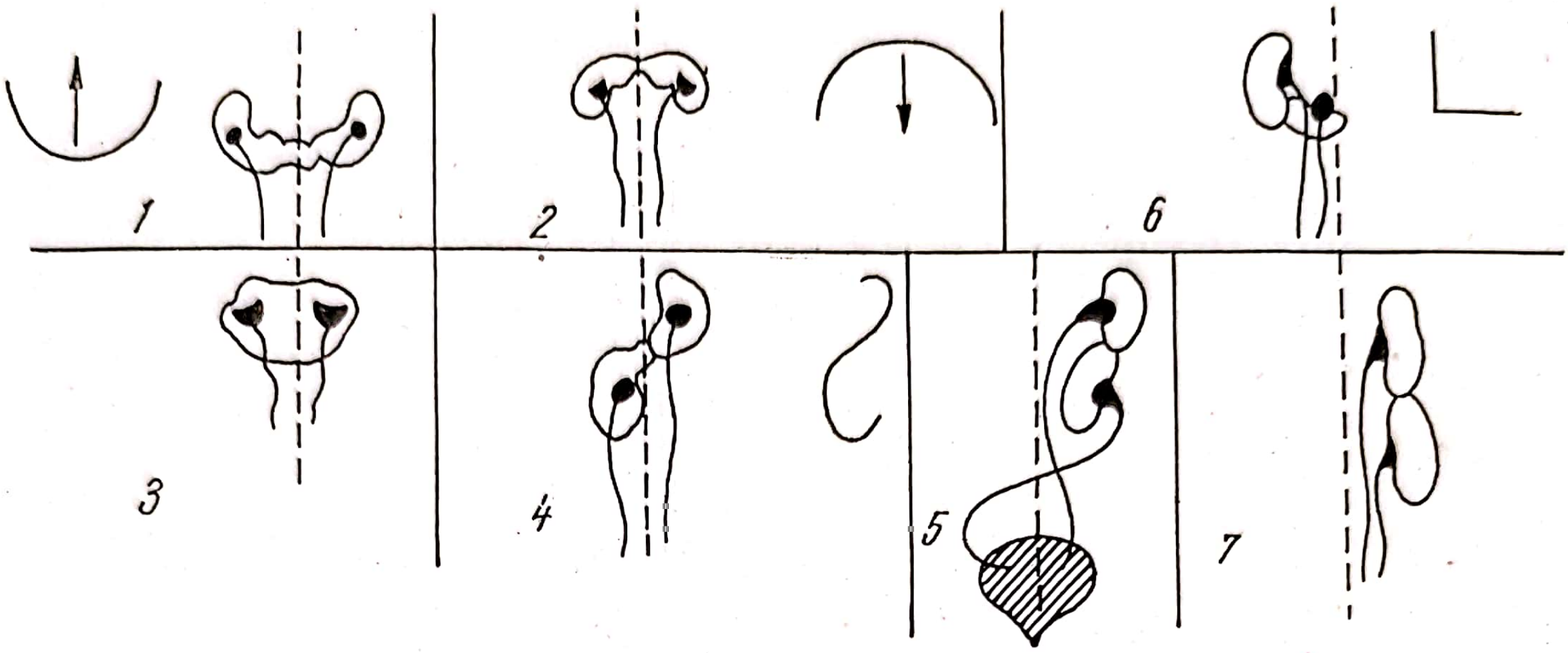

Fig. 12.11. Diferite varietăți de simfize renale:

1 — rinichi în potcoavă cu concavitatea cranială ; 2 — rinichi în potcoavă cu concavitatea caudală ; 3 — simfiză renală completă (în formă de plăcintă) ; 4 — simfiză renală în „S" (rinichi sigmoid) ; 5 — simfiza polului superior al rinichiului drept aflat în ectopie încrucișată ; la polul inferior stîng ; rinichi suprapuși ; 6 — simfiză renală în „L" ; 7 — simfiză renală cu aspect de rinichi lung.

Clasificare. În funcție de tipul de fuziune a anomaliilor, Hinman le-a împărțit în:

— simfiză bilaterală — al cărei rezultat este rinichiul în potcoavă ;

— simfiză unilaterală — este asociată cu ectopia încrucișată ; pol la pol, pol cu latură (rinichi sigmoid) ;

— simfiză pelviană — rinichi ca o plăcintă, disc, scut.

Rinichiul în potcoavă

Definiție. Este alcătuit din două mase renale distincte, situate de o parte și de alta a coloanei vertebrale, fuzate la polul superior sau inferior de o masă parenchimatoasă sau un istm fibros ce încalecă linia mediană (fig. 12.12).

Descriere. Deoarece anomalia s-a produs înainte de ascensiunea și rotația completă a rinichilor, are cîteva caracteristici (fig. 12.13).

— rinichii sînt de obicei situați mai jos decît normal, istmul situîndu-se

— greutatea lor totală este de obicei mai mică ;

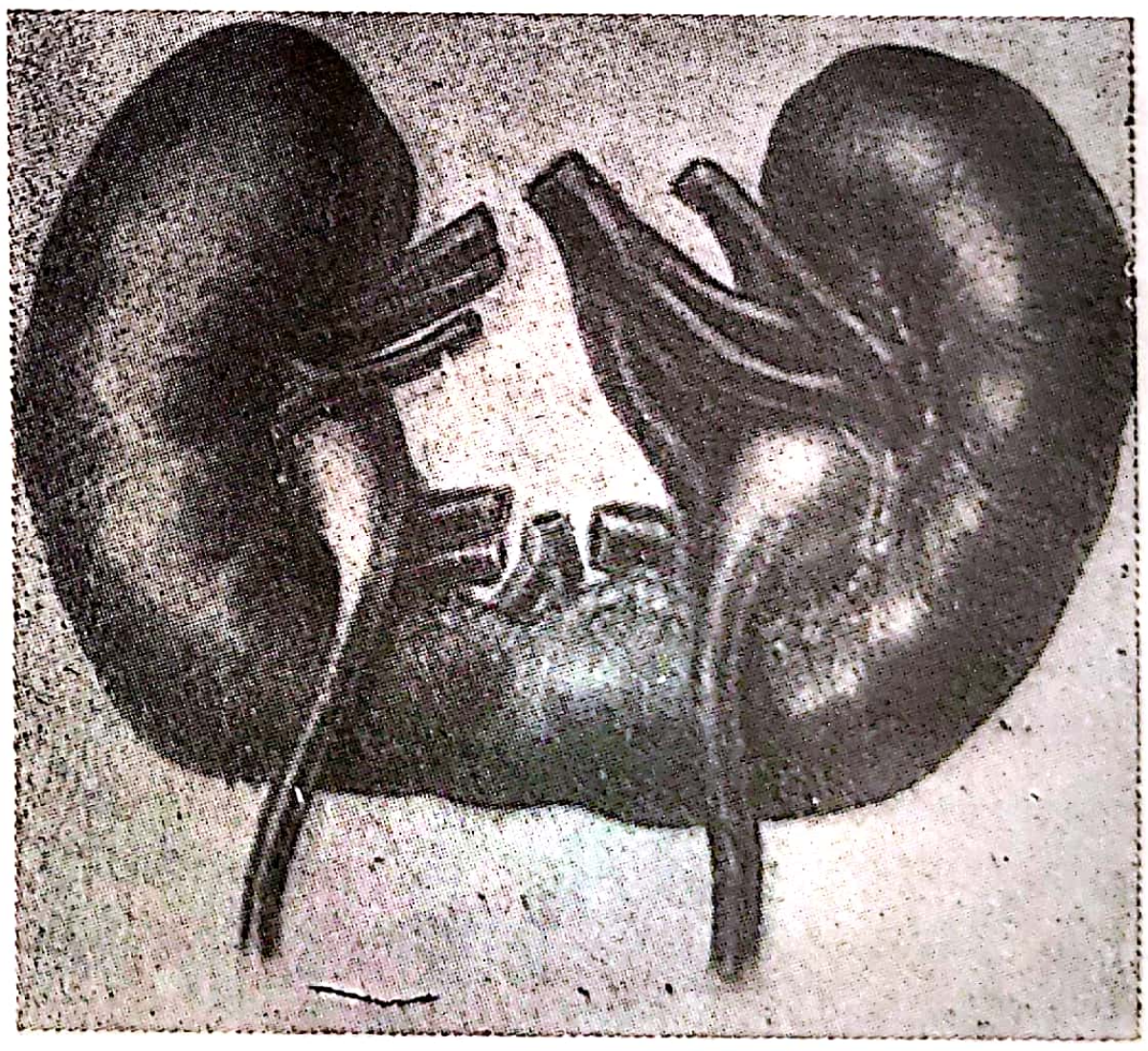

Fig. 12.12. Rinichi în potcoavă (piesă anatomică).

— axul longitudinal al rinichilor este de obicei vertical sau oblic în jos și înăuntru ;

— bazinetele sînt situate anterior ;

— calicele normale ca număr au orientare postero-internă sau din toate părțile (în „spiță de roată“);

— ureterele ies lateral din bazinet, se inseră sus, sînt depărtate lateral în scoborîrea lor, în funcție de grosimea istmului și se varsă de obicei normal în vezică;

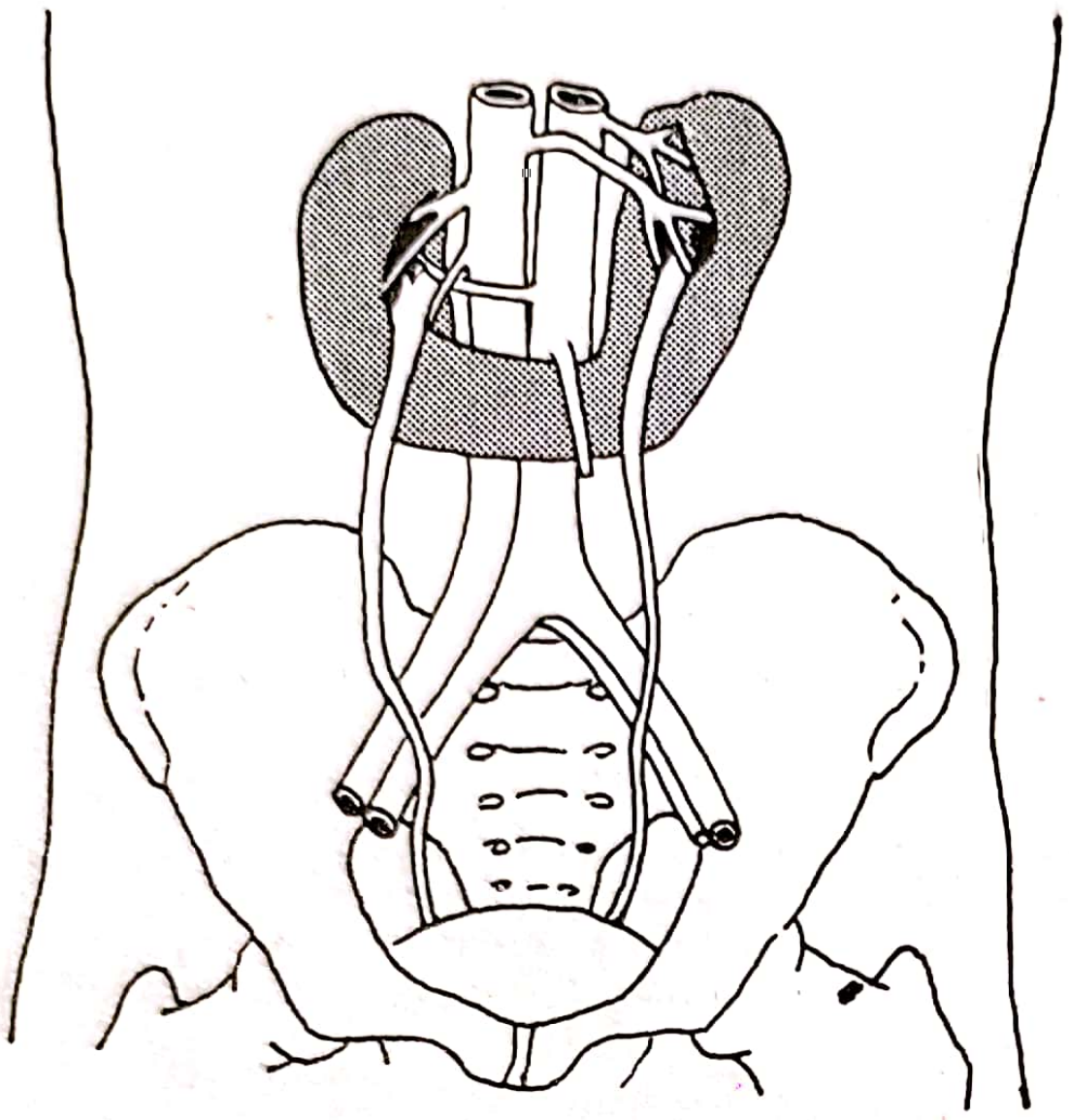

Fig. 12.13. Rinichi în potcoavă (schiță cu caracteristicile anatomice).

— vascularizația rinichilor este anormală (din a a. mezenterice, iliace, sacrate etc.);

— se asociază alte anomalii: hipospadias, ectopie testiculară, uter bicorn, reflux vezico-ureteral, ectopie ureterală.

Simptome. Complicații. Un mare număr de purtători de rinichi în potcoavă rămîn nedepistați, afecțiunea fiind într-un sfert din cazuri asimptomatică. Alteori purtătorii acestei anomalii pot avea tulburări gastrointestinale, vagi lombalgii.

Semnul descris de Rowsing: dureri abdominale, grețuri, vărsături în hiperextensia coloanei, nu este constant. Unele albuminurii, nefrite recidivante, hipertensiuni arteriale au fost puse pe seama unor anomalii renale, printre care și rinichiul în potcoavă, nedepistate la timp.

Anomalia atrage atenția cînd apar complicații: hidronefroze, infecții specifice și nespecifice, litiaze, tumori cu manifestări specifice acestor boli.

Diagnostic. Clinic rareori se pot palpa masele renale anormal situate. În afara simptomatologiei zgomotoase rinichiul în potcoavă poate fi descoperit întîmplător la urografie (fig. 12.14). Detaliile (poziția rinichilor, axul lor, situația bazinetului și a calicelor, inserția ureterelor) se cer completate cu explorări cu radioizotopi, tomografii, arteriografii și, la nevoie, chiar pielografii, mai ales în cazul complicațiilor.

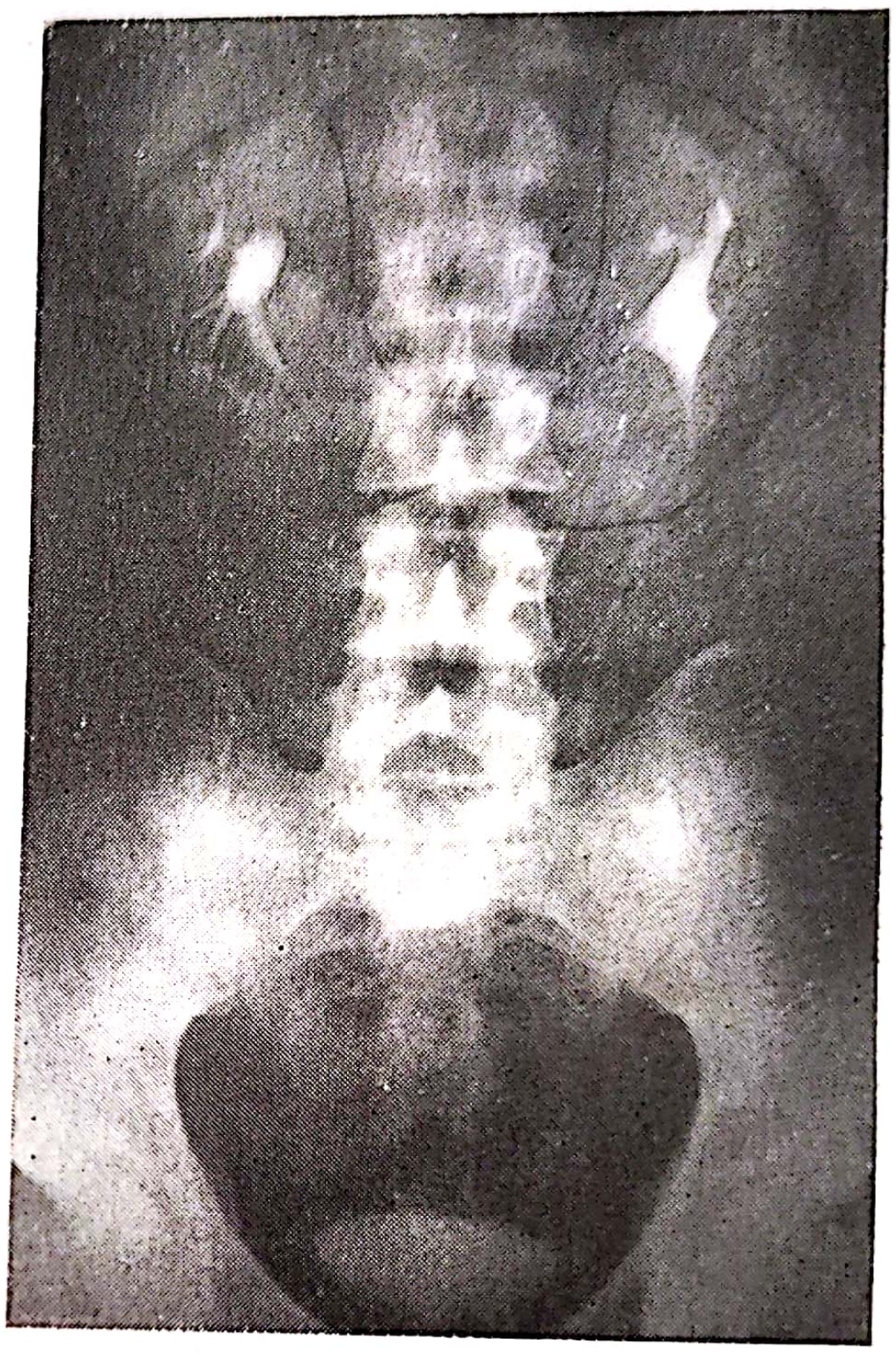

Fig. 12.14. Rinichi în potcoavă (urografii).

Tratament. Rinichiul în potcoavă necomplicat sau bine tolerat nu necesită tratament. În afecțiuni minore, ca tulburări digestive sau infecții, tratamentul este medicamentos, simptomatic.

Tratamentul chirurgical pe rinichiul în potcoavă comportă unele aspecte particulare. Calea de abord poate fi extraperitoneală, lombo-abdominală oblică și mai ales, transperitoneală, în funcție de boală și de tipul intervenției.

Pentru rezolvarea anomaliei s-a preconizat separarea celor doi rinichi prin secționarea istmului (Rowsing) și pentru a diminua durerile, nefropexie bilaterală (Foley). Alții (Gregoir) adaugă la secțiunea istmului nefrectomia polară și ureteropieloplastia sau ureteroileoplastia. Secțiunea istmului este un moment important al intervenției. Incizia în „V" cu închiderea breșei pe un fragment de grăsime sau mușchi cu catgut cromat evită o eventuală fistulă urinară.

Nu toți autorii sînt de acord (Farman) că secțiunea istmului rezolvă durerea și tulburările datorate rinichiului în potcoavă.

Pielolitotomia în această anomalie este adesea necesară. Accesul spre bazinet se face pe cale anterioară. Pielotomia poate fi completată cu nefrotomii în cazul litiazei multiple. Pentru evitarea recidivelor s-a recomandat ca în aceeași ședință să se facă și secțiunea istmului. În litiaza bilaterală intervenția în același timp operator se poate face pe cale transperitoneală prin incizie transversală supraombilicală (Proca).

Heminefrectomia în tumori, rinichi distrus litiazic sau pielonefritic se poate face pe ambele căi, intervenție adesea dificilă din cauza dimensiunii tumorii, aderențelor în leziunile inflamatorii, vascularizației anormale și problemelor de rezolvarea istmului.

Pieloplastia este adesea necesară în hidronefrozele congenitale sau cîștigate pe rinichiul în potcoavă. Abordul bazinetului se poate face anterior, prin lombă, sau transperitoneal în plastie necesitînd adesea și o reimplantare declivă a ureterului.

Probleme deosebite de tehnică și tactică pun și alte intervenții pe rinichiul în potcoavă, cum ar fi cea a transplantului renal.

Simfiza renală unilaterală cu ectopie încrucișată. Definiție. Se caracterizează prin prezența unui rinichi de partea cealaltă a liniei mediane și fuziunea lui în spațiul retroperitoneal cu rinichiul de partea respectivă (fig. 12.15).

Embriologie. Se datorește creșterii vicioase a mugurelui ureteral și separării insuficiente a masei metanefrogenice. Mugurele ureteral trece linia mediană și se unește cu canalul nefrogenic Wolf de partea opusă.

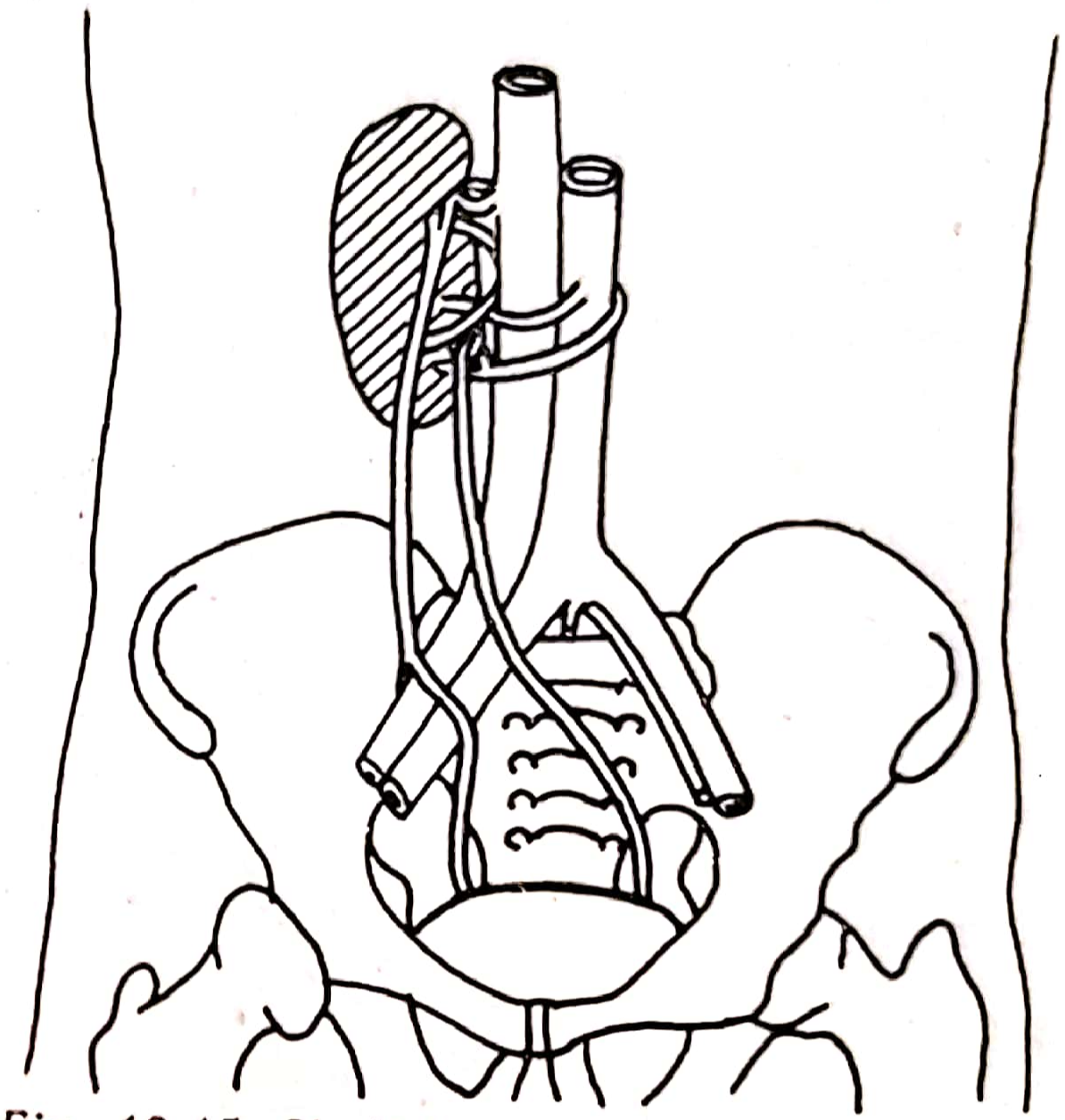

Fig. 12.15. Simfiză renală încrucișată. Ambii rinichi fuzionați în loja dreaptă.

Varietăți. Frecvența simfizelor renale este mai mare la bărbați iar a celor situate în dreapta de trei ori mai mare decît în stînga. Ele pot avea diferite aspecte.

Rinichii suprapuși. Rinichiul ectopic este sub rinichiul normal și lipit cu polul superior de cel inferior al acestuia. Ambele bazinete sînt anterioare. Lomba de partea opusă este liberă. Malformația nu trebuie confundată cu rinichii dubli bilaterali.

Rinichiul sigmoid. Rinichiul încrucișat este inferior și fuzat cu cel normal prin polii lor adiacenți. Fiecare bazinet este orientat corect, cel al rinichiului ectopic fiind situat de cealaltă parte a liniei mediane. Marginea convexă a unui rinichi este opusă celuilalt, astfel încît unite dau aspectul unui „S". Ureterul rinichiului normal trece anterior de marginea rinichiului inferior, iar ureterul rinichiului încrucişat trece linia mediană înainte de a se vărsa normal în vezică.

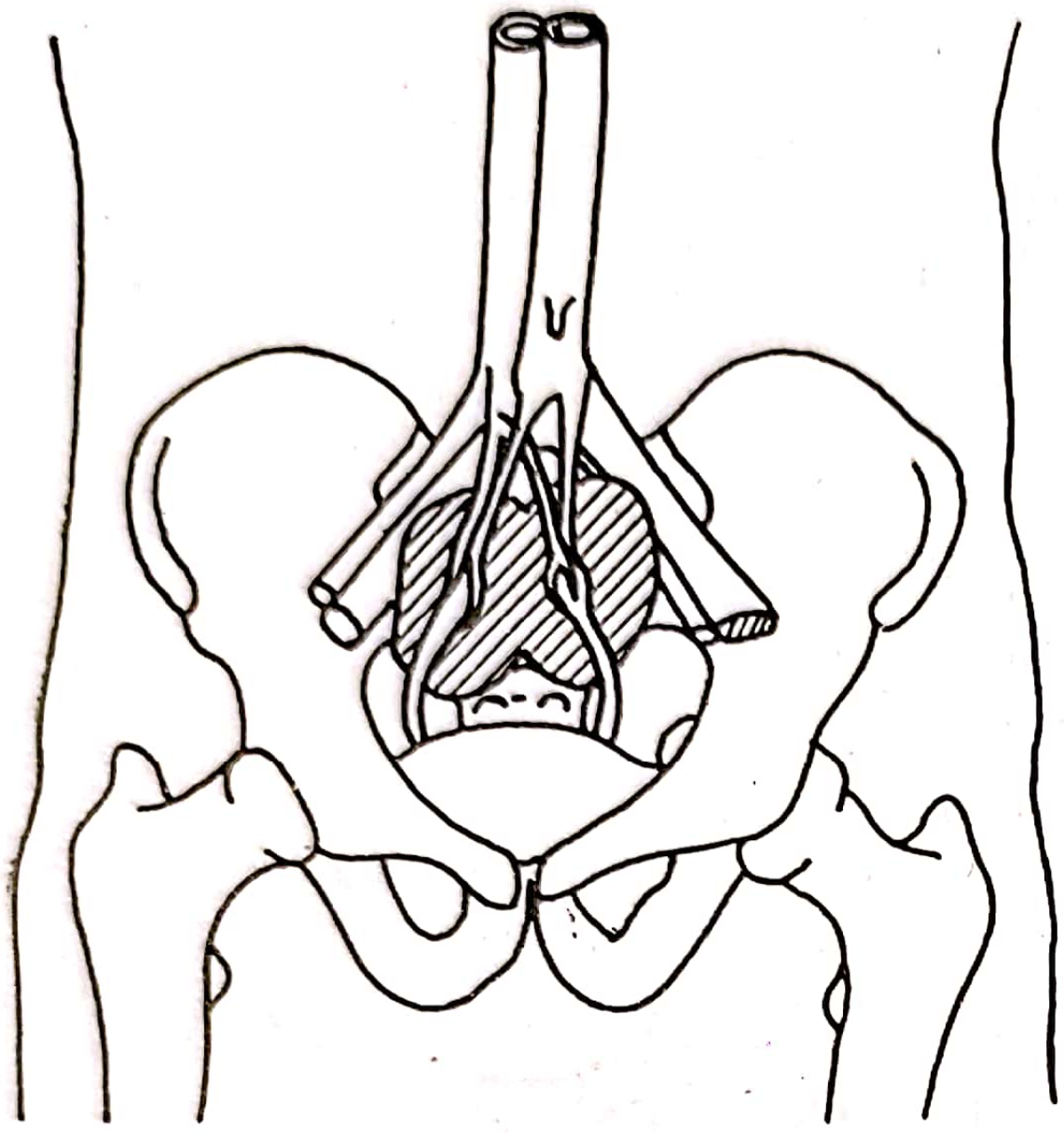

Fig. 12.16. Rinichi în formă de plăcintă.

Rinichiul în formă de plăcintă. Este o formă rară de fuziune caracterizată printr-o masă rotundă sau discoidală, lobulată, situată de obicei în faţa promontoriului. Ambele bazinete sînt situate anterior şi se varsă normal în vezică (fig. 12.16). Vascularizaţia este anormală.

Rinichiul în formă de „L". În această malformaţie rinichiul încrucişat ia o poziţie transversă, fiind fixat de polul inferior al unui rinichi normal. Rinichiul transvers se proiectează pe linia mediană anterior vertebrei L_4. Bazinetele sînt rotate în axul lor lung iar ureterele se varsă normal (fig. 12.17).

Rinichiul în formă de disc, de gogoaşă. Este caracterizat prin fuziunea ambilor rinichi pe marginea lor mediană. Se deosebeşte de rinichiul în formă de plăcintă prin aceea că marginea lor, mai evidentă, păstrează aspectul reniform iar fuziunea se face într-un grad mai mic. Bazinetele sînt situate anterior şi ureterele se varsă normal şi neîncrucişate.

Simfiza cu rinichiul încrucişat în ectopie superioară sau rinichiul lung. Rinichiul ectopic este situat deasupra rinichiului normal, polul inferior al rinichiului încrucişat fiind sudat de polul superior al rinichiului normal. Ambii rinichi au bazinetele situate anterior şi medial. Ureterele se varsă normal.

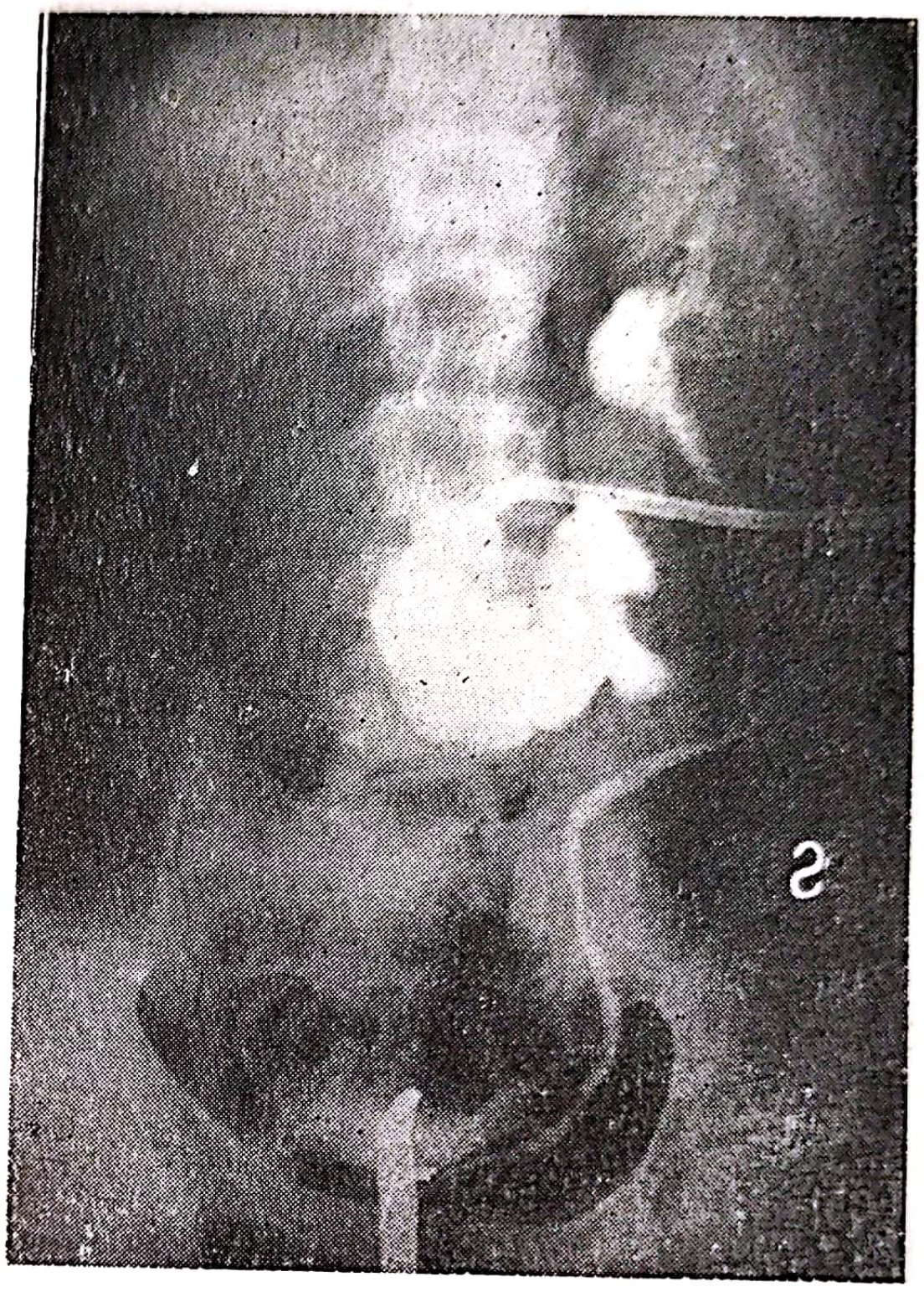

Fig. 12.17. Simfiză renală cu rinichiul drept situat prevertebral. Aspect de rinichi în „L" cu nefrostomie în rinichiul inferior.

Rinichiul inelar. Rezultă din unirea rinichilor prin ambii lor poli.

Anomalii asociate. Se citează: dezvoltarea incompletă a trigonului în partea rinichiului ectopic, orificiul ectopic al ureterului de partea rinichiului neîncrucişat, reflux vezico-ureteral, absenţa canalului deferent, atrofia vaginului, defect septal etc.

Simptome. În general anomaliile sînt asimptomatice. Spre al 3-lea, al 4-lea deceniu al vieţii apar dureri abdominale, piurie, hematurie, colici, semne date de calculi, hidronefroze sau infecţii, consecinţe ale unor tulburări în eliminarea urinei, care înseamnă totodată predispoziţie la infecţie şi litiază.

Diagnosticul. Urografia orientează diagnosticul dar acesta trebuie adesea precizat prin examene cu radioizotopi, echografie sau pielografie. La nefrotomografie şi retropneumoperitoneu se apelează mai rar. Aceste explorări trebuie să precizeze forma simfizei, topografia căilor excretoare, originea şi poziţia pediculilor vasculari faţă de parenchim şi cavităţi, valoarea funcţională globală şi existenţa complicaţiilor.

Tratamentul. Este medical în complicaţiile minore (infecţii, dureri). Cel chirurgical necesită unele griji speciale, mai ales de ordin tehnic datorate situaţiei rinichilor, a căilor de excreţie şi a vascularizaţiei.

CHISTURILE RINICHIULUI

Aceste boli congenitale ţin de tulburările de dezvoltare a zonei tubuloglomerulare caracterizate prin neunirea, separarea sau obstrucţia tubilor colectori la unirea cu glomerulul secretor. După aspectul lor, se descriu :

Rinichiul polichistic

Definiţie. Este o boală congenitală, ereditară, cu transmitere recesivă, caracterizată prin prezenţa la suprafaţa şi în masa parenchimului renal a numeroase chisturi care nu comunică cu cavităţile rinichiului. Cavităţile rinichiului sînt deformate şi dezorientate datorită presiunii pe care chisturile o exercită asupra lor (fig. 12.18). Spaţiul parenchimului renal este de asemenea comprimat şi alterat, locul lui fiind ocupat de chisturi. Gravitatea bolii depinde de raportul între parenchimul renal funcţional (nefroni) şi cantitatea de ţesut cu structură chistică. De altfel la microscop, chiar acolo unde macroscopic ţesutul pare normal, leziunile histologice apar adesea chistice. Cu timpul numărul nefronilor scade pe măsură ce chisturile se dezvoltă. Bolnavii fac insuficienţă renală datorită distrugerii nefronilor prin sufocare de către chisturi, tulburărilor de irigaţie şi eventual infecţiei.

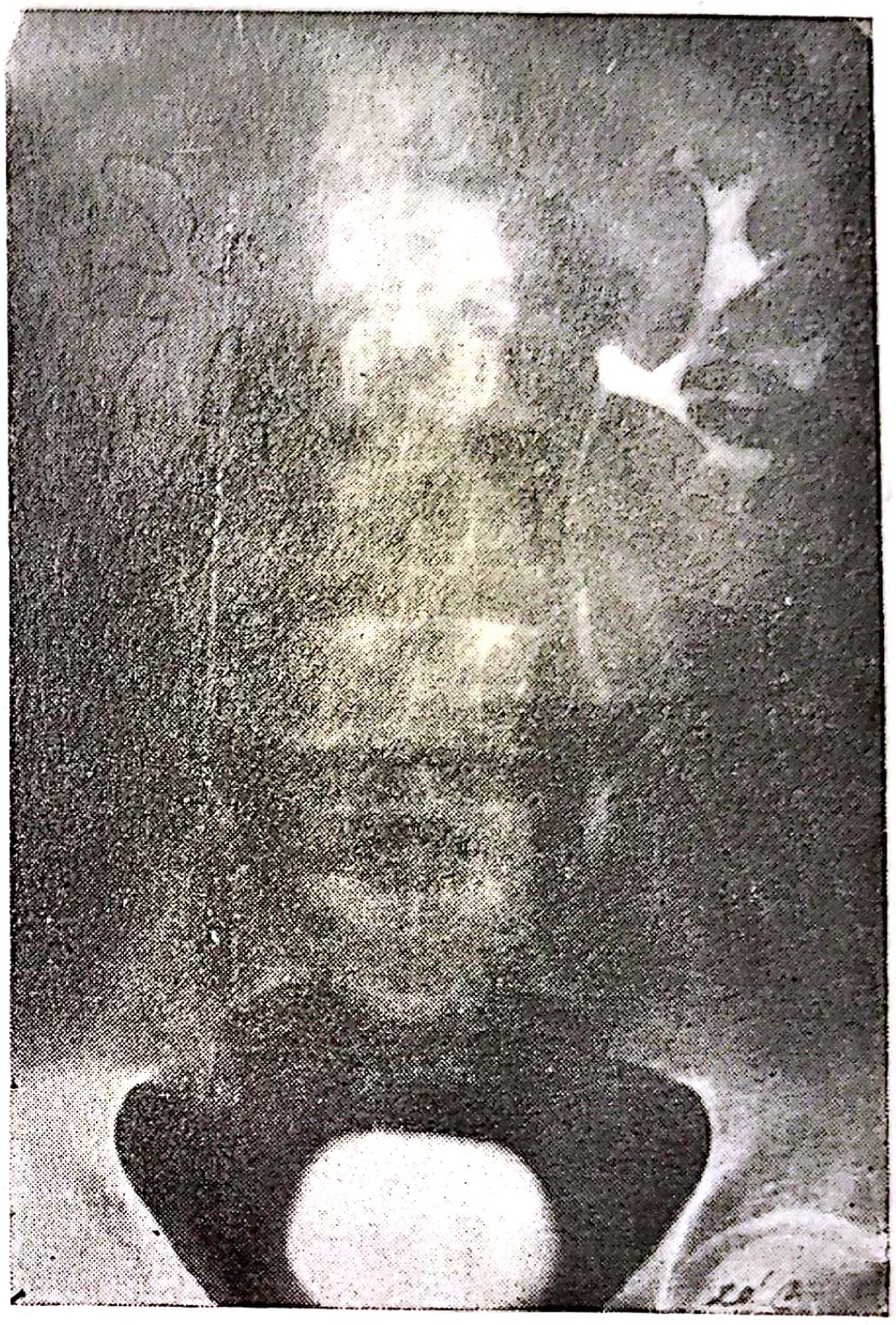

Fig. 12.18. Rinichi polichistici.

Etiopatogenie. Leziunile sînt întotdeauna bilaterale. Mecanismul de producere a bolii a fost explicat prin mai multe teorii : inflamaţii urmate de fibroză tubulară în timpul vieţii intrauterine (Virchow, Ribbert), obstrucţia tubilor prin depozite de săruri în lumen (Ritter, Baer) şi stază secundară, cistadenom (Staemnier) defect în dezvoltarea embrionară a tubilor uriniferi (Kampmeier), tulburări ale irigaţiei rinichiului fetal (Hepler) lipsa comunicării glomerulo-tubulare (Potter) etc.

Semne clinice. Au fost descrise două forme :

a) la copil maladia este gravă, apare curînd după naştere şi se manifestă prin insuficienţă renală, hipertensiune și insuficiență cardiacă, supraviețuirea este de scurtă durată;

b) la adult evoluția este mai benignă și lentă. În formele ușoare boala poate evolua asimptomatic și poate fi descoperită incidental. În alte situații indivizii cu rinichi polichistic prezintă manifestările unei nefroscleroze benigne sau maligne, a unei pielonefrite sau glomerulonefrite cronice.

În formele declarate rinichiul polichistic se manifestă prin tetrada simptomatică: nefromegalie bilaterală, hipertensiune arterială, hematurie spontană fără cheaguri, capricioasă; la aceasta se adaugă insuficiența renală instalată precoce sau tardiv.

Diagnosticul clinic se pune ușor cînd bolnavii prezintă tetrada simptomatică. Explorarea esențială în vederea precizării diagnosticului este urografia intravenoasă înainte de stadiul de insuficiență renală. Pielografia nu este recomandabilă deoarece poate avea, prin infecția pe care ar putea-o produce, efect dezastruos asupra evoluției afecțiunii. Arteriografia oferă uneori detalii mai precise asupra maladiei. Imaginile radiologice au cîteva aspecte ce pot fi considerate caracteristice și anume:

a) mărirea dimensiunilor rinichilor, în special ale axului longitudinal, cu apariția boselurilor pe conturul lor în formele avansate;

b) dimensiunile căilor excretorii depășesc în general normalul, ele sînt alungite, fine, delicate, dezorientate;

c) leziunile sînt întotdeauna bilaterale dar nu simetrice;

d) micile calice au configurații variate ca formă (turtite) și dimensiuni (mărite, cu tije subțiri cu aspect de trapez, triunghi, rozetă, gheară de crab);

e) bazinetele sînt adesea mici, orizontalizate, implantate în formă de „T" pe axul caliceal și rareori, cînd un chist este rupt în căile de excreție, cavitățile chisturilor se umplu cu substanță iodată. Alteori bazinetele sînt împinse către linia mediană sau către exterior.

La arteriografie, în faza nefrografică parenchimul renal pare găurit de numeroase lacune care-i dau aspect spongios. În faza arterială ramurile arterei renale apar trase, împinse, încurbate, artera fiind și ea deformată. Sonografia completează uneori explorarea raiologică.

Maladia poate scăpa nediagnosticată în formele incipiente, cînd se poate confunda cu chisturile renale multiple sau cu tumori renale. Diagnosticul devine și mai dificil dacă survin complicații. Boala a mai fost confundată cu amiloidoza renală, necroza tubulară acută, glomerulonefrita sau tromboza venelor renale.

Ca metodă de diagnostic a fost preconizată și puncția-biopsie renală, manevră nu lipsită de riscuri, adesea cu rezultate incerte.

Evoluția leziunilor este progresivă către insuficiență renală și exitus în decurs de 4—9 ani de la apariția retenției azotate. Evoluția poate fi grăbită de apariția complicațiilor: infecție, litiază, ruptură a chisturilor, anurii etc. Ea poate reproduce în general întreaga patologie ce poate surveni la rinichiul normal.

Tratament. Diferă în funcție de faza evolutivă a bolii și de eventualele complicații. Durerile moderate și hematuria beneficiază de tratament medicamentos, infecția de antibiotice. În insuficiența renală tratamentul vizează corectarea dezechilibrului umoral, asigurarea diurezei satisfăcătoare, protecția renală prin reducerea catabolismului, diminuarea ingestiilor de proteine și sodiu, corectarea acidozei metabolice (bicarbonat de sodiu 4—6 g zilnic la adult).

De asemenea se recomandă evitarea eforturilor fizice mari și a stărilor patologice intercurente cu repercusiuni asupra rinichiului, control periodic pentru intervenție la timp în caz de agravare a bolii sau de apariție a complicațiilor.

Tratamentul chirurgical are indicaţii restrînse la : formele foarte dureroase datorită dezvoltării exagerate şi compresiunii chisturilor, hematurii, anurii prin comprimarea ureterelor de către rinichii voluminoşi sau chisturi.

Intervenţia are drept scop scoaterea parenchimului de sub compresiunea chisturilor, ceea ce se obţine fie prin puncţia chisturilor cu bisturiul (Rowsing) sau excizia lor (Dodson), manevră temporară şi incompletă, posibilă de aplicat numai pentru formaţiunile de la suprafaţă.

Litiaza în rinichiul polichistic pune mari probleme de tratament chirurgical : bazinetul este mic, retractat şi greu de abordat, iar operaţiile de amploare (pielonefrotomii sau nefrotomii bivalve) sînt grevate de risc foarte mare.

Nefrectomia are indicaţii excepţionale, boala fiind bilaterală (infecţii grave, hematurii masive, neoplasme etc.)

În situaţii disperate s-au încercat dializa peritoneală, hemodializa şi transplantul renal dar acesta are indicaţie limitată într-o boală disgenetică.

Chistul renal solitar

Definiţie. Are denumiri diferite : chistul simplu, chistul mare renal, chistul seros, solitar etc. ; afecţiunea este caracterizată prin prezenţa unui „sac“ umplut cu lichid seros. De obicei este unic, unilateral şi excepţional bilateral.

Etiopatogenie. Majoritatea autorilor (Herbert, Lowsley, Gutierez etc.) îl consideră congenital, cu aceeaşi origine în viaţa embrionară ca şi rinichiul polichistic. Tot pentru originea congenitală ar pleda şi coexistenţa altor anomalii la acelaşi bolnav.

Sînt autori (Colby) care nu exclud şi posibilitatea unei afecţiuni cîştigate, ca urmare a obstrucţiei tubulare şi degenerării parenchimului, de cauză circulatorie. Chistul, mai frecvent la adult decît la copil, este localizat de obicei în corticală, la polul inferior dar poate fi situat şi pe faţa ventrală, pe faţa dorsală sau la polul superior al rinichiului.

Membrana care acoperă chistul este avasculară, fibroasă, căptuşită cu epiteliu, de obicei subţire, rareori îngroşată, cu calcifieri şi formaţiuni polipoase, iar conţinutul chistului este cel mai adesea serocitrin şi numai în hemoragii intrachistice capătă aspect hematic.

Nu există plan de clivaj între peretele chistului şi parenchimul renal. Chistul are volum variat, dezvoltîndu-se, presează parenchimul renal învecinat care la examenul histologic apare comprimat şi adesea atrofiat. Cantitatea parenchimului alterat nu ţine de dimensiunea chistului şi în general funcţia globală a rinichiului nu este afectată pînă la a fi compromisă.

Prin dezvoltarea lor, chisturile pot comprima şi deforma căile de excreţie fără să comunice cu ele. De obicei vascularizaţia rinichiului nu are tangenţă cu chistul ; în situaţia în care există raporturi intime cu vasele mari, tratamentul chistului întîmpină dificultăţi.

Chisturile pot deveni foarte voluminoase, situaţie în care ele ocupă nu numai lomba ci evoluează, comprimînd organele vecine.

Simptome. Chistul renal poate evolua fără manifestări clinice şi poate fi descoperit întîmplător cu ocazia unui examen clinic sau radiologic. Bolnavii se pot prezenta la medic cu hematurii, colici nefretice, hipertensiune arterială, date de compresiunea exercitată de chist asupra căilor de excreţie sau a vaselor. Alteori se produc sîngerări intrachistice, rupturi sau suprainfecţie, simptomatologia luînd aspectul unei urgenţe abdominale sau urologice.

Diagnostic. Chistul renal evoluează cel mai deseori asimptomatic. Probele funcţionale renale sînt normale sau nesemnificativ modificate.

Examenele radiologice oferă datele necesare pentru stabilirea diagnosticului. Pe radiografia simplă aria renală poate fi mărită, uneori apar zone de calcifieri la periferia chistului, calcifieri caracteristice de altfel și tumorilor renale.

Urografia informează asupra funcției rinichilor, asupra devierilor, compresiunilor pe căile de excreție generate de dezvoltarea chistului. Chistul simplu apare ca o masă nespecifică ce ține de rinichi și a cărei patologie trebuie confirmată prin alte explorări.

Nefrotomografia asociată urografiei evidențiază lipsa de opacifiere în regiunea chistului. Aceeași lipsă de fixare a mercurului radioactiv se constată în parenchimografia dată de scintigramă.

Echografia evidențiază tumoarea lichidiană, în timp ce arteriografia precizează existența zonei avasculare, corespunzătoare pungii chistului.

Examenul radiologic al tubului digestiv poate, în anumite situații, să arate deplasarea colonului de către tumoarea cu conținut lichidian.

Diafragmul și baza toracelui pot fi de asemenea comprimate de către chistul renal.

Diagnostic diferențial. Examenele amintite exclud de la început confuzia cu tumorile lichidiene ce țin de mezenter, ovar, vezicula biliară, ficat, splină etc.

În ceea ce privește rinichiul, confuzia cu maladia polichistică se exclude prin absența bilateralității leziunilor (fig. 12.19). Tumorile renale pot preta la interpretări dar bolnavii au hematurie, deformările căilor de excreție apar altfel, iar formațiunile tumorale nu au consistență lichidiană.

Chistul hidatic renal pretează mai ușor la confuzii cînd este foarte mare și nu comunică cu căile de excreție. Prezența scolecșilor în urină și reacția Cassoni sînt de folos. Hidronefroza gigantă poate fi luată în discuție dacă explorarea radiologică nu e completă și concludentă.

Prognostic. Complicații. Chistul renal solitar evoluează în general benign, cu afectarea parțială a funcției renale. Uneori însă se instalează complicații ca : infecția, sîngerarea intrachistică, ruptura chistului sau efecte ale compresiunii asupra rinichiului sau căilor excretoare, organelor învecinate, apăsare sau tracțiune asupra vaselor renale (hematurie, dureri sau colici nefretice, hipertensiune arterială, fenomen Goldblatt etc.).

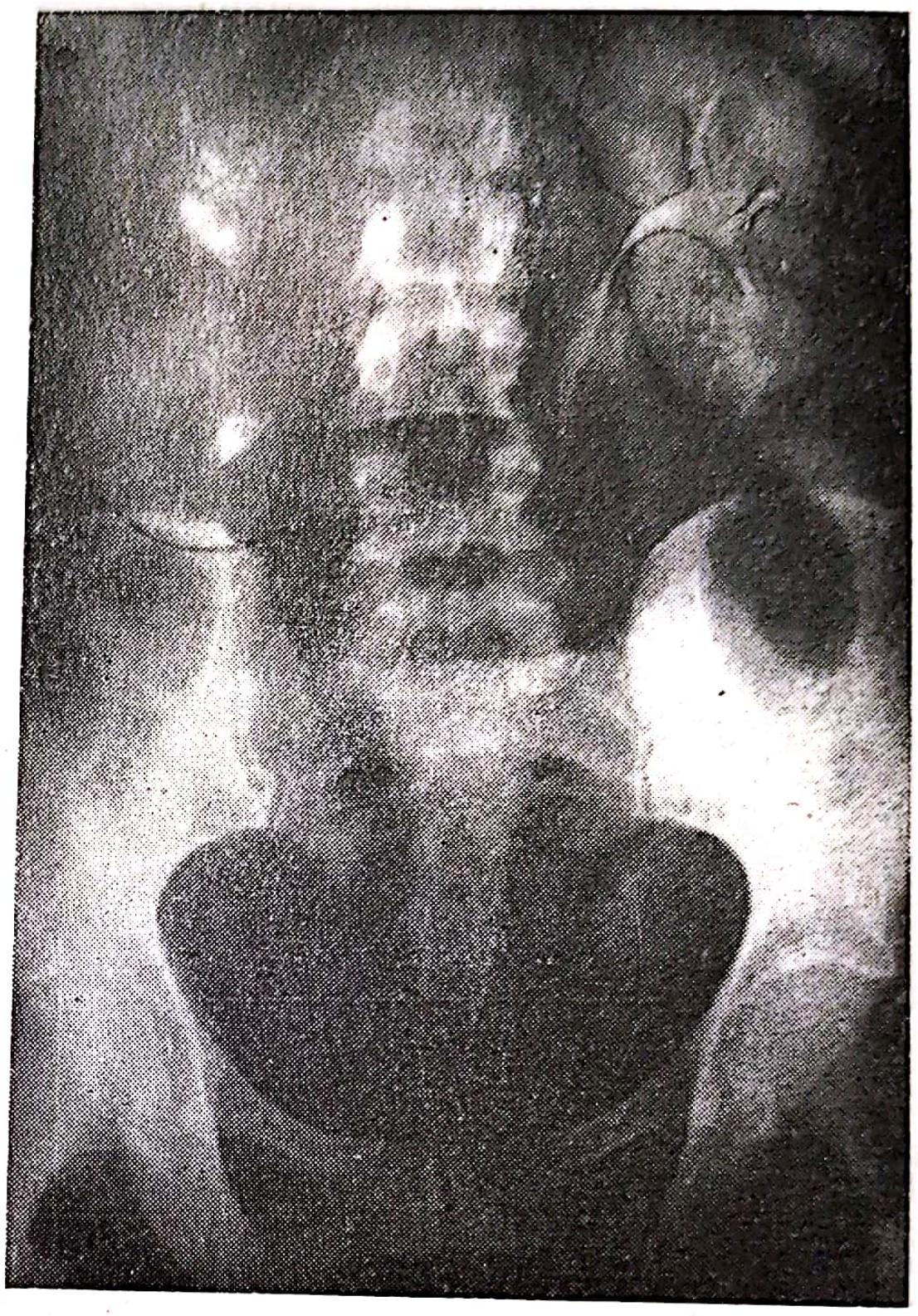

Fig. 12.19. Chist renal drept. Masa renală mărită de volum și căile de excreție incomplet și dezordonat opacifiate.

Tratament. Chistul solitar renal beneficiază de tratament chirurgical. Indicația de intervenție și momentul ei o pun însă volumul chistului și tulburările pe care le provoacă. De asemenea se va ține seama și de gradul de afectare a parenchimului rinichiului cu chist, ca și de starea rinichiului controlateral.

Intervenţia constă în rezecţia subtotală a chistului cu hemostază pe linia de secţiune. S-a recomandat şi cauterizarea peretelui rămas, care nu poate fi extirpat, deoarece aderă intim de parenchimul renal, fără plan de clivaj.

Nefrectomia este indicată cînd chistul s-a complicat sau cînd rinichiul este distrus anatomic şi funcţional. Există însă complicaţii la care tratamentul conservator este suficient.

Chistul multilocular renal sau rinichiul multichistic este o afecţiune întîlnită de obicei la nou-născuţi şi mai rar la adult. Spre deosebire de rinichiul polichistic, afecţiunea este unilaterală. Locul rinichiului este ocupat de o masă de formaţiuni chistice; alteori acestea se află la periferia parenchimului, redus la numai cîţiva glomeruli şi tubi. În unele cazuri ureterul lipseşte iar masa de chisturi este afuncţională.

Originea embriologică a afecţiunii este diferit interpretată. După unii, este consecinţa lipsei de joncţiune între glomeruli şi tubi în primele săptămîni ale vieţii intrauterine; după alţii, a lipsei joncţiunii între mugurele ureteral şi cel pielic. Afecţiunea este descoperită de obicei accidental sau cînd se manifestă ca o tumoare abdominală sau de lombă.

Tratamentul este rareori conservator. Cel mai adesea leziunea trebuie extirpată. În această situaţie diagnosticul îl pune adesea examenul anatomopatologic.

Chisturile parapielice sînt tumori cu conţinut lichidian, situate în sinusul renal, fără comunicare cu bazinetul sau calicele. La originea lor se presupune a fi ectazia vaselor limfatice sau o displazie de cauză embrionară constînd în resturi ale canalului Wolff care nu s-au unit cu blastemul metanefrogen. Majoritatea chisturilor au fost considerate ca chisturi simple, solitare, cu punct de plecare în parenchimul renal vecin hilului.

Simptomatologia poate fi foarte diferită. Chisturile mici pot fi bine tolerate. În general manifestările clinice sînt legate de fenomenele de compresiune a bazinetului sau calicelor ce sînt însoţite de stază şi dureri surde cu deformări ale căilor excretorii. Unul din efectele compresiunii chistului asupra pediculului renal ar fi hipertensiunea arterială; cînd acesta este voluminos, se asociază şi leziuni degenerative ale parenchimului renal cu repercusiuni asupra funcţiei rinichiului.

Staza şi infecţia căilor de excreţie pot fi alte consecinţe ale compresiunii chistului şi pot sta la originea formării calculilor. Compresiunile asupra organelor vecine sau suprainfectarea chistului constituie complicaţii excepţionale.

Diagnosticul se pune adesea pe urografie, defectul de umplere datorit tumorii lichidiene fiind evident. Ea poate fi completată la vreme de pielografie (fig. 12.20). Nefrotomografia sau tomografia computerizată arată parenchimul opacifiat cu un defect radiotransparent regulat la nivelul chistului. Confuzia cu o tumoare renală poate fi evitată şi cu ajutorul sonografiei sau al arteriografiei renale, care confirmă existenţa tumorii lichidiene şi avasculare. S-a recomandat în completarea acestor explorări şi puncţia-aspiraţie a chistului care poate pune diagnosticul de tumoare lichidiană sau neoplasm. Dat fiind că metoda necesită experienţă şi grijă deosebită pentru a se evita: puncţia organelor vecine, hemoragia sau infecţia intrachistică, majoritatea autorilor preferă lombotomia exploratorie care, după confirmarea diagnosticului, permite şi rezolvarea cazului. Cînd există condiţii tehnice se poate face puncţia percutanată a chistului, ghidată echografic şi dacă leziunea este benignă, se evită operaţia.

Tratamentul constă în deschiderea chistului, golirea conţinutului şi rezecţia pe cît posibil a peretelui. Disecţia în totalitate a chistului de parenchimul renal este nerecomandabilă şi nerealizabilă din cauza aderenţelor intime între cele două formaţiuni şi din cauza raporturilor pungii lichidiene cu pediculul.

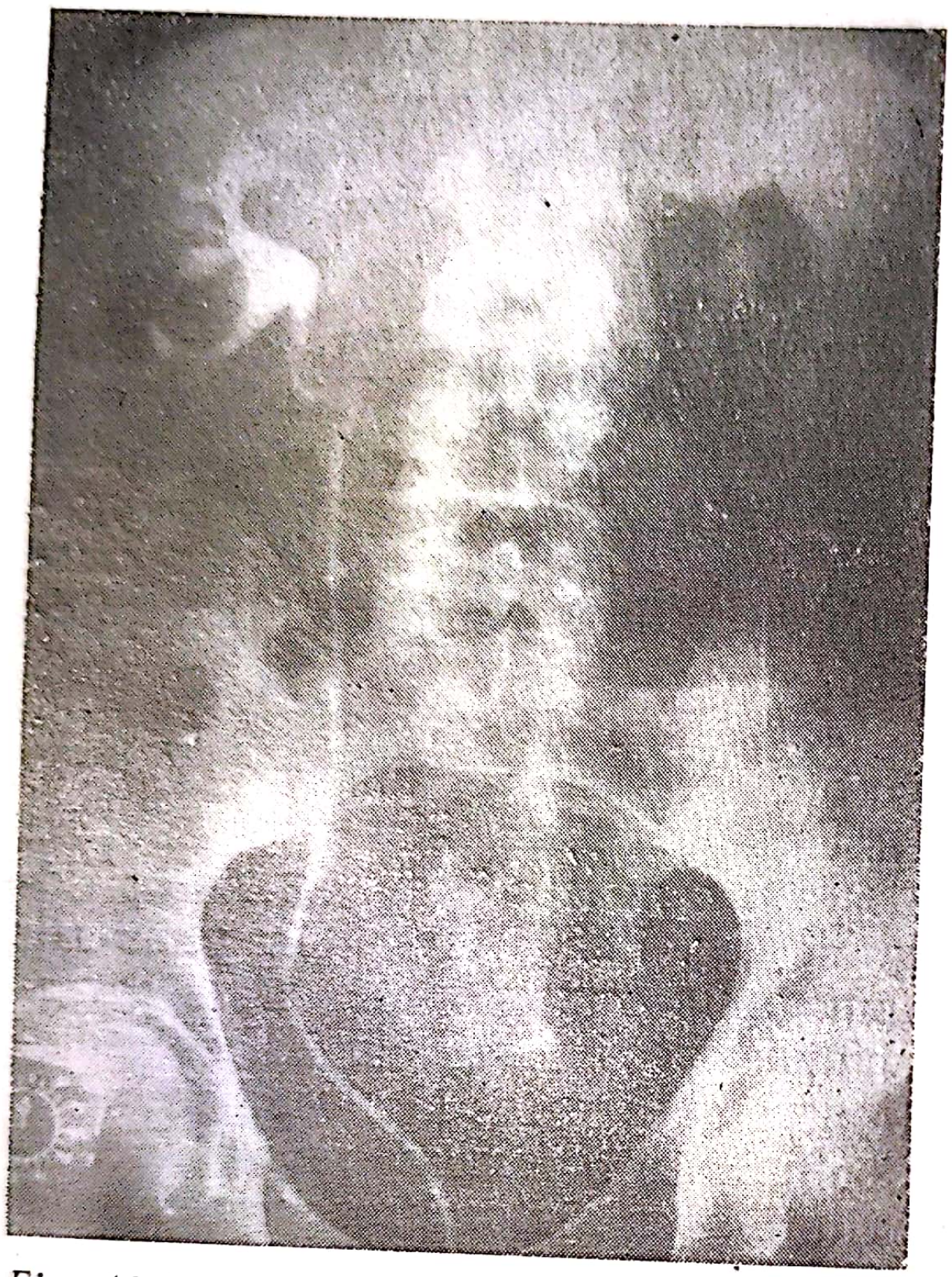

Fig. 12.20. Chist parapielic drept — pielografie.

În situaţia rar întîlnită în care parenchimul renal este compromis, se recurge la nefrectomie dacă starea rinichiului controlateral o permite.

Rinichiul spongios

A mai fost denumită *maladia chistică a piramidelor renale, boala Cacchi-Ricci, ectazie canaliculară precalicială*.

Este o varietate rară de chisturi renale caracterizată prin prezenţa de formaţii chistice în zona medulară, în piramide, în vecinătatea papilelor.

Frecvenţă. Maladia este de obicei bilaterală dar nu simetrică ca evoluţie, mai frecventă la adult decît la copil şi predomină la bărbaţi.

Etiopatogenie. A fost numită *boala polichistică a piramidelor renale*, spre deosebire de rinichiul polichistic în care afecţiunea cuprinde întreg rinichiul. Cauza maladiei nu este precis cunoscută, aşa încît există mai multe ipoteze:

— leziuni ale tubilor colectori în timpul vieţii fetale (Wirchow);

— tulburări ale fuziunii canalelor formate din ţesutul nefrogenic cu canalul originar wolffian (Hanan);

— dezvoltare ontogenetică incompletă (Cacchi şi Ricci);

— obstrucţie tubulară (Vermooten);

— defect în formarea tubilor colectori (Palubinskas).

Adesea, cu excepţia leziunii din zona medulară, restul parenchimului renal este normal şi funcţia renală globală, satisfăcătoare. Boala se poate asocia cu leziuni fibroase hepatice congenitale sau cu leziuni chistice în corticala renală.

Simptome. Boala simptomatică, este compatibilă în general cu o viaţă normală. Rareori evoluează, situaţie în care funcţia renală se alterează progresiv. Semnele clinice apar o dată cu complicaţiile: infecţia renală, litiaza şi rareori insuficienţa renală. Hematuria nu este un semn comun, în schimb piuria este frecventă. De menţionat că la majoritatea bolnavilor funcţia renală globală nu e afectată.

Diagnostic. În absenţa simptomelor, depistarea bolii este accidentală. În felul acesta la urografia recomandată din alte motive, se pot descoperi calculii în chisturi sau chisturile ce converg spre piramide adiacente sau înconjurînd calicele terminale. Adesea chisturile nu se umplu, cu substanţă de contrast decît la pielografie. Ele apar alungite, rotunde, ovale sau neregulate.

Diagnosticul diferenţial trebuie să excludă:

— chisturile pielogene;

— diverticulii caliceali;

— refluxul pielosinusal ;

— cavitățile chistice asociate cu tuberculoza renală, papilitele necrotice sau nefrocalcinoza.

Tratament. Este de obicei medical. Tratamentul ideal ar fi acela care ar reduce chisturile, fapt încă nerealizat. De asemenea nu există tratament chirurgical constînd în drenajul eficient al chisturilor infectate. Nici litiaza nu a fost rezolvată prin instilații cu substanțe modificatoare de ioni sau litolitice (Renacidină). În situații excepționale s-a încercat nefrectomia, cu condiția ca rinichiul controlateral să fie indemn.

ANOMALIILE SISTEMULUI COLECTOR RENAL

ANOMALIILE CALICELOR

Diverticulii caliceali sînt cavități chistice căptușite de epiteliu de tranziție, cu sediul în parenchimul renal, la periferia calicelor minore de care sînt legate printr-un canal strîmt (fig. 12.21).

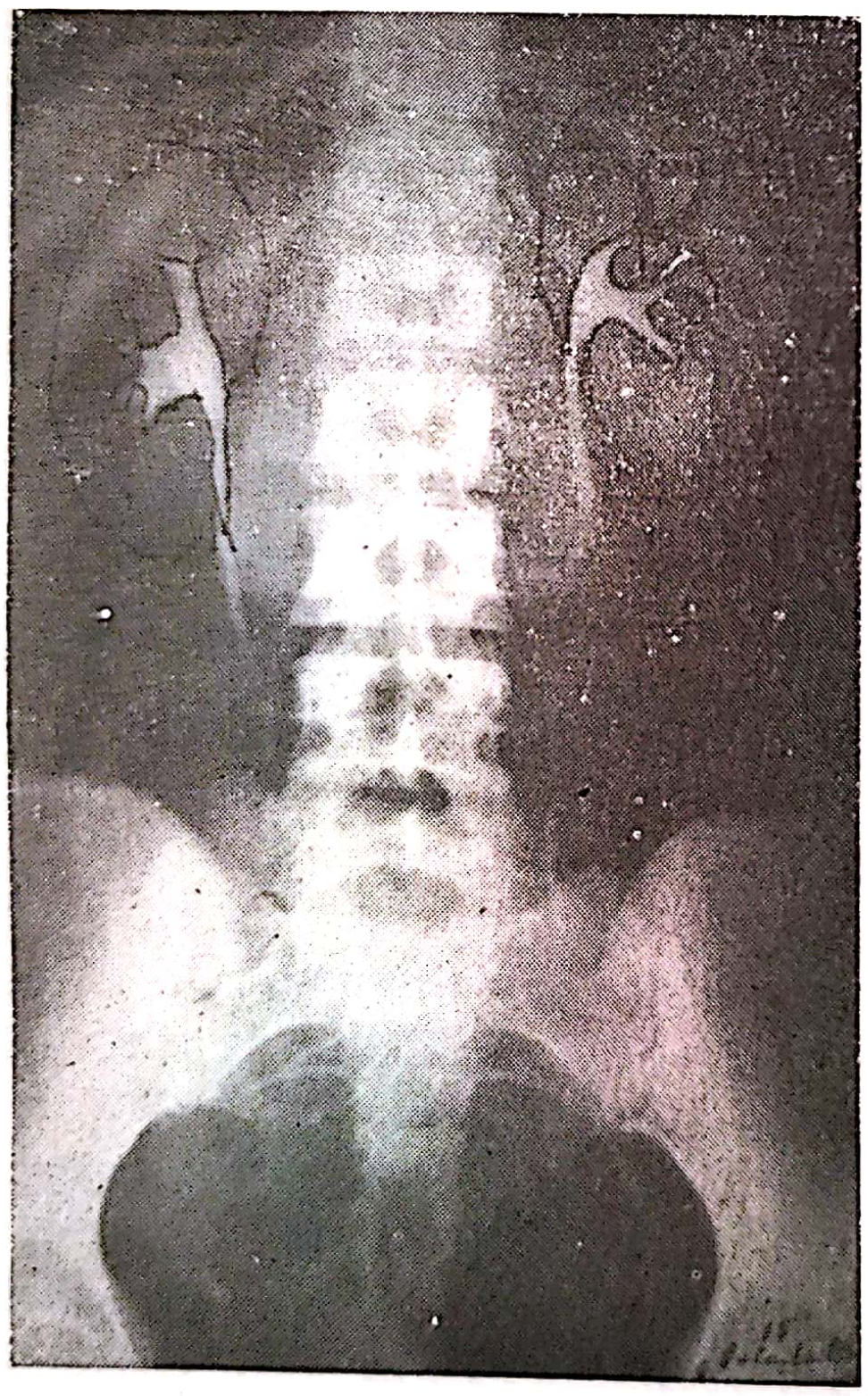

Fig. 12.21. Diverticul al calicelui superior stîng.

La originea acestor diverticuli ar sta o cauză embrionară : ramurile de gradul trei sau patru din mugurii ureterali care de obicei degenerează, lasă cîte un rest izolat ce va da naștere diverticulului caliceal. Alte cauze ar fi deschiderea unui abces cortical în calice, prezența unui calcul, a unei infecții sau disfuncția unuia dintre sfinctere deasupra calicelor minore — cauze care obstruează sau micșorează canalul de comunicare și duc la creșterea cavității.

Afecțiunea este de obicei asimptomatică și descoperită incidental la explorarea radiologică. Staza caliceală cu urină, infecția sau litiaza sînt complicații ale stazei care pot da manifestări clinice. În aceste situații, dacă tratamentul medical nu este eficient, se recomandă tratamentul chirurgical, în speță nefrectomia parțială.

Megacalicoza

Este o disembriogenie a piramidelor renale (Puigvert) caracterizată printr-o dilatație generalizată a calicelor, hipoplazia medularei, fără modificări ale corticalei și bazinetului.

Anomalia s-ar datora unei perturbări a diviziunii mugurelui ureteral, a joncțiunii lui cu metanefrosul și dezvoltării anormale a musculaturii bazinetului și calicelor. Funcția renală este păstrată, nu se observă retenții de urină în pungile caliceale și nici complicații particulare.

Diagnosticul se pune pe imaginile radiologice caracterizate prin creșterea numărului și volumului calicelor care sînt transformate în niște „cavități cu fațete" grupate în jurul unui bazinet normal.

Calicele extrarenale sînt anomalii caracterizate prin prezenţa calicelor majore şi minore împreună cu bazinetul în afara parenchimului renal.

Disgenezia infundibulopelvică. Este o anomalie bilaterală, o stenoză asociată de obicei cu anomalii ale aparatului urinar inferior şi ale rinichiului adesea confundată cu hidronefroza.

Hidrocalicoza

Definiţie. Este o dilataţie cel mai adesea congenitală şi mai rar cîştigată a unui calice major care comunică printr-un canal stenozat cu bazinetul.

Cauze. Obstrucţia tijei caliceale poate fi dată de vase (sindrom Fraley), cicatrice după traumatisme dau infecţii, acalazii (Waston, Williams) dar şi de cauze necunoscute.

Diagnostic. Afecţiunea poate fi descoperită întîmplător, cu ocazia unei explorări radiologice. Diagnosticul se impune cînd afecţiunea se manifestă prin semne date de staza caliceală sau de infecţie.

Hidrocalicoza nu trebuie confundată cu dilataţiile caliceale multiple, secundare obstrucţiilor ureterale, cu dilataţiile caliceale secundare pielonefritelor sau necrozelor medulare, cu dilataţiile caliceale din tuberculoză, cu diverticulii caliceali sau cu megacalicoza.

Hidrocalicoza se poate complica cu infecţii şi litiază prin stază în punga caliceală.

Tratamentul este de obicei medical, simptomatic, cel chirurgical fiind rezervat formelor rău tolerate sau complicaţiilor.

Se practică infundibulotomia, infundibulopielostomia, nefrectomia parţială asociate, la nevoie, la extragerea calculilor şi tratamentul infecţiilor.

ANOMALIILE VASCULARIZAŢIEI RENALE

Rinichiul este împărţit în numeroase segmente, fiecare irigate de o arteră terminală, ramură a arterei renale.

Cînd rinichiul este vascularizat de multe artere, acestea sînt numite artere renale multiple. Arterele anormale sau aberante sînt acelea care au alte origini decît aorta sau artera renală. Vasele accesorii, sînt vase care irigă acelaşi segment renal.

Embriologie. Vascularizaţia renală are la origine trei grupe de canale vasculare primitive: cranial, mijlociu şi caudal, din care o parte vor degenera după migrarea rinichiului, persistînd cele care vor forma reţeaua vasculară retroperitoneală şi vasele renale. Involuţia incompletă sau menţinerea unor canale vasculare în timpul migrării rinichiului duce la persistenţa unor vase diferite de cele ale vascularizaţiei renale normale. Ele au fost schematizate de Gray astfel : (fig. 12.22).

Diagnostic. Simptomele ţin de tulburările de drenaj al urinei : compresie asupra infundibilului, calicelui major, joncţiunii pieloureterale determinînd : dureri, puseuri de infecţie urinară, litiază, proteinurie, hipertensiune etc.

Urografia pune în evidenţă defectele de umplere a cavităţilor (sindrom Fraley) sau hidronefroza. Arteriografia este necesară în cazul intervenţiilor ce interesează vascularizaţia (transplant, nefrectomie parţială etc.).

Prognostic. Tratament. Anomalia vasculara nu necesită tratament special decît cînd survin complicaţii. Hipertensiunea nu a fost mai frecventă decît în situaţia unui vas cu lumenul micşorat (Poutase). Hidronefroza necesită şi rezolvarea vasului în momentul pieloplastiei (decrucişare). La intervenţiile chirurgicale anomaliile vasculare constituie adesea o piedică în rezolvarea cazurilor. Uneori este nevoie de secţiunea unor vase anormale, act care trebuie precedat de pensarea vasului. Ischemia postoperatorie a terenului respectiv poate genera hipertensiune. Anomaliile vasculare pun probleme particulare de tehnică în transplantul renal.

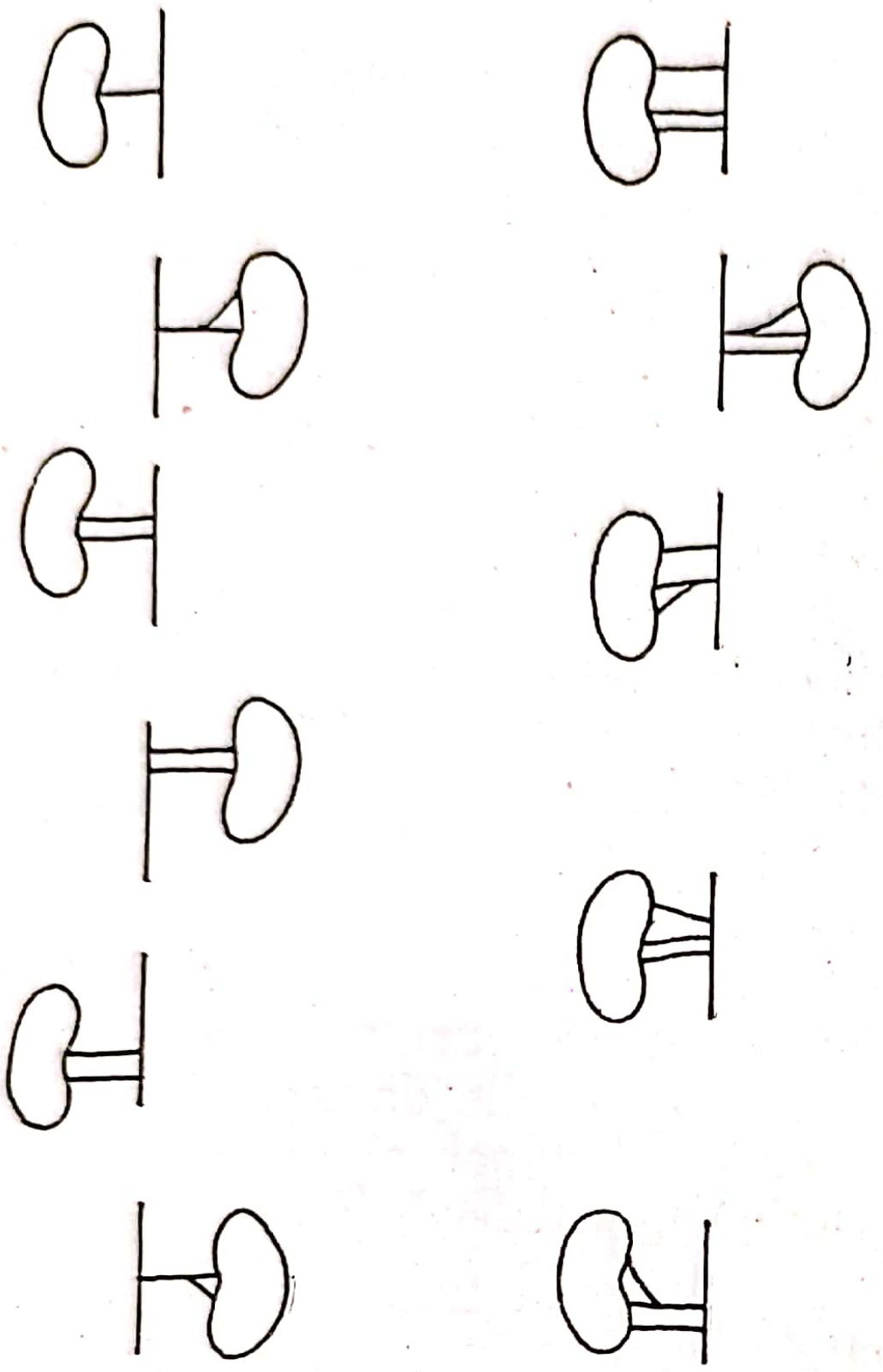

Fig. 12.22. Reprezentarea schematică a varietăţilor (ca număr şi mod de vărsare) a arterelor renale (după Gray).

ANEVRISMUL ARTEREI RENALE

A fost diagnosticat mai ales după introducerea arteriografiei selective. A fost clasificat în : sacular, fuziform, disectaziant, arteriovenos. Poate fi congenital — şi în acest caz este situat de obicei pe o ramură de bifurcaţie a arterei — sau cîştigat — inflamator, traumatic sau constituit sub acţiunea factorilor degenerativi.

Multe anevrisme rămîn asimptomatice, mai ales la copii. La adulţi dau dureri, hematurie micro- şi macroscopică sau hipertensiune arterială.

Diagnosticul trebuie suspectat cînd se palpează o masă pulsatilă la nivelul hilului renal sau cînd se aude un suflu la auscultarea abdomenului în dreptul hilului renal. Angiografia selectivă confirmă diagnosticul.

Anevrismele se pot rupe, complicaţie care evoluează dramatic.

Tratamentul se impune dacă tensiunea nu poate fi redusă cu tratament medicamentos. Metodele chirurgicale de rezecţie a pungii anevrismele singure sau împreună cu segmentul de arteră, urmată de înlocuirea arterei cu un grefon, reprezintă o intervenţie de necesitate dar cu risc şi cu rezultate inconstante.

FISTULA ARTERIOVENOASĂ RENALĂ

Este congenitală sau cîştigată (după traumatisme sau după biopsii renale), mai frecventă la femeie decît la bărbat şi mai frecventă la rinichiul drept. Şuntarea circulaţiei renale la nivelul comunicării arteriovenoase duce la tulburări ale perfuziei rinichiului — ischemie relativă şi hipertensiune. Creşterea întoarcerii venoase măreşte efortul cordului, ceea ce are drept consecinţă hipertrofia ventriculului stîng şi ulterior insuficienţa cardiacă. Suflul la nivelul anomaliei este aproape regulă.

Urografia arată diminuarea sau absenţa secreţiei la rinichiul respectiv, umplerea neregulată a bazinetului sau a calicelui care poate fi distorsionat ori obstruat de partea leziunii.

Arteriografia renală selectivă este cea mai precisă metodă de diagnostic. Aspectul cirsoid cu canale subţiri tortuoase şi umplere cu dilataţie a venei renale şi gonadale este caracteristică.

Intervenţia chirurgicală, dictată de decompensarea progresivă a sistemului cardiovascular se practică în funcție de dimensiunile comunicării arteriovenoase, și constă în: nefrectomie, nefrectomie parțială, ligatură vasculară, embolizare selectivă, ocluzie cu un cateter cu balon., în vederea obliterării fistulei.

HIDRONEFROZA

Definiție. Se caracterizează prin distensia în diverse grade a bazinetului și calicelor însoțită de leziuni atrofice secundare ale rinichiului (fig. 12.23).

Afecțiunea constă de fapt într-o disectazie a joncțiunii pieloureterale în apariția căreia au fost incriminate cauze congenitale sau cîștigate. La același bolnav pot interveni mai multe cauze care în final generează obstrucția incompletă a joncțiunii. Hidronefroza poate însoți și alte anomalii.

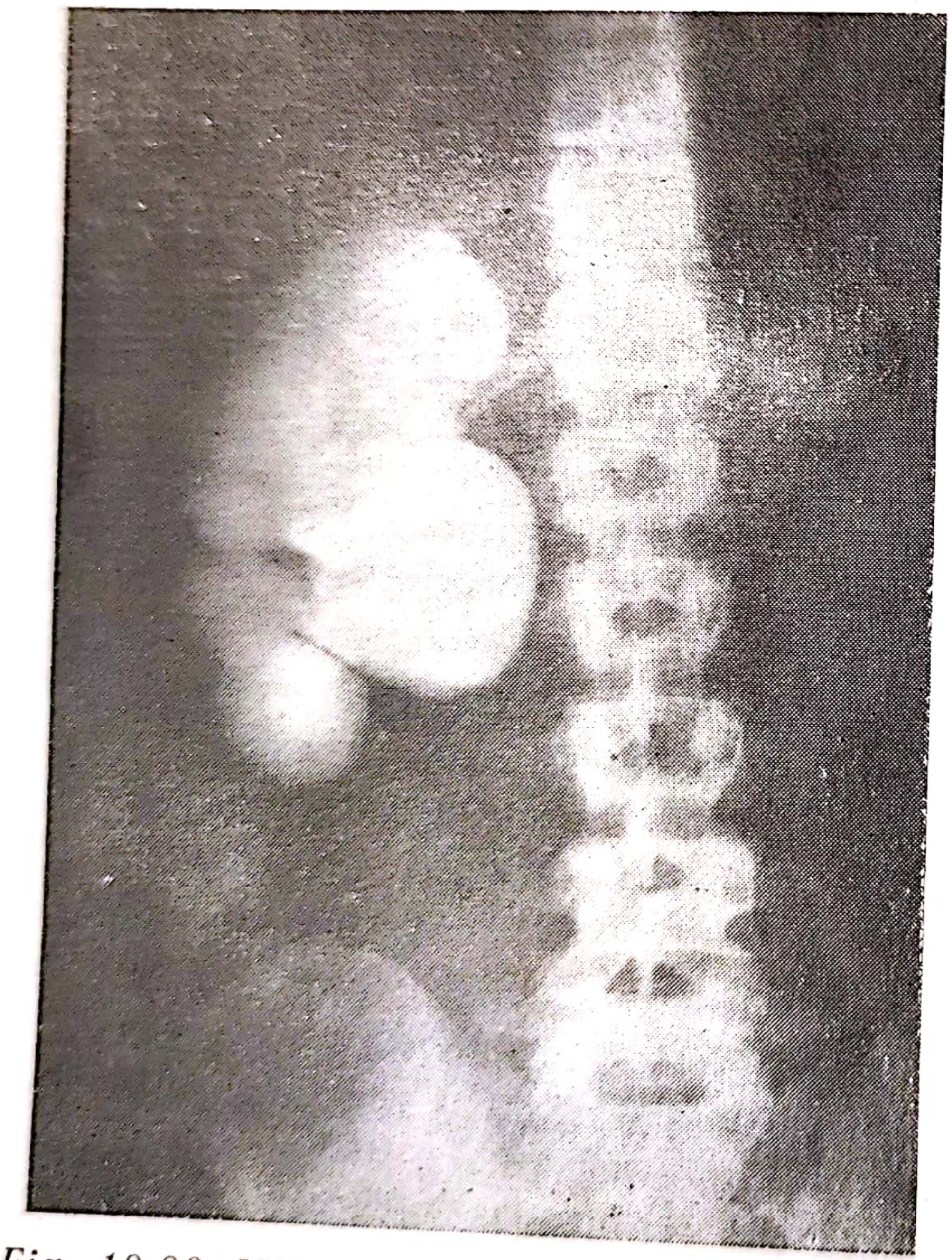

Fig. 12.23. Hidronefroză congenitală gigantă.

Mecanisme de producere, fiziopatologie. Leziunea se poate dezvolta în porțiunea *intrarenală* a bazinetului, situație în care suferința rinichiului se poate instala mai rapid, cu răsunet mai important asupra calicelor și a parenchimului, sau se poate dezvolta *extrarenal*, situație în care bazinetul se destinde mai mult iar calicele sînt mai puțin dilatate, cu consecințe mai îndepărtate în timp, bazinetul jucînd rolul de cameră de expansiune pentru protecția rinichiului.

Obstacolul subpielic este de obicei progresiv și uneori intermitent. În ambele situații se produce un dezechilibru între cantitatea de urină secretată de rinichi și imposibilitatea de a trece prin lumenul joncțiunii.

În mod normal, după ce a ajuns în compoziția definitivă la nivelul tubilor colectori, urina este eliminată prin papile în căile de excreție alcătuite din calice, bazinet și ureter.

Progresiunea urinei prin aceste căi se face datorită unui sistem muscular complex care asigură unde contractile ce pleacă de la calice prin bazinet și ureter pînă cînd urina este evacuată într-un anumit ritm în vezică. La nivelul calicelui există un mușchi longitudinal — mușchiul ridicător al fornixului, — un mușchi circular — sfincterul papilei — și un inel de fibre la joncțiunea între calice și bazinet — toate avînd rolul de a goli calicele prin contracții succesive. Sistola calicească se transmite și bazinetului, care, prin contracții scurte și puternice, împinge urina spre ureter prin joncțiunea pieloureterală, unde fibrele musculare circulare ale peretelui, fără să sufere o densificare anatomică asemănătoare unui sfincter anatomic, se contractă totuși ca un sfincter.

De altfel măsurătorile făcute în căile de excreție arată că în mod normal presiunea eficace de filtrare este 40—

45 mmHg. În calice și bazinet presiunea este de 10—20 mmHg, în porțiunea superioară a ureterului de 20—30 mmHg, în porțiunea inferioară a ureterului, 50 mmHg, în vezica urinară de 10—60 mmHg. Aceste presiuni cresc în momentul cînd trece unda contractilă dar grație unei coordonări nervoase, se stabilește o perfectă armonie între variațiile fiziologice ale debitului urinar și kinetica căilor de excreție.

În hidronefroză prezența obstacolului nu suprimă elaborarea urinei dar constituie o piedică pentru fluxul urinar care produce creșterea presiunii pînă la 70—80 mmHg în întreg arborele pielocaliceal, datorită acumulării urinei și efortului pe care-l face musculatura pentru a învinge obstacolul. În aceste condiții ar trebui să înceteze filtrarea glomerulară și, o dată cu ea, și secreția urinei.

Cercetări manometrice pe modele experimentale au constatat că la cîteva zile de la instalarea hidronefrozei presiunea în bazinet începe să scadă și s-a dovedit că aceasta nu se datorează nici ușoarei dilatații a căilor de excreție, nici scăderii secreției de urină, ci reabsorbției unei părți a urinei ce stagnează în bazinet.

S-a constatat că reabsorbția se face pe mai multe căi. În situațiile în care presiunea crește brusc, influxul s-ar face pe cale venoasă, prin efracția venelor perifornicale. Alte căi ar fi cea limfatică și cea interstițială care intră în discuții în obstrucțiile cu evoluție lentă. Urina iese prin uroteliul alterat, intră în circulația limfatică prin colectoarele din pediculul renal și prin cele din capsula perirenală.

În formele avansate, cu dilatații ale calicelor cu efracții la deschiderea orificiilor de vărsare a tubilor în fornix se produce și un reflux pielotubular: urina, în această situație, se resoarbe cînd este refulată pînă în tubii contorți distali.

În acest fel secreția urinei poate avea loc dar jocul dintre producerea și excreția ei, completată cu reabsorbția, nu este perfect realizat. Bazinetul este în stază și obstrucția nu permite evacuarea lui corectă. În aceste situații se produc distensie și, secundar, atrofia progresivă a parenchimului, ca rezultat al compresiunii și tulburărilor de irigare sanguină a țesutului renal. La aceasta se poate adăuga infecția. Distrugerea rinichiului este accelerată de leziunile inflamatorii interstițiale și de sclerolipomatoza perirenală.

Leziunile anatomice constatate pe piesele examinate sau recoltate intraoperator, la necropsii sau pe modele experimentale parcurg trei stadii.

În faza incipientă bazinetul este moderat dilatat, musculatura hipertrofiată, se manifestă tendința la dilatare a calicelor și tasare a papilelor; rinichiul are aspect macroscopic normal dar microscopic se observă zone de congestie în medulară (fig. 12.24).

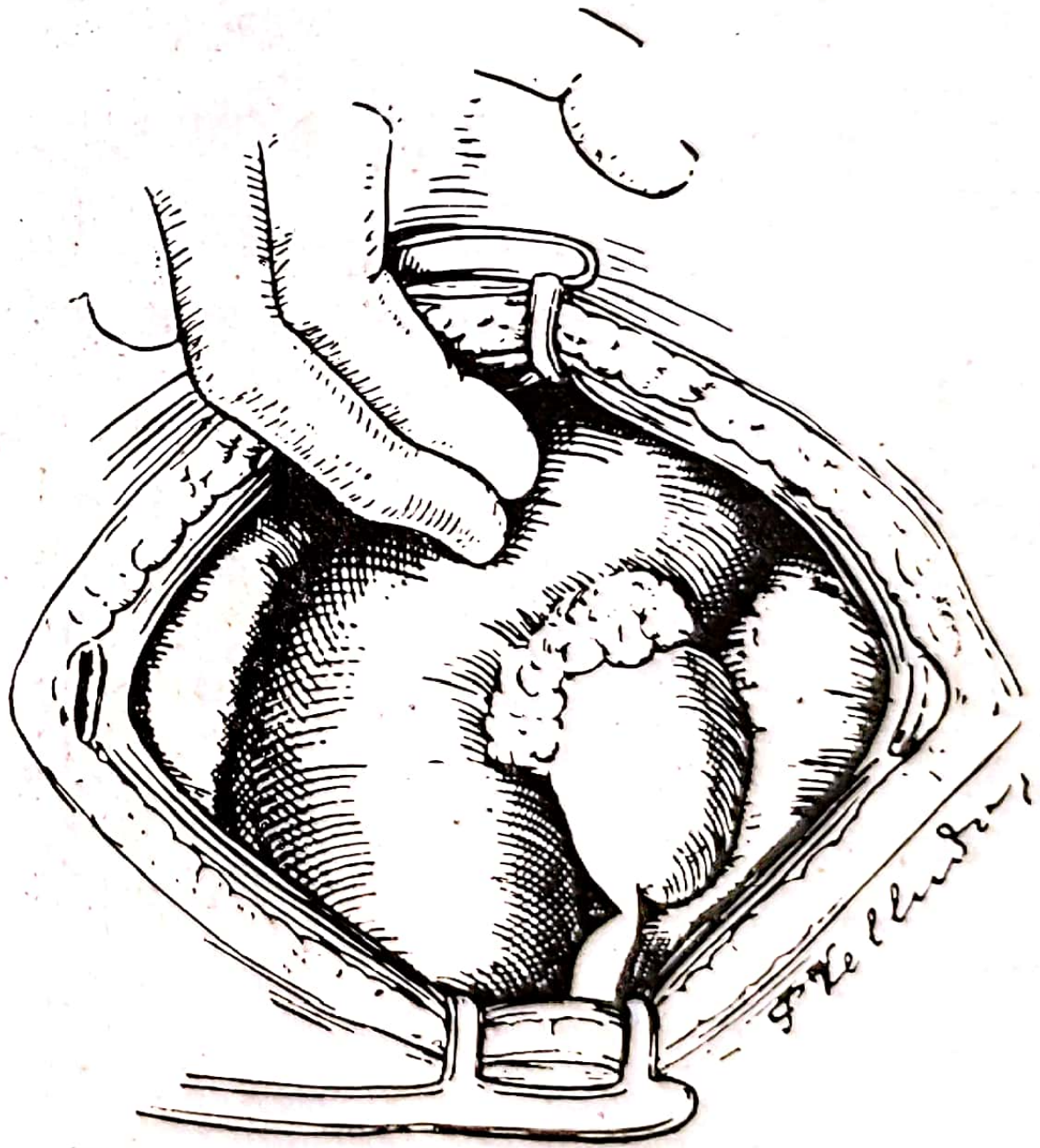

Fig. 12.24. Hidronefroză de gradul I.

În stadiul al doilea punga hidronefrotică este mare, papilele apar turtite și calicele dilatate. Fibrele musculare sînt la început hipertrofiate, apoi, împreună cu țesutul elastic, sînt înlocuite de țesut colagen, peretele bazinetal devenind rigid și scleros. Parenchimul renal este redus, cu funcția prezentă dar alterată (fig. 12.25).

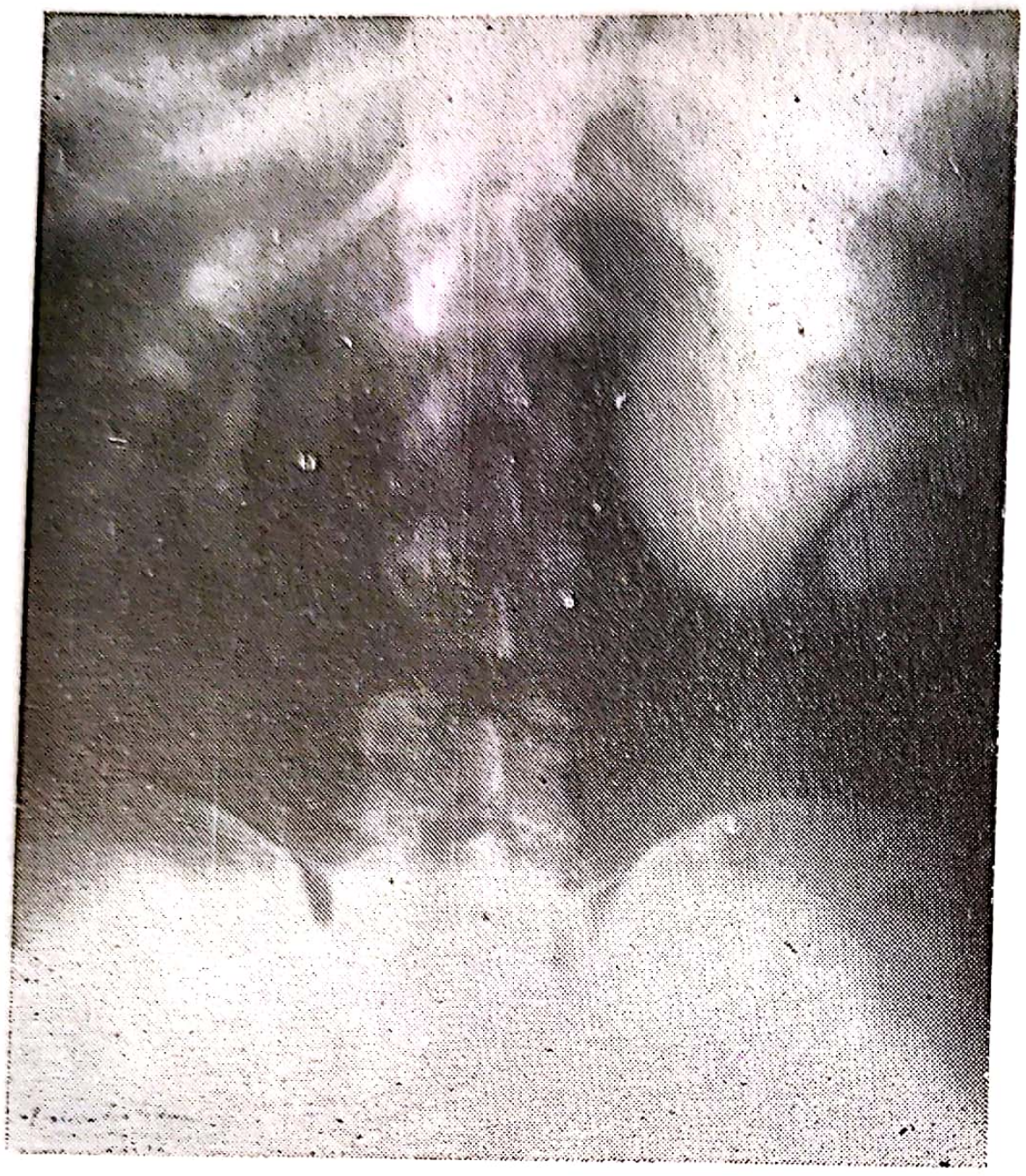

Fig. 12.25. Hidronefroză de gradul III.

În ultima fază rinichiul este distrus, transformat într-o pungă cu septuri, în care bazinetul și calicele formează o singură cavitate. Parenchimul este redus la o foiță, cu funcție practic pierdută (fig. 12.26). Elementele pediculului renal apar răsfirate pe suprafața pungii hidronefrotice, peretele vascular suferă modificări structurale. Coexistența infecției agravează leziunile prin procese de pielonefrită, perinefrită, peripielită.

Joncțiunea ureteropielică prezintă pliuri ale mucoasei ureterale longitudinale cu elasticitate redusă, rareori valve transversale însoțite de leziuni de scleroză retractilă a corionului, care transformă cu timpul zona într-un inel rigid, cu diametrul retractat, incapabilă să se adapteze la evacuarea urinei din bazinet.

În etiologia hidronefrozelor au fost incriminați diferiți factori, *congenitali și cîștigați, funcționali și anatomici*, delimitarea lor strictă fiind greu de făcut, mai ales că ei pot acționa concomitent.

Afecțiunea poate afecta indivizii la orice vîrstă. Dacă la copii are în majoritatea cazurilor origine congenitală, există argumente care demonstrează că multe hidronefroze descoperite la adult reprezintă de fapt evoluția stării existente la naștere. Ca dovadă că maladia este congenitală este și originea ei adesea familială.

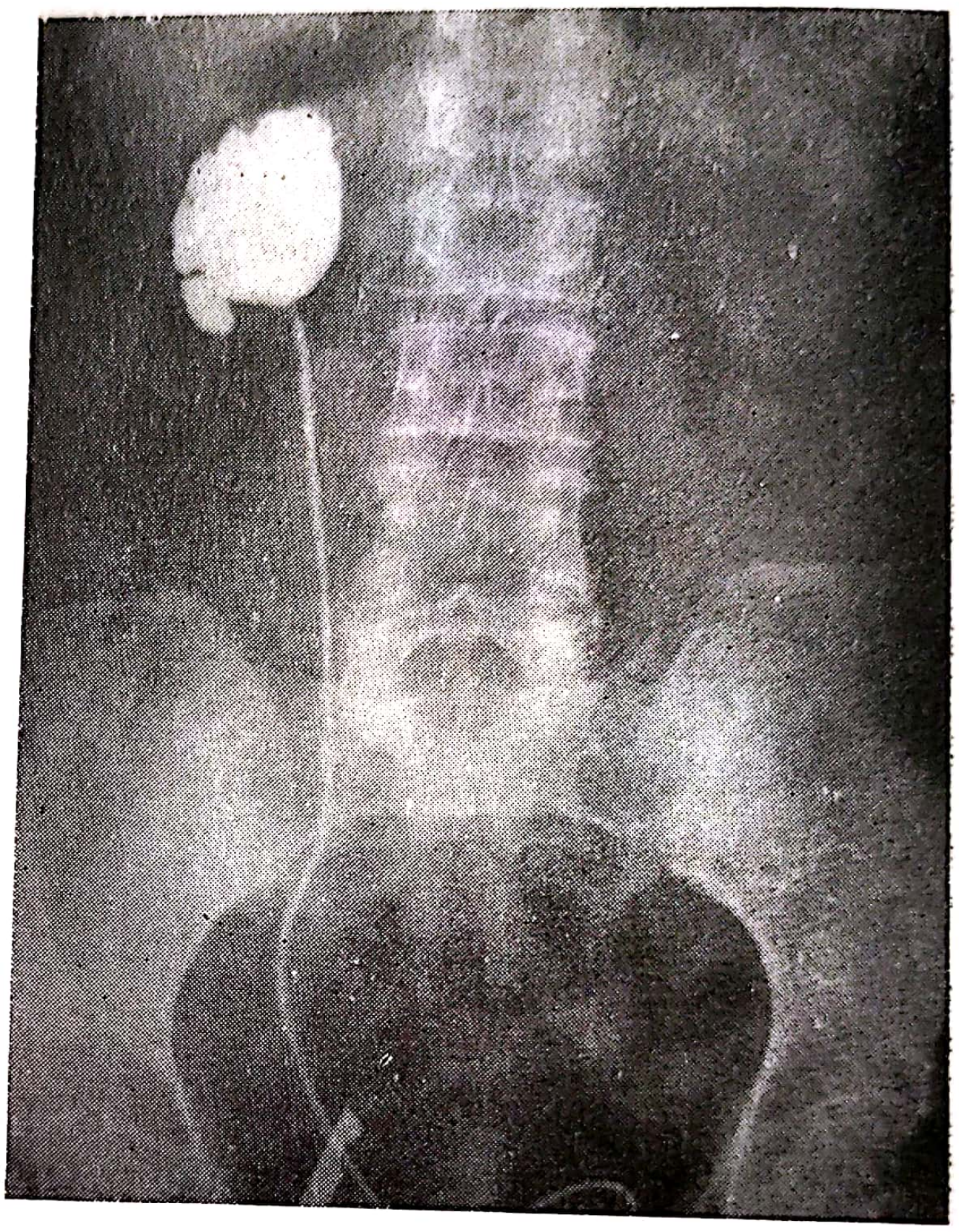

Fig. 12.26. Hidronefroză de gradul III—IV.

Studii de genetică au atras atenția asupra importanței discriniilor suprarenale sau gonadice, hipovitaminozelor, anomaliilor cromozomiale, infecțiilor sau intoxicațiilor în timpul sarcinii etc. Unele dilatații pielocaliceale dobîndite, date de obstacole situate pe ureter la toate nivelurile sau chiar la vezică (calculi, tumori, infecții, afecțiuni abdominale) sînt adesea în mod impropriu denumite hidronefroze sau ureterohidronefroze.

Factorii care provoacă hidronefroza au fost grupaţi în:

Factori extrinseci. Din acest grup a fost incriminat ca factor comun de disectazie a joncţiunii pieloureterale vasul polar inferior, vas supranumerar, cu origine în aorta abdominală, în a. iliacă primitivă sau dintr-o ramificaţie anormală a arterei renale. Acest obstacol ar comprima joncţiunea, pulsaţiile arterei ar constitui o iritaţie mecanică responsabilă de spasme şi tulburări dinamice şi ulterior de instalarea leziunilor organice. Au mai fost constatate bride conjunctive avasculare sau vene anormale care acţionează în acelaşi fel.

Ca *factorii intrinseci* au fost descrise *atrofia* joncţiunii pieloureterale, existenţa valvelor congenitale, *hipertrofia* congenitală a sfincterului ureteropielic etc.

Defectul de implantare ureteropielică ar constitui o altă cauză de hidronefroză. Ureterul fiind implantat anormal, evacuarea bazinetului nu se poate face în bune condiţii.

O cauză de obstrucţie subpielică este spasmul joncţiunii ureteropielice. Iniţial disectazia este dinamică şi ulterior, datorită ischemiei, edemului şi infiltraţiei limfo- şi histocitare se produce un proces de fibroză şi stenoză organică.

Ca *frecvenţă* boala a fost descrisă la toate vîrstele, cu predominanţă între 20 şi 40 de ani. Incidenţa este aproximativ egală la ambele sexe. Hidronefroza este de obicei *unilaterală*, cu incidenţă mai mare în dreapta, mai ales la femei. Leziunile *bilaterale* sînt mai rare, evoluţia fiind asimetrică la cei doi rinichi.

Simptome. Boala se manifestă prin semne necaracteristice date de tulburările de evacuare a pungii bazinetale, de complicaţiile bolii sau de alterarea parenchimului în faza avansată.

Durerea, semnul cel mai frecvent, are diferite intensităţi de la simpla jenă lombară cu iradiere epigastrică, periombilicală, la baza toracelui, în hipocondru, pînă la colica renală tipică, apărută după efort, ingestie de lichide, congestie premenstruală etc.

Tumoarea lombară cu evoluţie intermitentă şi în special cea care se reduce după crizele de poliurie este mai rară.

Hematuria survine mai rar în grade diferite. Uneori este înlocuită de proteinurie discretă, leucociturie. Hematuria este frecventă în formele complicate.

Tulburările micţionale ca polakiuria, disuria, usturimile postmicţionale, sînt reflexe sau date de infecţia supraadăugată bolii.

Tulburările digestive frecvente şi la copil, şi la adult, constau din: greţuri, inapetenţă, constipaţie, colici digestive etc.

Diagnosticul trebuie să precizeze gradul de dilatare a bazinetului şi calicelor, calitatea parenchimului renal şi aspectul ureterului. Anamneza, istoricul, examenele clinice şi de laborator pot stabili debutul bolii, evoluţia ei, şi pot aprecia funcţia globală a aparatului urinar.

Urografia precedată de radiografia simplă a întregului aparat urinar este examenul cel mai important. Ea precizează dimensiunea dilataţiei bazinetului şi situaţia lui intra- şi extrarenală, gradul dilataţiei caliceale, severitatea obstrucţiei joncţiunii, aspectul rinichiului controlateral, coexistenţa unor eventuale malformaţii (rinichi malrotaţi, simfize renale, ptoze renale) sau complicaţii.

Rinichiul poate apărea mărit de volum, mut urografic (distrugerea parenchimului sau hiperpresiunea bazinetală) sau poate să schiţeze o nefrogramă (substanţa a impregnat numai parenchimul, nu şi căile excretorii).

Cînd urografia standard nu furnizează date suficiente, se recurge la variante tehnice ca: urografia în ortostatism pentru evidenţierea ptozei renale, în decubit ventral pentru evidenţierea ureterului, cu filme întîrziate 1—6 ore, urografia cu reinjectare sau U.I.V. cu perfuzie, în cazul cînd funcţia renală este alterată. Urografia sub deshidratare-rehidratare care realizînd o diureză osmotică pune mai bine în evidenţă joncţiunea, urografia cu seriografie poate surprinde diverse etape de evacuare a căilor de excreţie etc.

Dilataţia pielocaliceală vizibilă pe urografie poate interesa în formele incipiente numai bazinetul, calicele rămînînd subţiri şi efilate (aspect de spate de cămilă) ; în formele avansate imaginea devine sacciformă, cu bule caliceale dilatate sau bazinetul apare neuniform umplut cînd hidronefroza e complicată cu calculi sau neoformaţiuni.

Fiziologia căilor de excreţie poate fi cel mai bine urmărită sub ecran la uroradiocinematografie, iar existenţa vaselor anormale extra- sau intrarenale se pot pune în evidenţă preoperator prin angiografie renală sau aortografie (se opacifiază nu numai vasele aberante, provenite din artera renală, ci şi cele care provin din aortă).

Pielografia, şi în special ureteropielografia, completează explorările urografice neconcludente, pune în evidenţă şi ureterul, iar pe clişee tardive, morfologia şi capacitatea de golire a bazinetului. Explorările instrumentale nu sînt întotdeauna posibile şi, în plus, există riscul infectării. Din acelaşi motiv cromocistoscopia nu este indicată, mai ales că nu aduce date concludente, indigocarminul diluîndu-se în punga hidronefrotică. În anumite situaţii umplerea pungii cu substanţă de contrast în vederea pielografiei se poate face şi prin puncţie translombară. Explorările cu izotopi pot completa dar nu înlocui explorările radiologice. Au mai fost utilizate fluoroscopia, electromanometria, urokimografia, cateterismul separator al urinei, pieloscopia etc., metode ce nu intră în explorarea curentă a bolnavilor cu hidronefroză.

În ultima situaţie diagnosticul se pune sau se confirmă pe masa de operaţie şi pe secţiunile histologice.

Diagnosticul diferenţial. Lipsa unei delimitări corecte a bolii poate duce la confuzii cu : bazinetul închis (Hanley), megabazinetul, ureterohidronefroza, hidrocalicoza, megacalicele, rinichiul spongios etc.

Evoluţie. Complicaţii. Evoluţia hidronefrozei este progresivă şi duce la alterarea rinichiului afectat. Timpul şi gradul în care are loc aceasta variază foarte mult. Leziunea poate stagna multă vreme sau poate ceda în mare parte, o dată cu îndepărtarea cauzelor care au produs-o şi numai în faza incipientă. Distrugerea rinichiului este grăbită de apariţia complicaţiilor. Cele mai frecvente sînt : infecţia şi litiaza, mai rar tumorile uroteliului şi uneori hipertensiunea arterială de cauză renală. Aceasta schimbă indicaţia de tratament şi prognosticul bolii : infecţia poate să limiteze indicaţia operaţiei conservatoare, litiaza este adesea recidivantă, rinichiul cu tumori beneficiază rar de tratament conservator etc. Hidronefroza netratată duce în final la moartea rinichiului în formele unilaterale, iar în formele bilaterale, la moartea pacientului prin insuficienţă renală.

Tratamentul hidronefrozei este chirurgical : se urmăreşte rezolvarea procesului de distensie bazinetală dat de obstrucţia joncţiunii pieloureterale şi salvarea rinichiului de la distrugere. Importante sînt alegerea cazurilor pentru operaţie, alegerea tipului de operaţie şi a momentului efectuării ei. Nu toate hidronefrozele duc la distrugerea rinichiului şi nu toate beneficiază de actul operator. Sînt şi cazuri cînd rinichiul distrus nu mai poate fi păstrat şi operaţia conservatoare, plastică la nivelul joncţiunii, nu mai are sens.

Pe de altă parte, unii pacienţi cu hidronefroze mici, bine tolerate clinic, la care alterarea căilor de excreţie şi a rinichiului evoluează puţin de la o investigaţie la alta, nu trebuie operaţi.

Cînd se pune indicaţia operatorie trebuie să se ţină seama în primul rînd de dimensiunile hidronefrozei şi de evoluţia ei clinică, de răsunetul obstacolului asupra căilor supraiacente şi a rinichiului, de starea rinichiului controlateral sau de bilateralitatea leziunilor, de complicaţiile bolii, de evoluţia leziunilor pe rinichi unic etc. Alegerea tipului de intervenţie se va face numai după evaluarea preoperatorie a leziunilor. De asemenea este greu de anticipat măsura în care leziunile vor retroceda după actul chirurgical.

Este un fapt de observaţie că hidronefroza care a evoluat lent şi timp îndelungat se recuperează mai greu decît hidronefroza care a evoluat rapid şi cu sindrom clinic zgomotos. Din acelaşi motiv recuperarea în cazul unor hidronefroze voluminoase dar cu manifestări recente este mai bună, ca restabilirea tranzitului urinar la hidronefrozele mici dar cu evoluţie lentă şi îndelungată. Nu toate operaţiile realizează dezideratul propus, unele cazuri obligînd la reefectuarea plastiei sau chiar la nefrectomie secundară. De asemenea sînt cazuri în care operaţia poate fi considerată reuşită pentru că a realizat o largă cale de excreţie, repermeabilizînd joncţiunea. S-a asigurat o pîlnie declivă de evacuare a lui, deşi contractilitatea căilor excretorii a rămas redusă din cauza peretelui scleros.

Tratamentul chirurgical conservator a fost aplicat prima dată în 1886 de Trendelenburg, care a imaginat o ureteropieloplastie intrapielică, operaţie părăsită scurt timp de la efectuarea ei. De atunci au fost imaginate numeroase procedee operatorii părăsite rînd pe rînd, pentru că nu au realizat toate dezideratele unei plastii corecte. În obstacolele extrinseci datorită vaselor s-a încercat transpoziţia vasului la distanţă de joncţiunea ureteropielică şi îngroparea lui în peretele bazinetal cu fire (Hellström), cu muşchi sau aponevroză (Le Roy) sau cu capsulă renală (Kotay). Metoda nu rezolvă stenoza intrinsecă iar vasul strangulat, în noua situaţie poate duce la un sindrom Goldbdlatt cu hipertensiune renovasculară. Tot în vederea fixării vasului, cînd parenchimul e redus şi flasc, Stewart a propus nefroplicatura, metodă cu rezultate neconfirmate.

În hidronefrozele însoţite de vase polare s-au propus mai multe variante de tratament. Cea mai simplă este secţiunea vasului care se recomandă a fi făcută după pensarea prealabilă a arterei pentru aprecierea terenului de ischemie, test insuficient pentru că intervenţia poate fi urmată de infarct renal, fistulă urinară şi hipertensiune arterială. Secţiunea vasului nu rezolvă întotdeauna disectazia care poate fi dată şi de un obstacol intrinsec şi nu influenţează nici micşorarea pungii bazinetale. Nici nefrectomia parţială, propusă pentru îndepărtarea segmentului supus ischemiei, nu rezolvă hidronefroza. Pentru evitarea secţiunii vasului polar s-a preconizat şi decrucişarea ureterului cu reimplantarea lui în bazinet (Parch, Michov, Wildbolz). Alte procedee urmăresc micşorarea pungii bazinetale prin plicaturarea ei (Israel) sau prin rezecarea ei (Young, Hryntchak, Walters) cu lăsarea joncţiunii sau vasului anormal pe loc, operaţii incomplete deoarece obstacolul persistă.

Reimplantarea ureterului în zona declivă a bazinetului (Albarran, Krogius, Küster), anastomoza laterolaterală între ureter şi bazinet (Albarran, Lichtemberg, Trendelenburg) nu au dat satisfacţii. Neuwirt a recomandat anastomoza între ureter şi calicele inferior în hidronefrozele mici intrarenale. Alte procedee au preconizat lărgirea stenozei cu material folosit din punga bazinetală [Bischoff, Schwyzer, Foley (fig. 12.27), Culp] completate şi cu rezecţia ei (Hryntschak, Bouin).

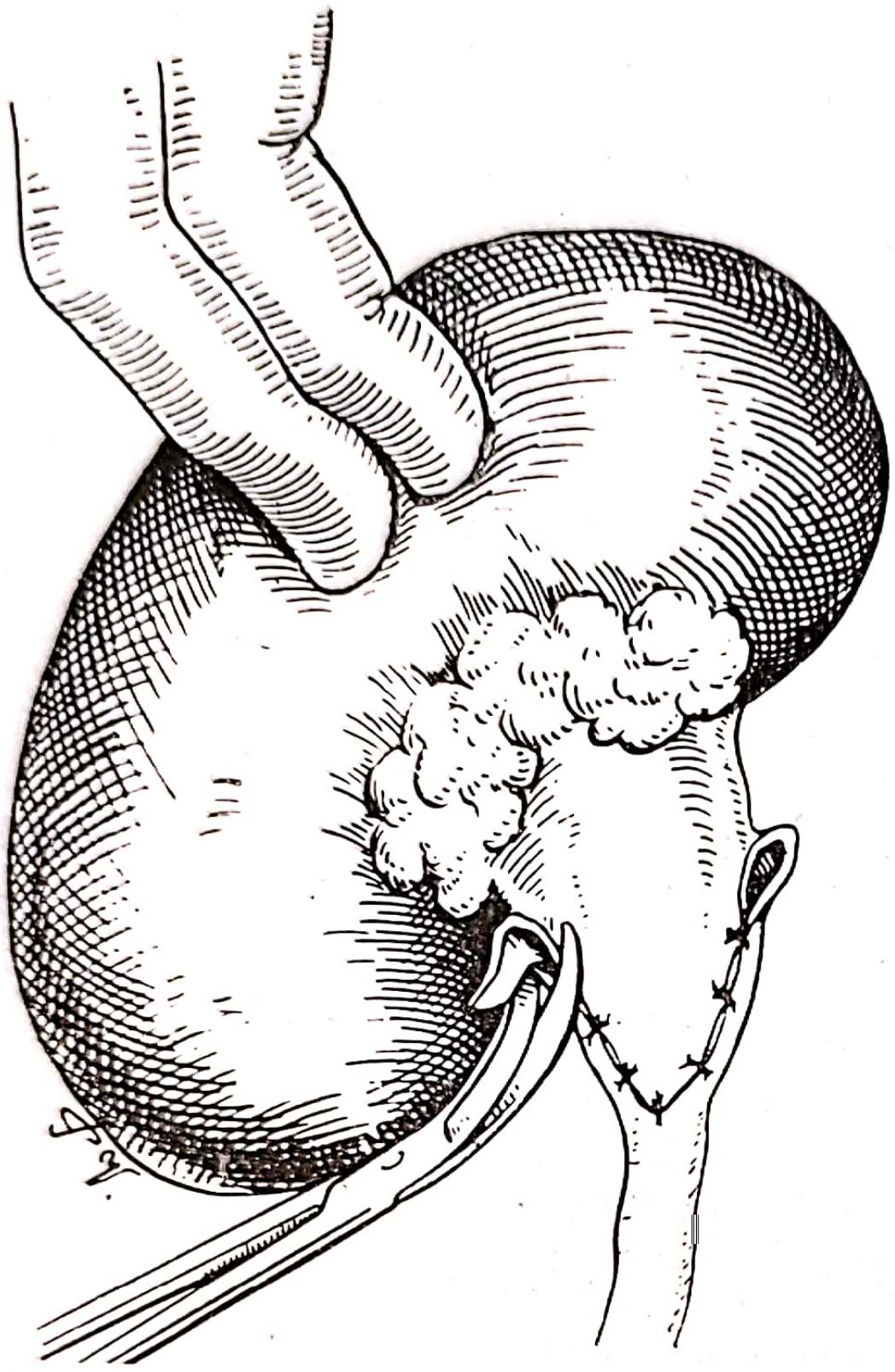

Fig. 12.27. Pieloplastie de tip Foley.

Operaţiile care vizează rezolvarea obstrucţiei şi modelarea pungii pielice sînt mai logice (Bischoff, Deuticke, Culp), rezultatele cele mai bune părînd a fi date de acele intervenţii ce rezecă bazinetul şi ureterul cu joncţiunea pielo-ureterală şi fac o reimplantare în punct decliv a acestuia (Küster, Wildbolz, Anderson-Hynes, Küss) (fig. 12.28).

Ar mai fi de amintit şi alte procedee de lărgire a stenozei: ureterotomia longitudinală extramucoasă (Donino, Alemann), rezecţia bridelor congenitale sau cîştigate cu ureteropieloliză, ureterotomia longitudinală totală cu sutură transversală (Fenger, Kely). În situaţii disperate, cînd intervenţiile plastice la joncţiune nu sînt posibile, Küss a recomandat practicarea unei anastomoze între bazinet şi vezică printr-un grefon ileal.

Modelarea joncţiunii pe sonde ureterale lăsate *à demeure* este insuficientă şi infectantă. Nefrostomia se recomandă numai în uropionefroze, ca ultimă sursă pentru salvarea rinichiului. Intervenţiile pentru rezolvarea complicaţiilor hidronefrozei pot şi se recomandă a fi făcute concomitent (extragerea unui calcul, rezecţia peretelui bazinetal în tumori benigne, nefrectomia parţială în tumori maligne limitate, electrocoagulare în unele tumori papilare uroteliale).

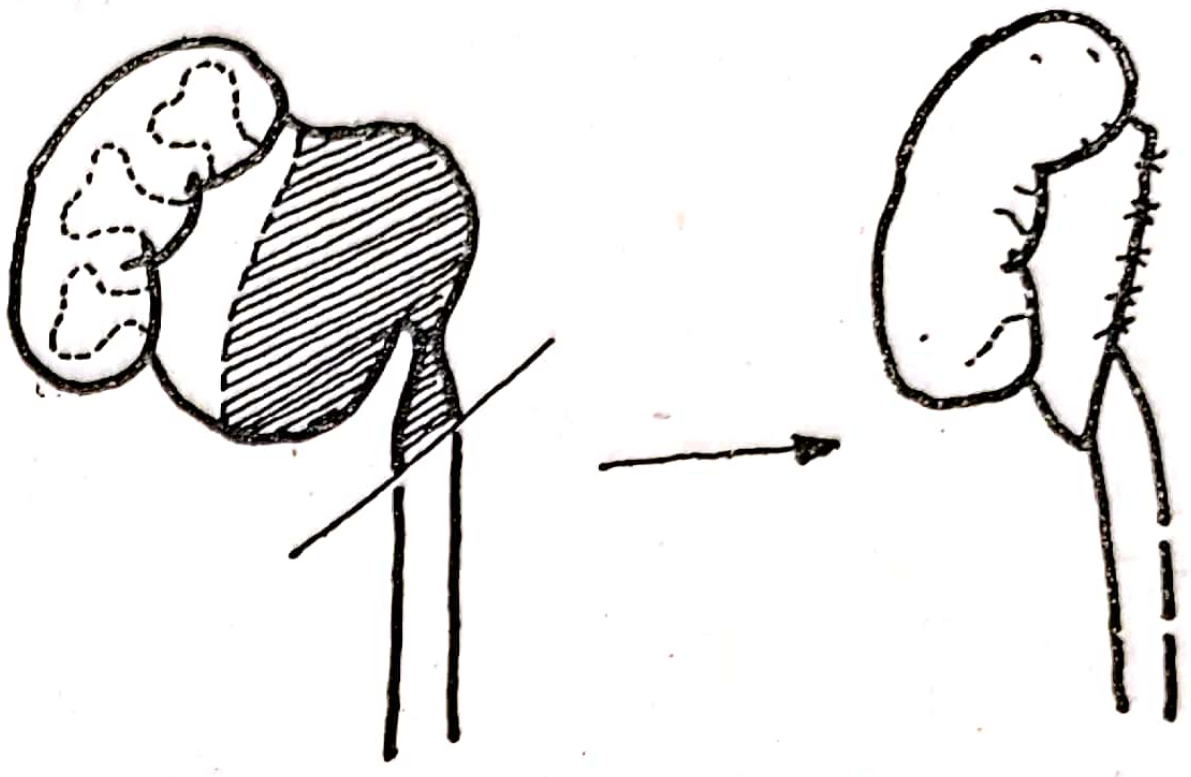

Fig. 12.28. Pieloplastie de tip Anderson-Hynes.

În hidronefroze cu parenchim renal distrus unica soluţie este nefrectomia, intervenţie care trebuie să ţină seama şi de starea rinichiului controlateral.

De fapt, numărul mare de tehnici utilizate în chirurgia hidronefrozelor arată cît de controversat este tratamentul lor chirurgical. La posibilităţile şi condiţiile noastre, procedeul utilizat în majoritatea cazurilor a fost cel al lui Anderson-Hynes care ne-a permis rezecţia zonei stenozate, modelarea bazinetului şi ureterului, drenajul decliv al pungii bazinetale. În situaţii rare pieloplastia poate fi protejată de nefrostomie sau de *splint*.

Cînd există vase anormale voluminoase, intervenţia poate fi efectuată după decrucişarea lor şi aceeaşi tehnică se pretează şi la hidronefrozele cu alte anomalii ca: rinichi în potcoavă, în care caz se poate practica intervenţia pe cale anterioară, transperitoneală. Tehnica poate fi utilizată atît la copil cît şi la adult.

ANOMALIILE CONGENITALE ALE URETERULUI

Embriologie. Mugurele ureteral derivă din canalul mezonefric şi se dezvoltă în sens ventral şi medial ca să atingă cloaca. Ulterior porţiunea canalului mezonefric între mugurele ureteral şi viitorul sinus urogenital se vor contopi formînd trigonul. Concomitent cele două bonturi ureterale se depărtează şi migrează fiecare în direcţii opuse, pentru a se deschide separat şi simetric la nivelul trigonului.

Din acest moment începe să se dezvolte şi să se organizeze şi musculatura vezicii.

Variaţiile de la această dezvoltare normală privind originea, numărul şi unirea la terminare a mugurelui ureteral din canalul mezonefric stau la originea anomaliilor ureterale.

Clasificarea lor a fost făcută după diferite criterii.

Amar şi I. Hutch descriu şase grupe:

A. ureter multiplu (dublu, triplu, cvadruplu);
ureter ectopic;
ureterocel.

B. Obstrucţia joncţiunii ureterovezicale.

C. Poziţia anormală a ureterului
ureterul retrocav;
ureterul retroiliac;
hernia ureterului.

D. agenezie a ureterului;
aplazie a ureterului;
ureter orb „în deget de mănuşă".

E. Dilataţii ureterale congenitale
Cu obstrucţii:
stricturi ureterale congenitale;
atrezia ureterală distală;
valve ureterale congenitale.
Fără obstrucţii (refluxul vezicoureteral)

F. ureterul torsionat,
ureterul încreţit (în buclă);
diverticulul ureteral;
blocajul ureterului prin vase sanguine.

Anomaliile ureterale mai pot fi grupate în:

ANOMALII DE NUMĂR

Agenezia ureterală

Agenezia bilaterală este incompatibilă cu viaţa, aşa că este descoperită la cadavrele nou-născuţilor, asociată cu alte anomalii.

Agenezia unilaterală însoţeşte agenezia renală şi cînd este completă, lipseşte şi hemitrigonul de partea respectivă.

În unele situaţii, cînd există totuşi elemente de hemitrigon în partea respectivă, se pot găsi uretere hipoplazice sau atrezice.

Duplicitatea ureterală

Definiţie. Este de fapt o anomalie pieloureterală care ţine de un rinichi cu sistem colector dublu sau, mai rar, de un rinichi supranumerar.

Etiopatogenie. Anomalia se prezintă sub două varietăţi: ureter dublu incomplet (80%) (fig. 12.29), complet (20%). Este unilaterală în (fig. 12.30) aproximativ 80% din cazuri şi bilaterală în 20%. Nu există deosebiri în ceea ce priveşte afectarea celor două sexe; partea stîngă este însă mai des afectată decît cea dreaptă.

Uneori unul dintre segmentele ureterale se poate termina orb şi fără legătură cu ţesutul renal.

Ureterul dublu nu trebuie confundat cu ectopia ureterală deși ambele se pot asocia.

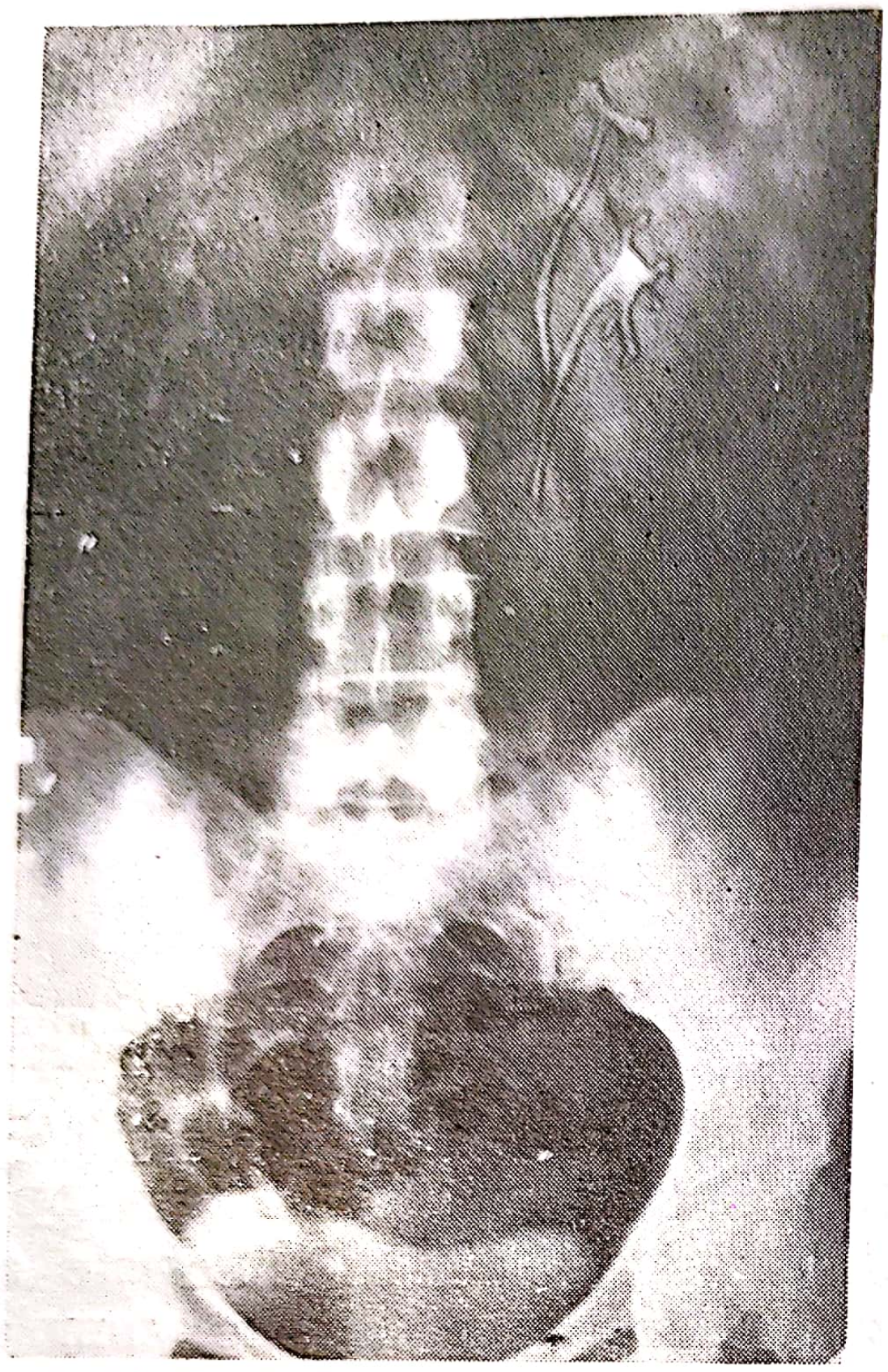

Fig. 12.29. Duplicitate renoureterală stîngă incompletă.

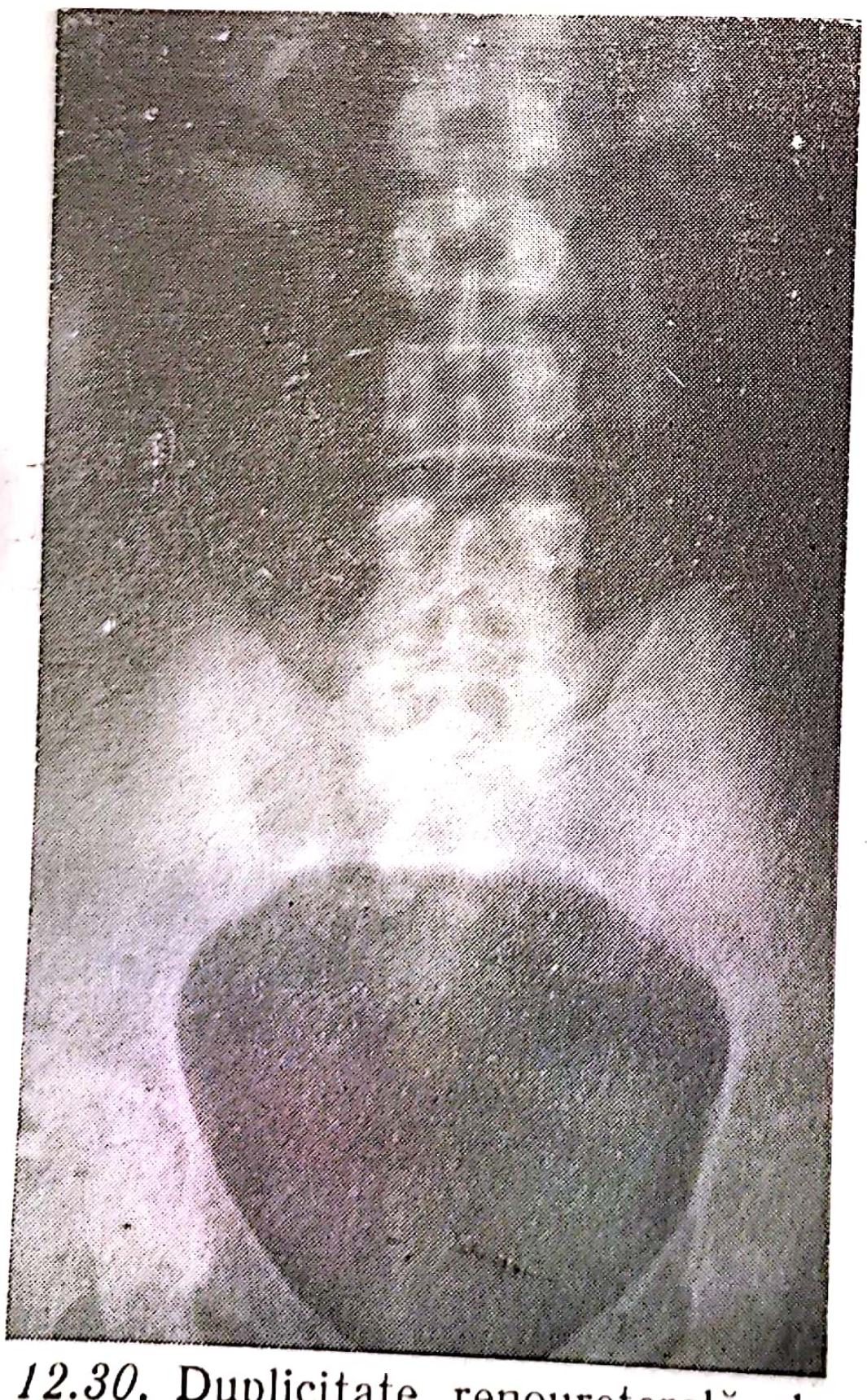

Fig. 12.30. Duplicitate renoureterală dreaptă incompletă.

În formele complete, datorită anomaliilor de dezvoltare embrionară, orificiul ureterului ce drenează bazinetul superior se varsă în vezică mai jos și mai medial decît ureterul ce drenează segmentul renal inferior (legea Weigert și Meyer) (fig. 12.31). În consecință, cele două uretere se încrucișează deasupra vezicii. Ureterul rinichiului inferior golind un bazinet mai mare este mai plin, adesea mai dilatat și formează un fel de inel peste ureterul rinichiului superior.

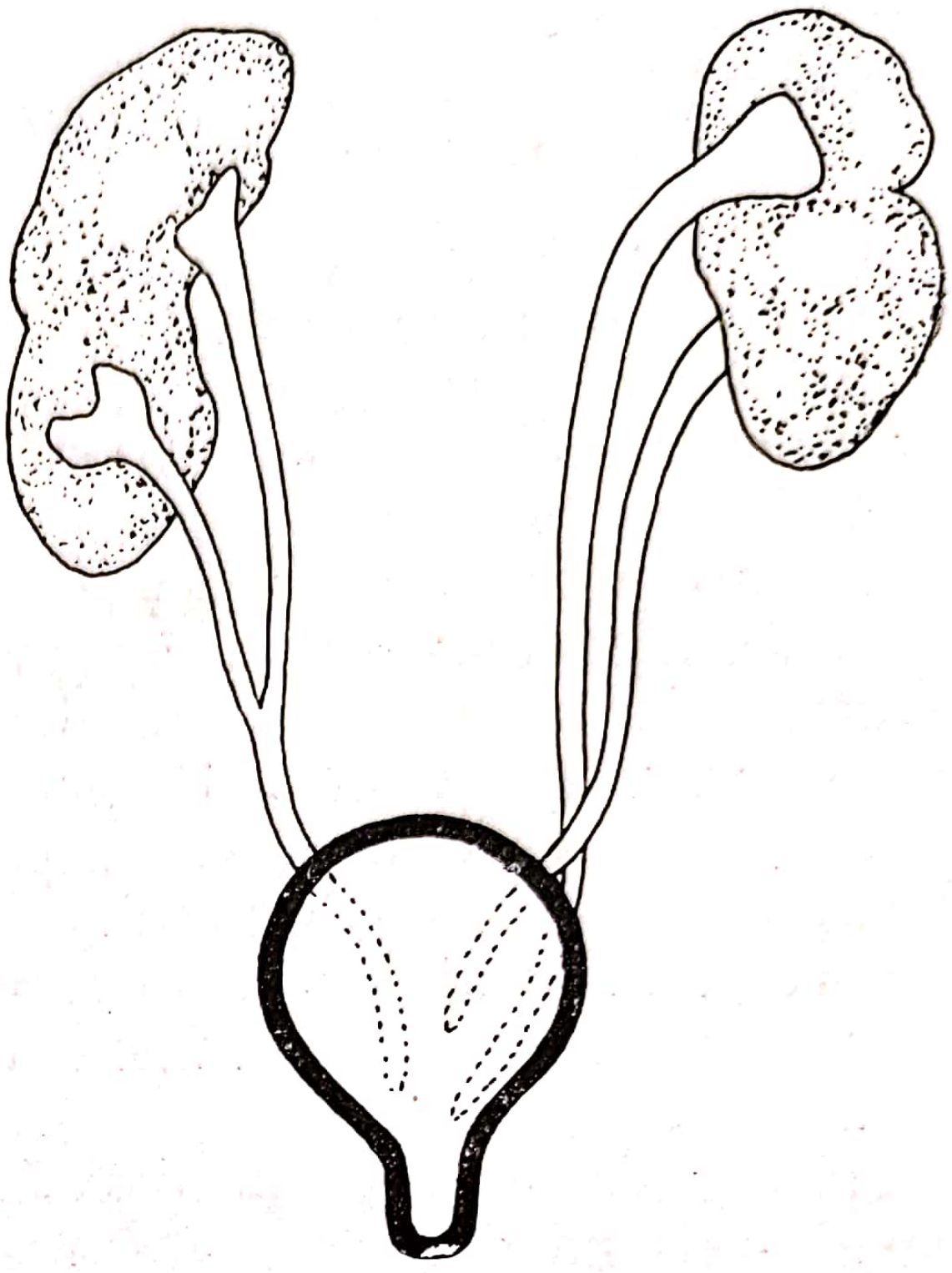

Fig. 12.31. Duplicitate renoureterală stîngă completă (legea Weigert și Meyer).

Rinichiul corespunzător ureterului dublu este de obicei mai mare (fig. 12.32). Ureterul dublu se poate asocia și cu alte anomalii ale aparatului urinar: malrotație renală, rinichi unic, rinichi în potcoavă, hipoplazie renală, ectopie ureterală, ureterocel, malformații ale organelor genitale, reflux vezico-ureteral care poate apărea în formele complete și incomplete.

Orificiul ureterului ectopic poate fi situat intravezical, extravezical sau extraurinar.

În formele incomplete ureterele se unesc la toate nivelurile. Ureterele care se unesc deasupra vezicii au fost numite uretere în „Y" (Lenaghan). Cînd joncțiunea se află în porțiunea intramurală a ureterului acesta se numește ureter în „V" (Hartman și Hodson). *Un tip rar de ureter dublu este cel de „Y" inversat cînd există două orificii ureterale și două uretere în vezică, acestea unindu-se înainte de a ajunge în bazinet.*

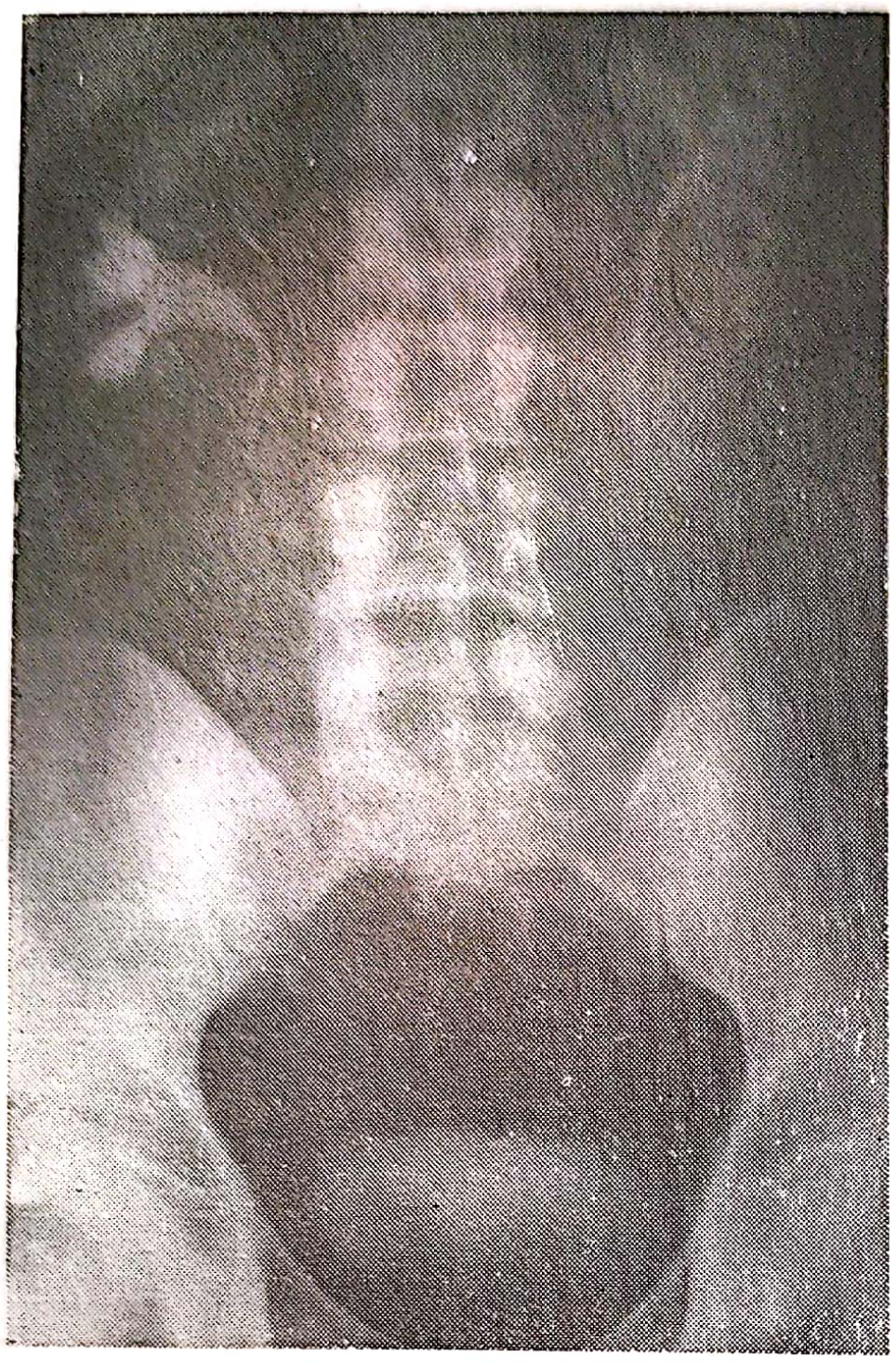

Fig. 12.32. Rinichi drept cu duplicitate renoureterală incompletă, mai voluminos decît cel stîng.

Simptomatologie. În aproximativ 60% din cazuri, anomalia este asimptomatică. În celelalte 40% manifestările sînt necaracteristice. Uneori pacientul acuză dureri abdominale sau lombare. Alteori se constată semne de infecție a aparatului urinar: fibră, piurie, hematurie sau tulburări vezicale ca polakiurie, disurie, enurezis sau incontinență de urină. La femei tulburările pot apărea în timpul sarcinii. În general simptomatologia este legată de complicațiile survenite, pielonefrită, hidronefroză, litiază, hipertensiune arterială.

Diagnosticul este pus adesea întîmplător. Pierderea de urină acuzată de o pacientă poate fi atribuită și existenței unui ureter în ectopie la nivelul vulvei, însoțind un uterer dublu, malformație constatabilă la examenul atent al organelor genitale externe. Examenul urinei poate depista o eventuală infecție sau hematurie microscopică.

Examenul cel mai simplu pentru evidențierea ureterului dublu este urografia; cînd ureterul dublu are un segment al rinichiului dublu care nu este bine evidențiat; de obicei segmentul superior, care are țesut mai puțin dezvoltat, restul rinichiului apărînd ca un rinichi hipoplazic. În alte situații, bifiditatea incompletă poate fi vizualizată datorită refluxului uretero-ureteral.

Cistoscopia completează datele urografiei depistînd două orificii ureterale în formele de ureter dublu. Injectarea de indigocarmin permite și evidențierea unui eventual ureter ectopic în vagin sau în vulvă.

Ureteropielografia și cistoscopia sînt necesare cînd celelalte examene radiografice și endoscopice sînt neconcludente. S-a recomandat de asemenea vaginoscopia și ureteroscopia.

Tratament. Trebuie luate în considerare toleranța clinică, gradul obstrucției, existența litiazei pe rinichiul malformat, a infecției aparatului urinar, coexistența ectopiei ureterale, a refluxului etc.

În formele incomplete de ureter dublu, cînd joncțiunea între cele două uretere este înaltă, suferința clinică este redusă, infecția aparatului urinar minoră și ușor de stăpînit cu tratament medicamentos. În joncțiunile joase dacă staza ureterală este mai mare și persistentă, dacă infecția se repetă și se ajunge la distrucția unui segment renal, de obicei a celui superior, devine necesară nefroureterectomia parţială. În refluxul vezico-ureteral fără dilataţii importante, tratamentul chimioterapic antimicrobian poate fi suficient şi poate reduce refluxul dacă nu există obstrucţii subvezicale.

În formele complete de ureter dublu s-au recomandat diverse procedee de tratament, în funcţie şi de leziuni; în vederea conservării rinichiului afectat s-au preconizat uretero-ureterostomii (Gibson) sau implantarea bazinetului superior în cel inferior după ureterectomia parţială a ureterului patologic. Nefroureterectomia rinichiului şi a ureterului dublu în totalitate poate fi urmată de complicaţii cînd cele două uretere se află într-o teacă comună şi cînd au şi vascularizaţie comună. În cazurile de reflux, cînd este posibilă recuperarea ureterului, s-a recomandat (Paquin) reimplantarea în submucoasă vezicală a ambelor uretere. Cînd bazinetul este foarte dilatat, intervenţia trebuie protejată de o nefrostomie temporară.

Cînd nefroureterectomia a fost parţial efectuată, este necesară uneori o reintervenţie pentru îndepărtarea bontului ureteral restant care întreţine infecţia aparatului urinar.

Calculii, tumorile, chisturile, pionefrozele în rinichiul cu ureter dublu beneficiază de tratamentul clasic.

Ureterul triplu şi cvadruplu

Este o anomalie rară, rezolvabilă după caz, prin rezecţii, reimplantări sau anastomoze ale segmentelor afectate.

ANOMALII DE DESCHIDERE

Ureterul ectopic

Definiţie şi descriere. Termenul de „ureter ectopic“ este rezervat acelui ureter care se varsă în afara vezicii. În aproximativ 70—80% dintre cazuri ureterul este dublu sau triplu (fig. 12.33; fig. 12.34), în celelalte 20—30% din cazuri ureterul este fie dublu — incomplet —, fie simplu.

Afecţiunea este mai des descoperită la femeie decît la bărbat.

Ureterul ectopic a fost găsit la femeie în: vestibul, uretră, vagin, uter, iar la bărbat — în uretra prostatică, veziculele seminale, canalul deferent, canalele ejaculatoare etc. Ectopia bilaterală este extrem de rară.

Se pot asocia şi alte anomalii ale aparatului urinar.

Semne clinice. La bărbat ectopia trece adesea neobservată dacă nu se manifestă prin unele complicaţii. La femeie pot apărea cîteva semne: incontinenţă de urină, obstrucţia cu dilataţia şi refluxul la nivelul ureterului patologic şi cel mai frecvent, infecţia.

a) Incontinenţa se caracterizează prin pierderea continuă de urină între micţiuni normale datorită vărsării de urină cel mai frecvent în vaginul fetiţelor. Acestea se pot prezenta ca vaginite purulente sau escoriaţii în perineu; micţiunea normală este dată de umplerea vezicii cu urină din rinichiul controlateral sănătos şi eventual dintr-un ureter ce se varsă în vezică din rinichiul cu eventuală duplicitate.

b) Obstrucţia şi dilataţia nu sînt puse în evidenţă întotdeauna. Uneori stenoza duce la o dilataţie parţială a ureterului pelvin, alteori dilataţia atinge dimensiuni egale cu acelea ale lumenului unui intestin. În aceste cazuri rinichiul corespunzător ureterului dilatat, de obicei cel superior, cînd e dublu, este micşorat, cu cavităţile dilatate şi adesea nu apare la urografia-standard.

c) Infecţia conică a aparatului urinar şi în special infecţia recidivată pot fi un semn de ectopie. În timp ce la femeie incontinenţa este fenomenul cel mai frecvent, la bărbat infecţia

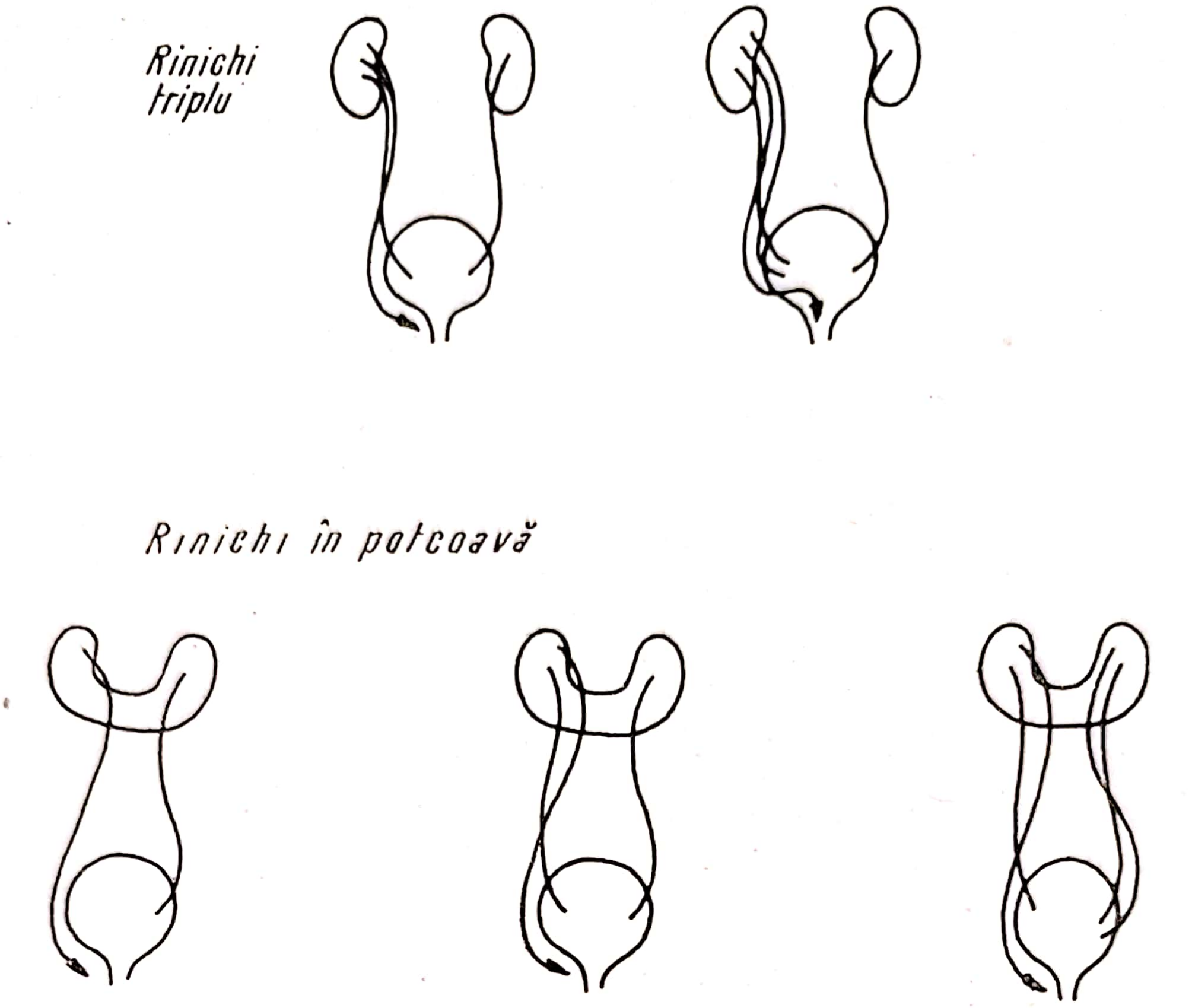
Rinichi triplu
Rinichi în potcoavă

Fig. 12.33. Varietăţi de ureter ectopic (după C. C. Schulman).

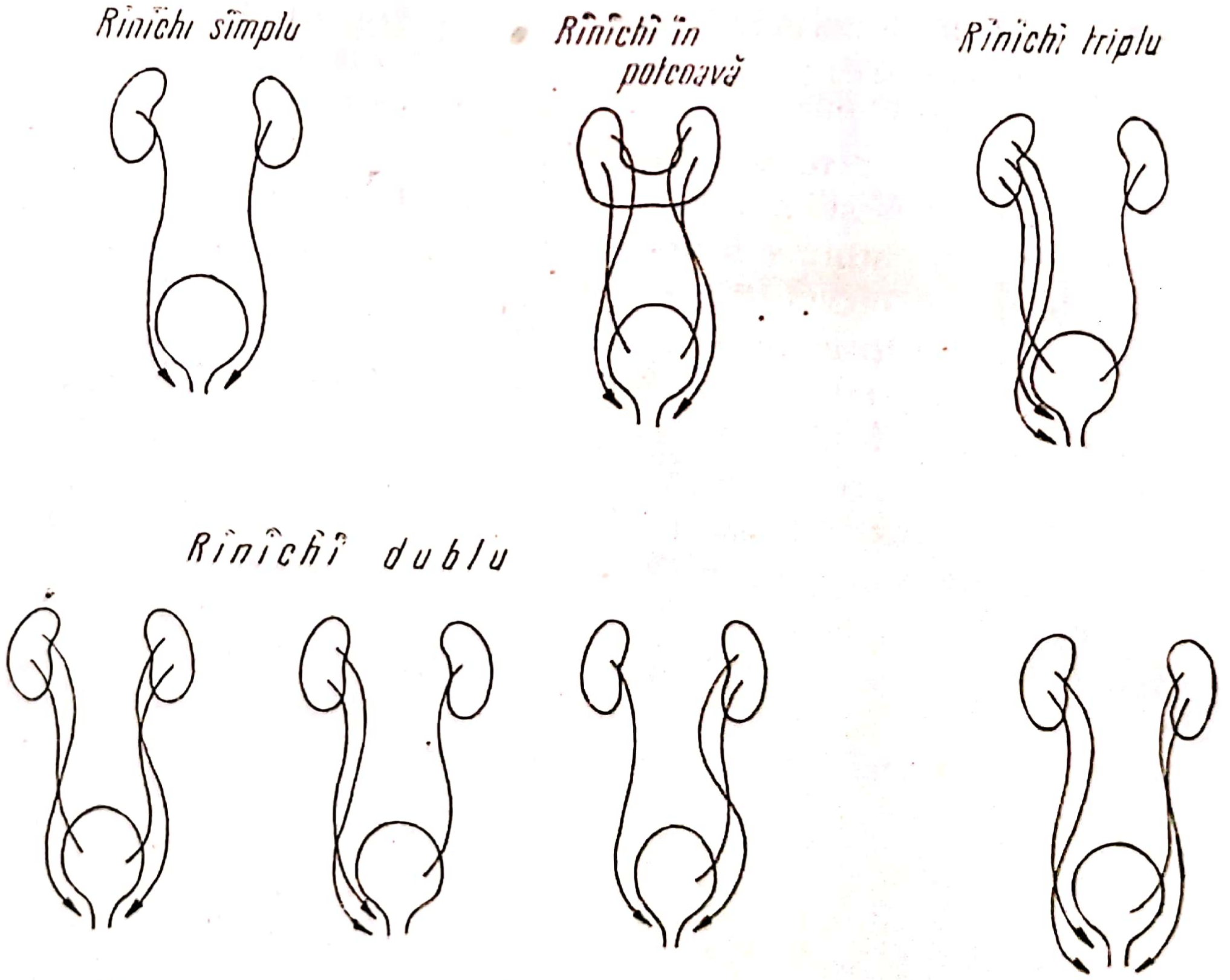
Rinichi simplu
Rinichi în potcoavă
Rinichi triplu
Rinichi dublu

Fig. 12.34. Varietăţi de ureter ectopic (după C. C. Schulman).

persistentă sau recidivată poate fi considerată semn de ectopie.

Diagnostic. Examenul clinic și analizele de laborator pot pune în evidență orificiul ureteral anormal și gradul de infecție a aparatului urinar. Urografia-standard este adesea neconcludentă, segmentul de rinichi corespunzător ureterului ectopic neevidențiindu-se. Uretrocistografia poate arăta un reflux sau un orificiu ureteral ce se varsă în uretră. Vizualizarea orificiului ureteral anormal se face prin injecție de indigocarmin cu ocazia cistoscopiei.

Diagnosticul devine mai delicat de pus în situația în care orificiile ureterale anormale se varsă în col, uretra prostatică sau veziculele seminale la bărbat. La femeie orificiul ureterului ectopic situat în vulvă apare ca un chist care adesea poate fi cateterizat în vederea unei umpleri retrograde cu substanță de contrast. Vaginoscopia sau vaginografia poate depista locul vărsării ureterului anormal sau refluxul la acel nivel.

Tratamentul va viza rezolvarea infecției, corectarea incontinenței și extirparea ureterului patologic dilatat. În situația în care ureterul ectopic și rinichiul supraiacent sînt normale, se poate practica o reimplantare a ureterului în vezică. În ureterul dilatat cu reflux, și rinichi supraiacent cu funcție redusă este necesară nefroureterectomia. Cînd rinichiul nu este alterat, se preconizează ureterectomia ureterului patologic și anastomoza între cele două bazinete sau uretere în porțiunea lor superioară (Gibson).

În unele cazuri de incontinență urinară datorită ectopiei ureterale în uretră, s-a efectuat lărgirea orificiului ureteral cu ajutorul unui meatotom special. Astfel se efectuează o mutare a orificiului ureteral deasupra sfincterului, favorizîndu-se vărsarea lui în vezică.

Ureterocelul

Definiție. Ureterocelul este dilatația chistică, congenitală sau cîștigată, a porțiunii terminale a ureterului distal.

Ureterocelul poate fi simplu sau ectopic. El poate fi situat într-un ureter unic sau dublu, uni- sau bilateral. Cînd ureterocelul este mic și se află pe un ureter cu deschidere normală, poate fi bine tolerat sau poate da unele tulburări de obstrucție ureterală. Ureterocelul voluminos poate ocupa o porțiune mare a vezicii, poate comprima orificiul controlateral și mai ales gîtul vezicii, ceea ce are drept consecință apariția tulburărilor disectazice.

Etiopatogenie. Ureterocelul este mai frecvent la femeie decît la bărbat. Frecvența atinge 1—2% la copii și 1 din 25 dintre adulții ce au piurie.

Patogenia ureterocelului nu este bine cunoscută. Există argumente în favoarea factorilor congenitali dar și a celor cîștigați : stenoza congenitală sau cîștigată a meatului ureteral, dezvoltarea incompletă a tecii Waldeyer, resorbția incompletă a membranei Chwalla, atonia segmentului intramural al ureterului și alunecarea lui în vezică, migrarea unor calculi și oprirea lor în porțiunea intramurală cu dilatații secundare (de fapt pseudoureterocel).

Semne clinice. Adesea ureterocelul mic poate fi asimptomatic și constituie o descoperire incidentală la explorarea aparatului urinar. Cînd anomalia este foarte mare ureterocelul poate provoca tulburări micționale de tip obstructiv : polakiurie, disurie și uneori retenție de urină. Alteori manifestările țin de complicații : stază ureteropielică, infecție și litiază. Refluxul vezicoureteral este rar. Ureterocelul se poate asocia cu megaureterul. Staza, presiunea retrogradă și infecția afectează rinichiul supraiacent care poate fi scleroatrofic sau dilatat şi alterat. În punga chistică adesea se formează calculi.

Diagnosticul. Pe clişeele urografice aspectul leziunii este uneori tipic (fig. 12.35). Punga dilataţiei chistice umplută cu substanţă de contrast îmbracă aspectul de „cap de cobră“ sau „ceapă de primăvară“.

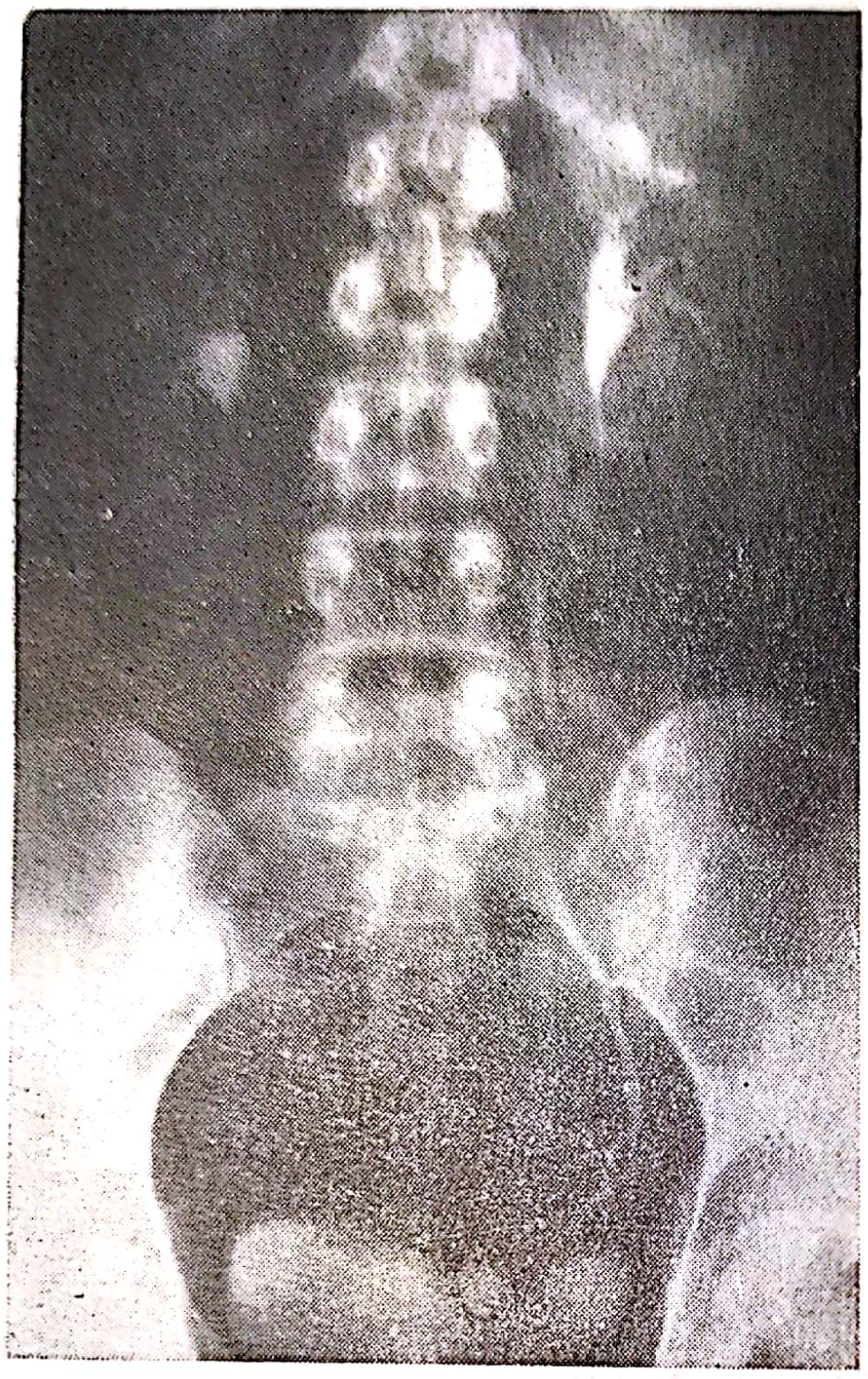

Fig. 12.35. Ureterocel stîng.

Diagnosticul este mai dificil cînd ureterocelele ectopice sînt însoţite de displazii renale. Rinichiul apare cu pielonul inferior împins în jos de către cel superior care este hidronefrotic. S-au preconizat diverse artificii de tehnică pentru individualizarea leziunii vezicale (film cistografic întîrziat, urografie cu doză dublă etc.). Imaginea vezicală poate fi confundată cu gaze în rect sau cu un bol fecal, calculi sau tumori vezicale. În această situaţie sînt necesare clişee oblice şi alte explorări.

Endoscopia completează adesea în mod util diagnosticul radiologic. Dilatația ureterului terminal apare ca o formaţiune chistică demarcată de peretele vezical. El poate fi confundat cu tumori submucoase sau extravezicale.

Ca explorări de excepţie s-au recomandat pielografia antegradă, puncţia directă, pe cale vaginală sau retropubiană; uretrocistografia retrogradă prezintă interes limitat pentru explorarea vezicii dar rămîne indispensabilă pentru evidenţierea unui eventual reflux vezicoureteral a ureterului satelit sau controlateral.

Tratament. a) Ureterocelul simplu se poate trata prin electrorezecţie sau prin deschiderea pungii prin electrocoagulare pe cale endoscopică sau transvezicală. A fost de asemenea recomandată meatotomia pe cale transvezicală (Hutch şi Chisholm). Odată cu deschiderea pungii se vor extrage şi calculii dacă aceştia însoţesc ureterocelul. Pentru evitarea refluxului s-a recomandat concomitent cu rezecţia punţii, şi reimplantarea ureterului.

b) În ureterocelul ectopic s-au preconizat diferite procedee, în funcţie de gradul de dilataţie şi infecţie a ureterului supraiacent, a rinichiului controlateral sau a celui dublu.

Incizia simplă a dilataţiei (pe cale endoscopică sau chirurgicală) este o intervenţie adesea incompletă. Ea a fost totuşi practicată în unele cazuri de ureterocel mic şi fără obstacol în colul vezical.

— Excizia parţială poate duce uneori la diminuarea sau eradicarea infecţiei şi la diminuarea dilataţiei căilor de excreţie.

— Excizia ureterocelului împreună cu ureterul şi rinichiul corespunzător se poate face secundar dacă primele două procedee nu au dat rezultate (reflux cu infecţie persistentă) sau cele mai bune rezultate sînt dacă ea se face de la început.

— Ureterocistoneostomia este o intervenţie utilă după rezecţia pungii chistice pentru că previne refluxul.

După ce punga a fost disecată, se completează intervenția cu disecția a cîțiva centimetri de ureter care se reimplantează în vezică după una din tehnicile Hutch și Chisholm, Leadbeter și Politano, sau Glenn-Cohen și Anderson. În cazul ureterului dublu, adesea reimplantarea se face pentru ambele uretere ce sînt unite printr-o teacă comună.

— Nefrectomia sau heminefrectomia fără excizia ureterocelului reprezintă o intervenție incompletă pentru că lasă un bont ureteral, sursă de infecție și tulburări.

ANOMALII DE POZIȚIE A URETERULUI

Ureterul retrocav

Definiție. Este anomalia în care ureterul, de obicei cel drept, încrucișează incomplet vena cavă la nivelul vertebrei a treia lombare, trece pe fața posterioară, apoi pe cea medială și anterioară, revenind în regiunea ileopelviană în situația normală (fig. 12.36).

Embriologie. Ureterul retrocav rezultă dintr-o dezvoltare anormală a vascularizației mai curînd decît a ureterului. În viața fetală metanefrosul evoluează în interiorul unui inel de vase. În mod normal ramura anterioară persistă și formează vena cavă, în timp ce ramurile posterioare, compuse din venele cardinale și subcardinale, dispar sau rămîn încorporate în alte vase. Dacă grupul de vase ventrale dispare și grupul dorsal persistă, sau acesta din urmă lipsește de la început, ureterul este înglobat de aceste vase anormale devenind retrocav.

Semnele clinice sînt legate de procesul obstructiv și de complicațiile lui : colici nefretice, infecție, litiază.

Diagnosticul este pus de urografie. Ureterul poate apărea însă incomplet opacifiat. De aceea se recurge la cateterism ureteral și la radiografia ureterului însoțită de cavografie. Ureteropielografia permite de asemenea punerea în evidență a anomaliei.

Tratament. În cazurile tolerate și necomplicate, cu răsunet minim asupra căilor urinare superioare, anomalia poate beneficia de tratament conservator. S-a recomandat rezecția bazinetului dilatat, decrucișarea ureterului de vase și reimplantarea lui în bazinetul modelat. Cel mai frecvent se procedează la secțiunea ureterului, eliberarea lui și restabilirea continuității prin ureterografie circulară cu sau fără splint. S-au efectuat și operații pe vena cavă (Goodwin) constînd în secțiunea ei, eliberarea ureterului din poziția patologică și restabilirea continuității vasculare.

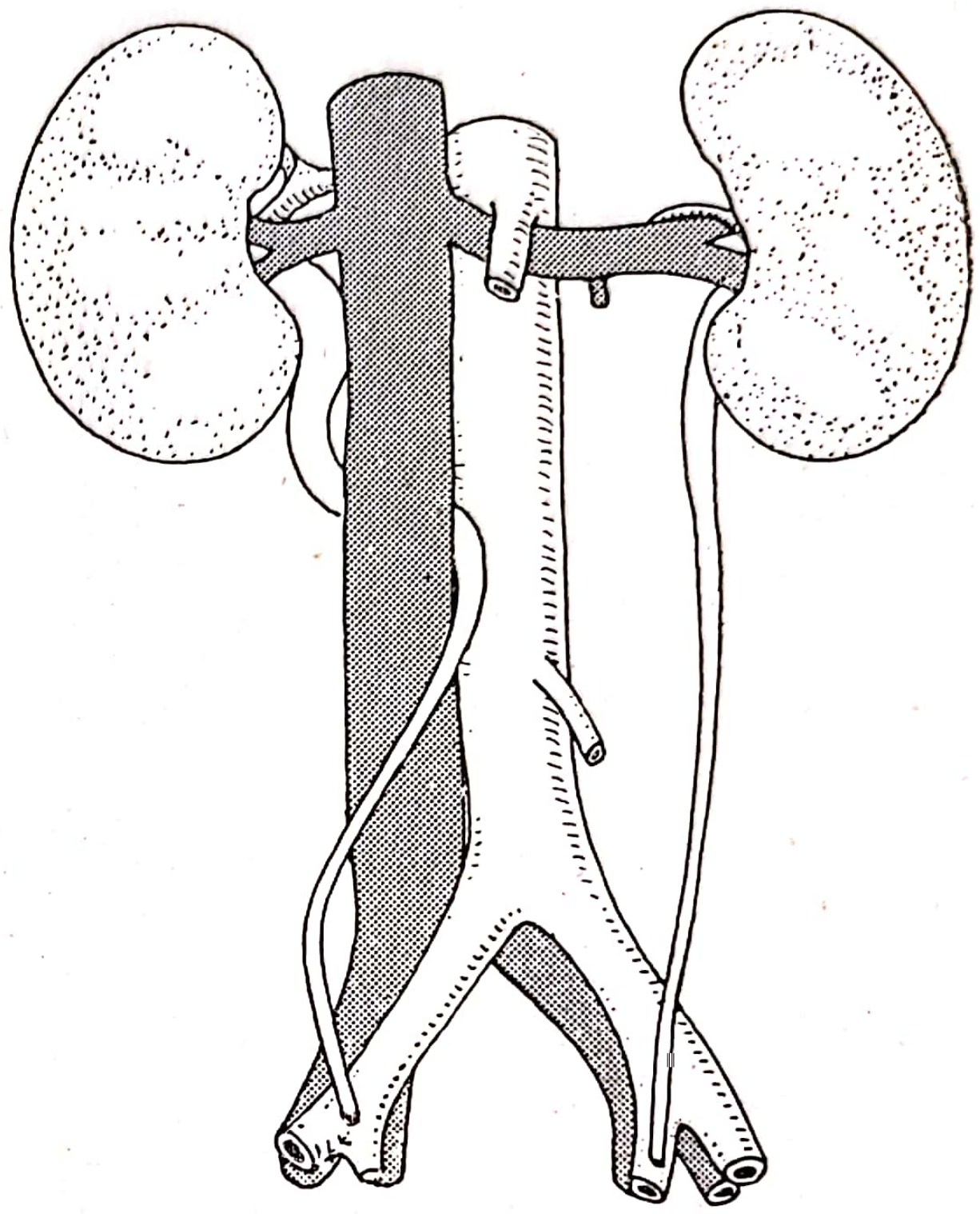

Fig. 12.36. Ureter retrocav (schiță anatomică).

Ureterul retroiliac

Este vorba de cazuri rare în care ureterul poate fi descoperit ca trecînd posterior de artera iliacă. Afecțiunea este însoțită de fenomene obstructive și poate fi rezolvată prin secțiune, decrucișarea și reanastomozarea ureterului.

Hernia de ureter

Ureterul este anormal de lung și poate fi găsit cu o porțiune herniată în scrot. Este necesară rezecția excesului de ureter pentru a se elimina fenomenele de obstrucție date de anomalie.

AGENEZIA URETERALĂ

Este însoțită de agenezia renală, lipsa de dezvoltare a porțiunii respective din trigon, absența orificiului ureteral. Ea își are originea în absența intrauterină a mugurelui ureteral.

APLAZIA URETERALĂ

Însoțește o anomalie renală. Ureterul apare ca un cordon subțire, cu sau fără lumen, avînd un rinichi care poate fi un segment al unui rinichi dublu.

URETERUL CU TERMINAȚIE OARBĂ

Se caracterizează prin prezența unui bont ureteral scurt, de obicei cu lumen micșorat sau cu dilatații alternînd cu stenoze. Anomalia poate însoți un ureter cu rinichi normal.

Diagnosticul se poate pune cu ajutorul ureterografiei retrograde sau se descoperă incidental, la alte intervenții asupra aparatului urinar.

Tratamentul constă în extirparea chirurgicală a ureterului cînd acesta este rău tolerat sau este cauza unor complicații, de obicei inflamatorii.

VALVELE URETERALE CONGENITALE

Sînt anomalii rare. Sînt falduri mucoase sau inele de mușchi netezi ce proemină în lumenul ureteral. Adesea ele trec neobservate pentru că obstrucția pe care o dau nu afectează decît parțial căile de excreție, fără manifestări clinice evidente. Sînt localizate la cele două extremități ale ureterului, mai frecvent aproape de joncțiunea ureterovezicală.

Diagnosticul a fost pus rar înainte de operație. Ureterografia ar fi cea mai concludentă. Ca tratament s-a recomandat în unele cazuri rezecția valvelor și, în cazurile complicate, nefroureterectomia.

DIVERTICULII URETERALI

Sînt pungi congenitale sau cîștigate care comunică cu lumenul ureteral printr-un orificiu bine organizat. Dimensiunile gurii de comunicare variază, iar volumul pungii diverticulare poate depăși 1 000 cm^3.

Spre deosebire de leziunile congenitale, în cele cîștigate pungile se formează datorită unei obstrucții prin calculi, extravazării de urină după ureterotomie, sau traumatisme ureterale.

Simptomatologia este adesea necaracteristică și de obicei legată de complicațiile diverticulilor : calculi, infecții etc.

Tratamentul depinde de gradul tulburărilor, de dimensiunile și localizarea diverticulilor : medical sau chirurgical — rezecție cu reimplantarea ureterului, rezecție cu anastomoza ureteroureterală, plastii de ureter cu intestin sau nefroureterectomie.

OBSTRUCȚII URETERALE EXTRINSECI PRIN VASE SANGUINE

Constituie anomalii care merită semnalate. Sînt cunoscute vasele anormale, extrinseci, de la nivelul joncțiunii ureteropielice care au fost incriminate între factorii de hidronefroză. Se citează (Young, Campbell, Hyam) existența arterelor anormale care comprimă ureterul iliopelvin (a. hipogastrică sau ramuri din ea, ramuri din a. obturatoare sau vene din vena cavă) (Dreyfuss).

Deoarece diagnosticul este greu de pus prin metodele uzuale, Amar recomandă ca în eventualitatea unei ureterohidronefroze, a cărei cauză obiectivă nu a fost depistată, să se pună şi ipoteza unor vase anormale care pot comprima ureterul la toate nivelurile.

REFLUXUL VEZICOURETERAL

EMBRIOLOGIA JONCŢIUNII URETEROVEZICALE

În condiţii normale joncţiunea ureterovezicală permite intrarea urinei în vezică din rinichi dar protejează rinichiul împotriva întoarcerii urinei din vezica plină şi mai ales în timpul micţiunii.

Refluxul vezicoureteral este starea patologică în care urina trece retrograd din vezică în uretere şi rinichi, urmată de consecinţele grave ale acestei situaţii. Anomalia se datoreşte incompetenţei joncţiunii ureterovezicale congenitale sau cîştigate.

S-au emis mai multe ipoteze pentru explicarea acestei anomalii. Le vom cita pe cele mai recente, datorate cercetărilor lui Hutch, precum şi pe cele ale lui Tanagho şi Pugh.

Joncţiunea ureterovezicală are o dublă origine anatomică:

Originea mezodermală. Este partea care derivă din canalul Wolff, inervată de sistemul nervos simpatic.

Ureterul şi trigonul superficial. Ureterul terminal are trei părţi: extravezicală, hiatală în segmentul traversării oblice a detrusorului şi intravezicală pînă la orificiul ureteral. El este constituit din trei straturi de fibre musculare netede cu fibre circulare în stratul mijlociu şi longitudinale la exterior şi la interior. La nivelul detrusorului fibrele circulare dispar şi rămîn numai cele longitudinale. În vezică aceste fibre se răsfrîng creînd un fel de jgheab din care lipseşte partea anterioară; ele nu pot avea peristaltică. Aceste fibre nu se termină la nivelul orificiului ureteral, ci un grup se îndreaptă spre ureterul controlateral şi se unesc cu fibrele ce vin din partea opusă formînd muşchiul Mercier, iar celălalt grup de fibre coboară spre col. Se formează în felul acesta trigonul superficial care trece peste colul vezical şi se termină la nivelul lui *veru montanum* la bărbat şi aproape de orificiul uretral la femeie. De reţinut însă că în concepţia acestor cercetători există la acest nivel un complex uretrotrigonal care are aceeaşi structură.

Teaca Waldeyer şi trigonul profund. Teaca Waldeyer este formată din fibre musculare şi ţesut conjunctiv care înfăşoară ureterul de la 2—3 cm în porţiunea externă (extravezicală), trec prin peretele detrusorului cu care are cîteva conexiuni iar în porţiunea intravezicală se răsfrîng, unindu-se cu fibrele de la teaca controlaterală şi cu unele fibre ale detrusorului formează trigonul profund, care se termină la gîtul vezicii. Datorită conexiunilor reduse între vezică şi teaca Waldeyer, în timpul umplerii sau golirii vezicii ureterul nu este antrenat în aceste mişcări, iar mişcările peristaltice ale ureterului nu antrenează detrusorul.

Din endoderm derivă detrusorul, acesta este compus din fibre musculare răspîndite în toate direcţiile, care, la nivelul colului, se comportă astfel:

a) stratul intern cu fibre longitudinale se continuă submucos, în uretră, la femeie pînă la meatul extern şi pînă la extremitatea caudală a uretrei prostatice la bărbat;

b) stratul mijlociu circular se oprește la gîtul vezicii, unde este mai dezvoltat și îngroșat anterior ;

c) stratul exterior longitudinal are la suprafața uretrei la femeie, un traiect spiralat și este încorporat în stratul periferic al uretrei prostatice la bărbat. El constituie adevăratul sfincter vezicouretral. Detrusorul are inervație parasimpatică (S_{2-4}).

FIZIOLOGIA JONCȚIUNII URETEROVEZICALE

Progresiunea urinei în ureter se face datorită mișcărilor peristaltice în care sînt angajate fibrele longitudinale și circulare ale ureterului. La nivelul joncțiunii, în timpul contracției fibrelor longitudinale ureterul intravezical, împreună cu orificiul său, sînt trase în sus și se scurtează. Ele sînt readuse însă la poziția lor de prelungirea fibrelor longitudinale care sînt înglobate în trigon. Rolul trigonului în producerea refluxului dar și în protecția ureterului terminal împotriva acestuia a fost demonstrat experimental (Hutch, Tanagho) :

a) întreruperea continuității trigonului printr-o incizie la 3 mm de orificiul ureteral duce la migrarea lui cu scurtarea porțiunii vezicale și apariția refluxului. Refluxul dispare după vindecarea inciziei ;

b) simpatectomia lombară unilaterală duce la paralizia trigonului de partea respectivă cu migrarea orificiului ureteral și reflux ;

c) stimularea electrică a trigonului sau injecții de epinefrină atrag în joc orificiul ureteral și produc oprirea refluxului urinar. Dacă trigonul e secționat, fenomenul nu mai are loc ;

d) în timpul actului micțional, joncțiunea ureterovezicală este independentă de contracția detrusorului, ea fiind guvernată de tonusul trigonului. Înainte de actul micțional trigonul se contractă, deschide colul și ține închis orificiul ureteral.

Aceste date experimentale ar pleda împotriva ideii că orificiile ureterale sînt ținute închise în timpul micțiunii datorită presiunii intravezicale crescute.

De altfel biopsiile de trigon și ureter, la bolnavii cu reflux au arătat defecte de dezvoltare a musculaturii netede, iar stimularea electrică a trigonului este urmată de o contracție redusă a musculaturii uretrotrigonale.

CAUZELE REFLUXULUI VEZICOURETERAL

Au fost grupate de Tanagho astfel :

Refluxul primar s-ar datora dezvoltării incomplete a musculaturii trigonului. El poate fi uni- sau bilateral (fig. 12.37). Explicația acestei anomalii ar fi o perturbare de dezvoltare în etapa embrionară a mugurelui ureteral și a mezonefrosului. Această insuficiență a mușchiului trigonal este însoțită și de deplasarea în afară a orificiului ureteral,

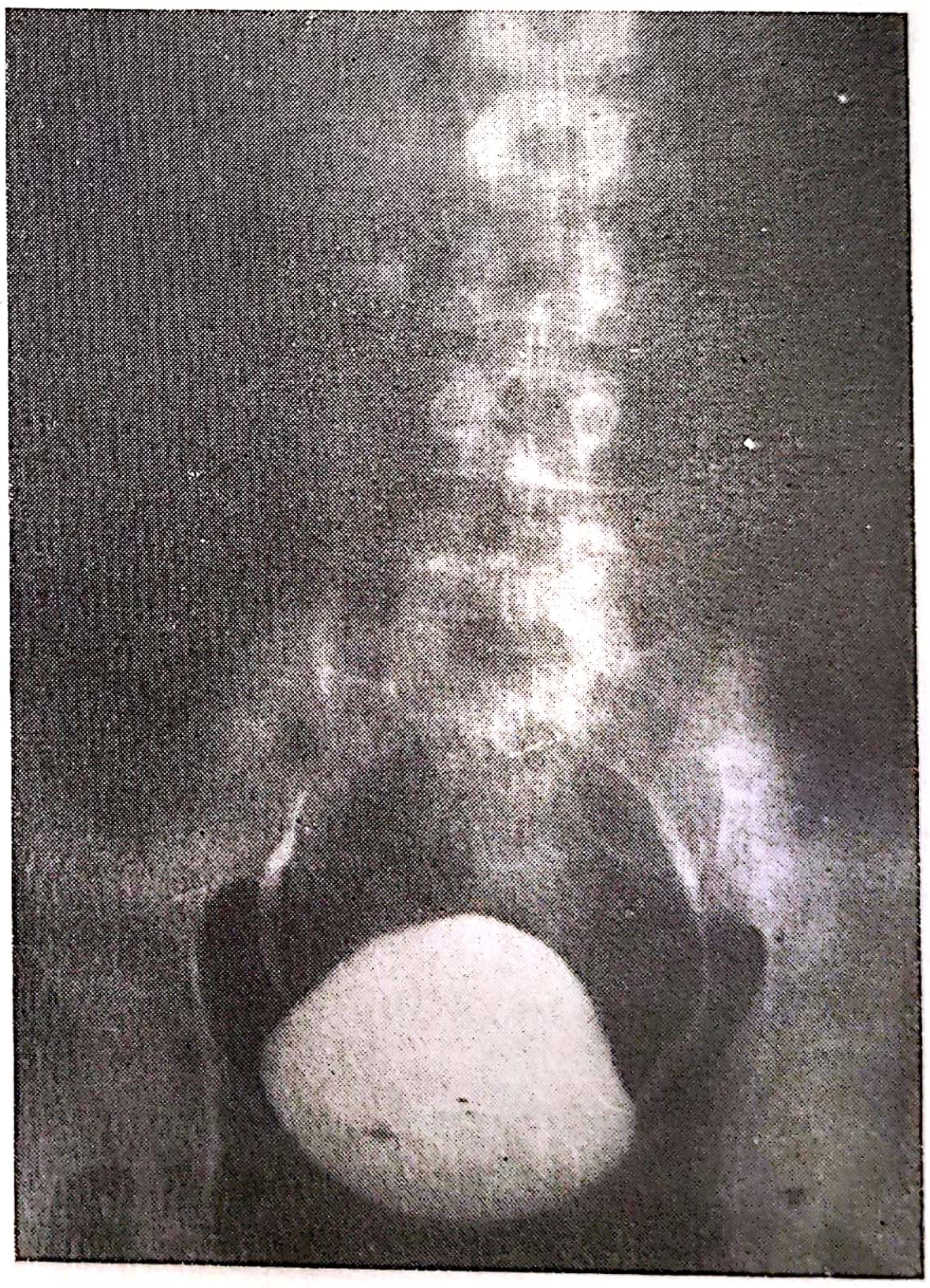

Fig. 12.37. Reflux ureteral primar incipient. Indicație de tratament medical.

de scurtarea porţiunii intravezicale a ureterului, de alunecarea ureterului prin hiatus şi bineînţeles de incompetenţa ureterului care poate ajunge căscat ca „o gaură de golf“ (fig. 12.38).

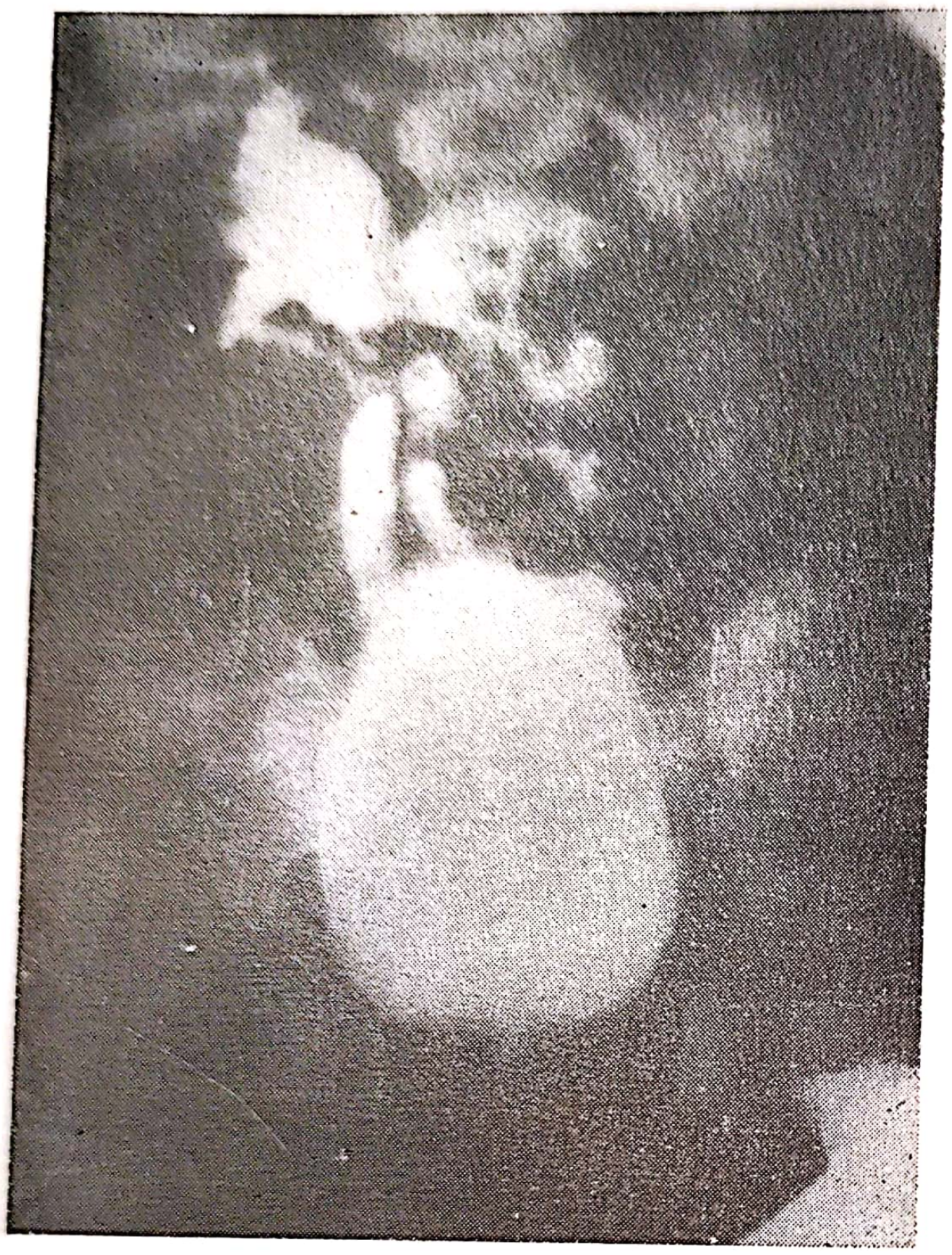

Fig. 12.38. Reflux vezico-ureteral drept. Indicaţii de tratament chirurgical.

Reflux cu anomalii ureterale

— Ureterul dublu complet. S-a observat că unul dintre uretere (de obicei cel corespunzător rinichiului inferior) este mai scurt şi cu musculatura insuficient dezvoltată ;

— orificiul ureteral ectopic, indiferent în ce parte, este însoţit de reflux datorită dezvoltării incomplete a musculaturii ;

— ureterocelul însoţind în special ureterul dublu prin dilataţia pungii poate destinde hiatusul, ureterul celălalt alunecă, se scurtează şi devine incompetent ; după deschiderea operatorie a ureterocelului se creează condiţiile unui reflux.

Reflux de cauză iatrogenă

— Prostatectomia poate fi însoţită de reflux în situaţia în care a fost lezat trigonul superficial o dată cu leziunea de la gîtul vezicii. Cînd prostatectomia este însoţită de rezecţia barei interureterale dinainte hipertrofiată, refluxul nu apare ;

— rezecţia şi plastia buzei posterioare a colului vezical dau reflux cînd afectează continuitatea trigonului sau orificiile ureterale ;

— meatotomia ureterală ;

— rezecţia ureterocelului mai ales cînd este simplă şi cu hiatus dilatat.

Alte cauze de reflux

— Vezica trabeculară se întîlneşte fie în obstacole subvezicale importante (boala colului vezical, valvele uretrale, stenoze ale meatului uretral etc.), fie în vezica neurologică spastică. Cît timp trigonul nu e afectat, orificiile ureterale sînt protejate. Cînd hiatusul ureteral se dilată, cînd diverticulii paraureterali vezicali intră în hiatus favorizînd alunecarea extravezicală a ureterului şi scurtarea lui, apare refluxul ;

— edeme ale peretelui vezical în cistite. Inflamaţiile mucoasei şi peretelui vezical cu edeme ale trigonului şi orificiilor ureterale nu dau reflux cînd urina este sterilă, dar prin cronicizare şi suprainfectare, apare incompetenţa orificiilor ureterale şi refluxul cu pielonefrită.

În cursul sarcinii, mai ales la femeile care au avut reflux în copilărie, poate reapărea refluxul cu pielonefrită datorită şi tulburărilor tonicităţii uretero-vezicale date de hormonii din sarcină. Tulburările dispar după naştere ;

— sindromul Prune Belly (Eagle Barrett) se caracterizează prin lipsa de dezvoltare a muşchilor abdominali şi a muşchilor netezi ureterali şi vezicali. Anomalia este însoţită de dezvoltarea insuficientă a complexului uretero-trigonal, reflux şi ureterohidronefroză ;

— vezica contractată. Sub acest nume Tanagho înglobează cauze care micşorează vezica şi favorizează refluxul: cistita interstiţială, tuberculoza, radioterapia, tumorile, schisostomiaza etc.;

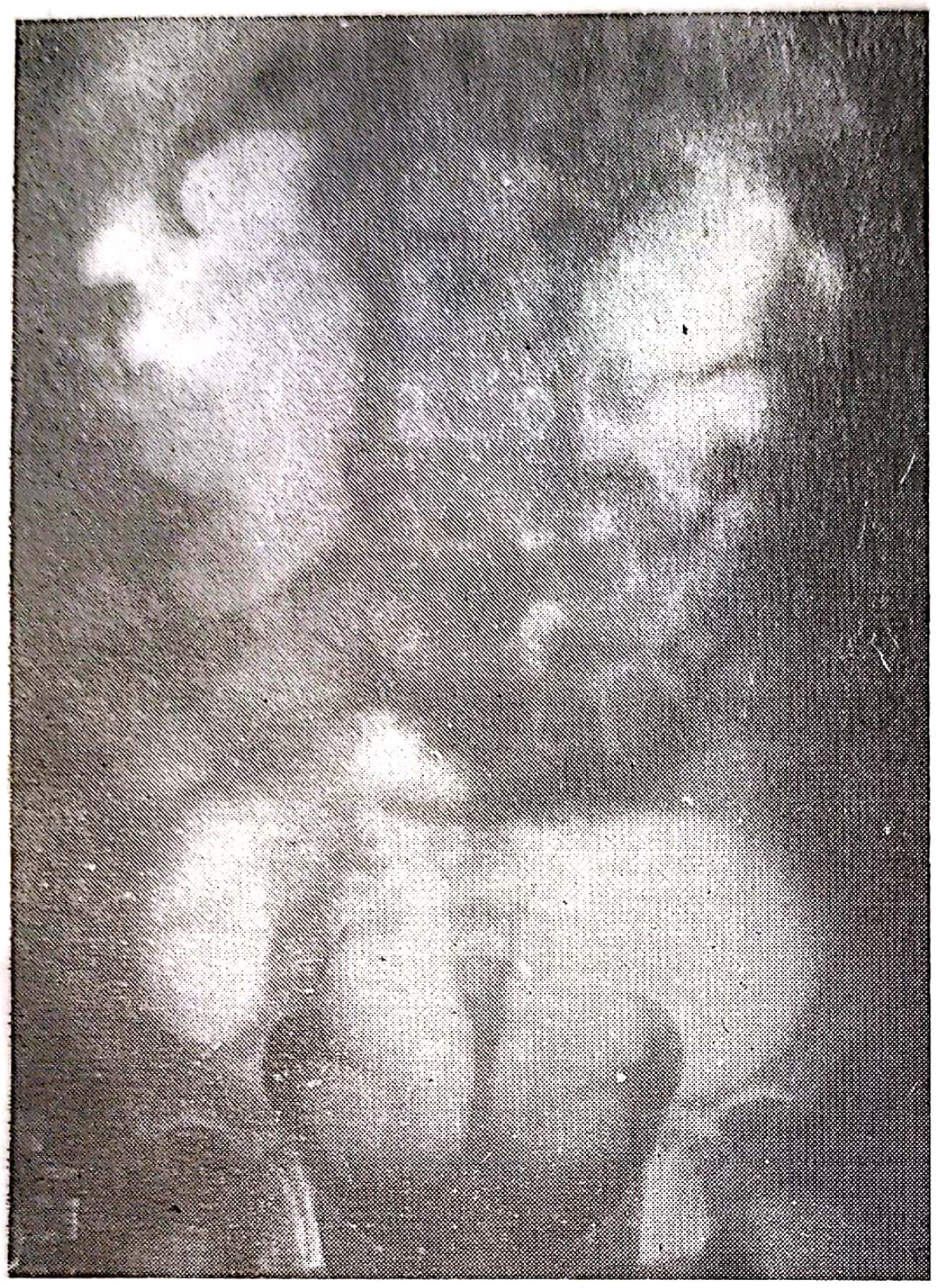

Fig. 12.39. Reflux bilateral cu megavezică şi megaureter.

— sindromul megavezică-megaureter este însoţit de asemenea de reflux. Refluxul este uni- sau bilateral (Innes Williams) (fig. 12.39).

S-au mai făcut şi alte clasificări ale refluxului. Nichol le împarte în:

— Reflux primitiv sau idiopatic.

— Refluxul secundar:
  cauze obstructive;
  cauze neurologice;
  cauze terapeutice iatrogene;
  cauze infecţioase.

— Refluxul asociat (ureterocel, diverticul vezical juxtameatic, sindromul megavezică-megaureter, duplicitate ureteropielică, megaureterul congenital).

Chauvin clasifică refluxul după mecanismul de producere:

— defecte congenitale (refluxul primitiv ce apare la nou-născut şi dispare spontan, megalotrigonul, ectopia laterală, ureterul dublu;

— defecte cîştigate (edeme ale mucoasei vezicale perimeatice, vezici destinse, vezici neurologice, rigiditatea ureterului intravezical);

— defecte provocate (rezecţii de col, ureterocistoneostomia, secţiunea meatului ureteral).

S-au descris patru grade de reflux: dilataţia ureterului; dilataţia ureterului şi bazinetului; dilataţia căilor de excreţie superioare în totalitate; suferinţa renală.

Heikkel şi Parkulainen împart refluxul în cinci grade, după aspectul uretrocistogramelor (fig. 12.40).

Răsunetul refluxului asupra căilor excretorii înalte. În mod normal urina este proiectată în vezică pe măsura

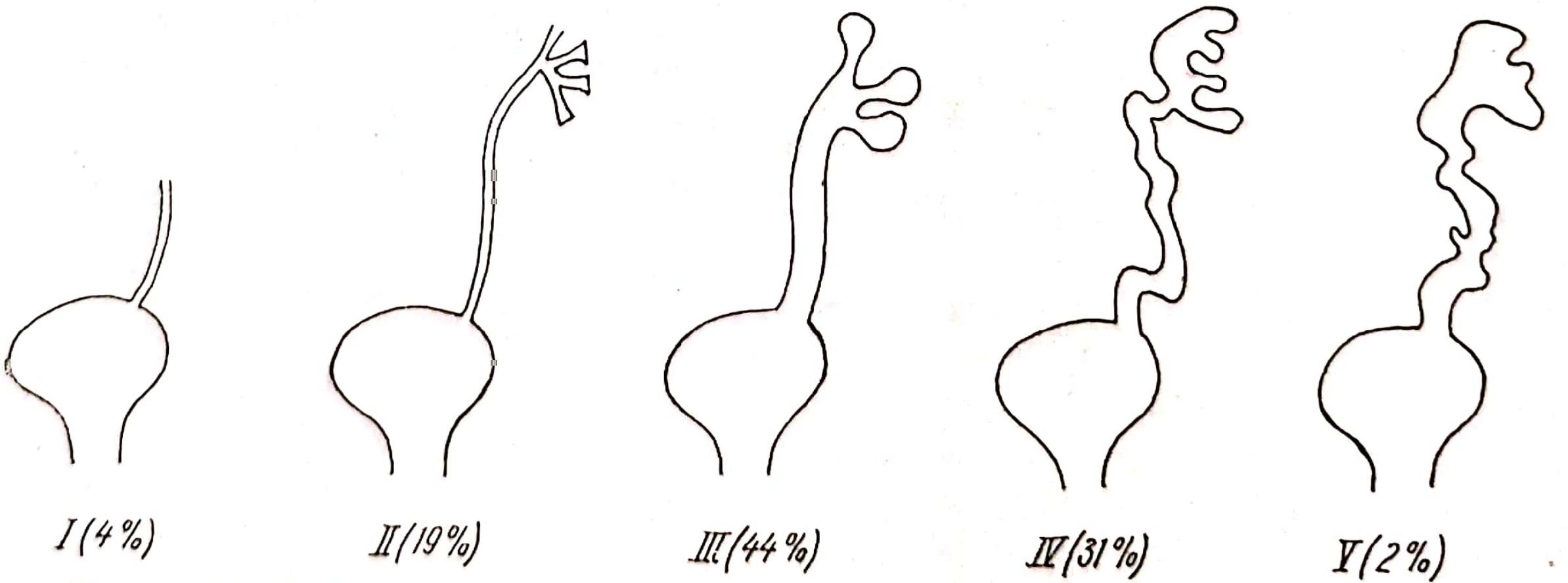

Fig. 12.40. Refluxul vezicoureteral după uretrocistografie (Heikel-Parkkulainen).

secretării ei, datorită competenței joncțiunii și musculaturii ureterale, chiar dacă presiunea din rezervor este mai mare decît cea din lumenul ureteral.

În reflux avînd obligația de a evacua o cantitate suplimentară de urină și avînd și o musculatură mai fragilă, care nu poate învinge acest obstacol, ureterul cedează mărindu-și calibrul și lungimea. Sînt situații în care la unii copii, o dată cu înaintarea în vîrstă joncțiunea devine competentă. Deși refluxul a dispărut, dilatația nu-și revine întotdeauna la normal. În situația în care refluxul persistă, presiunea hidrostatică mare din vezică se transmite prin ureter rinichiului care începe să se altereze. Pielonefrita grăbește evoluția leziunilor și alterarea parenchimului renal.

Semne clinice. Diagnostic. Infecția aparatului urinar se poate manifesta prin febră cu sau fără frisoane și la copiii mici, cu fenomene digestive : dureri abdominale, diaree, vărsături, inapetență. Alteori infecția se manifestă numai prin piurie și bacteriurie. La alți copii se adaugă și semne de cistită. Durerea lombară în timpul micțiunii este un semn caracteristic fără să fie constant, de asemenea micțiunea în doi timpi. În stadiile avansate apar semne de insuficiență renală cu azotemie și hipertensiune arterială. Leucocituria și urocultura precizează natura infecției. Alteori predomină simptomatologia maladiei care generează refluxul. În obstrucțiile subvezicale pacientul acuză disurie, modificarea jetului, glob vezical ; în vezica neurologică se constată paraplegie, tetraplegie, meningomielocel etc.

Diagnosticul radiologic este cel mai important. Radiografia simplă va arăta existența unei *spina bifida*, absența sacrului etc.

Urografia este obligatorie și bine suportată la orice vîrstă. Ea poate oferi uneori relații normale sau evidenția diferite modificări : dilatație persistentă a ureterului pelvin, ureter dilatat cu opacifiere neuniformă, ureter vizualizat și dilatat în întregime, existența unei ureterohidronefroze masive ; calicele apar îngroșate, cupele pielocaliceale dispar transformîndu-se în bule, parenchimul renal se subțiază ; alteori rinichii nu se vizualizează denotînd o gravă alterare morfofuncțională. Urografia evidențiază și coexistența altor anomalii ca : bifiditate renoureterală, ureterocel etc.

Examenul urografic trebuie completat cu cistografia micțională. Adesea aceasta este suficientă și pune în evidență pe clișeul tardiv refluxul. Cînd substanța se diluează din cauza stazei urinare, trebuie introdusă în vezică cu o sondă subțire ; sonda trebuie pusă cu multă delicatețe și în condiții de riguroasă asepsie sau prin puncție vezicală, cu lăsarea unui cateter prin care se introduce picătură cu picătură substanța iodată de contrast, sub control manometric și se iau clișee, la diverse presiuni și cantități, înainte, în timpul și după micțiune. Foarte utilă este și urmărirea sub ecran (radiocinematografia aparatului urinar) completată cu explorările cu radioizotopi, echografice și tomografice.

Examenul endoscopic trebuie efectuat cu multă grijă, limitat la cazurile în care diagnosticul nu poate fi precizat prin alte examene. Calibrarea uretrei înaintea introducerii cistoscopului poate fi și un gest terapeutic, care, distrugînd un obstacol congenital uretral, îmbunătățește continența joncțiunii ureterovezicale. Examenul endoscopic va evidenția o vezică de luptă, existența unui eventual ureterocel sau ureter ectopic, a unor valve uretrale, permițînd chiar rezolvarea pe cale endoscopică a unor cauze de obstrucție.

Pentru a se stabili conduita terapeutică, se va preciza de asemenea dacă este vorba de un reflux activ, care apare în timpul micțiunii, sau pasiv, care apare în timpul umplerii vezicii.

Refluxul pasiv inițial, la începutul umplerii vezicii (100—150 cm) și la presiunea intravezicală scăzută (sub 15 cm H_2O) este temporar și dispare spontan.

Refluxul pasiv terminal apare cu vezica umplută dar la presiune scăzută. Este de obicei legat de un obstacol la col și are prognostic favorabil după deblocarea colului.

Refluxul pasiv în tot timpul umplerii vezicii, cu presiune intravezicală mică presupune obstacol vezical, incompetență ureterovezicală, este grav și se poate accentua și în timpul micțiunii, fiind un permanent pericol pentru rinichi. În vezicile mici, refluxul activ sau pasiv este însoțit și de presiuni vezicale înalte.

La evaluarea leziunilor se va ține seama de vîrsta și sexul bolnavilor, ca și de anomaliile extraurinare ce însoțesc refluxul vezicoureteral.

Tratament. Este foarte greu de precizat o conduită terapeutică general valabilă, pentru că urologii cu experiență mare nu s-au pus de acord cu toate aspectele tratamentului. În primul rînd, peste 50% din bolnavi, mai ales copii, pot beneficia de tratament nechirurgical. Metodele chirurgicale aplicate celorlalți bolnavi sînt diferite. În schimb, refluxul la adult este în mare parte de competență chirurgicală.

Tratamentul medical și urologic. Face apel la antibiotice și chimioterapice și vizează în primul rînd infecția ; el trebuie să fie specific, intens, prelungit și controlat. Este un tratament eficient al refluxului prin cistite, face orice tip de reflux mai puțin nociv pentru rinichi, permite în timp maturizarea complexului ureterotrigonal la copilul mic. Grija pentru curățenia organelor genitale externe este obligatorie. Concomitent se recomandă ca micțiunea să se facă frecvent, în 2—3 timpi, act care ameliorează refluxul la o presiune înaltă, cu volum vezical mare. Este de asemenea indicată în refluxul pasiv cu presiune joasă și volum mic pentru a permite eliminarea urinei din căile urinare superioare. În situația în care febra și tulburările urinare nu cedează cu tratament exclusiv medicamentos, aplicarea unei sonde uretrale permanente poate fi utilă. Cateterizarea uretrei la băieți sau fetițe cu stenoze sau alte obstacole uretrale a ameliorat mult refluxul prin distrugerea acestor obstacole.

Evaluarea rezultatelor tratamentului medical se face prin control periodic al evoluției infecției, al datelor biologice și al cistogramei.

Tratamentul chirurgical. Este indicat cînd : urina nu poate fi sterilizată cu tratamentul medical ; refluxul persistă nemodificat după aproximativ un an de tratament ; există anomalii care necesită rezolvare chirurgicală ca : orificii ureterale ectopice, ureterocele simple sau ureterocele cu ureter dublu, leziuni ale joncțiunii cu uretere în „gaură de golf", obstacole subvezicale cu ureterohidronefroze voluminoase.

Alegerea tipului de intervenție și a momentului efectuării ei adaptate la fiecare caz are importanță deosebită. Starea anatomofuncțională a aparatului urinar superior contează de asemenea la punerea indicației operatorii.

Intervenția se adresează obstacolelor subvezicale, joncțiunii și ureterului. Astfel, în obstrucția congenitală a colului se practică rezecția endoscopică a buzei posterioare sau se practică rezecția pe cale transvezicală și plastia YV cu grija de a nu leza *vreum montanum* (dă incontinență și tulburări de ejaculare). Valvele uretrale beneficiază de electrorezecție pe cale endoscopică sau transvezicală. Stricturile beneficiază de dilatații sau uretrotomie endoscopică. În vezica neurologică hipertrofică se face infiltrație perineală cu novocaină, rezecția plexului presacrat, rezecția endouretrală a colului, neurectomii, enterocistoplastii etc.

În cazul refluxului primar cu incompetenţa joncţiunii ureterovezicale s-au preconizat numeroase procedee de creare a unui dispozitiv antireflux. Astfel, s-a recomandat alungirea traiectului submucos al ureterului cu material din mucoasa trigonului (Hutch), transmutarea unui segment de 2—3 cm din ureterul juxtavezical în vezică (Hutch) sau îngroparea pe cale extravezicală a ureterului între mucoasă şi perete (Bischoff, Grégoir). Un alt tip de operaţii dezinseră orificiul ureteral, îl secţionează la ostium şi îl reanastomozează la mucoasa vezicală după un traiect submucos de 2—3 cm de la locul normal al ostiumului, fie deasupra vechiului orificiu (Stevens, Mashall), fie formînd o papilă ureterală prin sutura în manşetă de cămaşă. Cel mai simplu şi cu rezultate bune este procedeul de alunecare submucoasă a segmentului de ureter disecat şi rezecat, recomandat de Cohen, Glenn şi Anderson.

Cît priveşte ureterul alungit, dilatat, el va fi rezecat, strîmtat, după tehnica Bischoff, cu rezultate inconstante (dă stenoze) sau modelat după procedeul Hendern şi reimplantat după tehnica Leadbetter, cu rezultate mai bune.

Ar mai fi de amintit şi cîteva tehnici de prevenire a refluxului după ureterocistoneostomie: implantarea ureterului în „trompă de elefant“ (Young, Boeminghaus), utilizarea unui lambou tubulat care formează un manşon în jurul porţiunii implantate (Taylor, Gaspar, Dodson, Hooper, Mathisen-Hill, Genton) sau un dispozitiv de răsfrîngere în manşetă de cămaşă (Hill, Dodson, Council etc.).

Nu toate cazurile de reflux se pretează la intervenţii plastice. În formele cu rinichi deficienţi, dilataţii mari ureterale şi dilataţii vezicale se încearcă o derivare prealabilă a urinei cu reechilibrare bioumorală. Sonda *à demeure* sau cistostomia are indicaţii limitate şi este uneori insuficientă. Ureterocutaneostomiile simple, transileale sau transcolice (Bricker), transuretero-ureterostomii, nefrostomiile pot fi intervenţii cu caracter temporar care permit, după redresarea bolnavilor, rezolvarea anomaliei şi restabilirea normală a fluxului urinar sau pot rămîne definitive.

Heminefrectomia cu extirparea ureterului unui rinichi dublu cu un ureter patologic sau nefroureterectomia sînt indicate în formele avansate şi cu rinichi controlateral cu funcţie bună.

Prognosticul depinde de alegerea momentului operaţiei, de tehnica adoptată la caz, de gradul infecţiei, de anomaliile asociate şi mai ales de gradul de afectare a aparatului urinar superior. Un exemplu: în refluxul primar la copil, depistat precoce după efectuarea unui tratament medical de probă, intervenţiile chirurgicale cu rezultate bune în peste 80% din cazuri sînt cele de ureterovezicoplastii cu alunecare de ureter sub mucoasa vezicală (Leadbetter, Politano) (fig. 12.41) (Glenn Anderson), cu condiţia ca infecţia să poată fi stăpînită şi aparatul urinar superior să fie puţin alterat.

MEGAURETERUL

Este o afecţiune congenitală caracterizată prin dilataţia parţială sau completă a ureterului. Dilataţia limitată numai la ureterul pelvin a fost numită megatip; în această situaţie, bazinetul şi ureterul lomboiliac au conformaţie normală. Dilataţia poate să se limiteze şi la alte segmente ureterale, porţiunile de deasupra şi dedesubt fiind nemodificate sau cuprinzînd în totalitate ureterul; afecţiunea se numeşte megadolicoureter deoarece, pe

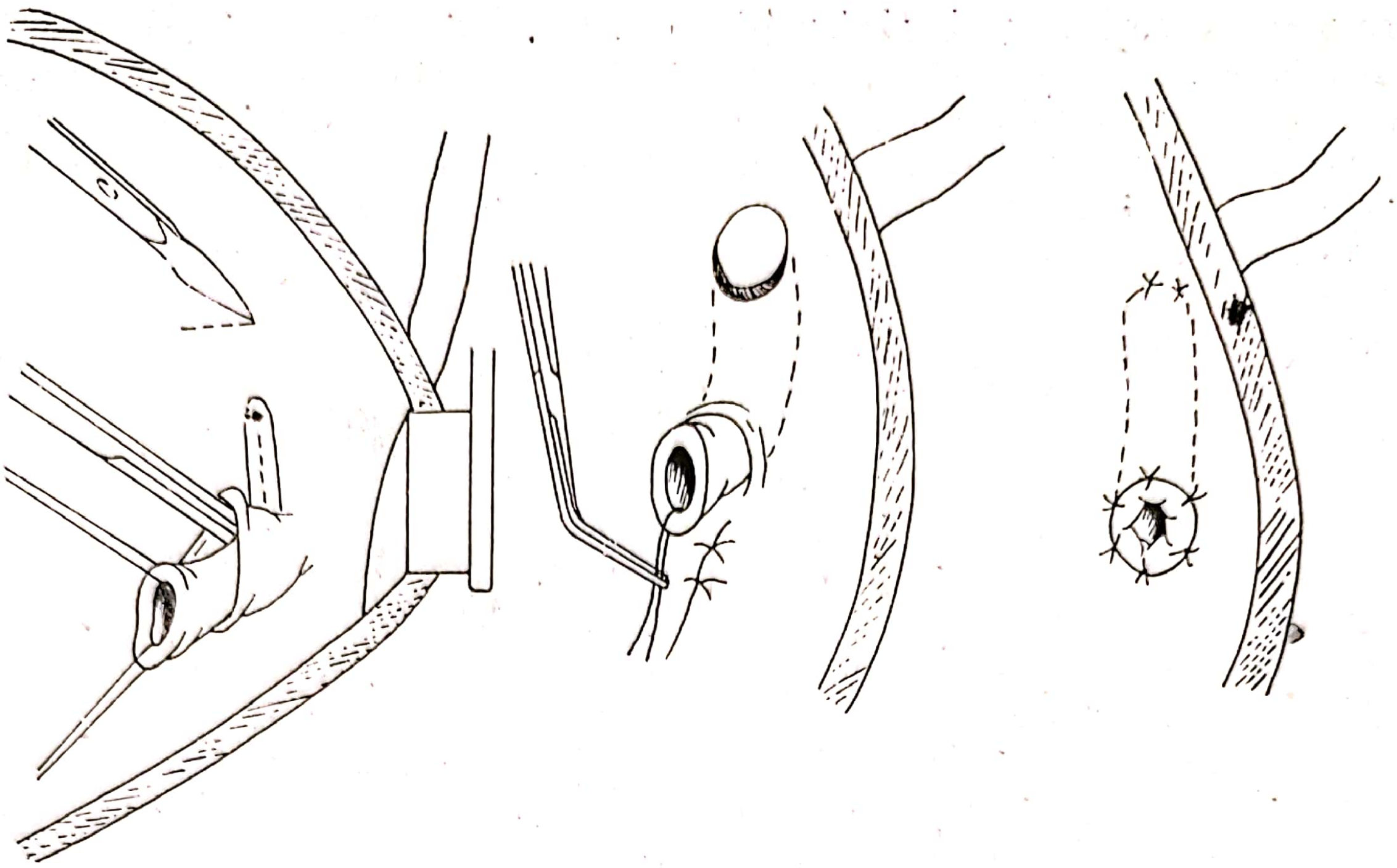

Fig. 12.41. Operația antireflux Leadbetter-Politano în refluxul vezicoureteral (după R. Küss și C. Chatelain).

lîngă dilatația întregului traiect, ureterul apare alungit, flectat și sinuos (fig. 12.42).

S-au avansat numeroase teorii privind cauzele care determină această anomalie și tot atîtea clasificări. După Küss, megaureterul s-ar datora :

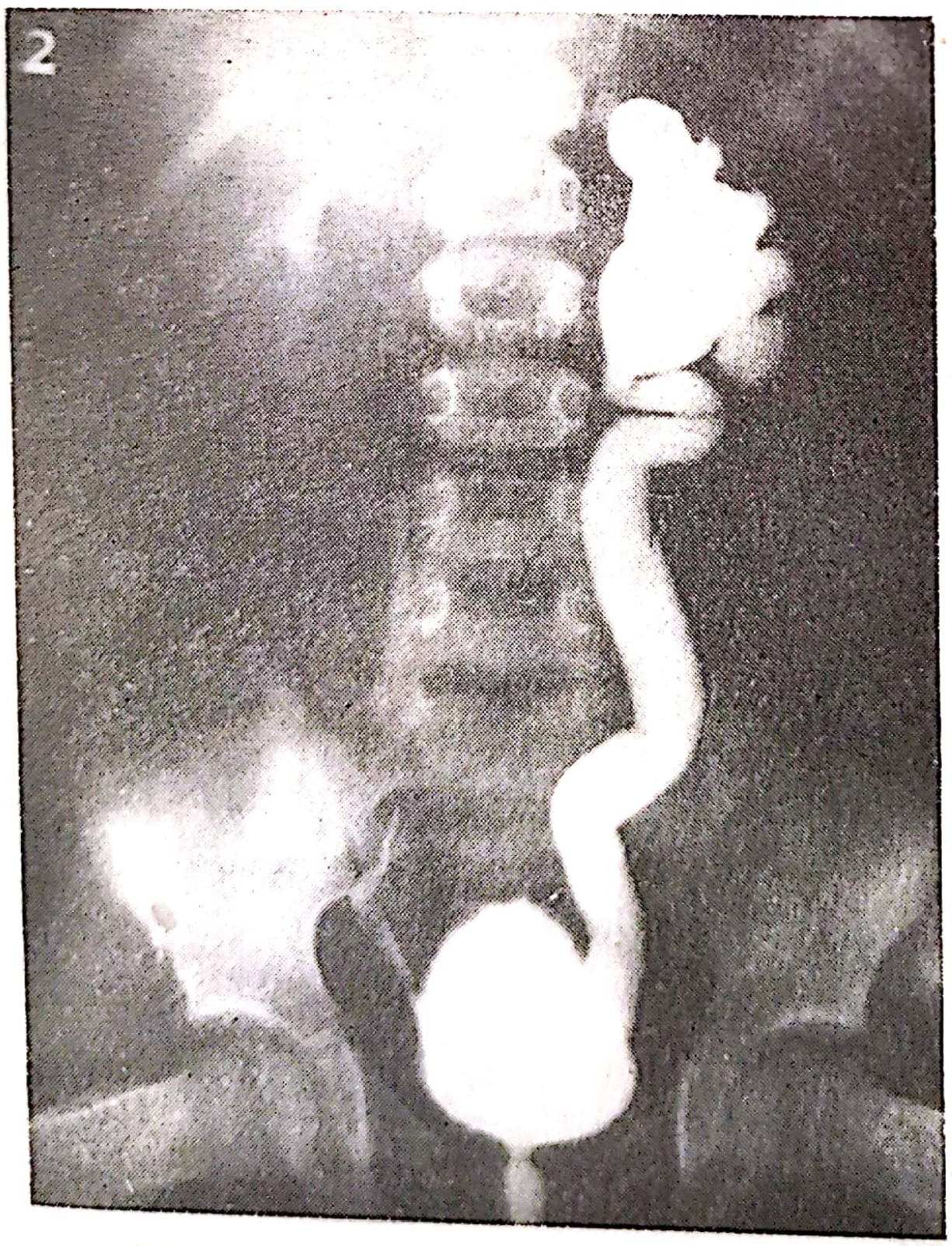

Fig. 12.42. Megadolicoureter stîng.

— *unei malformații a joncțiunii ureterovezicale.* În această situație megaureterul ar fi consecința unei tulburări dinamice, localizată la extremitatea inferioară a ureterului. Ea se poate întîlni în :

a) stenzoa congenitală a joncțiunii ureterovezicale. Termenul de „stenoză" pare totuși impropriu, pentru că ureterul poate fi ușor cateterizat și tulburarea pare pur funcțională. Examenele histologice au dovedit însă că este vorba totuși de o leziune anatomică : hipertrofie a colagenului, hipertrofie musculară, disembrioblastie fibroepitelială sau disembrioplastie completă ;

b) refluxul congenital prin lipsa de dezvoltare a complexului ureterotrigonal este însoțit de megaureter care pare deci o leziune secundară ;

c) ureterocelul în ureterul simplu sau dublu permite dezvoltarea unui megaureter prin stenoză mecanică ;

d) anumite tipuri de ectopii ureterale.

Megaureter datorită unei obstrucții subvezicale. Aici se includ toate afecțiunile care afectează secundar joncțiunea ureterovezicală. La acestea se pot adăuga stenoze ale ureterului intramural, refluxul prin incompetența trigonului etc.

Megaureterul primar ar fi dat de un defect congenital (acalazie) al peretelui ureteral fără nici o obstrucție. S-a emis ipoteza persistenței tipului fetal ureteral, a persistenței membranei Chwalla, lipsa celulelor ganglionare parasimpatice la nivelul ureterului intramural (Swenson), extravezicalizarea ureterului etc. În grupul leziunilor primare ar putea fi înglobat și sindromul megavezică megaureter (Innes Williams). Tot aici se încadrează și unele megauretere la adult; afecțiunea este rară, caracterizată de Tanagho ca dilatație ureterală, cu absența refluxului, absența obstrucțiilor ureterale sau subvezicale, joncțiunea ureterovezicală permeabilă pentru cateter dar greu permeabilă pentru urină.

Küss consideră că această clasificare are, ca și toate celelalte, valoare relativă, pentru că este greu să se demonstreze că o obstrucție este pur funcțională, așa după cum și o leziune anatomică poate fi însoțită de o anomalie ureterală sau de o leziune renală.

Semnele clinice sînt necaracteristice. Se pot decela semne de obstrucție subvezicală și, cînd aceasta există, de infecția persistentă a aparatului urinar — constatare obișnuită în special la copil. Albuminuria, durerile lombare sau hematuria sînt semne rare, care obligă la o explorare completă a aparatului urinar.

Diagnostic. După examenul clinic și de laborator, care poate depista infecția aparatului urinar și eventual semne de insuficiență renală, examenul de bază este urografia pe cale intravenoasă de la care trebuie obținute toate datele, (clișeu întîrziat, cistografia și eventual cistouretrografia micțională). (fig. 12.43); Uretrocistografia retrogradă completează aceste examene, după puncția vezicală, ca și radiocinematografia. Explorările instrumentale, uretrocistoscopia și ureteropielografia, sînt utile în unele situații dar trebuie pe cît posibil evitate, dat fiind că sînt traumatizante și infectante mai ales în condiții de dilatație și stază urinară. Explorările cu izotopi și echografia permit aprecierea calității parenchimului renal. Undele peristaltice ureterale pot fi studiate prin fluoroscopie.

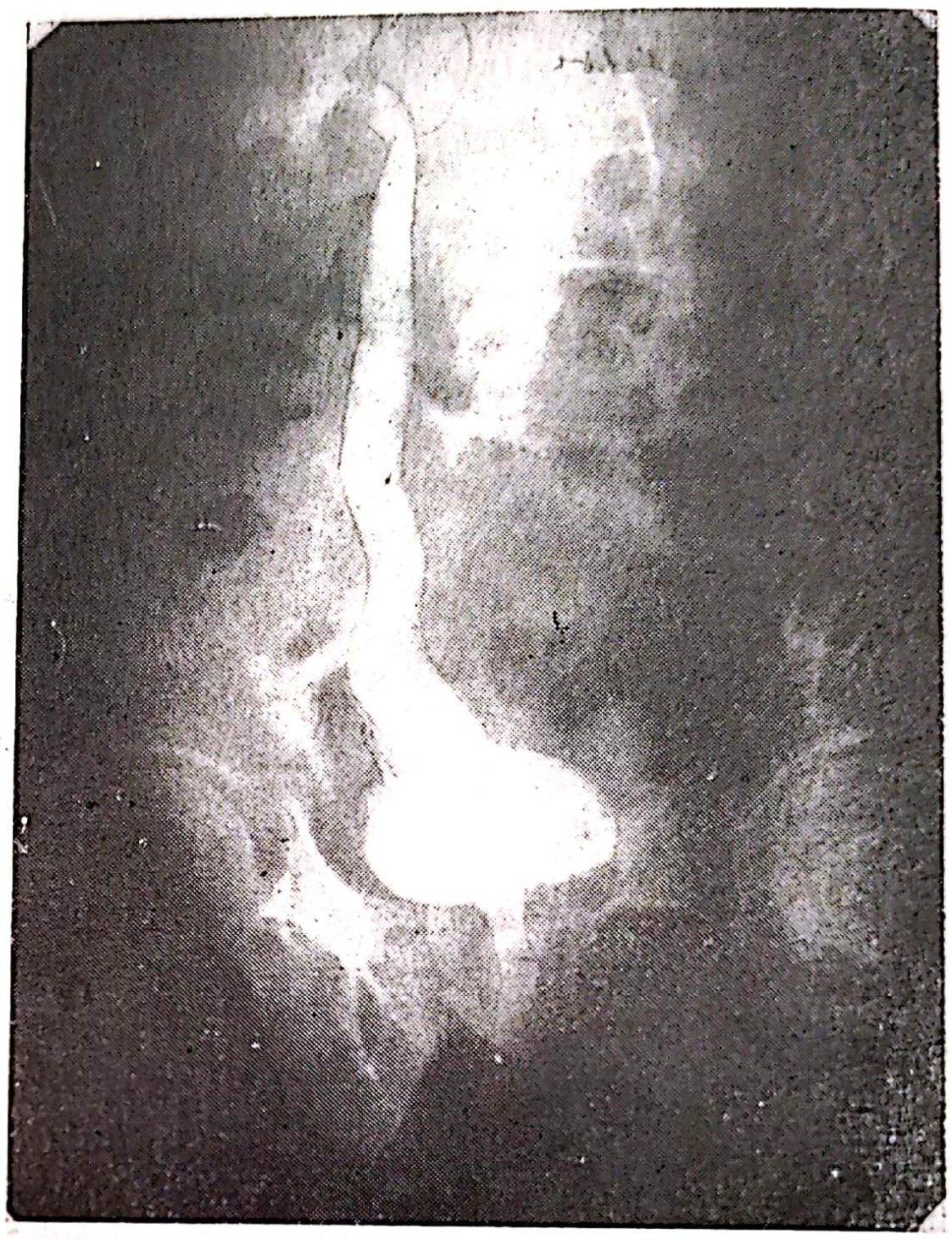

Fig. 12.43. Reflux vezicoureteral drept pe rinichi cu bifiditate renoureterală (cistografie micțională).

Investigațiile trebuie să descopere anomalia, să precizeze existența obstrucției, a refluxului activ sau pasiv, calitatea parenchimului renal și existența eventualelor complicații: infecție, litiază, insuficiență renală.

Tratamentul are drept obiectiv asigurarea eliminării corecte a urinei prin îndepărtarea eventualelor obstacole, a corectării refluxului, cînd există, și a modelării ureterului dilatat dacă este nevoie.

Tratamentul medical este indicat în situaţiile în care rinichiul suportă bine dilataţia ureterului sau cînd dilataţia este mică şi parţială (megatip). El constă în combaterea infecţiei şi evacuarea frecventă şi completă (micţiuni în 2—3 timpi apropiaţi). Se vor utiliza antibiotice (în funcţie de antibiogramă), chimioterapice, sulfamide administrate ca tratament de durată, sub controlul periodic al bacteriuriei.

Pentru corectarea acalaziei ureterale s-a recomandat medicaţie parasimpaticomimetică (acetilcolină, Doryl), cu efecte neconcludente. În general tratamentul medical singur fiind insuficient, se asociază ca adjuvant celui urologic şi chirurgical.

Tratamentul urologic urmăreşte realizarea evacuării complete a ureterului şi vezicii prin metode urologice. În unele obstacole vezicale cu răsunet redus, în special la fetiţe, s-a recomandat sonda *à demeure* timp de 1—2 ani (!).

Electrorezecţia endoscopică a colului, distrugerea valvelor uretrale, în vezicile cu stază şi reflux au ameliorat dilataţiile ureterale.

Dilataţiile uretrale sau uretrotomia endoscopică pot elimina obstacole situate la meat sau pe toată uretra şi ameliora refluxul şi staza. Unii autori au încercat la nivelul joncţiunii ureterovezicale dilataţiile stenozei ureterale şi terapia cu produse cortizonice. Soluţia este ilogică, produce fibroză şi este infectantă. De asemenea meatotomia ureterală este incompletă, se efectuează pe un meat cu acalazie, favorizează refluxul. Deschiderea unei pungi de ureterocel este suficientă în rare situaţii, de obicei urmată de reflux şi reprezintă o operaţie incompletă.

Tratamentul chirurgical e radical, mai eficient şi trebuie adaptat la fiecare situaţie în parte.

Nefroureterectomia este de recomandat în cazurile cu rinichi imposibil de recuperat şi rinichi controlaterali satisfăcător. Nefrectomia cu lăsarea unui bont ureteral pe loc favorizează fistulele urinare, empiemul ureteral, litiaza.

Derivarea urinei a fost propusă la copii ce prezintă insuficienţă renală, infecţii urinare grave, stază supraiacentă. Sonda ureterală *à demeure* este adesea insuficientă ca şi cistostomia de cele mai multe ori.

Nefrostomia este incomodă pentru bolnav, mai ales cînd se practică bilateral şi favorizează apariţia leziunilor în parenchimul renal.

Ureterostomia cutanată simplă este o soluţie de necesitate în cazurile disperate. Pentru a scuti pe bolnav de o ureterostomie bilaterală se poate efectua o anastomoză a ureterului mai dilatat la cel mai bun, care este scos la piele. În aceste situaţii soluţia cea mai corectă rămîne însă *derivarea* la piele prin intermediul unui *segment de ileon sau colon* (Bricker). Derivarea de urină poate rămîne o soluţie temporară sau definitivă.

Modelarea ureterului este necesară pentru că acesta este dilatat în lungime şi diametru, are cuduri fixate de aderenţe fibroase şi trebuie urmată de rezolvarea leziunii ureterovezicale după rezecţia excesului de ureter (fig. 12.44). A fost recomandată de Bischoff care rezecă porţiunea pelviană şi o modelează păstrînd ostiul ureteral, operaţie care nu este unanim acceptată, bolnavii rămînînd cu stenoze postoperatorii. Grégoir îngroapă extravezical ureterul în scop antireflux. Hendren eliberează ureterul în totalitate prin incizie largă extraperitoneală, rezecă excesul de lungime şi, respectînd vascularizaţia, micşorează lumenul ureteral pînă la dimensiuni convenabile pe o sondă-tutore. Excizia excesului o face pe toată lungimea utilizînd un instrumentar adecvat. Operaţia se termină cu reimplantarea în vezică a ureterului astfel modelat printr-un procedeu antireflux (fig. 12.45).

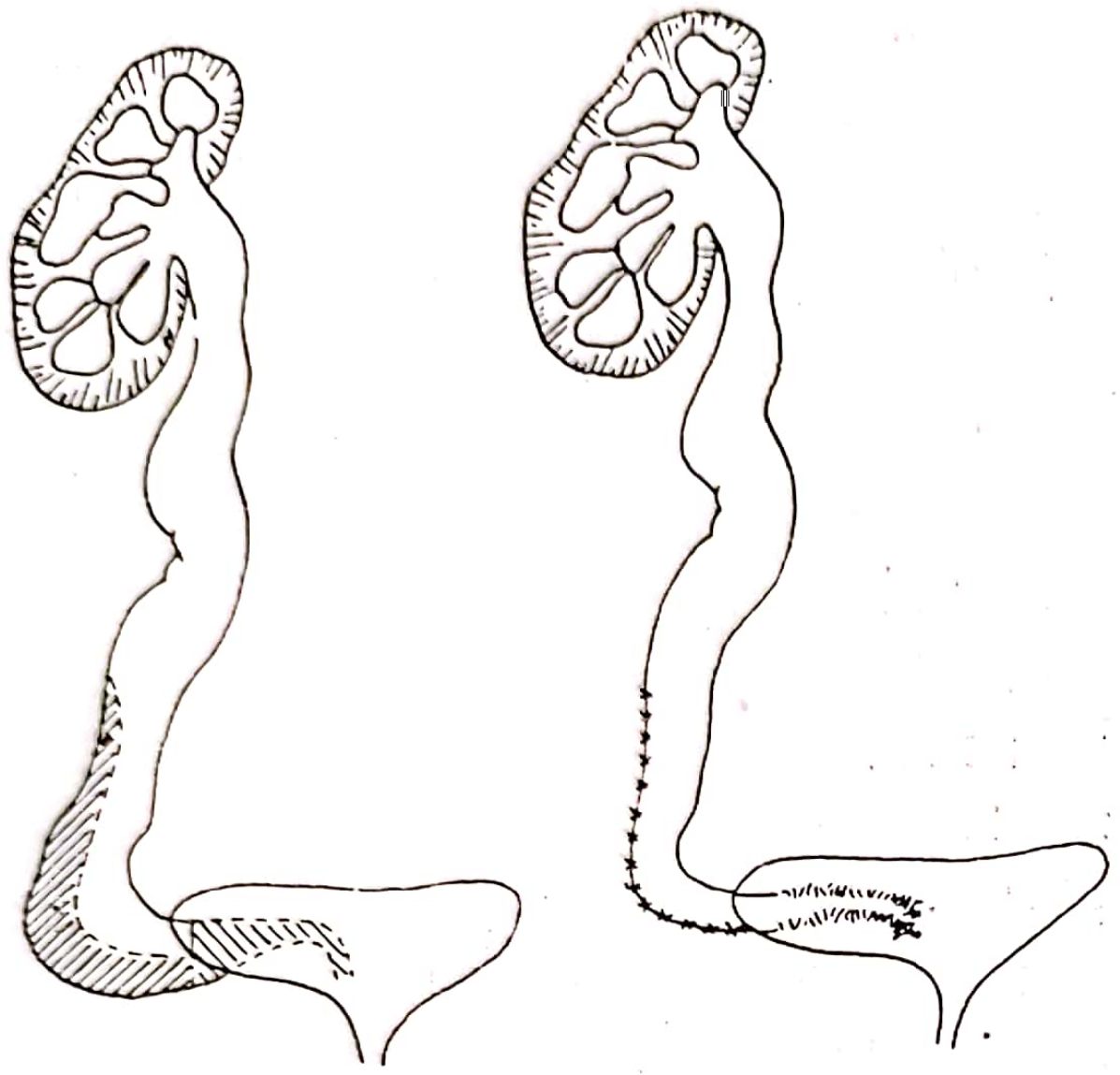

Fig. 12.44. Operaţie de modelare în porţiunea pelvină a megaureterului (după R. Kuss şi C. Chatelain).

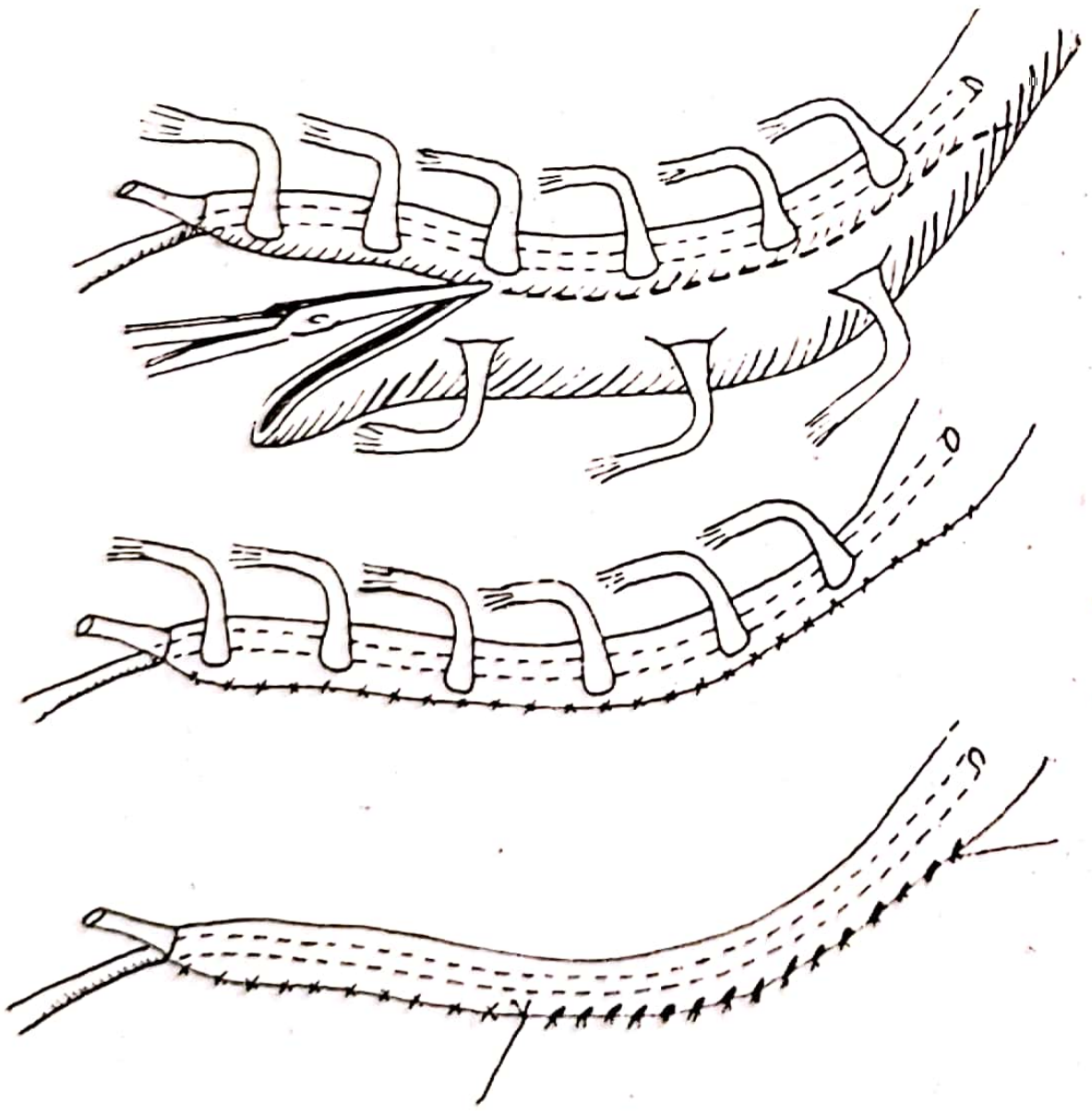

Fig. 12.45. Modelarea megaureterului prin procedeul Hendren (după R. Kuss şi C. Chatelain).

Înlocuirea ureterului a fost recomandată pe considerentul că megaureterul aperistaltic fiind constituit de ţesut cu contractilitate de proastă calitate (Swenson), trebuie înlocuit. S-a efectuat înlocuirea ureterului prin lambou vezical (Boari total) sau enteroureteroplastie, în special ileoureteroplastie. Deşi intervenţiile pot avea rezultate bune, nu pot fi efectuate de principiu, avînd în vedere că există şi uretere cu musculatură satisfăcătoare care se contractă viguros, operaţia de modelare dînd rezultate mulţumitoare.

Obstrucţia subvezicală necesită o atenţie deosebită şi uneori trebuie rezolvată în primul rînd (rezecţia colului, rezecţia valvelor, rezecţia *veru montanum*-ului înainte de a ne adresa joncţiunii ureterovezicale şi ureterului propriu-zis.

În *vezica neurologică* cu reflux şi cu contractilitate deficitară s-au recomandat rezecţia peretelui vezical şi a ureterului terminal, colocistoplastia, controlul colului vezical şi reimplantarea antireflux a ureterului în grefon. Trecerea ureterului dilatat prin muşchiul psoas (Carlson) şi simpatectomia au fost abandonate.

Rezultatele tratamentului megaureterului sînt variabile pentru că: leziunea ureterală adesea nu este independentă ci poate fi însoţită şi de alte anomalii (displazii renale, anomalii genitale, digestive etc.). Nu se poate aprecia în mod corect gradul de afectare renală şi gradul extinderii leziunii histologice la peretele ureteral şi gradul infecţiei aparatului urinar. Vîrsta bolnavului şi gradul afectării în totalitate a dinamicii aparatului urinar, influenţează de asemenea rezultatele.

De aici rezultă că diversele procedee terapeutice nu trebuie tipizate, ci adaptate la fiecare caz şi eventual eşalonate în timp.

ANOMALIILE VEZICII URINARE

Originea embriologică a vezicii este endodermică (detrusorul și segmentele anterolaterale ale colului vezical) și mezodermică (trigonul, segmentul posterior al colului vezical și peretele posterior al uretrei prostatice pînă la nivelul canalelor ejaculatoare).

Segmentul cu origine endodermică se diferențiază în săptămîna a 6-a, cînd intestinul primitiv terminal se unește cu vezicula alantoidiană într-o cavitate comună, cloaca internă. Aceasta este închisă jos de membrana cloacală și în ea se varsă canalele Wolff. Ulterior cloaca este împărțită de septul urorectal în două cavități : din cea posterioară, mică ia naștere intestinul terminal care va forma rectul, iar din cea anterioară, mare se va dezvolta sinusul urogenital. Membrana cloacală care e împărțită în două segmente, se va resorbi lăsînd două orificii excretoare.

Partea din sinusul urogenital care își are originea în vezicula alantoidiană se atrofiază și dă naștere cordonului fibros, uraca, în timp ce din partea superioară iau naștere detrusorul și segmentele anterolaterale ale colului vezical.

Segmentul de origine mezodermică se interpune ca un pinten între canalul Wolff și ureter și coboară pînă la *veru montanum* dînd naștere trigonului vezical în care se vor vărsa ureterele, buzei posterioare a colului vezical și la peretele posterior al uretrei prostatice pînă la canalele ejaculatoare. Din canalul Wolff se va dezvolta canalul deferent.

Începînd cu luna a 3-a vezica este complet formată — cu mușchi, epitelii, vase, nervi. În viața intrauterină vezica este abdominală, ca după naștere să coboare în pelvis.

Anomaliile vezicii au la origine devierea de la linia normală de dezvoltare a formațiunilor descrise mai sus.

ANOMALIILE URACEI

Fistulele uracei. Se datoresc lipsei de obliterare a canalului alantoidian. Ele pot fi complete, vezica comunicînd cu zona ombilicului. În această situație urina se elimină continuu sau intermitent, mai ales în timpul micțiunilor, în special cînd intervine un obstacol la nivelul colului sau uretrei. Fistulele pot fi și oarbe, interne, cînd lumenul e deschis spre vezică sau oarbe externe cînd lumenul e deschis spre ombilic.

Chisturile de uracă se datoresc persistenței segmentului mijlociu al canalului alantoidian. Au drept conținut urină, lichid seros, mucos, puroi sau sînge. Pot atinge dimensiuni foarte mari.

Diagnosticul se pune pe semnele clinice și, la nevoie, pe datele radiologice (urografie, cistografie, fistulografie).

Complicațiile țin în primul rînd de infecția traiectelor și a cavităților, depunerea și formarea de calculi, ruperea spontană a chisturilor și vărsarea lor în cavitatea peritoneală, dezvoltarea de tumori la acest nivel (adenocarcinoame mucipare).

Tratamentul este chirurgical. Puncția și evacuarea chisturilor reprezintă o manevră incompletă și cu risc de suprainfectare. Extirparea lor este necesară iar în caz de supurație, drenajul colecției și ulterior îndepărtarea anomaliei. Fistulele necesită de asemenea extirparea chirurgicală și, la nevoie, rezolvarea obstacolului la col sau uretră. În tumori se extirpă larg uraca și calota și se aplică tratament mixt. Prognosticul rămîne rezervat.

ANOMALIILE VEZICII (fig. 12.46)

Agenezia vezicii. Anomalia se descoperă cel mai des la autopsie. La puținele cazuri care au fost studiate în timpul vieții ureterele erau terminate la nivelul uterului, în vagin cu importante consecințe ureteropielice și supraviețuire de scurtă durată. Ca tratament s-a recomandat derivări în ansă ileală.

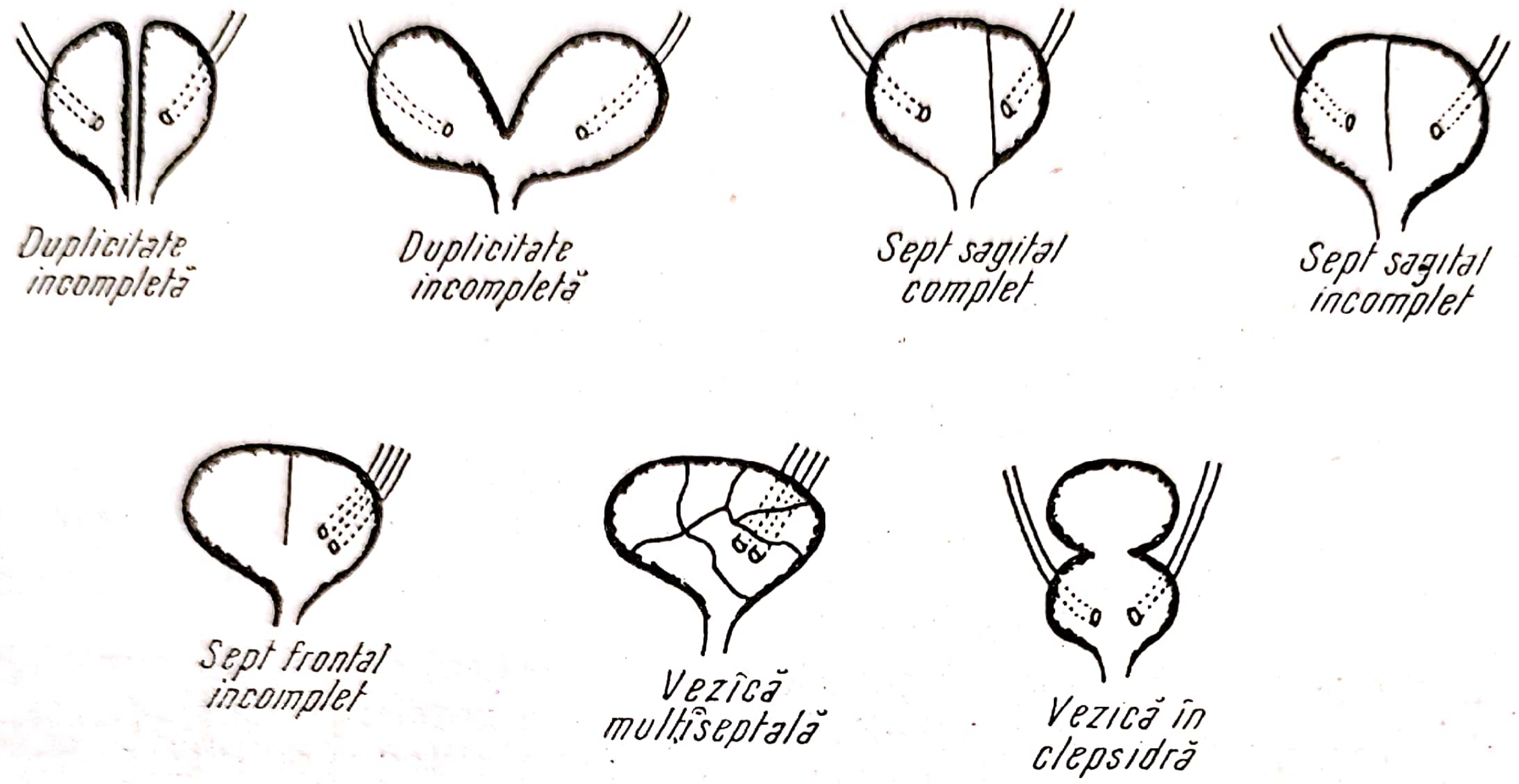

Fig. 12.45. Tipuri de anomalii congenitale ale vezicii urinare (după V. F. Marshall și E. C. Muecke).

Vezica dublă. Este un perete muscular acoperit de mucoasă sau numai de sept mucos, situat sagital sau frontal, care împarte vezica în două cavități egale sau inegale. Uneori sînt însoțite și de penis și uretre duble.

Vezica multiloculară e împărțită în mai multe cavități inegale, care comunică parțial sau deloc între ele. Dacă unul dintre uretere se varsă în una din aceste cavități, și mai ales în cele fără comunicare, rinichiul supraiacent se distruge repede.

Vezica în clepsidră (ceas de nisip) este formată de obicei din două camere inegale. Ureterele se deschid de obicei în cavitatea inferioară.

Valvele colului vezical sînt membrane mucoase ce se interpun între vezică și col și care închid colul în timpul micțiunii. Pot fi confundate cu ureterocelele care prolabează în col.

Diagnosticul acestor anomalii se pune pe elemente clinice: vezici mari care la sondaj nu se golesc complet și nu se micșorează, care apar la urografie, cistografie de secreție și uretrocistografie de umplere cu toate detaliile lor. Foarte adesea diagnosticul se pune tardiv, cînd bolnavii prezintă deja insuficiență renală ireversibilă.

Tratament. Există anomalii vezicale bine tolerate care nu necesită tratament de corecție. În general tratamentul chirurgical urmărește restabilirea cavității vezicale, extirparea pereților în exces și reimplantarea la nevoie a ureterelor în vezica ce rămîne. Faldurile mucoase în exces, ce închid colul în timpul micțiunii, vor fi excizate și regiunea permeabilizată. În vezica dublă cu penis dublu, dacă anomalia este bine tolerată, se preferă evitarea intervenției, mai ales că separarea unui penis de celălalt este o intervenție cu mare risc.

Diverticulii congenitali ai vezicii

Sînt caracterizați prin pungi ale peretelui vezical de diferite dimensiuni în afara conturului acestuia, determinate ca urmare a defectelor de dezvoltare a peretelui muscular vezical.

Histologic diverticulii vezicali congenitali au aceeași structură ca a unui perete vezical normal; spre deosebire de aceștia diverticulii dobîndiți au peretele format numai din mucoasă vezicală.

S-au emis mai multe ipoteze privind producerea lor: fie obstacole subvezicale în viața intrauterină (Williams) sau apariția de obstacole după naștere (Lurz), defecte de dezvoltare a musculaturii detrusorului, obstrucție temporară ce intervine în viața intrauterină (English), etc.

Semnele clinice: diagnostic. Există diverticuli bine tolerați și cu tulburări micționale minime. De obicei bolnavii prezintă simptomatologie de obstrucție, disurie, deformarea jetului, cistite, semne de stagnare vezicală, pierderi nocturne de urină și — caracteristic — micțiunea în doi timpi. Urografia cu cistografia de secreție sînt examene adesea concludente (fig. 12.47). În completare, uretrocistografia retrogradă în diverse incidențe și examenul endoscopic pot da detalii asupra colului, poziției orificiilor ureterale față de orificiul de comunicare a diverticulului, dimensiunilor acestuia.

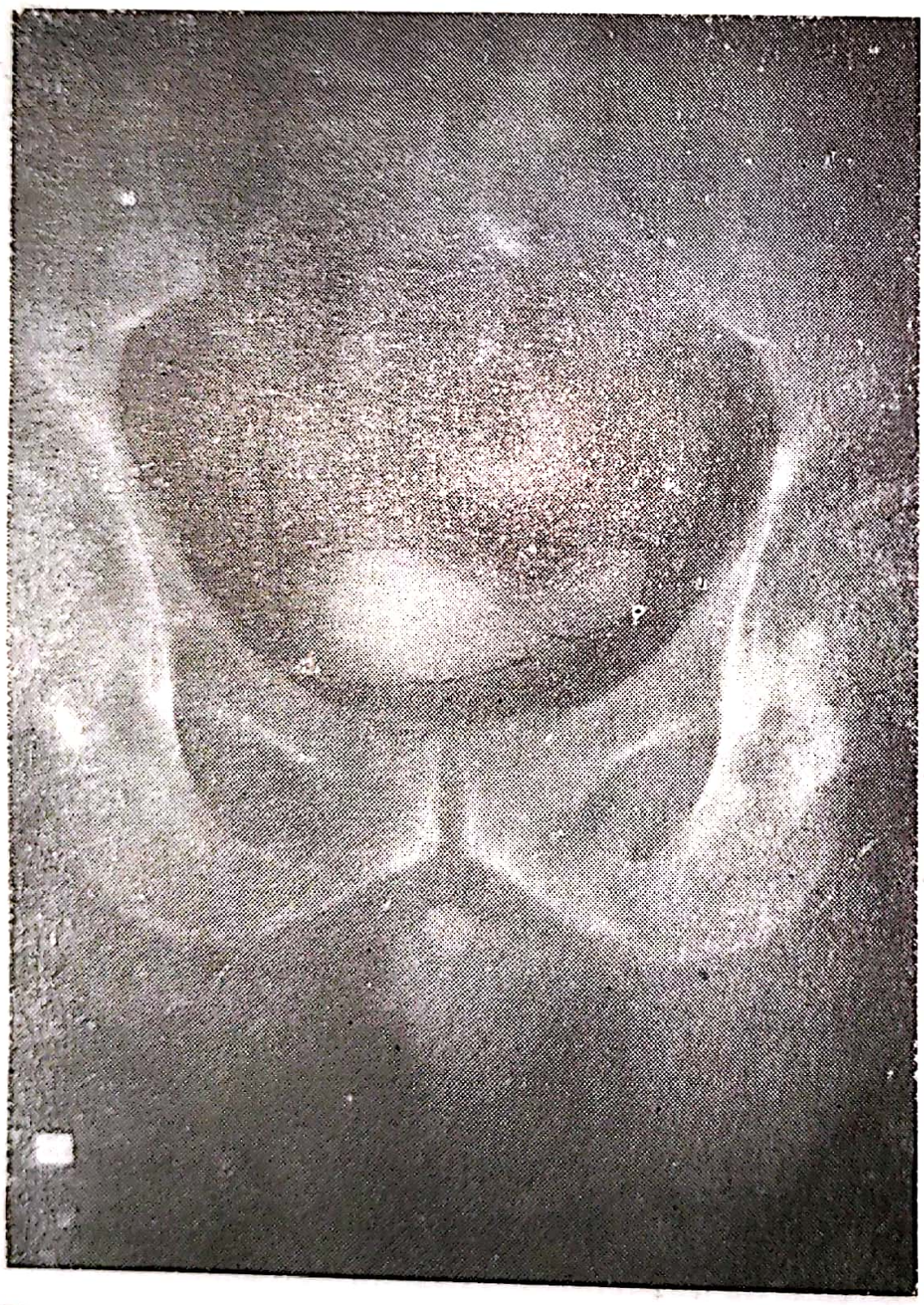

Fig. 12.47. Diverticul vezical stîng congenital (cistografie de secreție).

Evoluție. Complicații. Evoluția este uneori tăcută și diverticulii sînt descoperiți întîmplător. Dintre complicații cele mai frecvente sînt cele inflamatorii, date de stagnarea urinei în pungile diverticulare; pot apărea de asemenea și pericistite, calculi și chiar tumori în pungile diverticulare. Prin dimensiunea și sediul lor, pot da retenții de urină sau compresiuni asupra ureterelor, cu dilatații supraiacente și reflux.

Tratamentul este numai chirurgical. Lărgirea pe cale endoscopică a orificiului de comunicare cu vezica s-a efectuat în cazuri excepționale. În general extirparea diverticulului se face pe cale transvezicală (disecînd punga în jurul unei sonde Foley destinsă), extravezicală sau mixtă. Diverticulii infectați necesită drenaj prealabil, grijă postoperatorie deosebită și chiar intervenții în doi timpi.

Intervenția de extirpare a pungii trebuie completată cu controlul și tratamentul obstrucțiilor subvezicale și al răsunetului ureteral. Sînt și pungi care din motive tehnice pot fi lăsate pe loc după mărirea orificiului de comunicare cu vezica și rezolvarea obstacolului la nivelul colului.

Chisturile vezicale congenitale

Sînt chisturi localizate la nivelul trigonului, rezultate din transformarea chistică a glandelor Brunner. Dezvoltarea formațiunii între orificiile ureterale duce pe de o parte la fenomene de obstrucție, ureterohidronefroză și insuficiență renală și, pe de alta, la obstrucții la nivelul colului.

La precizarea diagnosticului examenul radiologic prin U.I.V. și cistografia de secreție evidențiază defectul de umplere la baza vezicii, eventual imagini cu dublu contrast, hidroureter cu hidronefroză și eventual reflux vezicoureteral. El poate fi confundat cu un ureterocel voluminos.

Tratamentul constă în rezecția chistului cu operație antireflux, la nevoie, sub protecția unei nefrostomii.

Maladia congenitală a colului vezical

A fost denumită boala Marion, fibroscleroză (Bodian), contractura congenitală a colului vezical (Duckett). Este o afecțiune obstructivă caracterizată prin hipertrofie și scleroză a mușchiului neted al colului, care duce la importante leziuni ale aparatului urinar supraiacent. Mai frecventă la sexul masculin, afecțiunea se manifestă cu atît mai zgomotos cu cît obstacolul este mai însemnat.

Semnele clinice diferă ca intensitate în general sînt semne de disectazie caracterizate prin disurie, polakiurie, glob vezical, proiectare slabă a jetului urinar, senzație de micțiune incompletă, de greutate hipogastrică, de lombe pline, incontinență prin prea plin și chiar retenție completă de urină. Alteori bolnavii se prezintă cu semne de insuficiență renală, tulburări digestive și alterare a stării generale. Toate aceste fenomene sînt legate de stagnarea urinei în vezică și de refluxul vezicoureteral. Aceste leziuni apar uneori chiar de la naștere, bolnavii putînd avea tulburări la care cele disectazice să treacă pe planul al doilea. Intervenția unui element septic grăbește evoluția și complică tabloul clinic cu pielonefrită care alterează și mai mult leziunile obstructive.

De asemenea apariția unei litiaze vezicale sau renale este o complicație care poate schimba tabloul clinic.

Diagnosticul. La elucidarea diagnosticului investigațiile radiologice sînt foarte utile. Urografia arată răsunetul urinar superior iar pe cistografia de secreție se poate observa răsunetul vezical dacă staza urinară nu diluează substanța de secreție. Uretrocistografia retrogradă dă mai puține elemente decît cea micțională. Examenul endoscopic evidențiază aspectul colului, care poate fi ridicat, sidefiu și semnele vezicale: vezică de luptă cu celule și coloane și eventuali diverticuli sau calculi, ureterocele; acesta poate fi efectuat dacă maladia colului nu este însoțită de anomalii obstructive pe uretră. Maladia colului nu trebuie confundată cu valve pe uretra posterioară, hipertrofia de *veru montanum* sau hipertrofia mușchiului striat uretral. De aceea unii completează explorarea cu cinefluoroscopia și cu măsurători ale presiunilor uretrovezicale.

Tratamentul are ca scop îndepărtarea obstacolului și a consecințelor lui. În situații grave se fac, în prealabil drenajul urinei prin sondă uretrală permanentă, cistostomia sau trocardizarea vezicii (Uristyl), eventual pielostomia.

Rezecția endoscopică este de preferat secțiunii colului pe cale transvezicală și plastiei Young. Intervenția poate da rezultate bune, dar s-au văzut situații în care bolnavii (în special copii mici) pot rămîne cu incontinență iar la vîrsta adultă, să apară ejaculare retrogradă și deci infertilitate.

Extrofia vezicală

Se prezintă sub mai multe aspecte și anume: extrofia vezicală completă sau clasică, forma cea mai frecventă; extrofia vezicală parțială sau incompletă — cazuri rare; extrofia cloacei (curiozitate teratologică).

Extrofia vezicală completă. Este o malformație caracterizată prin absența peretelui abdominal anterior în porțiunea subombilicală; precum și a peretelui vezical anterior (fig. 12.48). Sînt interesate de asemenea și scheletul micului bazin, uretra, ureterele și organele genitale.

Segmentul subombilical al peretelui abdominal anterior este format în această anomalie de peretele vezical posterior, a cărui mucoasă este în contact direct cu mediul extern.

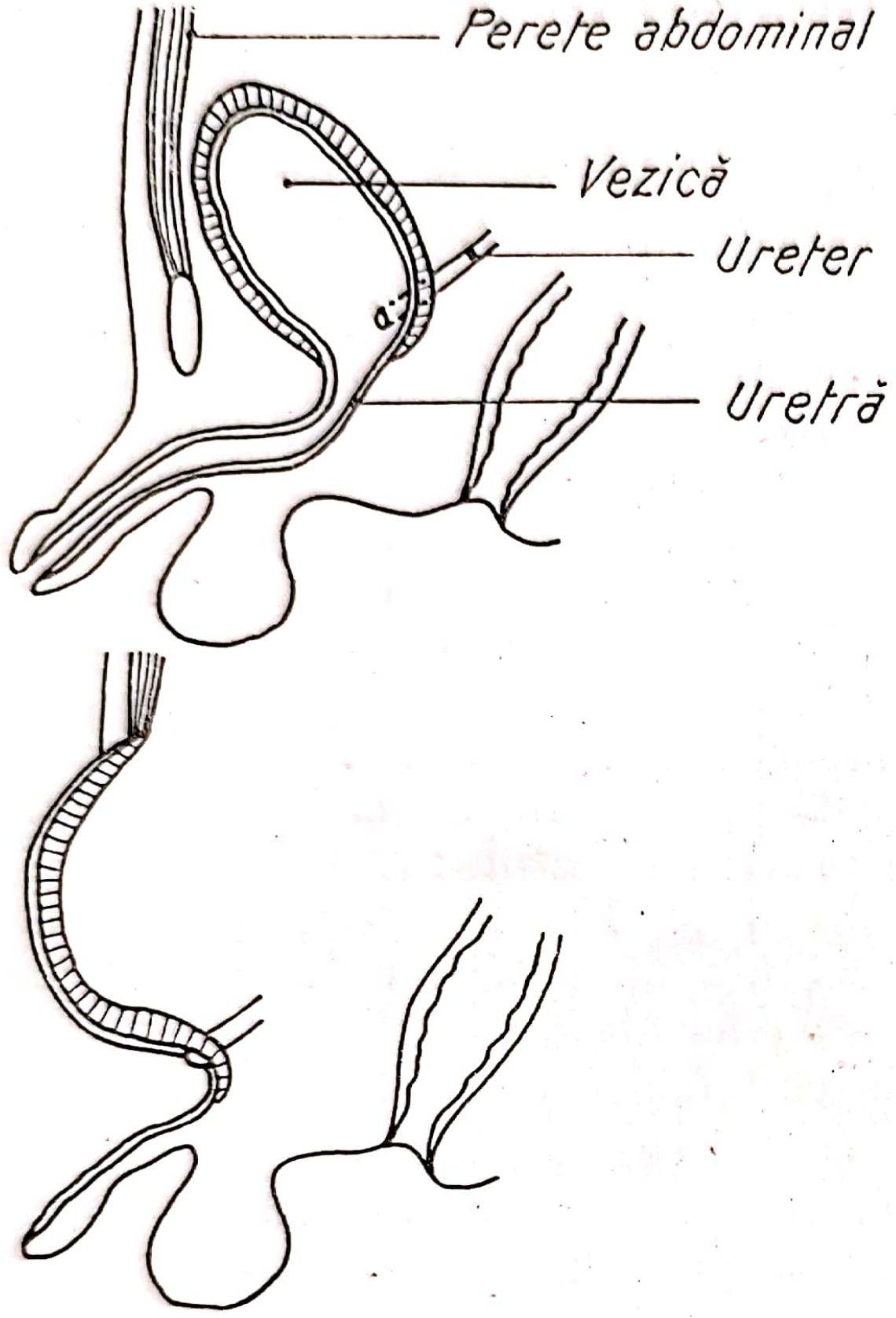

Fig. 12.48. Extrofie vezicală. Schițe ale leziunii anatomice (după Y. Melin și J. Cendron).

Anatomie. De o parte și de alta a liniei mediane orificiile ureterale sînt interdeschise sau situate pe cîte un monticul.

Colul vezical nu este individualizat. Uretra are, la băieți, forma unui epispad complet. La fetițe uretra lipsește și apare ca o bandeletă mucoasă foarte scurtă. Penisul este lat și scurt. Datorită uretrei scurte și aderenței corpilor erectili la țesutul fibros intersimfizar penisul este tras spre peretele abdominal. Prepuțul are aspectul unui mic fald de piele de care, dacă se trage cu intenția de a întinde penisul, apar în totalitate șanțul uretral, cu *veru montanum* și orificiile canalelor ejaculatoare la nivelul uretrei posterioare.

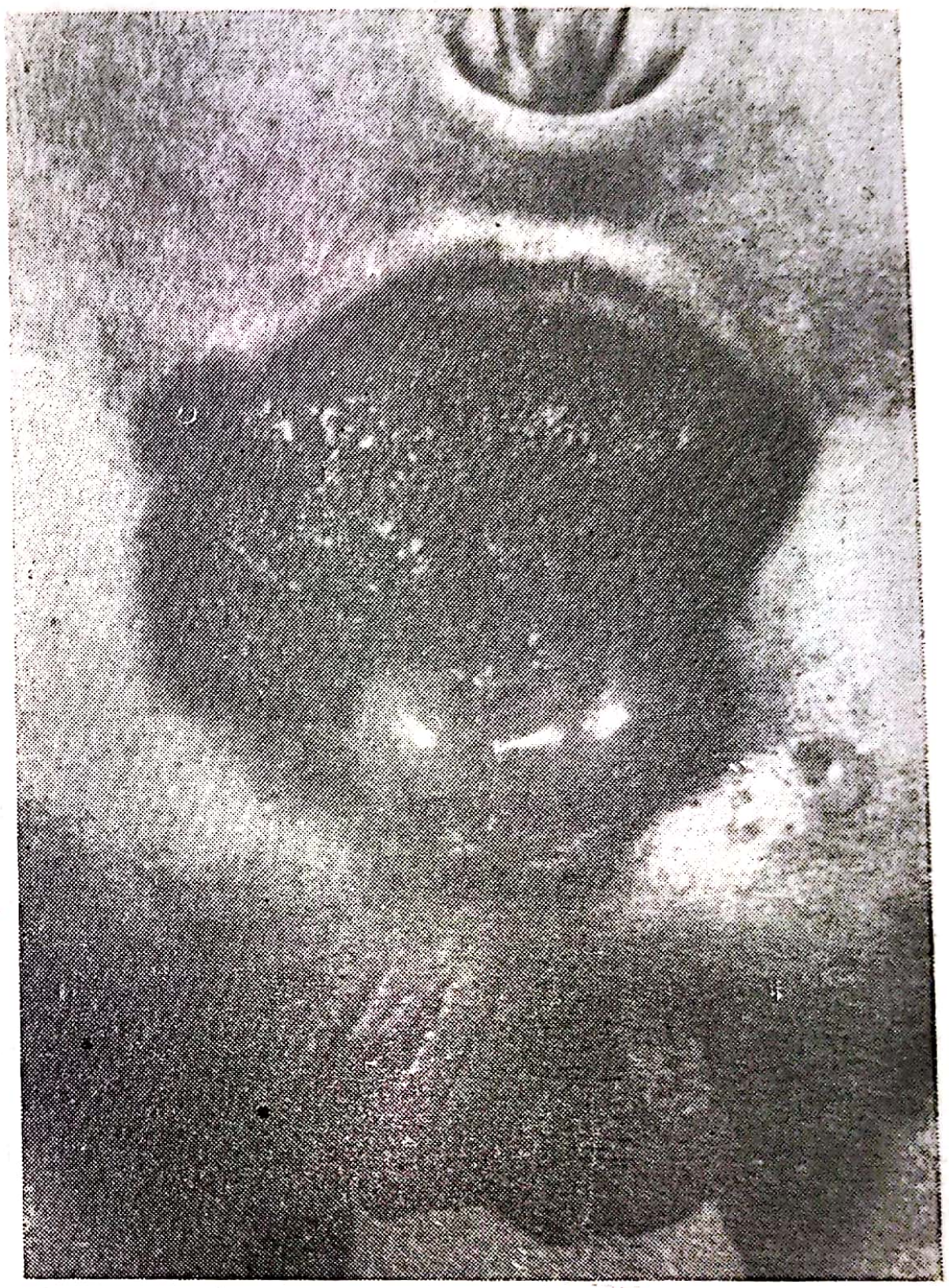

Fig. 12.49. Extrofie vezicală la bărbat (după Marhall-Muecke).

Simfiza pubiană lipsește și, cu toată tendința la eversare a oaselor iliace, centura pelviană pare destul de stabilă. Perineul este scurt, anusul situat mai anterior, sfincterul anal mai slab dezvoltat permite adesea și apariția unui prolaps anal. La băieți se asociază frecvent ectopii testiculare (fig. 12.49), hernii inghinale etc., iar la fetițe — bifiditate clitoridiană, vagin cu orificiul stenozat și deplasat anterior dar cu organele genitale interne normale.

De obicei aparatul urinar superior apare normal. Ureterele pot prezenta moderate dilatații în segmentul juxtavezical. La nivelul joncţiunii uretero-vezicale traiectul ureteral intramural este scurt şi uneori strîmtat, ceea ce permite refluxul şi infecţia ascendentă.

Rareori pot coexista şi leziuni renale (agenezii, displazii chistice), leziuni osoase (*spina bifida*, deformaţii vertebrale), anomalii anorectale, gură de lup etc.

Etiologie. Afecţiunea nu pare a fi familială ; se întîlneşte mai frecvent la băieţi decît la fetiţe şi statistic survine la 1/30 000—40 000 de nou-născuţi.

Examenul histologic a pus în evidenţă în focare de inflamaţie în mucoasa şi submucoasa peretelui vezical, metaplazie a epiteliului care este malpighian şi, în alte zone, cilindric mucipar, de tip intestinal. Din epiteliu pornesc prelungiri diverticulare în corion formînd glande mai mult sau mai puţin dilatate iar în musculoasă, leziuni fibroase în diverse stadii.

Semne clinice. Diagnostic. Placa ce ocupă hipogastrul la un nou-născut este uşor de recunoscut. Pierderea permanentă a urinei se însoţeşte de fenomene secundare : iritaţia mucoasei vezicale şi a pielii, leziuni ulceroase şi macerarea tegumentelor vecine, sîngerarea mucoasei vezicale la cea mai mică atingere.

Urografia pe cale intravenoasă, posibilă la orice vîrstă, arată aspectul căilor urinare superioare, iar celelalte clişee radiologice şi gradul anomaliilor osoase.

Examenul clinic al suprafeţei mucoasei vezicale indică şi posibilităţile de tratament. O mucoasă îngroşată cu suprafaţă polipoidă, fără elasticitate la tentativa de împingere către cavitatea abdominală nu va permite o intervenţie de conservare a rezervorului vezical. Examenele vor cerceta şi tonicitatea sfincterului anal, existenţa unui eventual prolaps anal, precum şi existenţa altor leziuni genitale.

Prognosticul extrofiei vezicale complete este grav — majoritatea pacienţilor mor prin complicaţii septicotoxice. Pe mucoasa extrofică vezicală se dezvoltă carcinom *in situ*, leucoplazii care complică evoluţia bolnavilor.

Tratamentul este în exclusivitate chirurgical. Chirurgul are de rezolvat o problemă urinară şi una genitală. Leziunea osoasă nu necesită tratament ortopedic. Copiii au în general o statică satisfăcătoare, deşi uneori mersul lor este ca „de raţă“, din cauza depărtării şi rotaţiei externe a membrelor inferioare.

Tratamentul chirurgical al extrofiei este dificil şi urmat de numeroase eşecuri.

— Idealul este reconstruirea vezicii şi uretrei în vederea obţinerii unui rezervor cu capacitate suficientă şi continent, reconstruirea peretelui abdominal şi asigurarea coaptării fragmentelor osoase depărtate. În ceea ce priveşte momentul intervenţiei, părerile sînt împărţite : pentru unii trebuie efectuată precoce, între 6 şi 12 luni, pentru a preveni infecţiile ; alţii o recomandă între 4 şi 10 ani, perioadă în care structura anatomică a ţesuturilor măreşte eficienţa intervenţiei la un pacient devenit mai cooperant.

Închiderea vezicii cu reintegrarea plăcii vezicale în abdomen se poate realiza fără riscuri intraoperatorii prea mari.

Înaintea intervenţiei urologice unii recomandă o osteotomie iliacă posterioară, intervenţie care ar permite apropierea oaselor pubiene şi ar diminua tensiunea suturilor musculoaponevrotice. Intervenţia are dezavantajul că favorizează înfundarea penisului, care este din naştere scurt, iar apropierea pubiană este temporară căci oasele se îndepărtează progresiv din nou. Refacerea muşchilor anterior se face cu lambouri musculoaponevrotice din vecinătate şi imobilizarea copilului pentru diminuarea tensiunii suturilor.

Au fost imaginate de multă vreme procedee de autoplastie cu lambou de piele sau mucoasă (Roux, Soundenberg, Thiersch, Wood, Trendelenburg) dar ele au fost părăsite din cauza insucceselor, ca să fie reluate de alții, cu modificări (Sweetser, Swenson, Couvelaire, Williams).

Rezultatele acestor intervenții sînt imperfecte pentru că absența totală a sfincterului neted elimină șansele de realizare a unei vezici continente. Imperfecțiunea congenitală a joncțiunii ureterovezicale, existența unui perete vezical cu putere de contracție redusă și adesea cu o deformare a regiunii colului favorizează apariția refluxului vezicoureteropielic. De aceea s-au recomandat operații antireflux pe care unii le execută în timpul refacerii peretelui vezical, iar alții la un interval după această intervenție, după ce vezica și-a recăpătat o oarecare capacitate. Unii fac operații antireflux sub protecția nefrostomiilor. Destul de frecvent suturile se desfac devreme sau tardiv, parțial sau în totalitate, ceea ce se soldează cu repetate itervenții.

Reconstrucția regiunii cervicosfincteriene utilizează procedee ca și în cura epispadiasului. Ea poate fi urmată de stagnare cronică în neorezervorul imperfect al urinei, cu toate consecințele acestei situații.

În cazul în care pacienții rămîn cu o capacitate vezicală mică, deci cu micțiuni frecvente, s-au recomandat și plastii vezicale de mărire.

În general rezultatele operațiilor de mărire vezicală sînt sub 5% bune și sub 10% mediocre.

— Un alt tip de intervenții este cel al *derivațiilor de urină*; acestea se împart în derivații cutanate sau externe și derivații continente sau interne care utilizează ca mijloc de continență sfincterul anal.

Între *derivațiile cutanate* ureterostomia cutanată directă este cea mai simplă dar urmată de incontinență, stenoze ale orificiului ureteral cutanat, pielonefrite, dificultate de a colecta urina. În distensii importante se poate recurge la ureteroureterostomii cutanate în „Y“ (implantarea unui ureter în celălalt și aducerea la piele a ureterului unic), intervenție mai avantajoasă pentru bolnav dar urmată și ea de dificultăți datorită apareerii defectuoase (fig. 12.50).

Mai utilizate sînt derivațiile de urină cutanate prin intermediul anselor intestinale, îndeosebi ureterocutaneostomia transileală (Bricker). Vezica ileocecală scoate din circuit o parte din cec și ileon ducînd ileonul la piele după implantarea ureterelor în cec, intervenție ce folosește valvula Bauhin pentru a se obține un mecanism antireflux. Din ce în ce mai frecvent se utilizează grefonul colic care ar poseda o peristaltică mai bună, nu ar permite distensia și stagnarea urinei în rezervor, deci ar da mai puține tulburări hidroelectrolitice provocate de contactul urinei cu mucoasa; grefonul poate fi extraperitonizat mai ușor iar implantarea ureterelor prin procedee antireflux se poate face în mai bune condiții tehnice.

Derivațiile continente interne se pot practica cu condiția ca urografiile să fie normale și funcția renală satisfăcătoare. De asemenea colonul și sfincterul anal trebuie să fie normale.

Ureterosigmoidostomia constă în implantarea ureterelor în colonul sigmoid prin diverse procedee: Coffey, Leadbetter, Goodwin etc., metode care creează pentru scurt timp un relativ confort pentru pacient dar care sînt urmate de sindrom de acidoză hipercloremică, puseuri de pielonefrită (fig. 12.51) cu insuficiență renală Oddel și Ferris.

Un procent de 30—40% dintre bolnavi decedează pînă la vîrsta adultă dar mulți supraviețuiesc 20—30 de ani. O dată cu implantarea ureterelor în sigmoid se procedează la extirparea vezicii și la refacerea peretelui abdominal, urmînd ca uretra să fie corectată ulterior.

Maydl a recomandat implantarea trigonului cu orificiile ureterovezicale în rectosigmoid. Intervenția nu realizează o derivație corectă, joncțiunea ureterovezicală patologică favorizează refluxul în căile superioare iar anastomoza între vezică și sigmoid poate fi urmată de fistule.

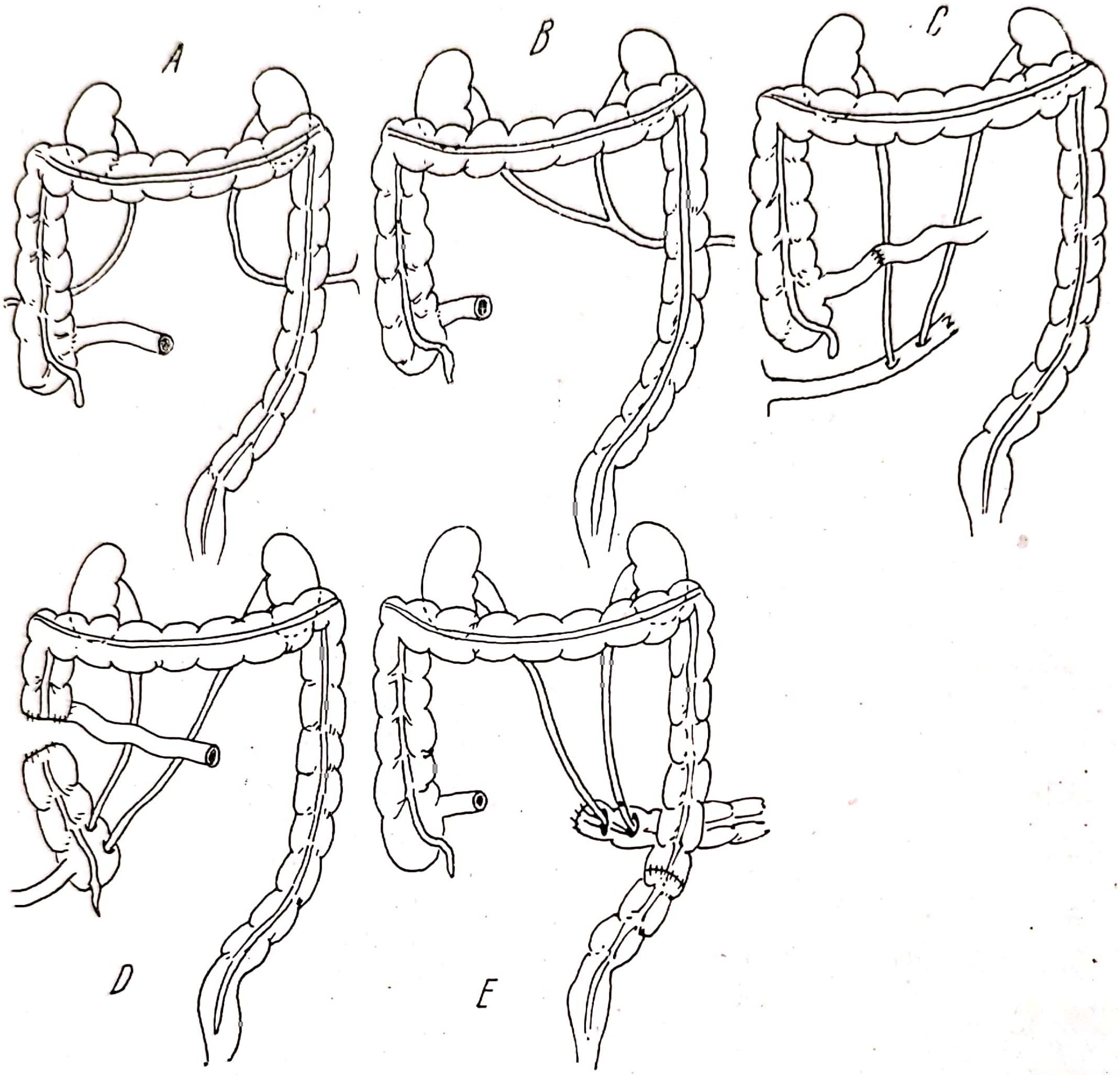

Fig. 12.50. Tipuri de ureterostomie cutanată (după Y. Melin și J. Cendron): *A* — ureterostomie cutanată directă ; *B* — ureterostomie cutanată în „Y" ; *C* — ureterostomie cutanată transileală (Bricker) ; *D* — vezică ileocecală ; *E* — ureterostomie cutanată transsigmoidiană.

Vezica rectală cu colostomie stîngă [fie că se implantează ureterele după procedeul Mauclaire, în vezica extrofiată închisă (Boyce și Vest)] sau în segmentul anorectal exclus și continent, dezavantajul este de a lăsa bolnavului o infirmitate definitivă, colostomia (fig. 12.52).

Vezica rectală cu colostomie perineală intrasfincteriană prerectală (Gersuny, Duhamel, Nedelec) sau retrorectală (Heitz Boyer, Hovelacque) sînt operații dificile și cu succes parțial, deoarece sfincterul anal nu este suficient de tonic pentru a satisface în același timp și continența fecalelor, și a urinei.

S-a mai încercat o tubulare a colului și trigonului cu mărirea vezicii rămase, prin ileon (Couvelaire, Cukier), tehnică ce nu asigură continența.

La copiii mai mari, cu căile de excreție satisfăcătoare și regiunea coloanlă continentă, Cendron recomandă după vîrsta de 10 ani transformarea urete-

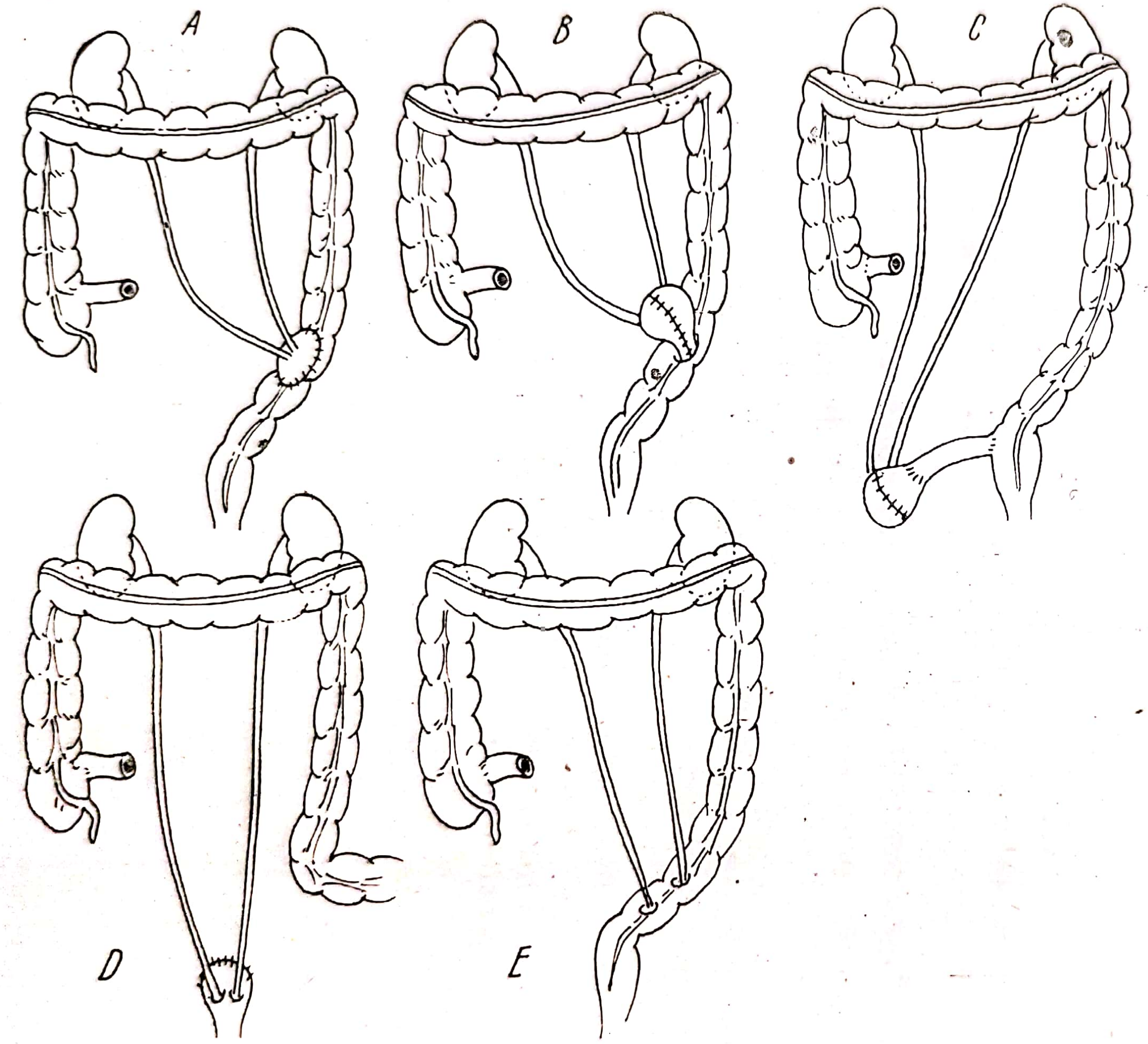

Fig. 12.51. Tipuri de ureterosigmoidostomie în extrofia vezicală:

A — operația Maydl; *B* — anastomoza vezicii extrofiate închisă în sigmoid; *C* — anastomoza în rect a vezicii extrofiate și închise prin intermediul intestinului subțire; *D* — procedeul Mauclaire; *E* — operația Coffey (după Y. Melin și J. Cendron).

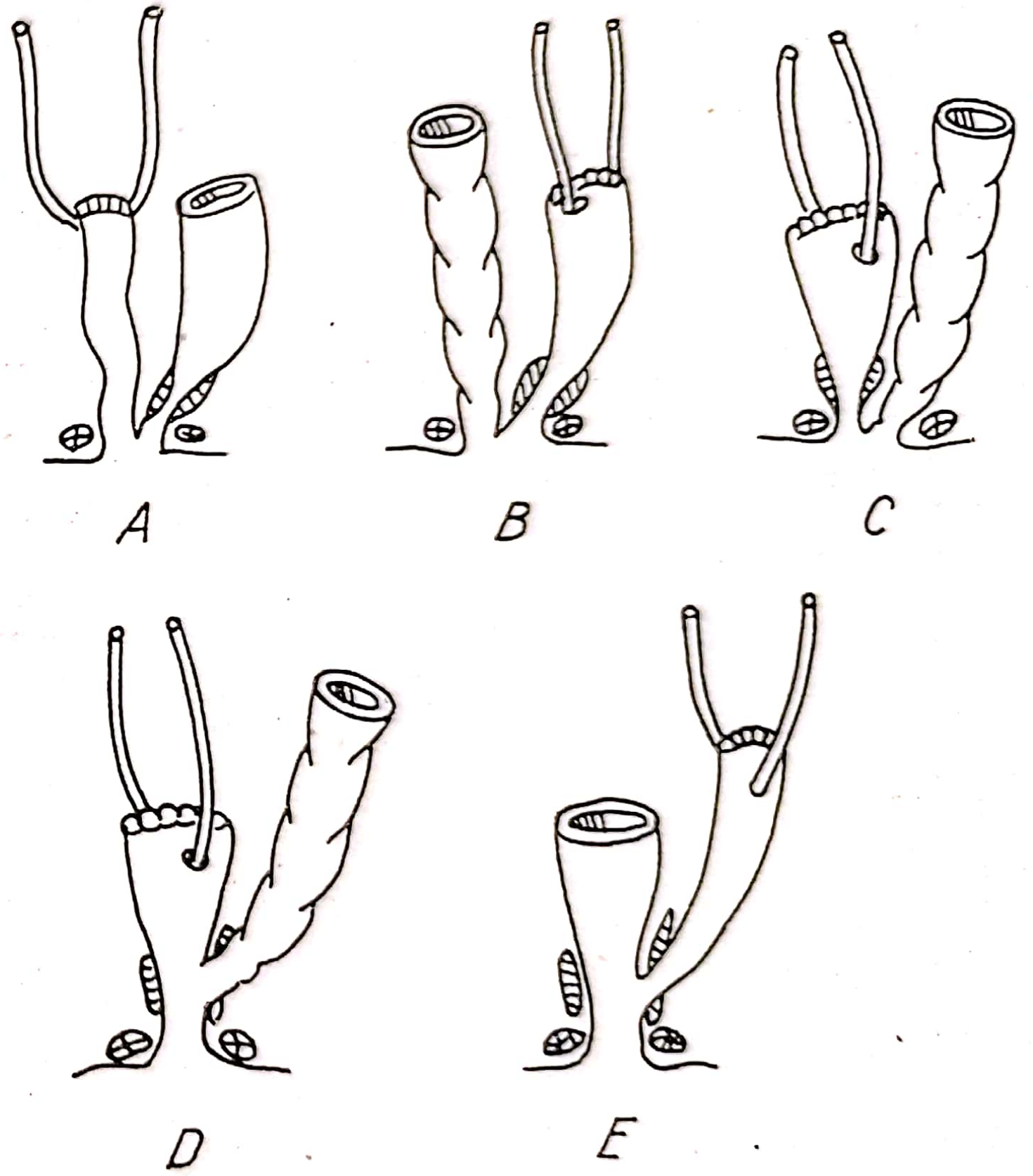

Fig. 12.52. Tipuri de vezici rectale în extrofia vezicală:

A — procedeul Cunéo; *B* — procedeul Gersuny; *C* — procedeul Heitz Boyer și Hovelacque; *D* — neovezică rectală (Nedelec-Dühamel); *E* — vezică ileală (după Y. Melin și J. Cendron).

rostomiei cutanate transsigmoidiene (Bricker), efectuate cu cîţiva ani înainte, într-o derivaţie internă (fig. 12.53), anastomozînd ansa exclusă la piele cu colonul pentru a evita o infirmitate la vîrsta adultă. După asigurarea unei derivaţii de urină satisfăcătoare rămîne de rezolvat problema genitală.

La fetiţe care au de obicei organele genitale interne normale este necesară o plastie de mărire a vaginului dacă acesta este stenozat. La băieţi se impune alungirea şi modelarea penisului care este scurt, curbat şi aderent de ţesutul fibros intersimfizar respectînd integritatea *veru montanum-ului* şi a canalelor deferente. Aceasta se face prin eliberarea corpilor cavernoşi, a uretrei de ţesutul intersimfizar şi prin acoperirea lor cu grefe de piele. Reconstrucţia uretrei se face ca în epispadias, prin procedeele lui Duplay sau Denis Brown.

Prognosticul vital al copiilor cu extrofie de vezică se poate ameliora dacă în perioada postoperatorie sînt bine îngrijiţi. Profilaxia pielonefritei, controlul periodic al intervenţiilor plastice pot preveni apariţia şi instalarea unor complicaţii care corectate la timp prelungesc şi ameliorează supravieţuirea acestor infirmi.

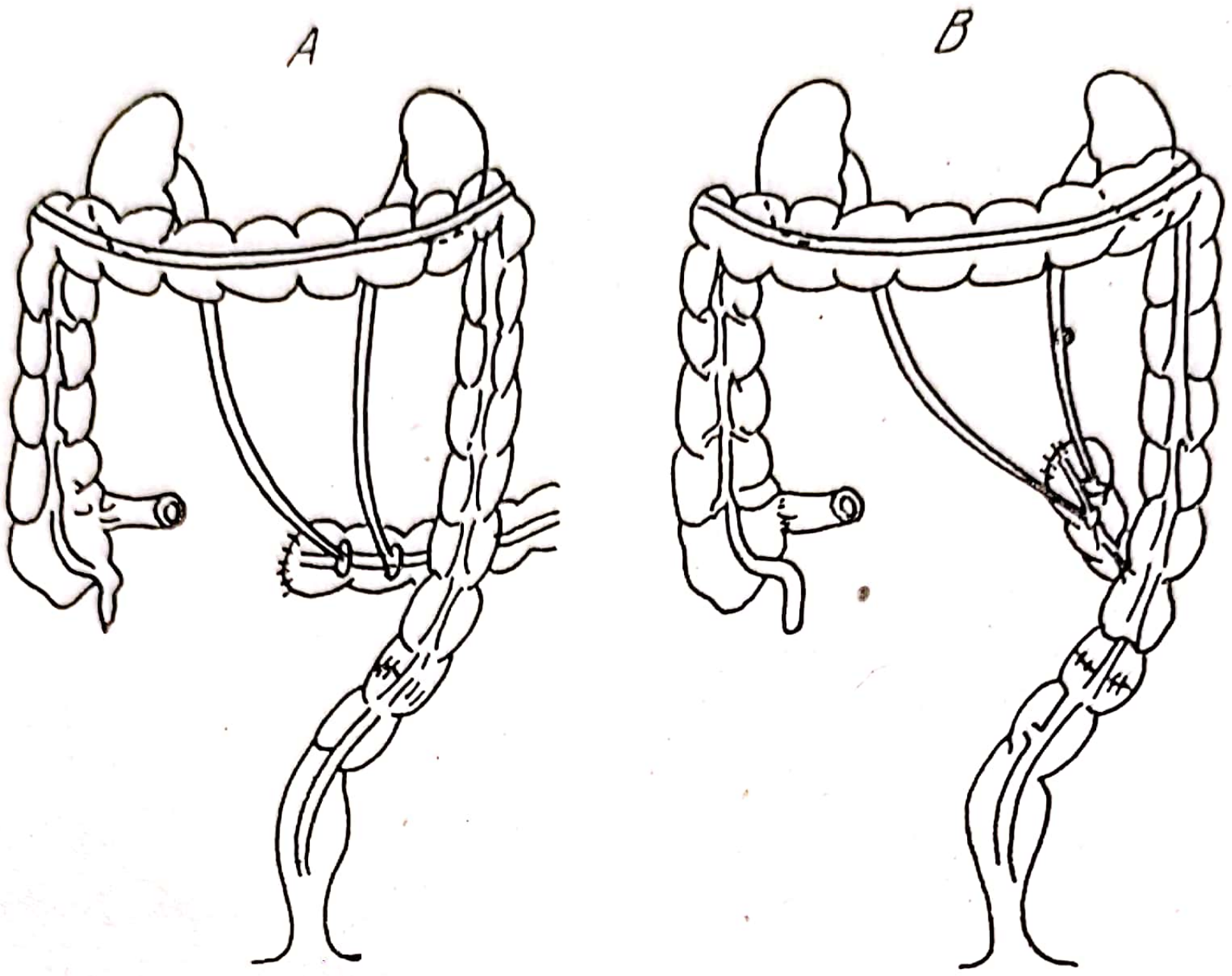

Fig. 12.53. Transformarea unei ureterostomii cutanate transsigmoidiene (*A*) în derivaţie internă, prin montaj în „Y" (*B*) (după Y. Melin şi J. Cendron).

Alte variante de extrofie

— Extrofia vezicală superioară se prezintă ca o hernie a mucoasei vezicale în vecinătatea ombilicului.

— Extrofia vezicală dublă se caracterizează prin fisuri ale mucoasei la polul superior şi inferior, restul aparatului urinar fiind normal.

— Extrofia vezicală inferioară a fost confundată cu un epispadias penopubic; a mai fost încadrată în complexul extrofie epispadias.

— Extrofia cloacală, se constată de obicei la copii prematuri şi se caracterizează prin două hemivezici, cu uretere separate de mucoasa intestinală. Anomalia este însoţită şi de alte malformaţii genitale şi osoase şi este incompatibilă cu o supravieţuire îndelungată.

Sindromul megavezică-megaureter

Este o anomalie congenitală caracterizată prin existenţa unei vezici cu capacitate mult peste normal (800—1 000 ml) cu pereţii îngroşaţi, cu contracţie ineficace şi uretere dilatate, cu traiect intramural scurt, orificii ureterale întredeschise şi reflux vezicoureteral constant. Nu se găsesc semne de obstrucţii subvezicale iar contracţiile ureterale sînt şi ele defectuoase şi ineficiente.

Cauza anomaliei este necunoscută, se pare că este însoţită de dezvoltarea incompletă a trigonului.

Simptomatologia, necaracteristică, se manifestă prin micţiuni rare şi în cantitate mare, alteori prin micţiune în mai multe etape datorită contracţiei ineficace a vezicii. Clinic bolnavii prezintă glob vezical, infecţie cronică a aparatului urinar. În anumite situaţii apar semne de insuficienţă renală sau, ca prim semn, retenţia de urină.

Diagnosticul se pune pe urografie care arată atonia căilor de excreţie superioare şi vezica enormă (fig. 12.54) cu reflux vezicoureteral. La cistocopie colul normal şi orificiile ureterale sînt beante.

Tratamentul este necodificat. Infecţia urinară trebuie tratată cu antibiotice şi chimioterapice; se va recomanda bolnavului să-şi golească vezica cît mai des şi în 2—3 timpi pentru evacuarea urinei şi din uretere. Sonda *à demeure* şi cistectomia calotei, operaţii antireflux, rezecţia colului au fost recomandate, dar au rezultate neconcludente.

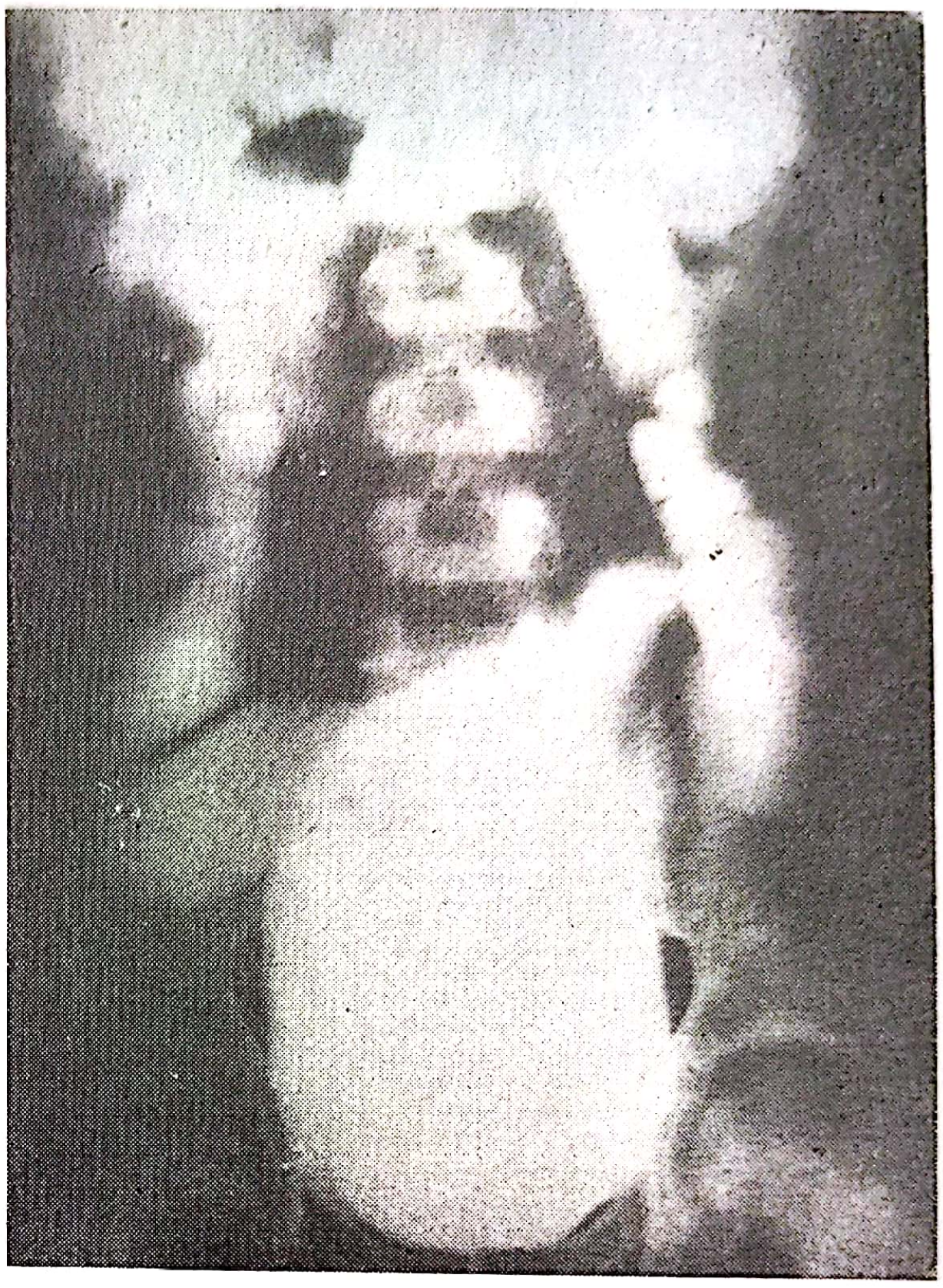

Fig. 12.54. Urografie cu perfuzie; sindrom megavezică, megaureter.

ANOMALIILE URETREI

Embriologic, uretra derivă dintr-o lamă epitelială care se găseşte pe faţa inferioară a tuberculului genital şi din cutele genitale ce pornesc de pe marginile sinusului urogenital şi merg pînă la gland. Lama epitelială se resoarbe ulterior iar cutele genitale se unesc pe linia mediană şi dau naştere uretrei.

Anomaliile uretrei au atras atenţia mai puţin, pentru că unele duc la obstrucţii grave, incompatibile cu viaţa, altele trec neobservate şi altele dau tulburări necaracteristice, care sînt puse pe seama altor cauze.

ABSENŢA CONGENITALĂ A URETREI

Este dată de persistenţa dopului cloacal şi de lipsa tuberculului genital. Urina se elimină prin comunicări anormale între vezică şi rect, prin fistule vezico-ombilicale. În general sînt anomalii rare iar pacienţii supravieţuiesc puţin.

Sindromul megavezică-megaureter

Este o anomalie congenitală caracterizată prin existența unei vezici cu capacitate mult peste normal (800—1 000 ml) cu pereții îngroșați, cu contracție ineficace și uretere dilatate, cu traiect intramural scurt, orificii ureterale întredeschise și reflux vezicoureteral constant. Nu se găsesc semne de obstrucții subvezicale iar contracțiile ureterale sînt și ele defectuoase și ineficiente.

Cauza anomaliei este necunoscută, se pare că este însoțită de dezvoltarea incompletă a trigonului.

Simptomatologia, necaracteristică, se manifestă prin micțiuni rare și în cantitate mare, alteori prin micțiune în mai multe etape datorită contracției ineficace a vezicii. Clinic bolnavii prezintă glob vezical, infecție cronică a aparatului urinar. În anumite situații apar semne de insuficiență renală sau, ca prim semn, retenția de urină.

Diagnosticul se pune pe urografie care arată atonia căilor de excreție superioare și vezica enormă (fig. 12.54) cu reflux vezicoureteral. La cistocopie colul normal și orificiile ureterale sînt beante.

Tratamentul este necodificat. Infecția urinară trebuie tratată cu antibiotice și chimioterapice; se va recomanda bolnavului să-și golească vezica cît mai des și în 2—3 timpi pentru evacuarea urinei și din uretere. Sonda *à demeure* și cistectomia calotei, operații antireflux, rezecția colului au fost recomandate, dar au rezultate neconcludente.

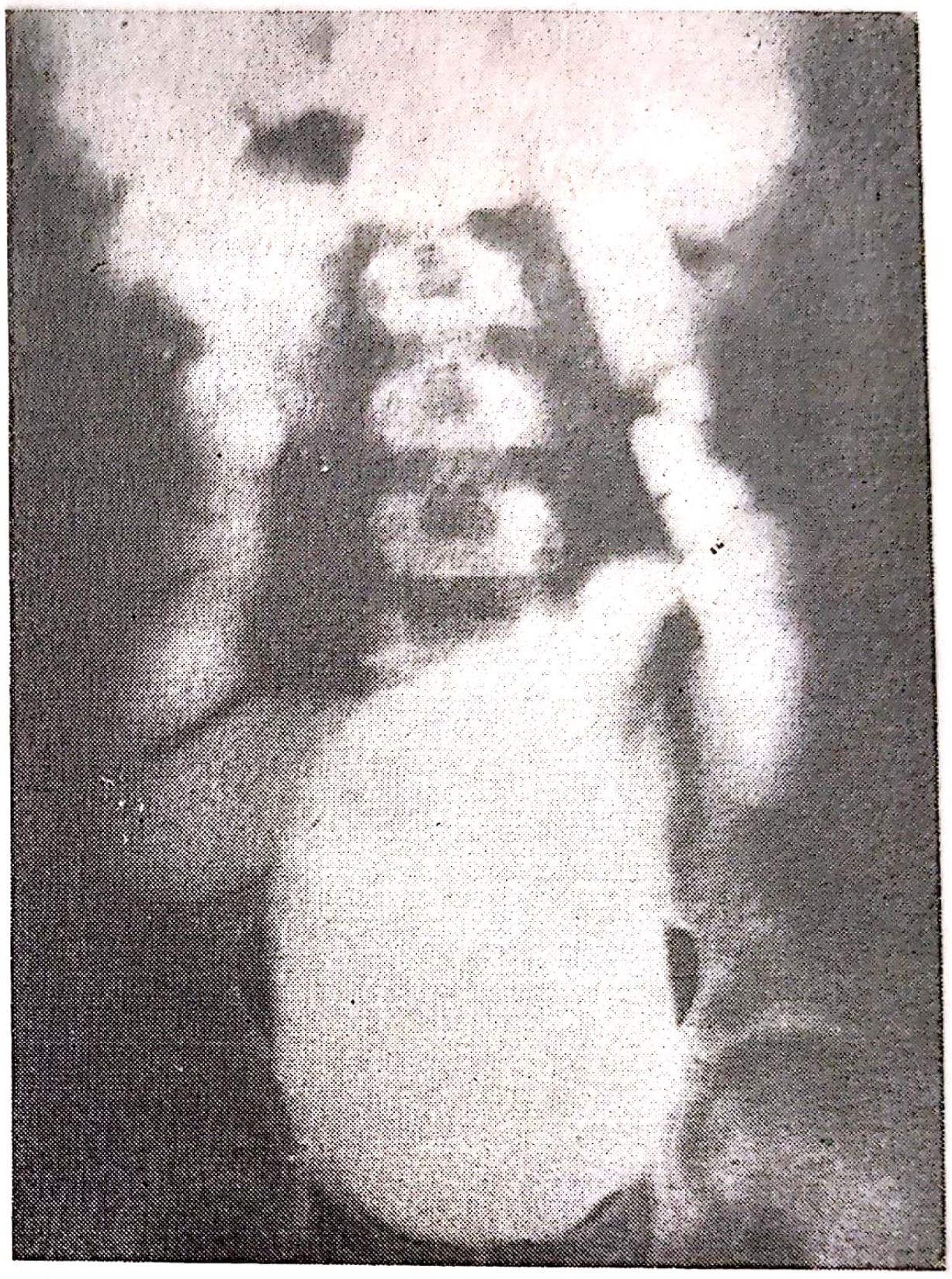

Fig. 12.54. Urografie cu perfuzie; sindrom megavezică, megaureter.

ANOMALIILE URETREI

Embriologic, uretra derivă dintr-o lamă epitelială care se găsește pe fața inferioară a tuberculului genital și din cutele genitale ce pornesc de pe marginile sinusului urogenital și merg pînă la gland. Lama epitelială se resoarbe ulterior iar cutele genitale se unesc pe linia mediană și dau naștere uretrei.

Anomaliile uretrei au atras atenția mai puțin, pentru că unele duc la obstrucții grave, incompatibile cu viața, altele trec neobservate și altele dau tulburări necaracteristice, care sînt puse pe seama altor cauze.

ABSENȚA CONGENITALĂ A URETREI

Este dată de persistența dopului cloacal și de lipsa tuberculului genital. Urina se elimină prin comunicări anormale între vezică și rect, prin fistule vezico-ombilicale. În general sînt anomalii rare iar pacienții supraviețuiesc puțin.

OBLITERAREA CONGENITALĂ A URETREI

Se caracterizează prin zone limitate de imperforaţie la nivelul joncţiunii uretrovezicale (Kruger 1931) a uretrei membranoase (May 1949) sau a uretrei peniene (Menegaux 1934).

Existenţa unui obstacol în calea eliminării urinei încă din viaţa intrauterină produce perturbări grave în căile urinare supraiacente. De obicei la bolnavii care supravieţuiesc, eliminarea urinei se face prin fistule vezico- sau ureterorectale sau ale uracei. Clinic, obstacolul se manifestă prin glob vezical şi imposibilitatea de cateterizare a uretrei.

Tratamentul constă în cateterizarea uretrei care, făcut cu o sondă rigidă, poate rupe obstacolul dacă acesta se prezintă ca o membrană subţire. Cînd obstacolul este de nepătruns, devine necesară derivarea urinei. Ca tratament de urgenţă, se practică puncţia vezicală suprapubiană pînă la rezolvarea cazului într-un serviciu de specialitate. Prognosticul ţine în primul rînd de gradul de afectare a funcţiei renale.

STRICTURILE URETRALE CONGENITALE

Sînt caracterizate prin existenţa unui diafragm subţire sau a unei porţiuni de uretră cu calibrul micşorat pe parcursul a cîţiva milimetri. Cel mai frecvent porţiunea stenozată se localizează la nivelul meatului, situaţii cînd se asociază adesea hipospadias; se întîlnesc însă şi stenoze la toate nivelurile: peniene, bulboperineale sau pe uretra posterioară. La acelaşi bolnav pot coexista mai multe stricturi şi chiar o stenoză care să intereseze toată uretra.

Simptomatologia depinde de localizarea stenozei şi de calibrul uretrei. Simptomatologia stricturilor largi trece neobservată şi complicaţiile septice sau cele date de stagnarea urinei deasupra obstacolului sînt cele care atrag atenţia. În alte cazuri semnele de afectare renală: puseurile de pielonefrită sau puseurile de insuficienţă renală atrag atenţia asupra obstacolului uretral. În general însă simptomatologia este dominată de disurie, polakiurie, usturimi la micţiune, jet deformat, picătură cu picătură etc.

Diagnosticul îl pune examenul radiologic: uretrografia micţională şi cea retrogradă, mai puţin cinematografia şi dacă e posibil, uretroscopia.

Tratamentul. Unele stricturi se pretează la dilataţia uretrală, manevră care nu trebuie efectuată decît după evaluarea corectă a leziunilor. Uretrotomia internă cu uretrotomul cu viziune directă (Sachse) reprezintă un progres în chirurgia uretrei, cu condiţia ca manevrele să fie efectuate cu prudenţă şi de un specialist versat. Stricturile strînse şi întinse necesită rezecţia blocului fibros şi anastomoza cap la cap a bonturilor uretrale, intervenţie efectuată de obicei sub protecţia cistostomiei. În formele întinse se face uretroplastie de tipul Johanson, Turner—Warwrik, Blandy etc. Stenozele de meat se rezolvă prin meatotomii sau meatoplastii.

HIPERTROFIA CONGENITALĂ DE VERU MONTANUM

Afecţiunea a fost descoperită rar poate şi datorită metodelor de explorare imperfecte. Bolnavii au fenomene de obstrucţie uretro-cervicală cu răsunet asupra aparatului urinar supraiacent.

Examenele histologice efectuate pe piesele recoltate postmortem şi mai rar postoperator au arătat că nu este vorba de inflamaţie ci de hipertrofie fără alte alterări histologice ale *veru montanum*-ului. Diagnosticul se pune pe cistouretrografie care arată o dilataţie marcată a uretrei la acest nivel sau pe uretroscopie. Uneori apar pe clișeele radiografice defecte de umplere datorită tumefacției ce deformează lumenul uretral. La urografie apar dilatațiile date de obstrucțiile aparatului urinar inferior.

Tratamentul constă în electrorezecție sau fulgurare de *veru montanum* pe cale endoscopică sau transvezicală.

DIVERTICULII CONGENITALI AI URETREI ANTERIOARE

Se prezintă sub două forme : a) pungi sacciforme de diferite dimensiuni ce comunică cu uretra prin orificii mici, situate de obicei ventral ; b) comunicări largi între pungile diverticulare și uretră ; rezultă de fapt o uretră voluminoasă în totalitate. Nesbit a numit acest tip de diverticul „megalouretră“. Abeshouse explică în mai multe feluri apariția acestor diverticuli : fie tulburări în dezvoltarea unuia sau a mai multor elemente ce compun țesutul uretral, fie leziuni congenitale obstructive ale uretrei anterioare sau dilatații chistice ale peretelui ventral uretral ce comunică cu lumenul uretrei. Dilatațiile sînt uneori însoțite de stricturi uretrale care prin obstacolul care-l dau în eliminarea urinei favorizează stagnarea ei în pungi și creșterea acestora ca și complicații septice la nivelul lor.

Clinic, caracteristică uretrocelelor este pierderea de urină după micțiune. Aceasta se datorește umplerii pungilor cu urină și evacuării lor treptate, după urinarea normală. Aspectul urinei este de obicei tulbure. În timpul umplerii ei, punga poatea fi simțită prin palparea perineului ca o tumefacție ce poate fi golită prin presiune manuală.

Complicațiile sînt în general septice : pungile se infectează și golesc urină purulentă în uretră, se produc fenomene inflamatorii locale, supurații periuretrale, urina care stagnează favorizează apariția calculilor. Pungile pline pot comprima și uretra și dau astfel tulburări de evacuare. Supurațiile se pot deschide în perineu și provoca fistule uretroperineale.

Diagnosticul se pune pe examenul radiologic. Cînd comunicarea permite uretrografia de profil, imaginea radiologică este edificatoare. Uretroscopia cu uretroscopul completează examenul radiologic dacă acesta este neconcludent ; se pot pune astfel în evidență orificiul de comunicare și eventual falduri ale mucoasei. Examenul instrumental este adesea greu de efectuat sau chiar imposibil. În aceste situații se poate face apel la explorarea radiologică a uretrei sub ecran, după umplerea ei cu substanță de contrast.

Tratamentul ; în megalouretră Nesbit recomandă efectuarea unei incizii în șanțul balanoprepuțial cu disecția pielii în manșon spre rădăcina penisului, disecția uretrei alungite și scurtarea ei cu resuturarea la gland pe sondă uretrală și readucerea manșonului de piele prin refacerea bursei din șanțul balonoprepuțial. În felul acesta s-ar evita apariția fistulelor.

În diverticulii sacciformi deschiderea largă a comunicării uretro-diverticulare pe cale endoscopică a dat rezultate bune uneori ; altfel, disecția pungii la vedere și rezecția cu închiderea comunicării constituie intervenția clasică. Pentru asigurarea reușitei este bine să se facă cu derivație prealabilă de urină. În cazul apariției fistulelor, acestea trebuie tratate după una din metodele folosite pentru hipospadias, bineînțeles dacă punga diverticulară a fost eliminată.

URETRE DUBLE ȘI URETRE ACCESORII

Sînt anomalii rare dar importante pentru tratamentul infecțiilor uretrale și al tulburărilor de micțiune, în special al pierderilor de urină. Există mai multe variante :

Uretra dublă totală a fost constatată foarte rar. Bolnavii pot urina normal sau pot prezenta incontinență nocturnă, jet dublu (fig. 12.55), secreții uretrale. La uretrografii, unica explorare utilă, s-au descoperit : o uretră normală și cealaltă cu deschidere hipospadă peniană ; sau uretră normală cu cealaltă vărsîndu-se în șanțul balonoprepuțial. Tratamentul a fost necesar numai la unii dintre bolnavi și a constat în excizia sau electrocoagularea traiectului anormal.

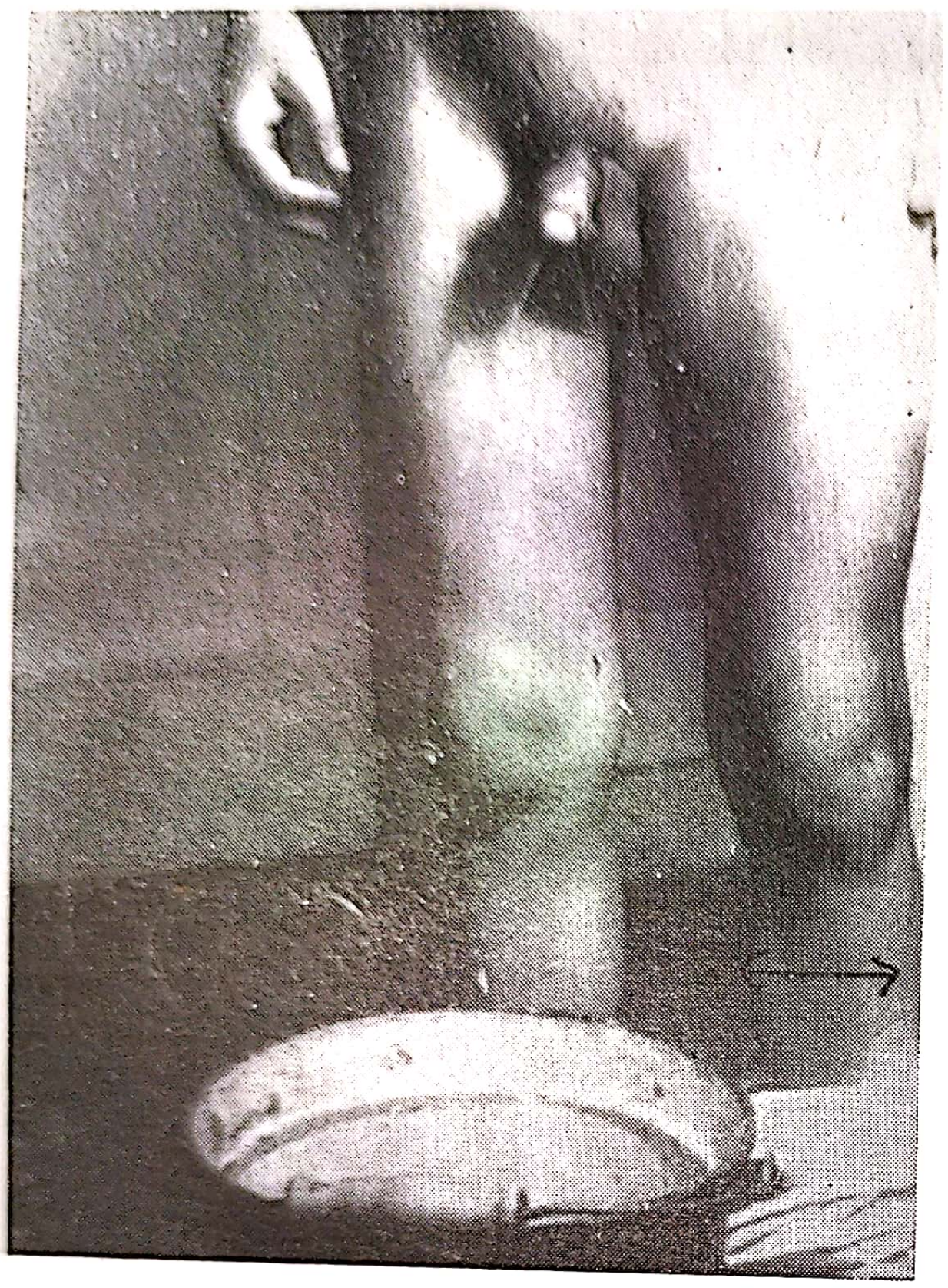
Fig. 12.55. Bolnav cu uretră dublă și jet dublu de urină.

În literatura de specialitate au fost citate cîteva cazuri de uretre duble la femeie ;

Uretra normală cu uretră accesorie oarbă. Au fost găsite uretre cu deschidere în meatul normal, pe gland, în șanțul balonoprepuțial etc. Simptomele au apărut o dată cu infectarea canalului accesoriu anormal. Canalele au fost excizate, puse *à plat* și chiuretate sau distruse prin electrocoagulare ;

Uretra accesorie incompletă comunicînd cu uretră normală. Sînt uretre în „Y“, normale pe o porțiune și terminate cu două canale. În timpul micțiunii urina este eliminată prin două jeturi. Nu toate uretrele accesorii necesită tratament (Waterhouse).

VALVELE URETRALE POSTERIOARE

Definiție. Sînt falduri mucoase situate în uretra posterioară ce pornesc din regiunea distală a *veru montanum*-ului și se inseră pe peretele anterior al uretrei, aproape de joncțiunea membranoasă. Caracteristica acestei anomalii este că valvele uretrale constituie un obstacol important pentru eliminarea urinei dinspre vezică ; fiind antrenate de fluxul urinar formează un diafragm cu disecție oblică și deschidere ovală, în timp ce, o sondă sau un lichid introduse pe uretră retrograd nu întîmpină nici o rezistență. În *etiopatogenia valvelor* s-au emis mai multe ipoteze : persistența membranei urogenitale (Bazỳ), regresul incomplet al *cristei uretralis* (Stephens), anomalii în dezvoltarea sistemului Wolffian și Mülerian (Lowsley) etc.

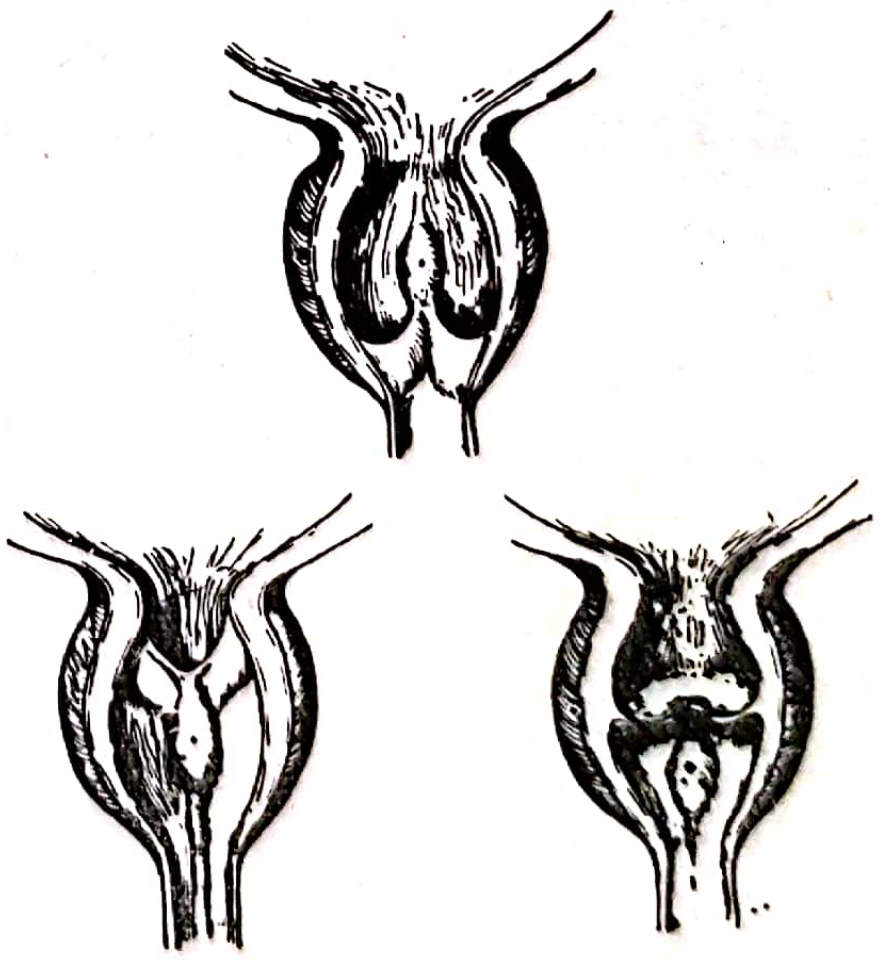
Fig. 12.56. Clasificarea valvelor uretrale (Young), (după Waterhouse).

Young a propus clasificarea valvelor uretrale în trei tipuri (fig. 12.56) :

— tipul 1 : valve ce pornesc în jos și posterior de la *veru montanum* ;

— tipul 2: valve ce pleacă de la *veru montanum* spre gîtul vezicii;

— tipul 3: membrană ce nu ține de *veru montanum* cu un orificiu central ca un diafragm.

Deși nu toți autorii sînt de acord cu această clasificare, se consideră că cele mai frecvente cazuri țin de tipul 1.

Obstrucția dată de valve determină modificări ale rinichiului, ureterelor, vezicii și uretrei deasupra obstacolului.

Semnele clinice sînt date de gradul de obstrucție și afectare a aparatului urinar supraiacent leziunii: disurie marcată, vezică de stagnare; uneori apar semne de insuficiență renală, de infecție a aparatului urinar, hematurii, enurezis etc.

Diagnostic. La un copil cu semne de obstrucție subvezicală, diagnosticul de valve uretrale posterioare se pune pe examenul radiologic și endoscopic, uretrografia retrogradă fiind insuficientă.

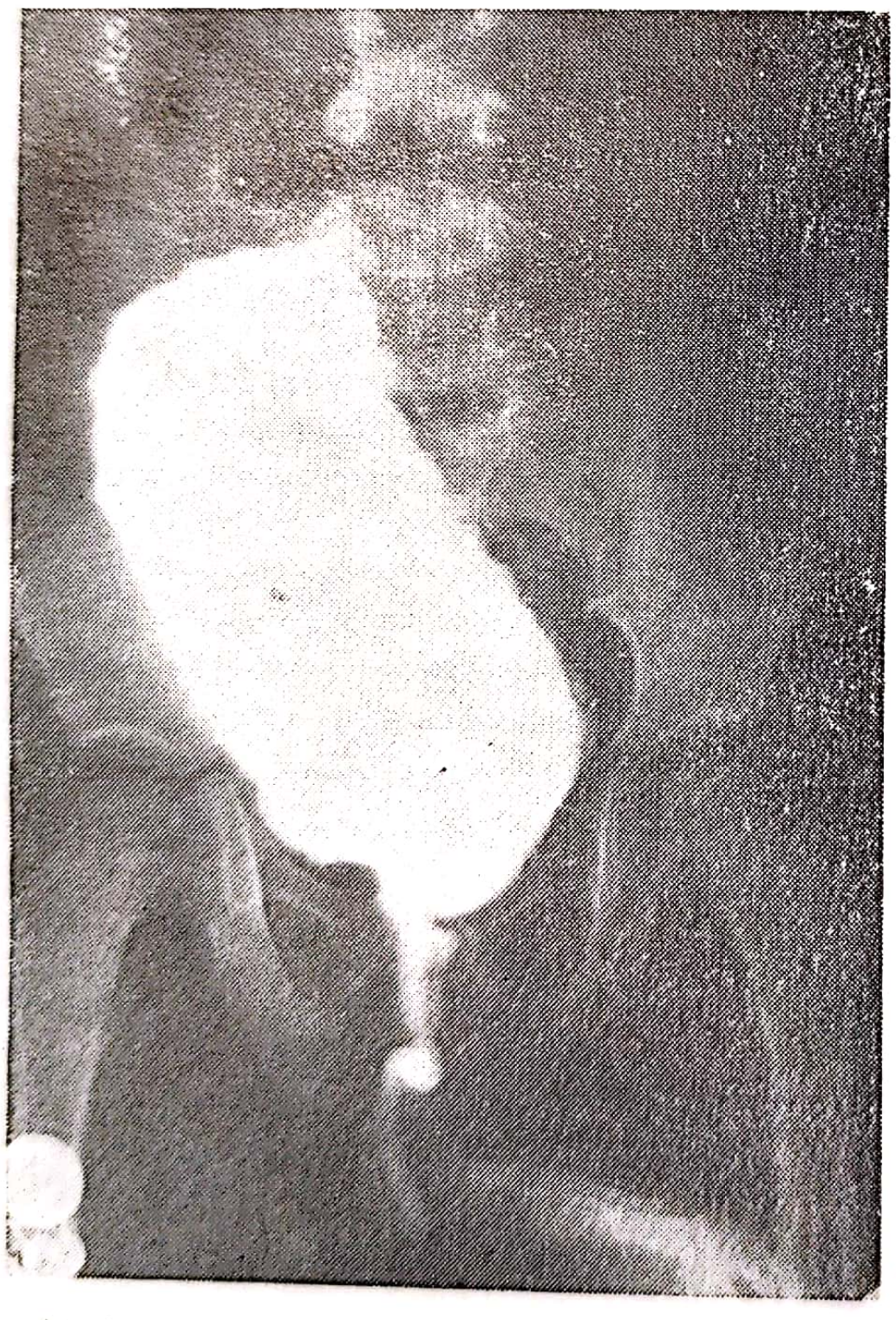

Fig. 12.57. Valvă a uretrei posterioare — cistografie micțională.

Cistouretrografia micțională furnizează datele cele mai utile (fig. 12.57).

Semnul radiologic caracteristic este dilatația uretrei proximal de valvă și umplerea slabă a uretrei distal. Uneori dilatația uretrei prostatice este așa de mare, încît ea face cavitate comună cu vezica. Concomitent se observă aproape în toate cazurile reflux vezico-uretral și semne de suferință vezicală: perete hipertrofiat, celule și coloane sau chiar diverticuli. Valvele uretrei posterioare au drept caracteristică o umbră negativă la locul unde se întrerupe dilatația și începe imaginea mai slabă a uretrei anterioare. Semnele radiologice nu trebuie confundate cu cele date de valvele uretrale anterioare, de stricturile uretrale, stenozele de meat, vezica neurologică etc.

La examenul cu panendoscopul valvele apar ca și corzile vocale la laringoscopie. Dinamica lor se observă mai bine după umplerea vezicii și golirea ei prin instrumentul introdus sub *veru montanum*, moment în care se vede coaptarea marginilor valvelor pe linia mediană.

Tratamentul se aplică în funcție de starea biologică a pacientului. Waterhouse enumeră patru soluții terapeutice:

— distrugerea valvei prin vezică, intervenție cu sau fără secționarea simfizei (Gross); noi am utilizat această operație cu deschiderea uretrei posterioare pe cale retrosimfizară;

— distrugerea valvelor prin trecerea de sonde dure prin vezică, după cistotomie (Young);

— rezecția valvelor pe cale perineală (Higgins, Williams și Nash);

— rezecția valvelor pe cale endoscopică transuretral (Campbell, Kyellbery, Forsyth etc.).

Rezecția endoscopică a rămas metoda cea mai folosită în ultima vreme, rezectorul fiind introdus pe uretra anterioară sau pe cale perineală. În cazurile cu insuficiență renală s-a recomandat în prealabil reechilibrarea bolnavului prin dializă renală sau peritoneală, sondă uretrală sau derivare de urină (Waterhouse).

În timpul rezecției endoscopice se vor lua în considerare atitudinea față de *veru montanum*, colul vezical și sfincterul intern. După rezecție trebuie urmărită evoluția vezicii, a refluxului și a eventualelor ureterohidronefroze care se reduc încet. Tratamentul infecției este foarte important.

După rezecția valvelor uretrale posterioare aproape la o treime din pacienți se obține controlul normal al micțiunii, o treime rămîn cu incontinență ; dintre ceilalți, unii prezintă control parțial care se poate ameliora cu vîrsta, iar alții nu beneficiază de tratament, diagnosticul fiind pus prea tîrziu (Donald Smith).

FISTULELE URETRORECTALE CONGENITALE

De obicei nu sînt unicele malformații. Copiii au și imperforații anale cu eliminări de gaze și fecale prin urină.

Tratamentul chirurgical este adesea foarte delicat și necesită rezolvarea separată a pierderii de substanță uretrală și a leziunii rectale sub protecția cistostomiei și colostomiei.

HIPOSPADIASUL

Definiție. Anomalia constă în deschiderea meatului uretral pe fața inferioară a penisului.

În mod normal uretra masculină are dublă origine embriologică : din mugurele genital se dezvoltă fosa naviculară și din cutele genitale, restul uretrei. Acestea se unesc începînd cu săptămîna a 10-a de viață intrauterină. Anomalia rezultă din creșterea incompletă a mugurilor genitali combinată și sudura incompletă a cutelor genitale. Corpul spongios care se dezvoltă o dată cu uretra, se oprește în evoluție și este înlocuit cu o lamă de țesut fibros care ține penisul încurbat în jos.

După locul deschiderii orificiului uretral hipospadiasul este :

— *hipospadias balanic* : este forma cea mai ușoară a anomaliei. Meatul, situat în șanțul balanoprepuțial, este adesea stenozat, din care cauză jetul de urină este deformat. Bolnavul nu prezintă deformare a penisului iar erecția este normală. De cele mai multe ori nu necesită corectare chirurgicală decît din considerente estetice ; operația nu își atinge întotdeuna scopul ;

— *hipospadias penian sau penoscrotal* : uretra se deschide într-un punct pe fața ventrală a penisului. Acesta este scurtat și recurbat, din care cauză micțiunea și erecția sînt defectuoase (fig. 12.58).

— *hipospadias perineoscrotal*: este caracterizat prin aspectul vulviform al perineului — penisul este redus de volum, uretra apare ca un șanț mucos care separă scrotul în două cute longitudinale, cu testiculele adesea ectopice. În asemenea situații micțiunea se face în poziție șezînd iar erecția este deficitară.

La femeie au fost descrise uretre care se deschid pe peretele vaginal anterior și se prezintă ca niște fistule vezico-uretro-vaginale cu incontinență de urină sau stenoză a meatului uretral hipospad.

Diagnosticul, ușor de pus, se pune pe aspectul exterior al organelor genitale dar trebuie completat cu explorarea întregului aparat urinar, pentru punerea în evidență a eventualelor anomalii asociate.

Tratamentul, chirurgical, are ca obiectiv asigurarea micțiunii și erecției normale. Aceasta se realizează prin redresarea și modelarea penisului și confecționarea unei uretre care să aibă calibru satisfăcător și a unui „neomeat“ la nivelul glandului.

În hipospadiasul balanic cu stenoze de meat la care dilatațiile nu sînt eficiente, este necesară meatoplastia. Intervenția coboară puțin orificiul uretral. Pentru aducerea la nivelul glandului a meatului uretral se folosesc tehnica

Ombrédane sau Mathieu, cu rezultate postoperatorii bune. În celelalte forme de hipopadias operațiile plastice sînt absolut necesare. Operația de refacere a uretrei trebuie precedată de o intervenție de redresare a penisului.

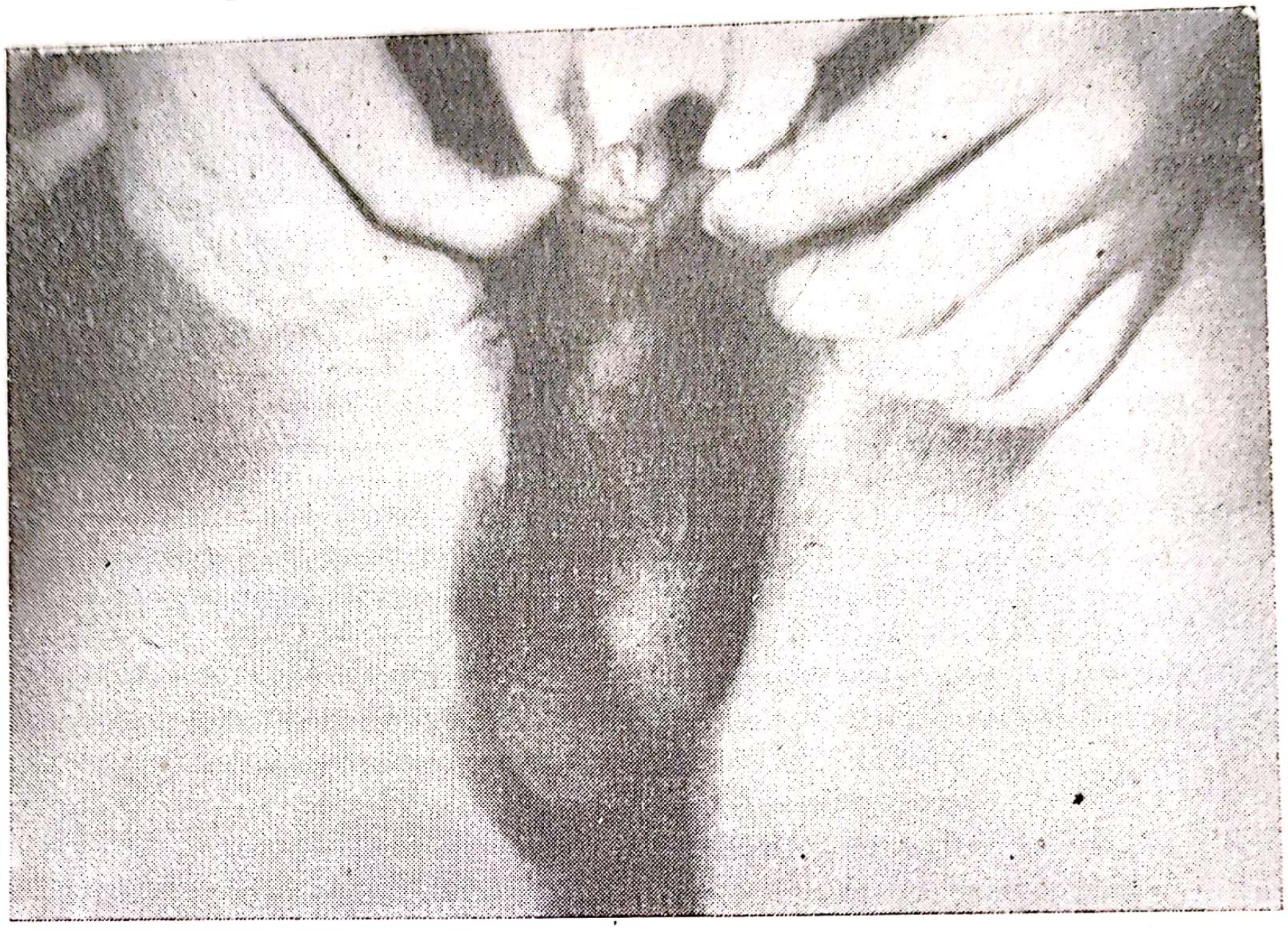

Fig. 12.58. Hipospadias penian anterior.

Vîrsta optimă pentru operația de redresare se situează între 4 și 6 ani ; după minimum 6 luni se face operația plastică. Dacă redresarea nu s-a realizat corect, intervenția de redresare trebuie repetată.

Instrumentarul și materialul de sutură trebuie să fie adecvate unei chirurgii delicate, hemostaza trebuie să fie minuțioasă, să se evite un cauter care necrozează țesuturile (se recomandă microcauter și eventual agenți vasoconstrictori de tipul soluției diluate de adrenalină aplicată local).

Intervențiile trebuie efectuate sub protecția derivației de urină pe o uretră verificată prealabil pentru stricturi sau alte obstacole la nivelul colului vezical.

La intervenția de redresare a penisului rezecția țesutului fibros trebuie făcută pînă la albuginee. Meatul uretral trebuie eliberat de aderențe, manevră care îl depărtează și mai mult de gland.

Reconstrucția uretrei folosește pielea penisului sau a scrotului după distrugerea sistemului pilos. S-au recomandat și grefe venoase sau arteriale dar nu au dat rezultate bune.

Grefele pediculate din pielea prepuțului sau a penisului (Chocholka, Rochet, Davies) sau grefa liberă (Novè-Jasserand, Puigvert) și introduse prin tunele efectuate cu trocarul spre vîrful glandului se stenozează, se încrustează cu săruri sau se sfacelează.

Operația recomandată de Denis Browne, bazată pe observația că un lambou cutanat dreptunghiular îngropat subcutan (Duplay) formează un conduct epitelizat, a dat rezultate satisfăcătoare și este utilizat în majoritatea formelor de hipospadias penian sau penoscrotal (fig. 12.59). Intervențiile care utilizează

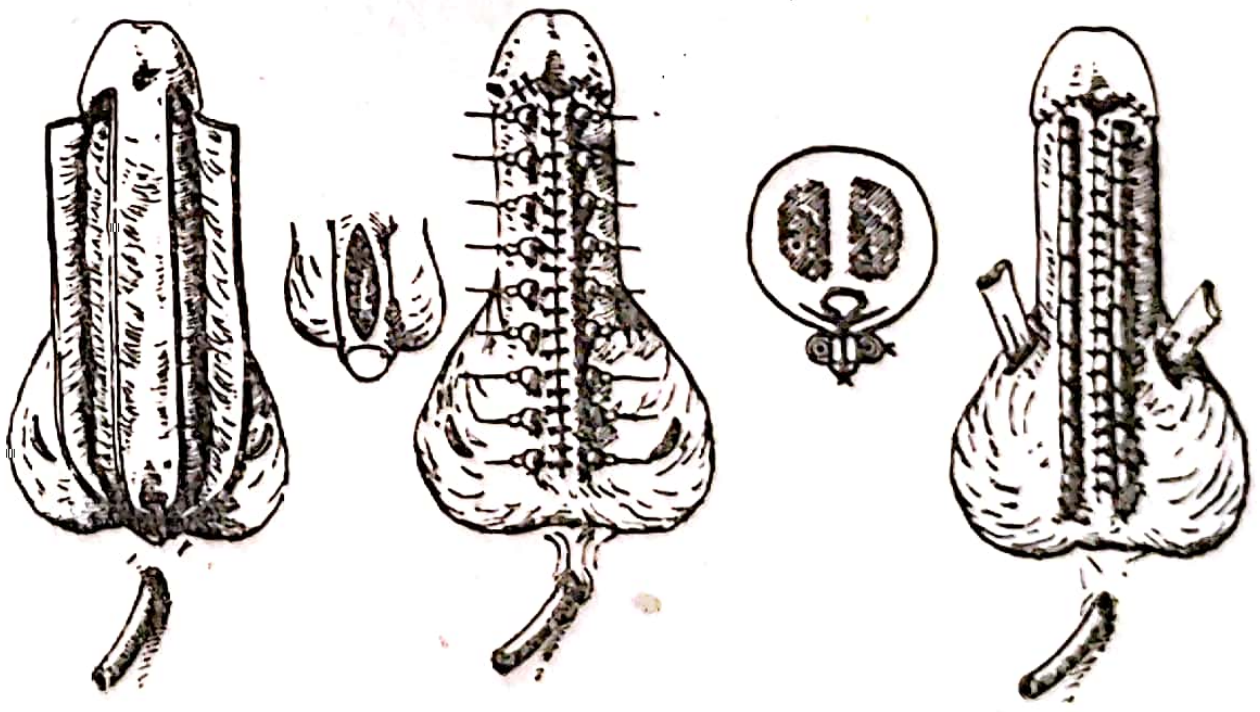

Fig. 12.59. Operația Denis Browne în hipospadiasul penoscrotal (după Culp și McRoberts).

pielea scrotului au fost realizate prin tehnicile lui Cecil, Culp, Michalovski-Modelski, Devine Horton).

Numărul mare de tehnici propuse pentru corectarea hipopadiasului, ca și unele complicații postoperatorii (hematoame, infecții, fistule) care necesită reintervenții, pledează pentru alegerea unui procedeu adecvat fiecărui caz și pentru acuratețea actului chirurgical.

EPISPADIASUL

Definiție. Este o anomalie caracterizată prin deschiderea uretrei pe fața dorsală a penisului, la o distanță mai mică sau mai mare de gland.

Embriologic este consecința aceleiași tulburări de dezvoltare ca și extrofia vezicală, și anume defect de interpunere a mezodermului la nivelul unde se formează tuberculul genital.

Frecvența afecțiunii este de aproximativ 1/30 000 nou-născuți și de 5/1 la băieți față de fetițe.

Deformările musculoscheletale constînd în separarea oaselor pubiene și depărtarea mușchilor drepți abdominali însoțesc epispadiasul, în funcție de severitatea leziunii.

Forme clinice. Există trei forme de epispadias:

— tipul balanic — orificiul uretral se află situat în partea dorsală a șanțului balanoprepuțial — defectul se întinde de la meat pînă la coroana glandului. Pacientul este continent și simfiza, normală;

— tipul penian — meatul se deschide în porțiunea dorsală a penisului, între gland și rădăcina penisului. Penisul este scurt, curbat, o mare porțiune a uretrei pendulare formează un jgheab între corpii cavernoși. Bolnavul nu are leziuni ale scheletului și nici incontinență;

— tipul penopubic. Este însoțit frecvent dar nu întotdeauna de incontinență. În unele situații se observă și un grad minim de extrofie, mucoasa vezicală prolabînd prin gîtul deschis al vezicii. La băieți scrotul este bifid. La fetițe s-a descris o formă subsimfizară, una retrosimfizară și alta clitoridiană; clitorisul este dedublat iar uretra apare ca un jgheab. Anomalia este frecvent însoțită de dehiscență a simfizei pubiene.

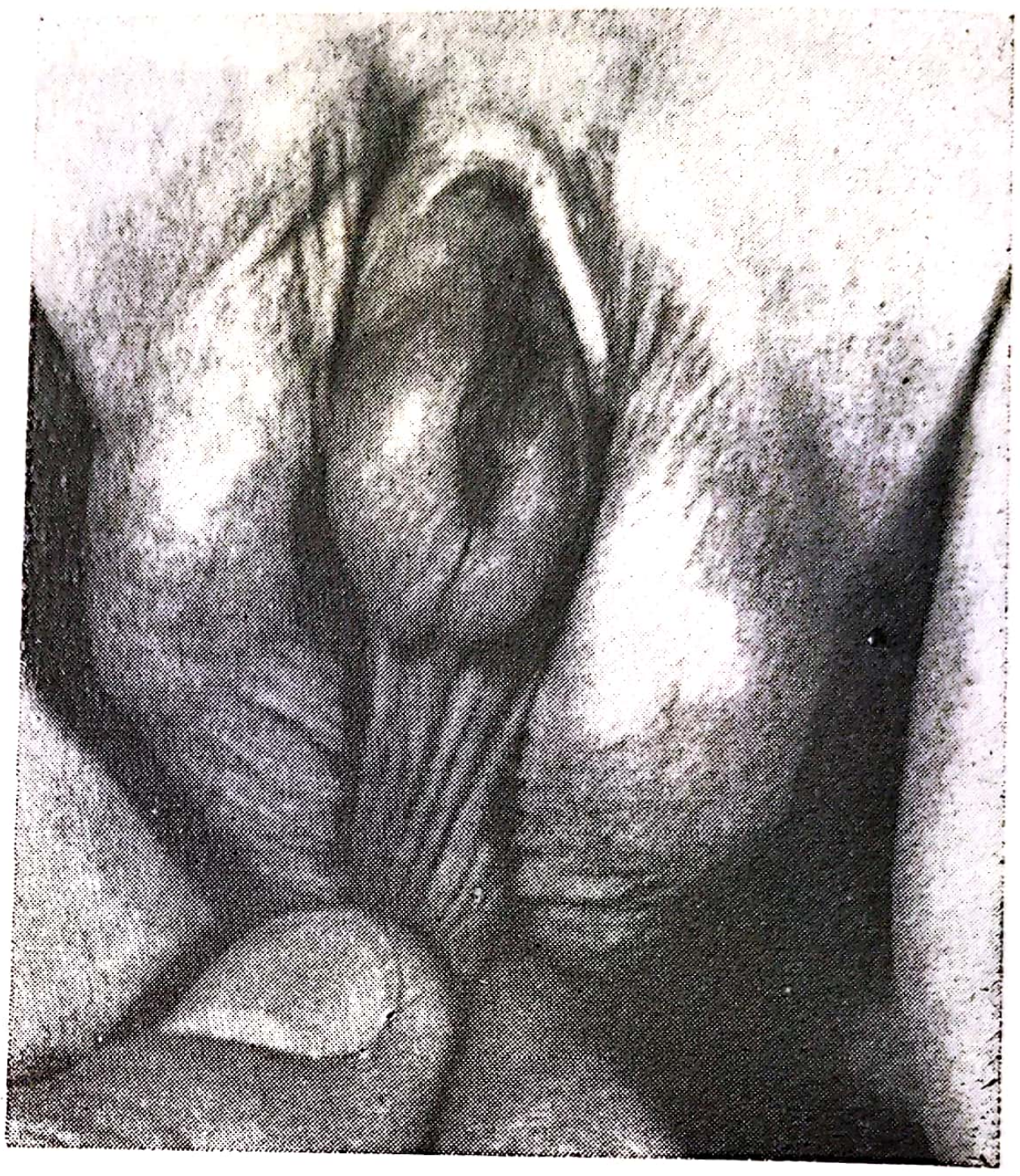

Fig. 12.60. Epispadias penopubic (după Marshall-Muecke).

Diagnosticul se pune pe semnele clinice iar explorările complementare urmăresc punerea în evidență a aparatului urinar superior, a vezicii, a colului și a scheletului pentru a se hotărî conduita terapeutică.

Tratamentul are drept scop redresarea penisului, refacerea uretrei și suprimarea incontinenței.

Dacă bolnavul nu este incontinent, operațiile urmăresc refacerea uretrei după extirparea țesuturilor fibroase care țin penisul recurbat și atras spre simfiză. Pentru refacerea uretrei se folosesc fie operații plastice care utilizează pielea penisului (Duplay, Marion) sau grefe de uretră cu tunelizare (Nové-Jasserand, Tanagho). Dacă lungimea uretrei și direcția o permit, se procedează la trecerea ei printre corpii cavernoși, pe fața inferioară a penisului (Cantwel-Young) și transformarea epispadiasului în hipospadias, urmată de corectarea acestuia printr-un procedeu de uretroplastie (Denis Browne).

Mai delicate sînt procedeele de rezolvare a incontinenței : s-a recomandat reconstrucția colului vezical (Young) sau alungirea uretrei posterioare prin tunelizarea cu material din peretele vezical și suspendarea la simfiză în vederea asigurării continenței prin angulare cervicouretrală.

De altfel, în caz de eșec pot fi încercate și procedeele moderne de rezolvare a incontinenței (injecții cu teflon în perineu, în țesutul periuretral, în jurul colului vezical, după procedeul Kaufman).

La femeie s-au preconizat de asemenea reconstrucții ale uretrei (Davies, Dees), în vederea alungirii și angulării uretrei.

În situații disperate, toate procedeele de derivare a urinei pot fi folosite (sondă *à demeure*, ureterosigmoidostomie, derivarea urinei la piele, direct sau mediat).

ENUREZISUL

Este o tulburare a copilului caracterizată prin micțiuni involuntare în timpul somnului, tulburare care nu ține de anomalii congenitale sau cîștigate care să fie însoțite de pierdere de urină. Este de fapt continuarea automatismului vezical al copilului mic.

La majoritatea copiilor controlul vezical se instalează începînd cu vîrsta de 3 ani, mai devreme la fetițe decît la băieți. La 6 ani cca 10% au enurezis, iar la 14 ani — 5% (Simonds).

În general 50% din cauze sînt de natură psihică, 30% par să țină de o incompletă maturizare a sistemului nervos sau de o disfuncție mioneurogenă a vezicii urinare, 20% sînt secundare unor boli organice.

Mulți copii cu enurezis funcțional dobîndesc controlul nocturn spontan, după vîrsta de 10 ani.

În cca 20% din cazuri, la 4—5 ani copilul poate pierde din nou urina în timpul nopții datorită unor traume psihice dar aceste pierderi sînt de obicei pasagere.

Etiologie. S-au incriminat mai mulți factori :

— **factori neuropsihici.** Majoritatea copiilor manifestă puerilism în comportare și metodele de constrîngere sau conflictele din mediul familial au ca rezultat perpetuarea obiceiului de a urina noaptea în pat. Starea de anxietate sau grija exagerată a părinților se transmite copiilor care reacționează astfel.

Electroencefalogramele efectuate la acești copii arată la cca 50% dintre ei trasee comparabile cu cele din epilepsie, ușoare tulburări de tip emoțional, aspecte de imaturitate. Educația joacă și ea un rol important. Spina bifida a fost considerată de Delbet responsabilă de enurezis ;

— *factori endocrini.* Enurezisul a fost etichetat expresia unor tulburări de cauză hipotalamică la copii cu polidipsie/poliurie, tulburări de termoreglare a extremităților. Copiii care au enurezis, urinează des în timpul zilei, ceea ce traduce o vezică iritabilă ce poate fi pusă pe seama unei excitări hipotalamice.

Tot pentru o dereglare hormonală pledează și faptul că unii copii enuretici prezintă sindroame adipozogenitale, ectopii testiculare, tulburări menstruale. La enuretici s-a constatat și lipsa hormonului antidiuretic, care ar fi consecința unei disfuncții hipofizare ;

— *factori urologici.* Unele anomalii ale aparatului urinar ar fi favorizate de enurezis : fimoze, obstrucții subvezicale latente, infecții ale aparatului urinar specifice și nespecifice, anomalii clitoridiene, polipi uretrali, litiaza aparatului urinar, *p*H urinar modificat etc. ;

— *focare epileptogene.* S-au descris factori care pot reprezenta spine iritative ce întrețin micțiunea involuntară nocturnă ca : vegetații adenoide, polipi nazofaringieni, parazitoză intestinală, hipertrofii amigdaliene, constipație cronică etc.

Semne clinice. Diagnostic. Copiii urinează cu jet normal în timpul zilei ; urina este limpede. Semnele fizice, analizele de laborator, urografia cu cistografie de secreție sînt normale. Uretra este permeabilă, vezica apare normală la cistoscopie. Curba manometrică poate arăta adesea o vezică hiperiritabilă, neinhibată. Efectuarea electroencefalografiei este obligatorie. O spina bifida evidențiată de radiografia de bazin nu este o leziune obligatorie și caracteristică în producerea enurezisului.

Aceste explorări elimină posibilitatea existenței unor anomalii ale aparatului urinar, a infecțiilor cronice a vezicilor neurologice cu *spina bifida* și a mielodisplaziilor cu reziduu vezical și infecții, elimină stenozele uretrale etc.

Complicațiile sînt mai mult de ordin psihic decît organic. Pedepsele și asprimea înrăutățesc starea psihică și prelungesc tulburările. Unii dintre copii rămîn și la vîrsta adultă cu tulburări de micțiune, mai ales polakiurie.

Tratamentul trebuie administrat copiilor care au trecut de 4—5 ani. Ca măsuri obligatorii se va reduce cantitatea de lichide seara și se va goli vezica înainte de culcare.

Copilul va fi sculat noaptea, la oră fixă o perioadă spre a-l obișnui să-și golească vezica conștient. Se vor înlătura spinele iritative — fimoze, infecții, vegetații adenoide, paraziți intestinali, modificarea *p*H-ului urinei.

Copilul va fi culcat pe tare, pentru ca somnul să nu fie profund ; copiii vor fi bine înveliți pentru că frigul declan- micțiuni involuntare.

Ca medicament se administrează copiilor Imipramină, (peste 6 ani). Se începe cu 25 mg seara, se crește doza pînă la 50 mg. De obicei 25 mg sînt suficiente.

Simpaticomimeticele calmează contracțiile detrusorului și cresc tonusul sfincterului uretrei (Efedrină, metilefedrină — 0,05 g, în funcție de vîrstă, de 2—3 ori/zi).

Parasimpaticoliticele fac somnul ușor, scad frecvența contracțiilor vezicale prin blocarea fibrelor postganglionare (tinctură de belladonă V—XV pic. la copii în vîrstă de 12—15 ani sau atropină).

Anticolinergicele (Bantin și Probantin) scad tonusul detrusorului și frecvența contracțiilor vezicale (15 mg, de 2—3 ori pe zi).

Lizidonilul acționează prin blocarea sinapselor ganglionare medulare (300—900 mg administrate în 5 prize, înainte de culcare) ; are efect favorabil la copilul enuretic mai mic de 6 ani.

Au mai fost folosite dar cu rezultate inconstante injecții epidurale cu 5—10 ml de ser fiziologic, de două ori pe lună, infiltrații perineale cu 50 cm de ser fiziologic, injecții retrorectale cu 100 cm^3 de ser fiziologic, cauterizarea mucoasei nazale pe sept sau cornetul inferior. La adulții cu *spina bifida* și enurezis s-a încercat laminectomia cu secționarea bridelor ce comprimă coada de cal.

De asemenea trebuie aplicate metode psihoterapice copiilor și părinților.

Copiii nu trebuie pedepsiți și speriați ci tratați cu blîndețe. Tratamentele prin sugestie sau hipnoză au dat unele rezultate în enurezisul fără leziuni organice, mai ales după vîrsta de 10 ani. Copiii pot rămîne cu o vezică iritabilă și cu o stare de anxietate care poate constitui ulterior cauza unor complexe sexuale.

ANOMALIILE ORGANELOR GENITALE LA BĂRBAȚI

ANOMALIILE PENISULUI

Penisul și clitorisul se dezvoltă din tuberculul genital. Anomaliile sînt consecința unor vicii de dezvoltare în săptămîna a 6-a a vieții embrionare. Anomaliile penisului se prezintă sub diferite aspecte, și anume :

— *agenezia penisului* este foarte rară și în multe cazuri asociată cu alte anomalii. De obicei rămîne totuși un rudiment de penis cu absența glandului. Dacă pacientul nu moare din cauza altor anomalii, uretra se deschide în perineu sau rect ;

— *hiperplazia penisului* (megalopenis) se întîlnește în hiperplaziile cortexului suprarenal ;

— *hipoplazia penisului* (micropenisul) s-a descris la copiii care au și alte semne de feminizare : sindromul adipozogenital, infantilismul, sau hipospadias și epispadias. S-a încercat aplicarea locală de pomezi cu testosteron propionat 5% și 17-cetosteroizi, cu rezultate slabe.

— *bifiditatea glandului* poate fi completă sau incompletă și însoțită și de o uretră divizată la același nivel ;

— *penisul dublu* (difalia) însoțește adesea o vezică dublă. Organele pot fi alăturate în sens orizontal sau suprapuse ; cele două uretre care-și însoțesc penisul sînt folosite fiecare pentru eliminarea urinei și spermei sau una pentru urină și cealaltă pentru ejaculare. Scrotul este separat iar testiculele, ectopice ;

— *penisul mascat sau îngropat* este un penis scurt, acoperit în aceeași piele cu scrotul ;

— *penisul torsionat* este caracterizat prin rotirea sa în jurul axului longitudinal, partea inferioară devenind laterală ;

— *penisul cudat* este ținut în poziție vicioasă cu o piele aderentă de uretra scurtă și fibroasă sau benzi fibroase. Intervențiile de corectare constau în rezecția țesutului fibros sau pielii și în alungirea uretrei după eliberarea ei de aderențele ce țin curbat penisul (ca la hipospadias) ;

— *implantarea anormală a penisului* care apare între scrot și anus. Operația plastică trebuie să transpună penisul înaintea scrotului prin baza lui.

MALFORMAȚIILE PREPUȚULUI

Absența prepuțului se poate prezenta izolat sau în cadrul hipospadiasului.

Hipertrofia prepuțului : prepuțul este mult alungit, astfel că depășește glandul, acesta fiind sediul unor inflamații și ulcerații din cauza urinei care stagnează sau se prelinge în timpul micțiunii.

Prepuțul aderent prezintă aderențe între prepuț și gland la naștere, aderențe care se desfac prin decalotare progresivă și desfacerea lor cu o sondă canelată sau cu un stilet, urmată de tolaeta și tratamentul zonelor sîngerînde după dezlipirea aderențelor. Penisul nu trebuie lăsat decolat pentru că se pot forma parafimoze.

Fimoza congenitală se caracterizează prin existența unui orificiu prepuțial strîns. Prepuțul poate fi scurt dar sînt și forme hipertrofice, cu prepuțul foarte lung. Penisul nu poate fi decalotat fie din cauza stenozei orificiului prepuțial, fie pentru că uneori pielea este aderentă de gland. Bolnavii au tulburări de micțiune prin stagnarea urinei după eliminarea ei și bombarea pungii în timpul emisiunilor de urină. Șanțul balanoprepuțial și cavitatea formată îndărătul excesului de piele este sediul infecțiilor, al depozitelor calcare, al ulcerațiilor și condiloamelor. Actul sexual și ejacularea sînt dificile, ceea ce constituie un factor de sterilitate. Cînd inelul orificiului prepuțial este mai lung în timpul erecției și al actului sexual, se pot produce parafimoze. Infecţiile uretrale sînt greu de îngrijit iar cateterismul uretrei se face cu dificultate; fimoza poate ascunde existenţa unui sifilis sau şancru moale.

Tratamentul. Pentru decalotarea penisului se pot face incizii longitudinale pe partea dorsală, incizia urmărind să fie suturată transversal; intervenţia este inestetică şi incompletă.

Tratamentul eficient constă în circumcizie, care se poate face la diverse niveluri ale prepuţului, în funcţie de situaţia anatomică locală şi pentru a se evita formarea cicatricelor vicioase după operaţie.

ANOMALIILE SCROTULUI ȘI CONȚINUTUL SCROTAL

Anomaliile scrotului. Scrotul se dezvoltă din cutele genitale care înconjură tuberculul genital. Din cauza lipsei de sudură, scrotul apare anormal divizat ca în epispadias, extrofia vezicii, hipospadias sau puţin dezvoltat, ca în ectopiile testiculare.

Anomaliile testiculului. Testiculele se dezvoltă din mezonefros şi anume din epiteliul germinal, sub forma unui organ ovoid situat pe faţa anterointernă a corpului Wolff, la nivelul somitelor 1—3 lombare. Corpul Wolff se atrofiază şi în acest moment testiculul îşi începe migrarea către scrot, migrarea care se termină la naştere.

Anomaliile se datoresc viciilor de dezvoltare şi de migrare a testiculului.

Anomalii de număr. — Anorhidia — lipsa testiculelor este foarte rară şi trebuie dovedită prin explorări atente pentru a nu fi mascată de o ectopie;

— monorhidria — absenţa unui testicul;

— poliorhidia este la fel de rară; în acelaşi scrot se găsesc 2—3 testicule, care nu trebuie confundate cu chisturi sau tumori;

— sinorhidria — fuziunea celor două testicule.

Anomalii de dezvoltare. Hipogonadismul — testiculele sînt mici, caracterele sexuale lipsesc; survine în cadrul unor modificări congenitale generale (hipogonadism pituitar, eunucoidism). Necesită tratament îndelungat cu testosteron şi control endocrinologic.

Anomalii de poziţie. Testiculul se poate afla în inversiune anterioară, orizontală, verticală, totală.

Anomalii de migraţie. *Ecotopia testiculară* se prezintă sub mai multe varietăţi:

— migrarea incompletă — testiculul este oprit din migraţia lui în regiunea lombară, iliacă sau inghinală (internă, interstiţială şi superficială). Ultima formă este cea mai frecventă;

— migraţia aberantă — testiculul, în loc să se angajeze în canalul inghinal, se deplasează în pelvis, îndărătul vezicii sau în regiunea crurală profundă;

— migraţii întîrziate şi derivate — testiculul întîrziind din diverse cauze să migreze, ia o cale derivată ca: regiunea crurală superificală, cruroscrotală, pubopeniană, abdominală, perineală. Ambele testicule pot coborî în acelaşi scrot, anomalie care se încadrează în ectopiile transverse.

Forma de ectopie în care testiculul nu poate fi depistat clinic se numeşte criptorhidie.

Pentru confirmarea dereglărilor hormonale ce însoţesc malformaţiile s-au efectuat dozări ale gonadotropinelor şi 17-cetosteroizilor. În hipogonadism, gonadotrofinele sînt foarte crescute şi cetosteroizii puţin scăzuţi, în timp ce în hipopituitarism ambele sînt scăzute.

Diagnostic. Prentu precizarea ectopiei, copilul trebuie examinat în poziţie culcată şi în picioare, la nivelul orificiului inghinal extern, prin palparea externă a canalului inghinal şi prin controlul digital al canalului inghinal la efort şi tuse.

El trebuie deosebit de testiculul retractil, formă a ectopiei testiculare în care, la manevre adecuate, testiculele pot fi coborîte în scrot dar ulterior se reîntorc în poziția lor inițială.

Există însă și forme de testicule retractile la care dispariția testiculului din bursă se face numai rareori, ceea ce îl induce în eroare pe examinator. Aceste forme sînt considerate ca fiziologice.

Urografia este un examen orientativ pentru depistarea altor eventuale anomalii. Absența, la examenul clinic, a canalului deferent a fost considerată un semn de absență a testiculului. Alteori, cînd sediul testiculului este greu de precizat, s-a recomandat deferentoveziculografia cu injectarea substanței de contrast pe cale endouretrală. Nu avem experiența valorii arteriografiei selective și a tomografiei computerizate în depistarea unui testicul anormal.

Evoluție. Complicații. Descoperirea și tratarea testiculului ectopic după 12 ani au de obicei drept consecință infertilitatea dacă leziunea este bilaterală. Testiculele în ectopie bilaterală sînt adesea responsabile de cazurile de intersexualitate ; ei i se pot asocia hipospadias sau alte anomalii din acest grup. Oprirea testiculului în canalul inghinal este însoțită adeseori și de hernii rău tolerate. Testiculul ectopic se poate torsiona și poate suferi transformări degenerative maligne, frecvența degenerării maligne, a testiculului ectopic, este, după unii autori, de 30 de ori mai mare decît la testiculul normal situat, se poate infecta și poate fi expus mai ușor la traumatisme. Anomalia are influență defavorabilă asupra psihicului bolnavului.

Tratament. S-a recomandat tratament hormonal în formele în care, pînă la vîrsta de 3—6 ani, testiculul nu a coborît în scrot bilateral (testicule retractile).

Unii autori consideră că dacă testiculul a coborît de o parte, înseamnă că de cealaltă parte există o cauză anatomică de ectopie care trebuie rezolvată chirurgical. Oricum, tratamentul hormonal nu reprezintă o greșeală pentru că sînt testicule care în mod fiziologic pot coborî mai tîrziu. Trebuie evitate însă dozele prea mari și curele îndelungate pentru a nu determina instalarea precoce a pubertății.

Dozele și timpul de administrare variază de la autor la autor. În general se recomandă gonadotropină corionică minimum 300 u.i. la un copil de 5 ani, 25 u.i. timp de 4 săptămîni, de trei ori pe săptămînă cîte o injecție sau 5 000 u.i. hipofiză anterioară i. v., la interval de 3—4 zile, repetînd tratamentul de trei ori. Rezultatele tratamentului hormonal nu sînt spectaculare : în 5—10% din cazuri se obțin rezultate bune. A fost recomandat de unii autori și pentru consolidarea tratamentului operator. Tratamentul chirurgical e indicat cînd tratamentul medical nu a dat rezultate, cînd se presupune o cauză anatomică a ectopiei și cînd ectopia e însoțită de hernie. Momentul optim se situează în jurul vîrstei de 3—4 ani iar formele cu șansele cele mai bune de reușită sînt cele inghinale. Operația are drept scop coborîrea testiculelor în scrot și menținerea lor în această poziție.

La eliberarea testiculelor și a cordonului trebuie să se țină seama de unele situații care depind de anatomia locală : cordonul poate fi scurt, aderent de învelișurile fibroase, sacul herniar peritoneal aderent și cu testiculul în sac, pediculul vascular scurt.

S-a recomandat secționarea vaselor epigastrice inferioare, a fasciei transversale, a ligamentului Hesselbach, disecția arterei spermatice cît mai sus, separarea sacului herniar de elementele cordonului fără să afecteze învelișurile lui care conțin fiecare fibre simpatice pentru plexul vascular al cordonului.

În situația în care testiculul este intraperitoneal s-a recomandat deschiderea peritoneului, secțiunea peritoneului din jurul gonadei și închiderea breșei peritoneale cu extraperitonizarea glandei.

Cînd coexistă și o hernie inghinală sau canalul peritoneovaginal, se va face cura herniei sau se va secționa canalul peritoneovaginal incizîndu-se sus orificiul herniar și jos seroasa peritesticulară. Tot în vederea coborîrii testiculului s-a recomandat disecția canalului deferent pînă la încrucișarea sa cu ureterul; de asemenea și disecția pediculului vascular poate fi efectuată pînă sus la ureter și vasele mari. În unele situații nu este necesar să se secționeze pediculul epigastric, ci, după o corectă disecție a lui și a cordonului, testiculul poate fi tras pe sub pedicul, act care-i permite coborîrea lui suficientă.

Dacă pediculul vascular este foarte scurt și cu toată disecția pediculului spermatic testiculul nu poate fi coborît iar tracțiunea exagerată riscă să ducă la o ischemie a acestuia, se poate practica o metoda de microchirurgie vasculară, și anume secțiunea pediculului vascular și reimplantarea lui în pediculul epigastric.

Odată eliberat, testiculul va fi fixat cu fire nerezolvabile homolateral, în bursa lui, sau heterolateral, în bursa opusă, trecut prin septul scrotal median (Ombrédane). La fixarea homolaterală se recomandă trecerea prin albuginee prin punctul deschis al bursei a unui fir ce se fixează pe coapsă pentru o perioadă de 6—8 zile. Sînt rare situațiile în care fixarea și tracțiunea nu sînt necesare.

În criptorhidiile bilaterale intervenția se poate face într-o ședință pentru ambele testicule, dar pentru evitarea dificultăților tehnice este de preferat să se facă pentru fiecare parte la oarecare interval. La orhidopexie se impune o grijă deosebită pentru a nu se leza ansa epididimodeferențială și a nu fixa testiculul cu cordonul torsionat.

Un alt artificiu de tehnică, atunci cînd coborîrea nu este posibilă, este intervenția în doi timpi: în primul timp se creează un traiect favorabil descensului, act ajutat și de tratamentul hormonal.

Sînt situații în care testiculul nu poate fi coborît sau este atrofiat. Leziunea se poate confirma și prin biopsie extemporanee și obligă la orhiectomie. Orhiectomia este indicată și în complicații pe testiculul ectopic: torsiune, infecție și, mai ales, neoplasm. Sînt autori care recomandă de principiu la testiculul ectopic, care nu poate fi coborît, și mai ales la adult — dar fiind pericolul cancerizării —, să fie scos, indiferent ce arată biopsia.

Rezultatele orhidopexiei efectuate la timp sînt în general bune, testiculul pus în scrot dezvoltîndu-se normal.

ANOMALIILE EPIDIDIMULUI

Epididimul își are originea în canalele Wolff. El face în general corp comun cu testiculul. Epididimul poate uneori face corp comun numai cu canalul deferent; leziunea bilaterală și epididimul nelegat de testicul, constituie o cauză de sterilitate. În această situație anastomoza prin microchirurgie între deferent și testicul nu are șanse de reușită. În cazuri rare epididimul poate lipsi și în această situație implantarea lui în testicul nu dă rezultatele scontate.

ANOMALIILE CANALULUI DEFERENT

Canalul deferent derivă din canalul Wolff. Au fost găsite două vase deferente în aceeași teacă la care se asociază anomalii renale și ale veziculelor seminale. Absența vaselor deferente (de o parte, de obicei) se însoțește și de absența rinichiului de partea respectivă, cît și de alte anomalii genitale.

ANOMALIILE PROSTATEI

Anomaliile congenitale sînt rare. S-a semnalat absența prostatei, s-au descris uretere bifide cu vărsarea unuia în uretra prostatică cu fenomene obstructive care impun nefroureterectomie și îndepărtarea prostatei. Resturi din conductul müllerian pot persista sub formă de chisturi la nivelul prostatei, responsabile de fenomenele obstructive.

ANOMALIILE VEZICULEI SEMINALE

Veziculele seminale pot lipsi uni- sau bilateral, pot fi duble, hipoplazice, transformate în chisturi sau primesc canalul aberent al unui ureter bifid. Pot însoți anomaliile rinichiului și canalului deferent. Intervențiile chirurgicale în aceste anomalii sînt dificile dar necesare și cu caracter radical ; abordează rinichiul, ureterul și vezicula seminală aferentă de anomalie.

COMENTARIUL REDACTORULUI

Rinichiul în potcoavă. Cea mai importantă investigație diagnostică rămîne și astăzi urografia, care semnalează distribuția anormală a calicelor, unul dintre ele venind dispre porțiunea de parenchim care realizează simfiza, deci din direcție medială.

Bazinetele sînt situate anterior în raport cu masa parenchimatoasă, ceea ce face ca, pe clișeele urografice de față, atît bazinetul cît și calicele posterioare să pară rotunjite sau dilatate, conducînd la diagnosticul eronat de hidronefroză.

Deoarece ureterul subpielic trece peste polul inferior al rinichiului respectiv și niciodată peste istmul de unire a celor două piese renale, clișeele urografice de profil evidențiază o modificare caracteristică a traiectului ureteral subpielic, numită „în căluș“.

Cînd simfiza renală este formată din parenchim funcțional, renoscintigrama va demonstra prezența prevertebrală a radiofarmaceuticului.

Nu am întîlnit niciodată pînă în prezent rinichi în potcoavă cu deschidere caudală.

Rinichiul în potcoavă asimptomatic, descoperit întîmplător, nu necesită nici un fel de tratament.

Sîntem categoric împotriva secționării istmului, deoarece niciodată ureterul nu este deplasat sau comprimat în regiunea simfizei renale, el avînd traiect lateralizat, anterior de polul renal inferior.

Hidronefrozele pe rinichi în potcoavă au prin urmare altă etiologie decît cea prin compresiunea exercitată de istm și în consecință necesită intervențiile impuse de etiologia respectivă. De fapt, complicațiile citate (hidronefroza, litiaza etc.) se observă și pe rinichiul cu potcoavă deschisă caudal, deci unde nu se mai poate invoca intervenția obstructivă a simfizei renale.

Nefropexia bilaterală preventivă a rinichiului în potcoavă este o operațiune fără nici o bază științifică, nejustificată, nenecesară și practic irealizabilă tehnic (artere multiple, mici, ureterul nu permite ascensionarea masei renale etc.).

Am descris și practicăm de rutină intervențiile bilaterale concomitente pe rinichiul în potcoavă pentru diverse maladii (litiază renală bilaterală, hidronefroză bilaterală, tumoare pe o parte, asociată cu litiază pe partea opusă etc.), pe cale anterioară, transperitoneală prin incizie mediană la copii sau incizie arcuită supraombilicală la adulți.

De fapt, în Clinica de urologie a Spitalului „Fundeni“, toate intervențiile chirurgicale pe rinichiul în potcoavă se fac transperitoneal (incizie pararectală în intervenția unilaterală).

Rinichiul polichistic. În afara intervențiilor sîngerînde descrise, De la Pena a propus puncția percutanată a chisturilor cu un ac fin și lung (ac de rahianestezie, de pildă) și aspirarea conținutului acestora. Se pot evacua cantități variate de lichid (compoziția lui se aseamănă cu urina primară), mergînd pînă la 300 ml într-o ședință. Metoda are morbiditate scăzută și poate fi repetată, reprezentînd o alternativă de preferat așa-numitului „eplușaj“ renal prin lombotomie.

Pentru cazurile care nu se asociază cu polichistoză hepatică sau pulmonară, ajunse în stadiul de insuficienţă renală, se poate lua în discuţie şi transplantarea renală, care impune însă nefrectomia prealabilă, cel puţin pe partea unde va fi montată grefa renală, pentru a se obţine spaţiul necesar manevrelor chirurgicale.

Polichistoza renală congenitală şi bilaterală cu hipertensiune arterială malignă beneficiază numai de nefrectomie bilaterală şi dializă cronică.

Chistul solitar renal are şi altă complicaţie, de fapt cea mai redutabilă, anume dezvoltarea de epitelioame dendritice intrachistice. Acestea pot fi diagnosticate şi preoperator, prin metoda chistografiei cu dublu contrast (asocierea de substanţă de contrast iodată hidrosolubilă şi liposolubilă).

Prezenţa lor impune nefrectomia parţială sau totală.

Chisturile necomplicate şi de volum mic sau mijlociu pot fi puncţionate şi golite prin puncţie percutanată ghidată echografic, cu bune rezlltate, aşa cum am făcut şi noi în două cazuri (unul comunicat).

Ne-am obişnuit ca în chisturile mari, rezolvate prin descăpăcire, similară celei propuse de Lagrot pentru chisturile hidatice hepatice, să efectuăm surjet hemostatic pe întrega margine de secţiune chistică şi să plombăm cavitatea rezultată cu un lambou pediculat de grăsime retroperitoneală.

Atragem atenţia asupra unei confuzii diagnostice grave între chistul solitar şi tumorile Grawitz necrozate, care arteriografic se prezintă slab vascularizate, iar echografic au consistenţă lichidiană.

Hidronefroza. Pentru evaluarea intraoperatorie a hidronefrozei, de mare utilitate este înregistrarea presiuni hidrostatice intrapielice. Se poate face cu modulul de presiune al monitoarelor uzuale, sau cel mai simplu şi la îndemîna oricui, cu un aparat Claude (care poate fi improvizat în orice serviciu urologic).

Se notează presiunea intrapielică înainte de efectuarea pieloplastiei, cifra fiind de obicei mult ridicată faţă de normal.

După executarea operaţiei, valoarea presiunii trebuie să se normalizeze sau să scadă mult. Persistenţa presiunii ridicate semnifică operaţie incorectă, sortită eşecului şi impune, în consecinţă, revizia anastomozei. Dacă presiunea intrapielică este foarte scăzută înainte de operaţie (sub 3 cm apă), şansele de recuperare prin pieloplastie a rinichiului respectiv sînt minime.

Vasul anormal descoperit cînd se operează hidronefroza nu trebuie niciodată secţionat. Zona ischemiată poate fi generatoare de hipersecreţie de renină, deci de hipertensiune nefrogenă. De altfel, nu el este cauza hidronefrozei, ci mai curînd este interesat secundar, de punga bazinetală care creşte şi-l depăşeşte.

Cele mai multe din procedeele menţionate au doar valoare istorică şi au ieşit din uz. Personal credem că operaţii de tipul celei descrise de Davies nici nu mai trebuie menţionate în textele noastre, pentru a nu constitui o invitaţie nedorită pentru operatorii tineri. Am interzice şi pseudo-operaţiile denumite pieloliză, pieloureteroliză, urmate întotdeauna de rezultate proaste şi făcînd foarte dificilă reintervenţia. Personal nu optăm pentru pieloplastiile în continuitate, de tipul operaţiei Culp, Schweitzer-Foley etc.

Operaţia care s-a impus şi generalizat este, fără nici o îndoială, pieloplastia Hynes-Anderson-Küss, cu sau fără *splint*, cu sau fără nefrostomie, constant urmată de cele mai bune rezultate şi posibil de efectuat în aproape toate cazurile.

Credem că o eroare relativ frecventă este confundarea bazinetului închis cu hidronefroza. Oricît de mare ar fi punga pielică, dacă aspectul calicelor este normal, dacă cupuşoarele caliceale îşi păstrează forma, operaţia este contraindicată, pentru că mai bine decît normalul existent nu putem obţine !!

Ureterocelul simplu se poate rezeca pe cale endoscopică, fără dificultate și cu rezultat bun, făcînd — de cele mai multe ori — inutilă intervenția transvezicală.

Ureterocelul ectopic necesită excizie completă și — în funcție de starea rinichiului adelf —, reimplantarea vezicală antireflux.

Obstrucția provocată de ureterocelul ectopic îmbracă uneori forme curioase. Într-unul din cazurile noastre (fetiță de 4 ani), în timpul micțiunii, care se efectua cu multă dificultate, o parte din punga ureterocelului era împinsă în uretră și se exterioriza prin meatul uretral extern în vestibulul vulvar !

Ureterul retrocav nu necesită tratament chirurgical decît dacă determină complicații la nivelul rinichiului pe care-l drenează. Cu ocazia limfadenectomiei totale retroperitoneale pentru carcinom embrionar testicular, am descoperit în două cazuri ureter retrocav total asimptomatic.

Obstrucțiile ureterale prin vase sanguine. Semnalăm așa-numitul sindrom Clark, realizat de compresiunea ureterului — în special de cel drept — de către pediculul venos spermatic. Pe urografia standard ureterul apare dilatat pînă în zona lombară inferioară, fără obstacol vizibil pe radiografia directă, cranial de artera iliacă internă, imaginile variază de la un clișeu la altul și se observă mai ales la femeile care au născut de curînd.

Diagnosticul de certitudine îl furnizează combinarea uretero-pielografiei Chevassu cu flebografia spermatică realizată pe cale uterină. Nu recomandăm această investigație. De altfel, credem că se face abuz în diagnosticarea acestui sindrom (mult mai rar decît îl afirmăm noi), iar intervențiile chirurgicale sînt cel puțin inutile.

Refluxul vezicoureteral. Maturarea anatomofuncțională a trigonului vezical are loc în timpul primilor ani de viață și se definitivează în jurul vîrstei de 3 ani. Din acest motiv, în această perioadă poate exista intermitent, ocazionat de diverse situații, reflux vezicoureteropielic, de obicei asimptomatic, care nu trebuie interpretat în mod obligatoriu ca patologic, dar mai ales nu trebuie operat.

Între refluxurile vezicoureterale iatrogene trebuie menționat și cel consecutiv îndepărtării unui calcul ureteral pe cale transvezicală.

În consecință, pentru calculii inclavați în traiectul intramural al ureterului nu se mai recomandă incizarea longitudinală a meatului ureteral, ci practicarea unei incizii transversal-arciforme proximal de acest meat, la aproximativ 10 mm distanță, care menajează configurația antomică a orificiului.

Suferința renală depistată în caz de reflux vezicoureteropielic a suscitat interpretări contradictorii. Față de accepția cunoscută, care o definește ca pielonefrită *consecutivă* refluxului, un punct de vedere nou o scoate drept *asociată* refluxului, ambele fiind aspecte diferite, cu manifestare concomitentă ale aceleiași forme de disgenezie urinară. Din acest motiv, denumirea care cîștigă tot mai mulți aderenți este nefropatia de reflux.

Cu privire la tratamentul chirurgical al refluxului vezicoureteral, apreciem necesare următoarele precizări :

— intervențiile operatorii vor fi rezervate numai cazurilor complicate. În general, în toată lumea urologică există o importantă tendință de limitare a operațiilor în favoarea tratamentului medical ;

— nu vor fi operate cazurile cu reflux parțial, în care urina refluată nu ajunge în bazinet ;

— nu vor fi operate, de asemenea, cazurile de reflux total vezicopielic, dar cu urografie normală și urocultură sterilă ;

— nu vor fi operate nici măcar cazurile cu urină infectată, dacă tratamentul medical reușește sterilizarea permanentă a urinei, iar urografia repetată demonstreează caracterul staţionar al leziunilor renale.

Din experienţa noastră, reimplantările antireflux propuse de Glenn şi Leadbetter-Politano dau cel mai constant rezultate bune. Prin opoziţie, operaţiile Hutch şi Bischoff favorizează stenozele cicatriceale ale neojoncţiunii.

După efectuarea operaţiei antireflux, pacientul trebuie controlat la intervale scurte. De altfel, rezultatele definitive trebuie apreciate după cel puţin zece ani de urmărire.

Megaureterul. Pentru cazurile cu megaureter voluminos — în realitate megadolicoureter sinuos — care necesită derivaţie temporară, menţionăm o tehnică simplă, care ne-a dat rezultate excelente: ureterostomia cutanată „pe buclă“, care nu întrerupe continuitatea ureterului, lasă joncţiunea ureterovezicală neatinsă (deci nu îngreunează intervenţia ulterioară de reimplantare ureterovezicală antireflux) şi poate fi satisfăcător protejată cu aparatul colector.

Am efectuat-o chiar la copii cu rinichi unic chirurgical, reintervenind după normalizarea sindromului uremic pentru desfiinţarea stomei cutanate şi confecţionarea ureterocistoneostomiei, cu sau fără modelarea conductului.

„Croitoria pe ureter“ propusă de Hendren are indicaţii limitate, în primul rînd de starea rinichiului respectiv (insuficienţa renală o containdică).

Am efectuat-o la opt bolnavi, în maniera totală (de două ori asociată cu pieloplastie), cu rezultatele mulţumitoare (un deces la un an prin uremie, un rezultat excelent, iar la restul cazurilor s-a obţinut stagnarea deteriorării renale).

Literatura actuală menţionează destul de des tentativele experimentale şi clinice de înlocuire a ureterului cu proteze aloplastice siliconate cu rezultate care par optimiste.

Diverticulii vezicali. Indiferent de tehnica adoptată pentru diverticulectomie, operatorul trebuie să repereze ambele meate ureterale şi la nevoie să cateterizeze cu sondă ureterul dislocat de punga diverticulară, pentru a evita lezarea lui.

Cînd unul sau ambele uretere se varsă în diverticul, se impune secţionarea extravezicală a conductelor şi, după efectuarea diverticulectomiei, reimplantarea lor în vezică.

Extrofia vezicală. Cele mai multe dintre tehnicile operatorii menţionate pentru rezolvarea problemelor ridicate de extrofia vezicală (rezervor continent, nerefulant etc.) au fost părăsite, datorită dificultăţilor tehnice şi rezultatelor nesatisfăcătoare.

Ele au fost imaginate cu multe decenii în urmă, atunci cînd conductul intestinal nu se impusese ca formă de derivaţie urinară, dar mai ales cînd nu existau posibilităţi de protejare corespunzătoare a stomei urinare cutanate.

În prezent, procedeele tehnice mai des folosite sînt (în funcţie de vîrstă, complicaţii, valoare funcţională renală etc.) derivaţia transintestinală de tip Bricker şi ureterosigmoidistomia antireflux.

În experienţa noastră, copii tolerează remarcabil de bine derivaţia colică şi, cu urmărire corespunzătoare, pot ajunge la vîrstă adultă fără complicaţii mari şi fără probleme sociale. Acest tip de derivaţie va putea fi transformat la nevoie într-una cutanată.

Hipospadiasul. Puţine entităţi patologice au beneficiat de atîtea tipuri de operaţii corectoare ca hipospadiasul. Cîmp fertil pentru idei novatoare, în cele trei variante ale sale există cel puţin 200 de proceduri chirurgicale reconstructive. Evident, la prima vedere se creează impresia că nici unul din aceste procedee nu este desăvîrşit, de aici multitudinea celorlalte. De fapt este mai mult vorba despre o schimbare de atitudine treptată, odată cu trecerea timpului. De la anacronicele şi greoaiele operaţii în timpi multipli, care aveau o bază anatomică și funcțională inadecvată și care din aceste motive presupuneau reintervenții la 3—6 luni asupra unui pacient marcat (de cele mai multe ori copil) de contactul prea strîns cu „agresiunea“ chirurgicală, tendința actuală de utilizare a lombourilor cutanate detașate sau pediculate permite reconstrucția uretrală de mai mulți centimetri într-o singură etapă operatorie. Calitatea rezultatelor a produs de fapt o adevărată revoluție în domeniu.

Multiplele variante ale acestui tip de operație (Duckett, Gros, Hodgson, Blandy etc.) au la bază de fapt activitatea de cercetare desfășurată de frații Devine și de Horton.

Indiferent de varianta operatorie folosită în general rezultatele sînt similare în mîini diferite : scurtarea dramatică a perioadei de spitalizare și de suferință a pacientului, rezultate cosmetice și funcționale (atît din punct de vedere urinar cît și sexual) foarte bune.

De fapt, operațiile pentru hipospadias în general trebuie să se supună unor principii comune :

— efectuarea operației înainte de vîrsta grădiniței sau cel mai tîrziu de vîrsta școlară, pentru a nu crea copilului handicapuri sociale ;

— avertizarea părinților că, chiar în cele mai favorabile circumstanțe, există 25% riscuri de insucces ;

— verificarea existenței unor anomalii concomitente ale aparatului urinar înaintea efectuării operației propriu-zise;

— redresarea peniană prealabilă trebuie efectuată în condiții optime, deoarece ea este esențială pentru rezultatul viitoarei operații plastice ;

— epilarea corectă a tegumentului folosit (dacă este cazul) ;

— respectarea integrității vasculare și manevrarea delicată, cu instrumentar adecvat și material de sutură atraumatic sînt esențiale pentru viitorul unei grefe tegumentare ;

— primul dușaman al desunirii suturilor este hemostaza incorectă iar al doilea, suprainfecția ; cele două elemente se interacționează ;

— dacă folosim catetere uretrale, este preferabil să fie confecționate din material plastic ;

— pansamentului corect cu oleu mineral, deși este ultimul lucru care se face după o asemenea operație nu trebuie să i se acorde atenția cea mai mică (poate fi sau prea strîns sau prea larg sau să mențină penisul într-o poziție inadecvată) ;

— operația pentru hipospadias necesită meticulozitate și răbdare ;

În Clinica de Urologie a Spitalului „Fundeni“, operațiile pentru hipospadias mai des utilizate sînt în general stadializate în funcție de tipul acestuia. Pentru hipospadiasul distal s-a utilizat preponderent netroplastia de tip Mathieu, cu lambou cutanat alunecat și îngropat, care a dat rezultate foarte bune. De remarcat că de cele mai multe ori nu s-a utilizat derivația urinară proximală și uneori nici sondă uretrovezicală (cînd lungimea plastiei a fost mică).

În cadrul hipospadiasului mediopenian și perineoscrotal, alegerea tehnicii a oscilat între operația Denis-Browne și Cecil-Culp, cu rezultate de asemenea bune. Ca element particular la operația Denis-Browne, bandeleta cutanată îngropată a fost și ea tubulată cu fire resorbabile de catgut cromat, pe cateter de silastic.

În concluzie, în acest context, indiferent de tehnica utilizată, ceea ce contează în ultimă instanță este *rezultatul obținut*.

BIBLIOGRAFIE

ALKEN C. E. şi colab. — Enciclopedia of urology, vol. VII, 1, Malformations. Springer Verlag, Berlin-Heidelberg-New York, 1968, pp. 1—342: 375—448.

ANDERSON L. şi colab. — Enciclopedia of urology, vol. VII/1, Springer Verlag, Berlin-Heidelberg-New York, 1977, pp. 20—26: 42—43; 92; 115.

AL-ASKARI, GOLIMBU MIRCEA, MORALES PABLO — Essentials of basic sciences in urology. Grune and Straton Inc., New York, 1981, pp. 1—15: 145—181.

BEURTON D. — Mega-uretère obstructif primitif de l'enfant et de l'adulte. La 77-ième Session de l'Association Française d'urologie, *J. Urol*, 1983, *89*, 6.

BLANDY I. — Lectures notre on urology. Blackwell Scientific Publication, Oxford—Londra, 1978, p. 45—52: 143—147: 163—168; 240—244.

BLANDY I. — Urology. Blackwell Scientific Publications, Oxford—Londra, 1976, pp. 138—154: 521—554: 619—672: 1 138—1 179.

BURGHELE TH., SIMICI P. — Riscul ureterovezical în chirurgia abdominală şi pelvină. Edit. Medicală, Bucureşti, 1967, p. 38.

BURGHELE TH. — Erreurs, fautes et risques en urologie. Edit. Medicală, Bucureşti, 1971, pp. 271—275.

BURGHELE TH. şi colab. — Urgenţele in urologie, Edit. Medicală, Bucureşti, 1956, pp. 244—249.

BURGHELE TH. şi colab. — Patologie chirurgicală, vol. VI, Edit. Medicală, Bucureşti 1972, pp. 181—258: 879—894.

BURGHELE TH. (sub red.) — Urologia, Edit. Didactică şi Pedagogică, Bucureşti, 1969, pp. 118—127: 327—347.

COUVELAIRE R., CUKIER I. — Nouveau traité de technique chirurgicale, vol XV, ed. a 2-a. Masson et Cie, Paris, 1978, pp. 106—116: 235—237: 271—313: 328—332: 504—510: 574—575: 716—735: 811.

COUVELAIRE R. — Les consultations journalières en urologie, Masson et Cie, Paris, 1965, p. 41—54.

CAMPBELL — Urology, ed. a 4-a, W. B. Saunders Co., Philadelphia—Londra—Toronto, pp. 1 309—1 524: 1 566—1 765.

EMETT I. L. — Clinical urography, ed. a 4-a, W. B. Saunders Comp., Philadephia, 1977, p. 565—765.

GLENN JAMES — Urologic surgery, ed. a 2-a, Harper and Row Publisher, Maryland, 1975, pp. 143—153: 235—244: 261—271: 272—293: 316—322: 393—399: 400—415: 612—655: 656—674: 730—743.

JAMES A. JOHN (sub red.) — Renal disease in childhood. The C. V. Mosby Company, Saint Louis, 1976, pp. 91—126.

KAUFMAN I. J. — Current urologic therapy W. B. Saunders Company, Philadelphia, 1980, pp. 167—178: 194—198: 306—313, 327—328.

KRAATZ H., FISCHER W. — Gynakologisch-urologische Operationen, Intersexualität. VEB Georg Thieme, Leipzig, 1972, pp. 53—53: 139—174.

MELIN Y., CENDRON I. — Malformations vésicales et extrophies vésicales. Encyclopédie Médico-chirurgicale, Edition techniques, Paris, 18204, A10, 5, 1977, pp. 51—63.

OLĂNESCU GH. şi colab. — Principii de terapeutică urologică, Edit. Medicală, Bucureşti, 1967, pp. 83—169.

OLĂNESCU GH., POPESCU E. — Hidronefroza, Edit. Acad. R.S.R., Bucureşti, 1973, pp. 29—149.

SCHULMAN C. C. — Advances in diagnostic Urology. Springer Verlag, Berlin—Heidelberg—New York, 1981, pp. 293—300.

SCHULMAN C. C. — Les implantations ectopiques de l'uretère. Rapport au Congrès Société belge d'urologie, *Acta urol. belg.*, 1972, apr.

SMITH D. — General urology, ed. a 9-a. Lange Medical Publications, Los Altos, 1978, pp. 130—145: 373—395: 421—476.

VASSAL J., CENDRON J. — Les ambiguités sexuales. Encyclopédie Médico-Chirurgicale, Edition Technique, Paris, 1965, 18670 A 10.

WILLIAMS D. INNES şi colab. — Urology in childhood: Springer Verlag, Berlin—Heidelberg—New York, 1974, pp. 61—78: 111—128: 200—202: 220—227: 266—277: 332—363.

WILLIAMS D. INNES — Operative surgery, ed. a 3-a, Ed. Butterworth Londra—Boston, 1977, pp. 34—37: 67—73: 128—140: 184—187: 228—240.

13. PTOZA RENALĂ

Conf. D. NICOLESCU

Rinichiul prezintă în mod normal un oarecare grad de mobilitate : el coboară în timpul inspirației și revine la poziția inițială în expirație. Această deplasare fiziologică nu depășește însă 3—5 cm și este mult mai accentuat la femei decît la bărbați.

Stare în care rinichiul își mărește mobilitatea, părăsindu-și mai mult sau mai puțin locul obișnuit, temporar sau permanent, se definește ca ptoză renală. Această anomalie renală cîștigată se deosebește de ectopie prin aceea că în ptoză, rinichiul este inițial situat normal, iar migrația sa este ulterioară. Originea vasculară ortotopă a pediculului rinichiului ptozat confirmă caracterul secundar al deplasării ; în același timp, așa se explică de ce rinichiul ptozat se mișcă pe un arc de cerc a cărui rază este reprezentată de artera renală cu originea normală în aorta abdominală.

ETIOPATOGENIE

Rinichiul este menținut în poziție normală în primul rînd prin mijloacele de fixare proprii. Acestea sînt pediculul vascular, grăsimea perirenală și fascia perirenală. Cele două foițe ale fasciei perirenale învelesc rinichiul, dar în partea inferioară și spre linia mediană ele nu fuzionează, astfel că loja renală este deschisă inferior și intern.

La aceste mijloace de fixare se adaugă un element de contenție cu un rol foarte important — musculatura peretelui abdominal — care contribuie hotărîtor la determinarea presiunii intraabdominale. Cavitatea peritoneală, cu conținutul ei, poate fi comparată cu o pelotă largă care se aplică asupra rinichilor, iar mușchii peretelui abdominal formează o adevărată centură care fixează rinichii prin intermediul acestei pelote.

Fasciile de acolare a tubului digestiv, de la nivelul peretelui abdominal posterior, joacă de asemenea un rol important în fixarea rinichilor. Dispoziția lor este diferită : la stînga unghiul colic este fixat în poziție înaltă și foarte solid ; în dreapta, prin prezența ficatului, unghiul colic se fixează mult mai jos și mult mai lax. Astfel se explică anatomic frecvența incomparabil mai mare a ptozelor rinichiului drept.

Dispoziții anatomice particulare facilitează apariția ptozelor renale la sexul feminin : fosele paravertebrale mai puțin pronunțate, cu porțiunea lor interioară mai deschisă decît la bărbat ; loja renală la femeie este cilindrică, pe cînd la bărbat are forma unei pîlnii larg deschise în sus și închisă în jos ; tonusul, în general mai slab al musculaturii abdominale la femeie, dar mai ales după sarcini repetate.

Astfel, ptoza renală reprezintă o afecțiune preponderentă a sexului feminin, raportul ei față de bărbat fiind de 10 : 1. Prezentă la aproximativ 20% din femei, ea este în peste 85% din cazuri unilaterală și localizată în partea dreaptă, în 10% unilaterală stîngă și sub 5% bilaterală.

În etiopatogenia ptozelor sînt invocați numeroși factori: scăderile ponderale accentuate, care generează micșorarea volumului grăsimii perirenale, condiție în care alunecarea rinichiului este mai ușoară. După alții, scăderea ponderală determină ptoza printr-un alt mecanism, și anume atonia musculaturii peretelui abdominal.

La realizarea acestei afecțiuni contribuie probabil și laxitatea tracturilor conjunctive care fixează rinichiul de fascia perirenală. Alții adaugă la acești factori și elemente constituționale congenitale, generale, ale întregii musculaturi și ale elementelor de fixare și susținere a organelor intrabdominale, ptoza renală fiind destul de frecvent asociată cu ptoza altor organe. În realitate, ptoza renală dreaptă se însoțește întotdeauna de ptoza colonului ascendent și a unghiului hepatic.

ANATOMIE PATOLOGICĂ

Ptozele se clasifică în raport cu amploarea deplasării rinichiului (fig. 13.1). Ptoza de gradul I corespunde ptozei în care polul superior coboară fără să depășească falsele coaste. În ptozele de gradul al II-lea, rinichiul este situat în întregime sub falsele coaste, iar cele de gradul al III-lea, organul depășește creasta iliacă (rinichiul flotant). Această deplasare a rinichiului se însoțește și de diverse mișcări de rotație și basculare.

În mișcarea sa de alunecare, rinichiul este menținut de vasele sale mari, în primul rînd de arteră (punctul fix al acestei mișcări fiind emergența arterei renale din aortă), ceea ce dă căderii sale un caracter pendular. El execută odată cu descensiunea și o basculare, care îi schimbă orientarea pe măsura căderii sale: polul superior devine extern și într-o oarecare măsură anterior, marginea sa convexă și externă devine anterioară, polul inferior ajunge intern și prevertebral, iar hilul, din poziție internă, ajunge superior.

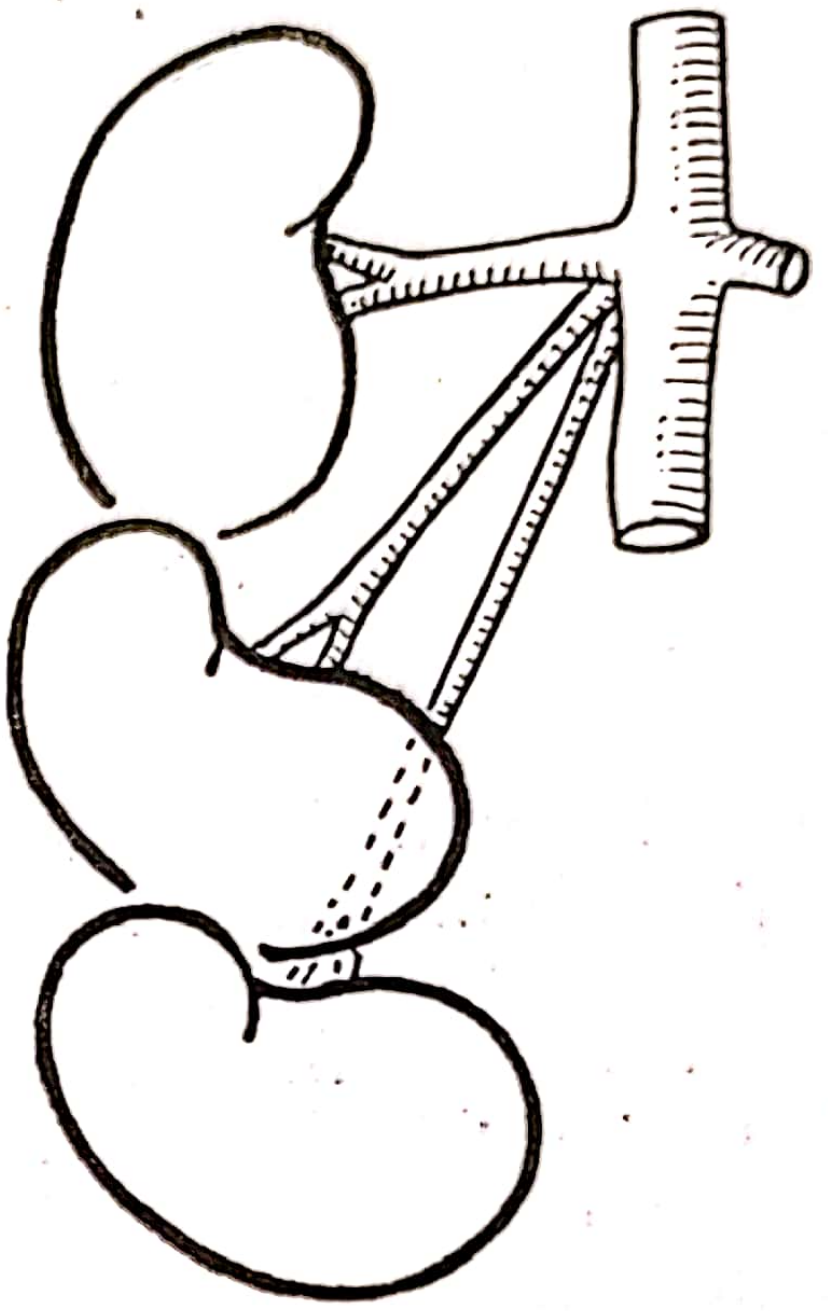

Fig. 13.1. Gradele ptozei.

Pediculul vascular este alungit proporțional cu gradul mobilității, putînd ajunge la lungimea de 10—13 cm (în stare normală artera renală dreaptă este de 5—6 cm, iar artera renală stîngă, de 3—4 cm). Pe lîngă alungirea pediculului vascular, artera, mai ales, își modifică și alte caractere morfologice: calibrul său diminuează și unghiul pe care îl formează cu aorta se reduce. Din cauza rotației rinichiului în jurul axului vertical și transversal, pediculul vascular va suferi și o importantă torsiune (fig. 13.2).

Uneori rinichiul ptozat poate să se fixeze prin aderențe, devenind imobil în poziție anormală.

Ureterul rinichiului ptozat este sinuos, descriind curbe largi, cel mai adesea fără urmări funcționale patologice. Alteori, el poate ajunge să facă cuduri sau plicaturi accentuate, ceea ce conduce la tulburări de evacuare a urinilor, la stază și dilatație ureterală și pielocaliceală. Ureterul poate fi însă cudat brusc și datorită altor factori coexistenți ptozei: încrucișări cu elemente vasculare anormale (vase renale aberante, vena spermatică dreaptă), aderențe inflamatorii etc.

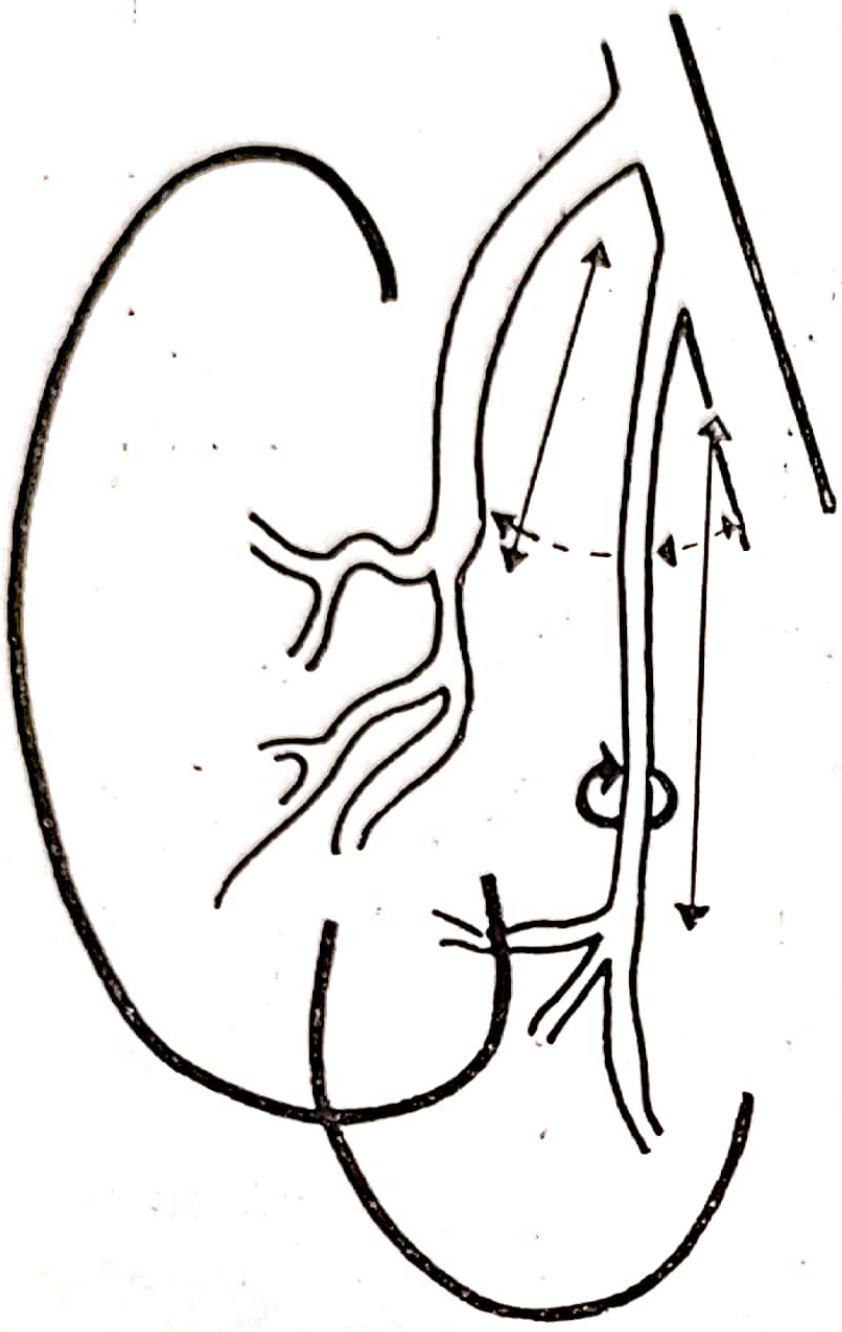

Fig. 13.2. Modificările arterei renale în ptoză: alungirea, diminuarea calibrului și torsionarea arterei, micșorarea unghiului aorto-renal.

Țesutul adipos perirenal alunecă în bună parte cu rinichiul, *dar capsulele suprarenale nu participă niciodată la deplasarea rinichiului*, ele fiind situate într-o lojă anatomică, distinctă și despărțite de rinichi prin foița interglandulară.

DIAGNOSTICUL POZITIV

Explorarea clinică

Ptoza renală, în cele mai frecvente cazuri (peste 80%), chiar accentuată fiind, nu are traducere clinică, întrucît noua poziție a organului nu atrage modificări funcționale renale și nici de evacuare a urinelor. De obicei, ea este descoperită întîmplător, în timpul unui examen medical obișnuit. Absența, într-un procentaj atît de mare, a acuzelor la cei cu ptoză renală, este un element de mare importanță, făcînd necesară interpretarea cu o deosebită circumspecție a multiplelor suferințe pe care le reclamă — în general — femeile cu ptoză renală.

Alteori, ptoza determină un tablou clinic în care pe prim plan se situează durerea localizată. Aceasta este de obicei o simplă jenă în hipocondru, accentuată mai ales de ortostatism, care dispare sau se atenuează în decubit; alteori survine o durere mai accentuată și constantă.

Durerile sînt foarte rar paroxistice, îmbrăcînd tabloul unei adevătate colici nefretice: dureri violente în regiunea lombară, iradiate spre labiile mari și coapse, însoțite de grețuri și vărsături, uneori de transpirații reci și bradicardie. În timpul crizei, bolnavul poate deveni oliguric și se observă o creștere bruscă a volumului rinichiului. Simptomele paroxistice cedează în cîteva ore sau cîteva zile, de obicei tot brusc. Criza este urmată de poliurie abundentă și diminuarea în volum a rinichiului. Aceste dureri sînt legate probabil de apariția unei hidronefroze acute, intermitente, cu scăderea excreției urinare iar după alții, sînt acuzate de congestia renală acută, prin torsiunea venei renale.

Bolnavii pot prezenta pe lîngă durerea localizată și alte acuze. Aceste tulburări, descrise cu un mare lux de amănunte de către autorii clasici sînt de ordin general, dar în principal de sfera digestivă: dureri abdominale, dispersii, constipații, enterocolite, pseudoapendicite cronice etc. Aceste tulburări gastrointestinale sînt cel mai adesea legate de ptozele asociate ale organelor tractului digestiv sau de alte afecțiuni abdoninale, dar uneori cauza lor poate fi și ptoza renală.

De aceea în prezent trebuie considerată ca nejustificată opinia că totalitatea tulburărilor digestive au altă origine decît ptoza renală. Ele pot avea în realitate și origine renală — mult mai rară — iar substratul lor fiziopatologic este reprezentat de iritațiile plexurilor nervoase ale pediculului renal, prin multiplele sale modificări date de ptoză.

La fel, interpretarea tulburărilor generale din ptoza renală este foarte incertă ; ele sînt într-adevăr corelate, în primul rînd cu ptozele viscerale multiple sau de unele perturbări neurovegetative care evoluează pe teren neuropatic. Dar aceste perturbări neurovegetative ar putea fi și consecința acuzelor dureroase supărătoare și de durată date de ptoza renală.

Un alt semn destul de frecvent care survine în ptoza renală este pielonefrita recidivantă, legată cu probabilitate de tulburările de flux urinar în sensul stagnării urinei.

Incidența hipertensiunii arteriale renovasculare în ptoza renală este de 6—10%. Fiziopatologia sa este în prezent cunoscută și anume mecanismul Goldblatt de ischemie renală, prin elongațiile și torsiunile arterei renale. Mai recent, sînt incluse și alte cauze de hipertensiune în ptoză și anume leziunile intrinseci ale peretelui arterei renale, de tipul hiperplaziei fibromusculare, consecutive ischemiei directe a peretelui arterei renale.

Hematuria și albuminuria. Sînt alte semne întîlnite în ptoză și determinate uneori direct de ea. Hematuria de obicei microscopică, apare doar în timpul crizelor paroxistice dureroase și dispare odată cu ele. Alteori, hematuria este legată însă de boli renale asociate (litiază, infecții, neoplasm etc.).

Examenul fizic. Este în măsură să afirme prezența și gradul unei ptoze. Pacientul — de cele mai multe ori pacienta ! — va fi examinată atît în decubit dorsal, cît și în ortostatism. În acest ultim caz examinatorul se plasează așezat în spatele și la dreapta (sau stînga) bolnavei, care în timpul palpării, va fi invitată să inspire profund. Organul perceput la palpare, prin forma și consistența sa caracteristică, este mobil și reductibil în lombă ; el revine în poziție normală după efort sau inspirație profundă.

Uneori este însă fixat sau conservă doar o mobilitate redusă ; forma sa poate fi modificată sau mai greu de precizat.

Explorarea radiologică

Fixează mai corect diagnosticul pozitiv de ptoză și oferă chiar indicații orientative pentru o eventuală nefropexie.

U.I.V., realizată cu clișee în ortostatism, confirmă originea renală a tumorii descoperită la examenul fizic, evidențiind dimensiunile reale și diversele rotații suferite de rinichiul ptozat. Grupul caliceal superior este orizontalitat, iar bazinetul ocupă cea mai ridicată și mai internă parte a arborelui pielocaliceal. Sistemul pielocaliceal este mai mult sau mai puțin suprapus. Se remarcă o hipotonie pielică fără o veritabilă stază. Ureterul descrie sinuozități care nu perturbă însă fluxul urinar normal.

În mod facultativ și pentru cazuri selecționate se mai poate recurge la investigații cu izotopi și la echografie sau similare. Pentru majoritatea bolnavilor, aceste investigații nu sînt indispensabile în vederea stabilirii diagnosticului sau a indicației terapeutice.

Examene cu izotopi. Scintigrafia renală identifică, pe lîngă dimensiunile și sediul rinichiului, starea sa funcțională.

Nefrograma cu izotopi evidențiază două categorii de modificări : a) tulburările de evacuare urinară (în fazele incipiente le identifică mai fidel decît urografia). Caracteristică este curba de acumulare continuă (faza a III-a în platou) (fig. 13.3) ; b) tulburările de flux sanguin renal. Acestea survin destul de frecvent în ptoză și sînt consecința modificărilor morfologice importante ale pediculului vascular renal : alungirea, diminuarea calibrului, torsiunea arterei și staza venoasă. Curba nefrografică întîlnită în ptoză este similară cu cea din hipertensiunea arterială renovasculară avînd drept caracteristică apariția întîrziată a vîrfului ei (fig. 13.4).

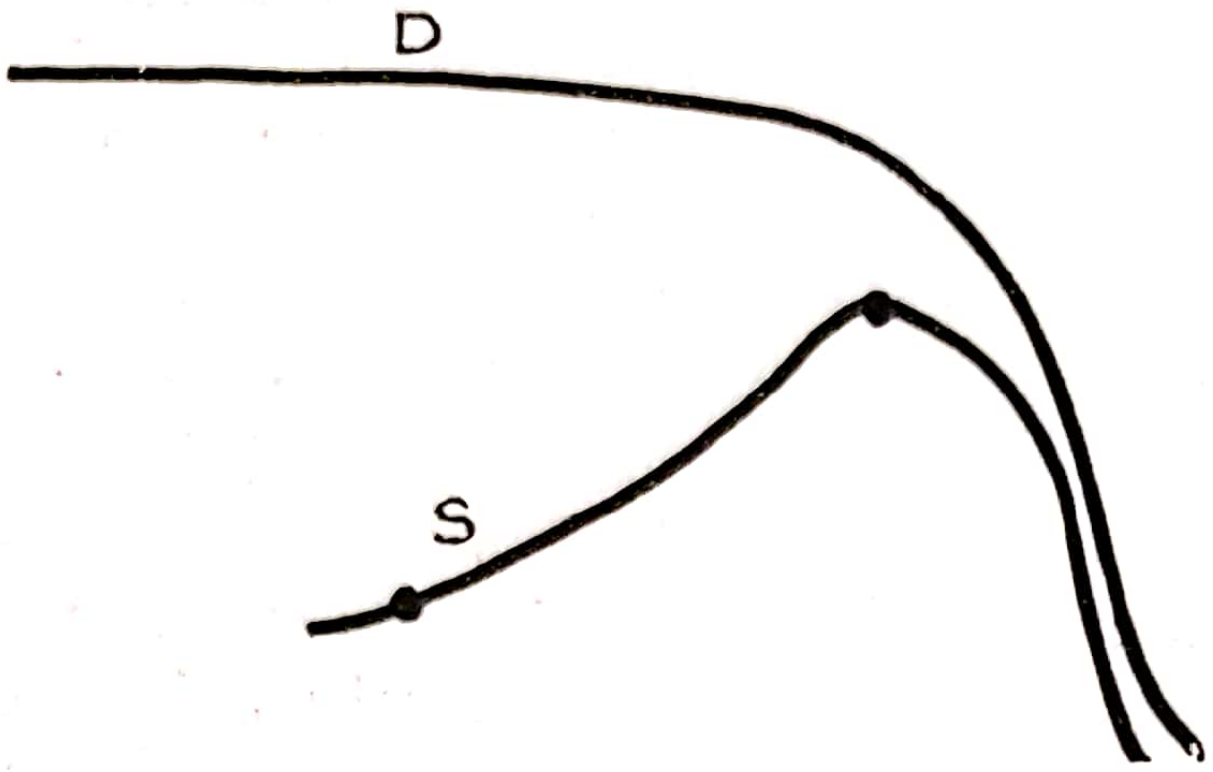

Fig. 13.3. Imagine nefrografică tipică pentru tulburările de evacuare a urinei din ptoza renală : curbă de acumulare continuă la rinichiul drept (*D*) ; curbă normală la rinichiul sting (*S*).



Fig. 13.4. Curba nefrografică tipică pentru tulburările fluxului sanguin în ptoza renală : apariția întîrziată a vîrfului ei (*D*).

Echografia renală, explorare anodină, identifică dimensiunile renale, iar prin caracterele echogene caracteristice unui conținut lichidian pur, gradul hidronefrozei.

Arteriografia renală selectivă. Nu se practică de rutină în ptoza renală, pe de o parte, pentru că este o explorare agresivă, iar pe de altă parte, fiind necesară doar pentru cazurile în care ptoza este însoțită de HTA (2). Ea relevă originea renovasculară a hipertensiunii și poate indica o eventuală intervenție vasculară complementară.

DIAGNOSTICUL DIFERENȚIAL

Ectopia renală. Mobilitatea tumorii palpabile, aspectul său urografic caracteristic, cît și a uretereului sînt elemente de obicei suficiente pentru diagnostic.

Tumorile renale polare superioare sau suprarenaliene se diferențiază uneori foarte greu. La cel mai mic dubiu, pe lîngă urografie se va recurge și la explorări suplimentare cu izotopi și la echografie, la tomografia computerizată, sau la angiografie.

Alte probleme dificile de diagnostic le pun tumorile hepatice, gastrice, mezenterice, cecale și ale veziculei biliare.

Pentru afecțiunile digestive asociate unei ptoze, explorarea radiologică corectă este de obicei suficientă.

Examenul psihiatric este necesar în cazurile extreme, în care lipsesc tulburările morfofuncționale renale sau nu se depistează cauzele afecțiunilor digestive prezente.

EVOLUȚIA

Majoritatea ptozelor sînt bine tolerate. Altele progresează lent ; ele se manifestă clinic mai pregnant și mai rapid doar cînd intervin complicații, îndeosebi infecțioase.

TRATAMENTUL

Tratamentul chirurgical

În trecutul nu prea îndepărtat, tratamentul chirurgical al ptozei a fost aspru criticat și foarte rar aplicat. S-a ajuns pînă la a declara că „nefropexia este complicaţia majoră a ptozei renale"; (Couvelaire).

Această atitudine neintervenţionistă a avut o explicaţie reală la acea vreme, deoarece lipseau metodele capabile să stabilească un raport de cauzalitate mai exact între ptoză şi majoritatea suferinţelor bolnavului.

În prezent se ştie că ptoza renală are două mecanisme fiziopatologice prin care determină direct acuzele locale sau la distanţă: tulburările fluxului urinar şi tulburările fluxului sanguin renal.

În trecut numai tulburările fluxului urinar erau luate în considerare şi interpretate doar pe baza urografiei, tulburările fluxului sanguin renal fiind complet ignorate.

Nefrograma cu izotopi identifică mai corect tulburările fluxului urinar, chiar şi pe cele care lipsesc pe urografie sau sînt doar presupuse (hipotonie). Nefrograma recunoaşte în acelaşi timp cu uşurinţă şi modificările de irigaţie renală. Arteriografia poate identifica etiologia renovasculară a HTA.

Aşadar, în perioada clasică numai tulburările de evacuare urinară, şi exclusiv gradele sale avansate erau elementele de decizie a actului operator. Astăzi, prin tulburările de irigaţie sanguină ale rinichiului se explică şi alte suferinţe din ptoză: hematuria şi albuminuria renală prin stază venoasă, hipertensiunea arterială prin ischemia arterei renale şi fenomenele dureroase de la distanţă, prin iritaţia elementelor nervoase ale pediculului renal (dureri iritative).

Cunoscînd aceste noi cauze — deloc neglijabile — ale substratului fizipatologic al multor cauze din ptoză, în prezent pare justificată revizuirea indicaţiilor chirurgicale ale ptozei renale.

Diagnosticul fiziopatologic şi nu diagnosticul pozitiv decide în ultima instanţă oportunitatea actului operator. Acesta se poate stabili prin următoarele explorări:

— semnul Narath: durerea provocată de coborîrea manuală a rinichiului şi dispariţia acesteia prin repunerea sa în poziţie ortotopă;

— semnul McKelvie: dacă introducerea unei cantităţi de ser fiziologic în bazinet prin sondă ureterală declanşează o durere identică cu cea resimţită în mod obişnuit de bolnav, aceasta este cauzată de ptoză. Narath a obţinut rezultate excepţionale în cazurile în care indicaţia operatorie a fost fixată numai pe baza acestui semn;

— urografia: oferă puţine date de fiziopatologie;

— nefrograma cu izotopi (vezi mai sus);

— arteriografia renală (vezi mai sus).

O clasificare a ptozelor, bazată pe explorările de mai sus, capabile să fixeze indicaţia operatorie mai corectă, este următoarea:

a) *ptoza fără acuze şi modificări morfofuncţionale renale* (peste 80% din cazuri);

b) *ptoza cu tulburări la distanţă* (digestive sau generale) dar fără tulburări morfologice şi funcţionale renale;

c) *ptoza cu acuze strict locale şi modificări morfofuncţionale renale.*

La bolnavii din grupa a III-a o indicaţie operatorie este netă.

Bolnavii din grupa a II-a trebuie evaluaţi foarte critic şi numai acele cazuri — rare — la care tulburările digestive şi generale pot fi corelate sigur cu elementele fiziopatologice ale ptozei, au o indicaţie operatorie şi aceasta va avea rezultate pozitive.

Ptozele din grupa I nu au indicație operatorie.

Numărul de peste 200 de tehnici descrise în literatură exprimă mai puțin deficiența lor intrinsecă, deoarece rezultatul operator nu depinde atît de tehnica aleasă, ci mai degrabă de corectitudinea execuției și, în primul rînd, de cît de judicioasă a fost indicația operatorie.

În prezent se preferă operațiile din grupa tehnicilor de „exofixație". Acestea nu alterează parenchimul și nu decapsulează rinichiul. Sînt totodată simple ca execuție și eficiente, permițînd reintervențiile ulterioare pe rinichi : tehnica Deming, Dodson, Kelly, dar mai ales nefropexia cu histoacryl.

Tratamentul medical

Ptozele bine tolerate nu necesită tratamente deosebite. La cei la care se bănuiește că acuzele ar putea fi date de mobilitatea renală excesivă, se recomandă un tratament medical din două motive : pe de o parte poate fi eficient, iar pe de altă parte, poate diferenția ptoza de o afecțiune cu indicație chirurgicală.

Pe prim plan stă gimnastica medicală pentru a întări tonusul musculaturii abdominale. Se mai recomandă bolnavului să se îngrașe, eventual să poarte un corset abdominal. Statul timp îndelungat la pat este contraindicat, deoarece scade tonicitatea peretelui abdominal.

COMENTARIUL REDACTORULUI

În aproape toate cazurile de ptoză renală, elementul clinic, urografia cu clișeu în ortostatism și urocultura sînt suficiente pentru stabilirea diagnosticului și precizarea atitudinii terapeutice. Angiografia va fi rezervată doar cazurilor care evoluează cu hipertensiune arterială care nu scade sub tratament.

Nu opiniem pentru efectuarea manevrei McKelvie de distensie cu ser fiziologic a bazinetului prin sondă ureterală ; este riscant și nenecesar.

Apreciem că indicația de nefropexie trebuie să se pună foarte rar și bine justificat. În experiența personală, nefropexia nu deține decît 0,4% din toate operațiile efectuate. Abuzul de intervenții nenecesare, cu urmări furtunoase, l-a determinat pe Couvelaire să afirme că nefropexia este „cea mai redutabilă complicație a nefroptozei".

Tehnicile de nefropexie care comportă transfixia cu acul a parenchimului renal trebuie cu desăvîrșire abandonate, din cauza riscului de hemoragie, al fistulei urinare și al anevrismului arteriovenos intrarenal. De asemenea, tehnicile care impun decapsularea rinichiului ; capsula renală se reface, dar cu distrugerea glomerulilor subcapsulari.

Personal am efectuat în exclusivitate și cu rezultate excelente, nefropexia Stanischeff, în care rinichiul ptozat este agățat de ultima sau penultima coastă, introdusă într-un mic tunel subcapsular disecat pe fața posterioară a rinichiului, la nivelul polului superior. Tehnica de execuție este extrem de simplă, cea mai mare parte a atmosferei perirenale rămîne neatinsă, iar fixarea se dovedește de calitate excelentă, întrucît recidivele nu sînt posibile dacă se procedează corect.

BIBLIOGRAFIE

1. RAMTHOR W. — Zum problem der Nephroptoze unter besonderer berucksichtigung der Nephropexie Methoden nach Sarafoff und Rivoir. *UZ. Urol. Nephrol.*, 1971, 64, 809.
2. PETIT R., DELVIGNE J. — Indications de la néphropexie. Aport du néphrogramme isotopique et de l'artrtiographie rénale, *Acta Urol. Belg.*, 1973, 41, 386.
3. SCHUTZ W., BOEMINGHAUS T. — Nephroptoze und Nephropexie *Zbl. Chir.*, 1970, 24, 705.
4. NICOLESCU D., BOJA R., OŞAN V. — Atitudinea noastră diagnostică şi terapeutică în ptoza renală, *Rev. Med. (Tg. Mureş)* 1983, 1, 120.
5. NICOLESCU D. — Hipertensiunea renovasculară prin leziuni congenitale şi dobîndite ale arterei renale. Teză de doctorat. I.M.F. Bucureşti, 1968.
6. LEMAÎTRE G., MICHEL J. R., TAVERNIER J. — Traité de Radiodiagnostique. Appareils urinaire et génital masculin. Masson et Cie, Paris, 1970.
7. NICOLESCU D., POP T. — Nefrograma izotopică şi fotoscintigrafică renală în explorarea hipertensiunii reno-vasculare, Spitalul, 1967, 3, 25.
8. Mc KELVIE A. A. — Indications for and technic of operation of nephropexie, *Brit. J. Urol.*, 1963, 36, 28.

14. INFECŢIILE NESPECIFICE ALE APARATULUI URINAR SUPERIOR

V. NEAGU, E. PROCA

GENERALITĂŢI

Infecţiile nespecifice ale aparatului urinar sînt frecvente şi, prin leziunile grave, acute sau cronice, uneori ireversibile pe care le produc în parenchimul renal sau la nivelul căilor excretorii, pun probleme deosebite de terapeutică. Uneori este greu de stabilit care segment al aparatului urinar este afectat. De altfel, infecţia urinară localizată la un segment are — în condiţii favorizante — tendinţa de a difuza şi la alte segmente ale aparatului urinar.

Infecţia parenchimului poate fi acută, marcată de o simptomatologie care atrage de la început atenţia asupra rinichiului, favorizînd astfel instituirea unui tratament precoce şi eficient. Cînd însă afectarea se face lent, fără manifestare clinică evidentă, sediul leziunii este aflat mai tîrziu, cînd acesta se găseşte deja într-o fază avansată şi adesea ireversibilă.

Într-adevăr, elementul „cronicizare“ al infecţiilor urinare constituie un factor de gravitate apreciabilă; trecerea în această fază a bolii poate fi asimptomatică, bolnavul putînd fi considerat vindecat după puseul acut. Peste un timp însă, uneori destul de îndelungat, apar semne de insuficienţă renală cu prognostic foarte rezervat.

ETIOPATOGENIE

În mod normal, organismul uman deţine un complex de factori care menţin urina sterilă. Între aceştia, enumerăm:

a) presiunea pozitivă endouretrală, care împiedică ascensiunea eventualilor germeni aflaţi incidental, sub formă de comensali, în ultimul centimetru al uretrei distale;

b) proprietăţile inhibitorii, încă incomplet elucidate ale epiteliului urinar intact. Subliniem că acest element, de integritate epitelială, are o mare valoare protectivă antiinfecţioasă;

c) efectul mecanic de spălare exercitat de jetul urinar descendent asupra microorganismelor pătrunse sau introduse în tractul urinar;

d) efectul de diluţie al urinei asupra multiplicării germenilor. Aşa se explică influenţa favorabilă a curei de diureză asociată antibio-chimioterapiei în tratamentul infecţiilor urinare;

e) funcţionarea normală a mecanismelor anatomo-funcţionale care asigură continenţa urinară şi mecanismele antireflux;

f) hiperosmolaritatea urinară nu favorizează dezvoltarea germenilor.

Dintre cauzele care favorizează apariţia infecţiilor urinare, cu localizări diferite și cu gravitate variată, staza este cea mai frecventă și mai importantă. Principalele cauze care produc stază urinară sînt următoarele :

Hidronefrozele uni- sau bilaterale, frecvent diagnosticate mai ales la copii, la care există numeroase anomalii ale joncțiunii ureteropielice.

Ptozele renale cu bazinet globulos favorizează staza și, ca atare, dezvoltarea infecției pielorenale.

Litiaza urinară joacă un rol însemnat în persistența stazei și a cronicizării infecției, cu atît mai mare cu cît influența litiazei asupra dinamicii pieloureterale se exercită vreme mai îndelungată. Sînt frecvente infecțiile urinare persistente și greu de tratat, în care cronicizarea depinde de o litiază urinară nediagnosticată la timp.

Tumorile prostatei provoacă și întrețin staza prin dislocarea și compresia ureterelor (uretere numite „în cîrlig de undiță“) și prin crearea reziduului vezical.

Stricturile uretrale traumatice sau inflamatorii, neglijate vreme îndelungată, sînt de asemenea factori care, avînd drept consecință disectazia colului vezical, favorizează apariția și dezvoltarea stazei în aparatul urinar. Alteori, staza urinară este favorizată de factori extrinseci, care, comprimînd căile urinare, determină obstacol în evacuarea urinei, cum ar fi periureterita sclerolipomatoasă sau fibroza retroperitoneală care exercită o compresiune progresivă asupra conductului și, în consecință, determină la început stază și hipertensiune în căile urinare, ulterior insuficiența renală.

Tumorile anexiale sau uterine cu dezvoltare pelvină pot produce, concomitent cu comprimarea vezicii urinare și stază progresivă în aparatul urinar supravezical. La femeile în vîrstă, prolapsul genital determină tracțiune asupra ureterelor, antrenînd stază în căile urinare superioare, cu atît mai mult cu cît conductul alungit devine progresiv și hipoton.

Infiltrațiile neoplazice cu punct de plecare la nivelul colului uterin sau carcinomului prostatic, duc, prin infiltrație pelvină, la apariția stazei și infecției în căile urinare superioare.

Disectaziile cervicotrigonale de orice cauză pot provoca și întreține staza, la început vezicală, mai tîrziu și în căile urinare superioare.

Factorul dinamic fără substrat organic constituit este de asemenea important. Este vorba de existența unor tulburări de dinamică care condiționează jocul sinergic al formațiilor sfincteriene situate de-a lungul arborelui pieloureteral și care, ducînd la creșterea presiunii intrapielice, favorizează producerea refluxului pielocanalicular.

Traumatismele medulare prezintă în urmările lor, drept consecință imediată a leziunii nervoase, atonie primară a conductului pieloureteral ; în paraplegiile secundare poliomielitei se poate de asemenea întîlni atonia căilor urinare superioare.

Este cert că infecția urinară joacă, la rîndul ei, un rol foarte însemnat asupra desfășurării mecanismelor normale de evacuare a căilor urinare superioare : diminuarea contractilității ureterale poate ușura apariția refluxului vezicoureteral, factor important de propagare a infecției în parenchimul renal.

Alt factor care influențează dinamica și anatomia aparatului urinar îl reprezintă **uterul gravid.** În primul trimestru de sarcină, cînd uterul este încă mic, modificările ureteropielice înregistrate (atonie, hipoperistaltism) sînt consecința stării endocrine specifice acestui trimestru, pentru ca ulterior, pe măsura creșterii volumului uterin, factorul predominant să devină cel mecanic. Precizăm că ureterohidronefroza de sarcină dispare rapid după naștere și prin urmare trebuie considerată ca un aspect normal de adaptare.

Modificările de diferite etiologii ale mucoasei căilor urinare constituie de asemenea o cauză favorizantă a infecţiei acestora. Este de asemenea de luat în consideraţie factorul iniţial de la care s-a produs infecţia urinară şi care, neîndepărtat, o întreţine şi duce la alterarea definitivă a dinamicii conductelor pieloureterale şi la propagarea infecţiei la parenchimul renal.

Indiferent de punctul de plecare al infecţiei şi de germenul care a produs-o, diferitele cauze care duc la cronicizarea ei determină în acelaşi timp, mai devreme sau mai tîrziu, afectarea parenchimului renal, avînd drept caracter comun prinderea interstiţiului.

În unele cazuri, condiţiile de inoculare septică a rinichiului sau a căilor urinare nu sînt cunoscute. Nu se poate explica totdeauna de ce germenii ajunşi în aparatul urinar pot produce la unii bolnavi infecţii supurative ale parenchimului, la alţii infecţii ale căilor şi alţii infecţii mixte. Se vorbeşte însă de condiţii de ordin general, de scăderea rezistenţei organismului, de virulenţa germenilor etc.

Parcurgerea enumerării acestor factori ne arată de ce infecţiile urinare sînt — practic întotdeauna — secundare altei afecţiuni urinare la bărbat, în timp ce femeia poate dezvolta cistopielonefrite zise primitive, fără cauză etiologică aparentă. În realitate şi ele au cauze : uretră scurtă, vezică urinară influenţată de modificările ciclice funcţionale ale aparatului genital vecin (celulele uroteliale vezicale sînt prevăzute cu receptori estrogenici), traumatismele asupra uretrei ale actului sexual şi sarcinei, modificările de statică genitală care antrenează modificări ale poziţiei vezicii urinare şi unghiului cervico-uretral, în sfîrşit vulvovaginitele şi metroanexitale care antrenează tulburări de evacuare vezicouretrală, urmate de inflamaţie şi infecţie.

Infecţia urinară determină totdeauna modificări umorale şi imunologice : leucocitoză cu polinucleoză, creşterea vitezei de sedimentare a hematiilor, posibilitatea aglutinării germenilor urinari de către serul bolnavilor, creşterea uneori foarte accentuată a globulinelor β şi γ etc.

Aceste modificări arată că organismul nu rămîne indiferent şi că modificările imunologice pot interveni pentru oprirea sau atenuarea unei infecţii urinare.

Dintre infecţiile aparatului urinar, cistopielonefritele ocupă primul loc ca frecvenţă şi gravitate.

Microbii patogeni mai des întîlniţi sînt : germenii gram-negativi : Escherichia coli, Klebsiella, Enterobacter, Proteus, Pseudomonas ; dintre germenii gram-pozitivi amintim : enterococul şi mai rar stafilococul. Asocierile microbiene nu sînt frecvente şi se observă de obicei la bolnavii spitalizaţi.

Punctul de plecare a germenilor este diferit. El devine evident atunci cînd infecţia urinară apare în cursul evoluţiei unei boli contagioase sau al unei septicemii. De obicei însă, infecţia urinară este secundară unui focar septic sau reprezintă complicaţia unei boli preexistente. Focarul stafilococic poate fi de exemplu, cutanat, bucofaringian etc. Focarul colibacilar este intestinal, biliar sau uretrovezicoprostatic. Calea de propagare a infecţiei, indiferent de punctul de plecare a germenilor este de cele mai multe ori hematogenă. Se poate spune că infecţia pielorenală reprezintă metastaza unui focar microbian apropiat sau îndepărtat, evident sau latent. În unele focare septice juxtarenale poate intra în discuţie şi calea limfatică. Cînd există reflux vezicoureteral, infecţia se propagă pe cale ureterală ascendentă. În localizările vezicale, infecţia se poate propaga prin continuitate la bazinet şi de aici, mai ales în condiţiile unei staze pielice cu presiune intrabazinetală ridicată, în parenchim, prin reflux pielorenal.

Punctul de plecare a germenilor este de asemenea evident cînd infecţia urinară apare după o dilataţie sau un cateterism uretral, poarta de intrare a germenilor fiind mucoasa uretrală sau vezicală traumatizată. În această situaţie se declanşează clasica „infecţie urinară acută“, în care inocularea parenchimului renal se face tot hematagen.

ANATOMIE PATOLOGICĂ

Leziunile anatomopatologice create de germenii patogeni asupra căilor urinare şi asupra rinichiului diferă în funcţie de starea anatomică a aparatului urinar, de virulenţa germenilor, de asociaţia microbiană, de durata infecţiei, de starea generală a bolnavului.

Ajuns la rinichi, germenul poate infecta parenchimul, determinînd pionefrită, sau infectează şi calea excretoare pielocaliceală determinînd pielonefrită.

Infecţia bazinetală se propagă de obicei în jos, de-a lungul căii excretoare, determinînd ureterită şi cistită.

Infecţia pielorenală are de obicei răsunet şi asupra grăsimii perirenale, constituindu-se o perinefrită care poate fi supurată, scleroasă sau sclerolipomatoasă. Dacă infecţia pielorenală se prelungeşte, poate duce la distrugerea rinichiului, fie printr-un proces de scleroză renală şi perirenală, fie printr-un proces supurativ cu distensia căilor excretoare. Dacă infecţia se prelungeşte, pionefroza sau rinichiul sclero-atrofic reprezintă stadiile terminale ale infecţiilor pielorenale.

Orice leziune a căilor de excreţie poate duce la apariţia unei reacţii a interstiţiului fără specificitate bacteriologică, această reacţie avînd caracterele cele mai diferite (leziuni parcelare unilaterale sau bilaterale), iar din punct de vedere histologic prezentînd o întreagă gamă de aspecte (supurate, inflamatoare nesupurate, leziuni evolutive coexistînd cu altele scleroase definitive, leziuni radiare separate prin zone intacte respectate de procesul inflamator, contrastînd cu altele de sistematizare hematogenă).

Persistenţa infecţiei în căile urinare superioare poate duce la alterări definitive ale pereţilor, cu formarea unor zone de periureterită, care menţin starea de dilataţie, la care se adaugă şi o alungire, ureterele apărînd cudate, deplasate, umplute în totalitate. Prin aderenţe cu ţesuturile vecine se produc alterări definitive care fixează leziunea, făcînd imposibilă vindecarea. Din această cauză, terapeutica trebuie instituită cît mai timpuriu, tocmai pentru a preveni fixarea patologică definitivă a dilataţiei pieloureterale, factor de cronicizare a infecţiei urinare, de moarte a rinichiului.

Unele infecţii urinare apărute accidental, cum sînt cele survenite în urma unor explorări urologice sau în cursul evoluţiei unei alte boli cu localizare urinară sau extraurinară, se vindecă fără nici o consecinţă asupra aparatului şi în special fără tendinţă de cronicizare dacă survin pe un aparat urinar normal, cu dinamică perfectă. Recunoaşterea lor la timp şi instituirea unui tratament energic, bazat pe criterii obiective de cunoaştere a germenului şi a sensibilităţii lui la antibiotice, la sulfamide şi urmărirea acestei sensibilităţi, de multe ori schimbătoare, asigură deci succesul terapeutic şi mai ales împiedică cronicizarea infecţiei în aparatul urinar.

În schimb, orice factor care provoacă şi întreţine staza în aparatul urinar, favorizînd propagarea infecţiei către parenchimul renal, creiază condiţiile necesare pentru persistenţa şi evoluţia infecţiei urinare. Această propagare a infecţiei la rinichi poate evolua fie sub forma unei pionefroze, care va distruge progresiv organul, modalitate foarte frecvent întîlnită în patologia urinară, fie sub forma unei scleroze progresive, care duce la constituirea rinichiului mic, scleroatrofic.

În evoluţia infecţiilor urinare, tendinţa la recidivă este frecventă, datorită unui complex de factori în care includem persistenţa cauzei, reacţie imunologică deficitară, tratamentul incorect etc. Recidiva adevărată înseamnă reapariţia bacteriuriei după încetarea tratamentului, cu acelaşi germen care a fost depistat iniţial, provenind de obicei tot din tractul urinar. Reinfecţia înseamnă reapariţia bacteriuriei cu alt germene sau cu acelaşi germene, însă de un tip serologic deosebit.

Tendinţa la cronicizare nu poate fi precizată exclusiv pe baza sindromului clinic. Persistenţa puseurilor febrile, a urinelor tulburi, a polakiuriei diurne sau nocturne, apariţia periodică a durerilor lombare sînt tot atîtea caractere care pot întări prezumpţia că evoluţia infecţiei urinare continuă. Certitudinea o poate da cercetarea leucocituriei minutate, care dovedeşte existenţa supuraţiei în căile urinare, determinarea bacteriuriei şi controlul sistematic al dinamicii pieloureterale şi al evacuării vezicale prin urografii repetate cu clişee numeroase. De altfel, urografia, ca şi leucocituria şi urocultura, reprezintă elementele de bază pentru stabilirea caracterului evolutiv sau, dimpotrivă, a ameliorării leziunilor de infecţie urinară.

Noţiunea de revenire nu trebuie interpretată numai din punct de vedere anatomic, ci mai ales funcţional. Există cazuri de dilataţii hipotone ale conductului pieloureteral care persistă, deşi obstacolul care le-a generat a fost suprimat. Dacă din punct de vedere anatomic revenirea nu s-a făcut integral, din punct de vedere funcţional, motricitatea a apărut în parte sau chiar în totalitate. Dinamica normală poate asigura evacuarea bună unui bazinet mai dilatat.

Dar revenirea anatomică şi cea funcţională nu evoluează paralel: de cele mai multe ori, motricitatea este prima care revine, după care reapare tonicitatea, dacă unii factori nu se opun la aceasta.

Gradul de dilataţie joacă un rol foarte important în procesul de revenire. În cazurile de dilataţie foarte accentuată, leziunea este definitivă, chiar dacă printr-un tratament energic s-a putut obţine sterilizarea urinei: infecţia reapare, recidivează, deoarece leziunea este fixată. Revenirea totală este însă perfect posibilă pentru dilataţiile de dimensiuni mai mici, în care nu s-a produs alterarea morfologică a elementelor constitutive ale peretelui pieloureteral.

Participarea ţesutului celuloadipos periureteral la infecţia căilor urinare şi modul său de organizare, de reacţie, joacă de asemenea un rol important. O periureterită sclerolipomatoasă bine organizată favorizează menţinerea şi accentuarea stazei, ducînd la alterarea morfologică şi funcţională a parenchimului renal.

Un factor de gravitate pentru prognostic îl constituie caracterul congenital al dilataţiilor pieloureterale, care nu cedează la tratament, oricît de energic ar fi el, deoarece în aceste leziuni, la alterările morfologice parietale produse de infecţie se adaugă şi cele congenitale ale elementelor constitutive. De asemenea, în aceste leziuni congenitale se asociază totdeauna şi anomalii congenitale ale rinichiului (anomalii de vascularizaţie, de lobulaţie, fetală), care micşorează şi ele valoarea parenchimului secretor, reducîndu-i şi capacitatea de a rezista la infecţie.

Rezumînd aceste noţiuni generale rezultă că:

— *Termenul de infecţie urinară* reprezintă o noţiune generală, care cuprinde toate leziunile anatomoclinice descrise: pielonefrita acută, pielonefrita cronică, cistita etc.

— *Pielonefrita* este sindromul clinic şi lezional provocat de infecţia bacteriană a rinichiului. Toate componentele renale sînt afectate, mucoasă pielocalicеală, interstițiu, tubi, vase, la care se adaugă alterări autoimune. Din acest motiv, termenul de pielită sau cistopielită este mai puțin cuprinzător și trebuie abandonat în favoarea primului. Dacă cistita poate evolua independent de pielonefrită, niciodată pielita nu evoluează izolat, ci însoțită de nefrită!

— *Cistita* nu este o boală, ci un sindrom provocat de infectarea mucoasei vezicii urinare, cu propagare ulterioară potențială la celelalte componente anatomice ale organului. Elementul cardinal îl constituie piuria. Indiferent cît de violente sînt celelalte simptome (durerea, polachiuria), fără piurie nu există cistită. Cistita evoluează fără febră. Apariția acesteia în cursul unei cistite semnifică cel mai des interesarea parenchimului renal (pielonefrită !!) și excepțional de rar gangrenă vezicală sau pericistită supurată.

— *Sindromul uretral* se manifestă prin semne cilinice de cistită (polachiurie, micțiune dureroasă, imperiozitate micțională), dar piuria lipsește, urina fiind limpede deoarece cauza acestui sindrom constă în inflamație abacteriană, iritație și traumatisme uretrale, insulte chimice, radice, expuneri la frig etc.

— *Bacteriuria* este termenul general care definește prezența germenilor în urină, fără ca aceasta să semnifice în mod obligator infecție urinară. Pentru a fi semnificativă, bacteriuria trebuie să depășească 10^5 germeni/mmc urină.

Urina recoltată prin puncție suprapubiană trebuie să rămînă, în mod normal, întotdeauna sterilă. Cea recoltată prin micțiune sau cateterism poate conține un număr mic de germeni, cînd va fi considerată contaminată.

— Noțiunea de bacteriurie asimptomatică se referă la starea clinică în care cel puțin două uroculturi prezintă bacteriurie semnificativă (10^5), fără nici un simptom clinic. Bacteriuria poate dispare spontan sau prin tratament sau poate recidiva

Nu întotdeauna este posibilă diferențierea între formele care afectează tractul urinar inferior sau segmentele superioare ale acestuia. Uneori numai testele imunologice precizează locul de unde provine germenul cultivat în urocultură. Astfel, germenii proveniți din parenchimul renal prezintă pe membrana celulară anticorpi specifici, în timp ce germenii cu origină vezicală (deci pătrunși de jos în sus și cantonați în vezică) sînt lipsiți de anticorpi.

Evidențierea anticorpilor care reacționează specific cu membrana bacteriană (anti-C) se obține prin aglutinare în eprubetă, hemaglutinare pasivă, precipitare în gel, imunofluorescență directă, metoda Elisa (Enzyme Linked Immuno Sorbent Assay), testul latexului, metode radioimunologice, prin metoda antiglobulinelor umane marcate cu fluoresceină denumită ACB (Antibody Coated Bacteria).

Trebuie precizat că și microbii proveniți din parenchimul prostatic sînt înveliți cu anticorpi, ceea ce înseamnă că numai parenchimele tractului urinar furnizează strat imunologic bacteriilor invadatoare.

Aceste metode trebuie să devină familiare urologilor, fiind de mare utilitate pentru orientarea terapeutică.

La nevoie, diferențierea între infecțiile urinare joase și cele înalte se poate face și prin tehnica spălării vezicii urinare după instilarea endovezicală de neomicină, cu recoltare de urocultură înainte și după.

Cunoștințele noastre despre tratamentul infecțiilor urinare s-au precizat și îmbogățit prin apariția de noi antibiotice.

În ciuda înțelegerii tot mai bune asupra patogeniei infecțiilor urinare, persistă încă neclarități și incertitudini. Relativ recent (Winbergura și col. — Ped. Clin. North Am., 1982, vol. 29, p. 801) rediscută problema existenței la suprafață pe membrana E. Coli a unor organe filamentoase de natură proteică, numite fimbrii sau cili care sînt atrase de receptori specifici existenți pe membrana celulelor uroteliale. Virulența infecției urinare va fi proporțională cu existența și numărul acestor receptori specifici uroteliali.

La sugari infecția urinară este greu de diagnosticat datorită dificultăților de a recolta urina; apare ca o manifestare locală a unei stări septice generale cu germeni gram-negativi. Este mai frecventă la băieți. La fete apare mai des la vîrsta preșcolară și școlară, fiind deseori asociată cu leziuni obstructive sau urologice. Paralel cu vîrsta infecțiile urinare devin mai frecvente: la femeie sînt frecvente după căsătorie și în timpul sarcinii (la 2—6% dintre gravide). La vîrstnici apar frecvent la bărbați în legătură cu constituirea disectaziilor de col și a explorărilor instrumentale, iar la femei — în legătură cu puseurile de hiperfoliculinemie, rupturile de perineu, prolapsul genital.

NOȚIUNI GENERALE ASUPRA TRATAMENTULUI INFECȚIILOR URINARE

Tratamentul profilactic

Constă din: evitarea explorărilor instrumentale, evitarea abuzului de medicamente care conțin fenacetină, care pot produce leziuni renale pe care se pot grefa infecții, tratamentul stazei colice, îndepărtarea cauzelor care determină stază pe căile urinare. Recomandăm ca după fiecare explorare endoscopică (cistoscopie, cateterism vezical, rezecție endoscopică) să se lase în vezica urinară la sfîrșit un antiseptic cu acțiune locală sau antibiotic, respectiv acid boric sol. 3%, nitrat de argint sol. 1%, neomicină 1 gr. etc.

Tratamentul curativ

Antibioticele și chimioterapicele reprezintă medicația comună a tuturor infecțiilor urinare, dintre care infecțiile pielorenale se situează pe primul loc nu numai în ceea ce privește frecvența, dar și gravitatea lor. Bacteriuria asimptomatică descoperită la copii, tineri, femei gravide, trebuie tratată pînă la sterilizarea urinei. La vîrstinici, dacă funcția renală este bună, nu necesită tratament.

Pentru ca antibioterapia și chimioterapia să fie eficiente sînt necesare următoarele condiții: germenii să fie sensibili la antibioticul utilizat; să nu existe malformații congenitale sau alte cauze de stază urinară; dacă există condiții care determină staza, acestea să fie înlăturate la începutul tratamentului; dozele de antibiotic să asigure o concentrație utilă în sînge; în formele acute, grave, se pot asocia mai multe antibiotice; tratamentul să fie continuat pînă la sterilizarea urinei.

Aceleași deziderate trebuie îndeplinite și în cazul infecțiilor urinare joase a căror gravitate se datorește posibilei propagări a infecției în căile urinare superioare și în parenchimul renal.

Aplicarea unui tratament corect cu antibiotice nu se poate face decît la un bolnav bine studiat clinic, radiologic și cu probe de laborator și bacteriologice complete.

Antibioticele și chimioterapicele sînt substanțe antimicrobiene care, în multe cazuri, pot omorî germenii (acțiune bactericidă) sau le pot opri multiplicarea (acțiune bacteriostatică), cu condiția ca în sînge să existe o concentrație medicamentoasă suficientă (concentrație inhibantă) și un timp destul de lung;

în aceste condţii, infecţia poate fi jugulată, dar sindromul postinfecţios (sclerozele şi alte sechele) trebuie urmărit şi tratat.

În infecţiile localizate, germenii care se află în ţesuturi necrozate, în depozite fibrinoase sau în colecţii purulente nu sînt influenţaţi de antibiotice. Acestea, fie că nu pot ajunge la ele, sau, chiar dacă ajung, doza este prea mică şi nu poate avea influenţă asupra lor, datorită existenţei unor inhibitori sau inactivatori ai antibioticelor. De asemenea, pH-ul mediului poate fi neprielnic acţiunii antibioticelor ; penicilina este mai activă în mediul acid, streptomicina şi tetraciclinele, în mediul alcalin. Aceste condiţii se pot întîlni în unele infecţii urinare ; de asemenea în infecţiile supurate ale parenchimului renal, în papilita necrotică, în pionefroze, în infecţiile căilor urinare, cînd mucoasa prezintă plăci de leucoplazie insuficient vascularizate. De aceea, în aceste cazuri, continuarea tratamentului cu antibiotice este inutilă, iar uneori, prin ameliorarea fenomenelor generale, chiar periculoasă. În caz de colecţii, necroze, tratamentul cu antibiotice completează tratamentul chirurgical.

În infecţiile urinare cu stază, calculi, tumori, chiar dacă s-ar obţine sterilizarea urinei, aceasta nu va fi decît de scurtă durată, deoarece persistă cauza favorizantă a infecţiei. Tratamentul cu antibiotice devine în asemenea cazuri inutil, iar uneori chiar dăunător prin posibilitatea apariţiei unor germeni rezistenţi, prin selecţii sau alergizări. În aceste cazuri, tratamentul cu antibiotice sau chimioterapice trebuie să preceadă şi să urmeze tratamentul chirurgical. În tratamentul infecţiilor urinare este obligatorie cunoaşterea pH-ului urinei, care va fi modificat în sensul convenabil pentru obţinerea unei acţiuni antibacteriene cît mai vorabile. Se vor avea de asemenea în vedere importantele noţiuni privind rezistenţa germenilor la antibiotice şi sulfamide, ca şi noţiunile privind eliminarea acestora prin urină.

Sulfamidele sînt indicate de obicei în infecţiile urinare acute necomplicate (neobstructive) ; sînt contraindicate la gravide datorită riscului apariţiei icterului la nou-născut. Sînt ineficace în bacteriuria cronică.

Sulfanilamidoisoxazolul (Neoxazol, Gantrisin) ; se absoarbe rapid pe cale digestivă, atingînd concentraţie maximă în ser la 2 ore după administrare şi se elimină lent prin urină, sub formă activă, în concentraţie mare, la pH acid ; de aceea se poate da la intervale de 6 ore. Are acţiune bacteriostatică faţă de *Escherichia coli*, mai puţin faţă de *Proteus* şi aproape decloc faţă de *Pseudomonas*. Are tendinţă la precipitare în căile urinare, de aceea trebuie asigurată o diureză bună. Doza de atac este de 6—8 g în primele 24 de ore (3—4 tablete la 6 ore), după care se trece la 4 g pe zi, timp de 7—14 zile.

Sulfametoxidiazina (Sulfametin, Bayrena) este o sulfamidă cu acţiune prelungită ; se absoarbe lent în tubul digestiv, atingînd concentraţia maximă în ser la 4 ore de la administrare ; se elimină lent prin urină sub formă activă, ceea ce permite administrarea la intervale mari de timp. Sulfametinul are acţiune în infecţiile urinare cu *Escherichia coli*, cu *Proteus* şi *Aerobacter aerogenes*. Poate da manifestări alergice, cutanate, granulocitopenii tranzitorii, mai rar anemii hemolitice şi polinevrite. Este contraindicat la bolnavii alergici, cu insuficienţă hepatică şi renală avansată, gravidelor în ultimele trei luni de sarcină. Doza de atac este de 2 g în primele 3 zile (2 tablete la 12 ore), după care se continuă cu 1 g pe zi, timp de 14 zile.

Biseptolul (Septrin, Bactrin) este o combinaţie din două substanţe : trimetropim cu efect antagonic faţă de acidul folic şi care inhibă deci sinteza acidului folic și a ADN bacterian și o sulfamidă (sulfametoxazol) care acționează sinergic cu trimetropim, dar într-un alt stadiu al biosintezei bacteriene, inhibînd încorporarea acidului paraaminobenzoic în cadrul metabolismului microbian. Fiecare substanță are efect bacteriostatic, iar împreună au efect bactericid. Biseptolul este indicat în infecțiile urinare cu germeni gram-negativi (*Escherichia coli*, *Proteus mirabilis*, *vulgaris*, *morganii*, *Klebsiella* etc.) și cu unii germeni gram-pozitivi sensibili (stafilococ, enterococ). Efectele secundare sînt de mică importanță. Doza de atac este de 4 tablete pe zi (2 tablete la 12 ore), timp de 7 zile, după care se continuă cu 2 tablete pe zi, timp de 14 zile sau chiar mai mult.

Antibioticele sînt indicate în tratamentul infecțiilor urinare cînd germenii sînt sensibili la ele și rezistenți la sulfamide, dar în prescrierea lor trebuie să ținem seama de efectele secundare, uneori severe.

Ampicilina, penicilină semisintetică, bactericidă, cu spectru larg. Administrată *per os* atinge concentrația maximă în ser după 2 ore; se elimină rapid prin urină, sub formă activă. Poate fi administrată și la gravide și în insuficiențele renale. Este indicată în infecțiile urinare cu *Escherichia coli*, *Proteus mirabilis*, enterococ. Ca efecte secundare se notează tulburări digestive, erupții cutanate alergice asemănătoare cu cele date de penicilină. Doza este de 2—3 g/24 de ore (3—4 capsule de 250 mg la 6 ore), timp de 10—14 zile. Tratamentul se va continua încă 3—5 zile după sterilizarea urinei.

Tetraciclina are acțiune bacteriostatică cu spectru relativ îngust. Este activă în unele infecții cu *Escherichia coli* și *Klebsiella-Enterobacter*. Se elimină în cea mai mare parte sub formă activă prin urină. Este contraindicată la gravide, datorită efectului teratogen. Se administrează 2 g/24 ore (2 drajeuri de 250 mg la 6 ore) timp de 10—15 zile.

Cloramfenicolul deși are acțiune bacteriostatică cu spectru larg, se elimină prin urină în cea mai mare parte sub formă inactivă, este indicat în infecțiile cu *Escherichia coli*, *paracoli*, *Klebsiella-Enterobacter* și, în asociere cu un chimioterapic, și în infecțiile cu *Proteus mirabilis* și enterococ, dar în gegenral trebuie folosit mai puțin datorită efectelor secundare, în special hematologice: granulocitopenie, trombopenie, anemie aplastică. În caz de insuficiență renală, eliminarea este întîrziată; de aceea riscul efectului toxic este sporit. Doza este de 2 g în 24 de ore (2 drajeuri de 0,250 g la 6 ore), administrat timp scurt datorită riscului efectelor toxice (7—10 zile).

Polimixinele B și *E* (Colimicina, Colistina) au puternic efect bactericid față de *Escherichia coli*, *Klebsiella-Enterobacter*, *Pseudomonas*. Sînt nefrotoxice, ceea ce limitează utilizarea lor. Doza este de 60 000 U.I. administrate intramuscular de două ori pe zi pentru Polimixina B și de 3 000 000 U.I. în 24 de ore (1 000 000 U.I. la 8 ore) pentru Colistină.

Kanamicina (Kantrex), antibiotic din familia streptomicinei, este bactericid, cu acțiune în infecțiile cu *Escherichia coli*, *Klebsiella-Enterobacter*, *Proteus*, dar inactiv față de *Pseudomonas* și enterococ. Administrat parenteral, atinge repede concentrația maximă în ser și se elimină pe cale renală. Este ototoxică (afectarea nervului acustico-vestibular) și nefrotoxică în special la bolnavii cu nefropatii. Poate determina și fenomene alergice și reacții febrile. Doza este de 1 g în 24 de ore, intramuscular, la intervale de 12 ore; durata tratamentului nu va depăși 7—10 zile. Se utilizează în special la bolnavii cu bacteriurie determinată de un focar infecțios urinar și la cei cu bacteriurie rezistentă la drogurile administrate pe cale orală.

Gentamicina are o acțiune bactericidă, cu spectru larg, eficace în infecțiile cu Proteus și Pseudomonas. Se administrează intravenos sau intramuscular; posologia și ritmul de administrare depind de starea funcției renale la bolnavii cu funcție renală bună se administrează 80 mg (2 fiole a 40 mg) la 8 ore; la bolnavii cu insuficiență renală doza scade în funcție de gradul insuficienței pînă la 40 mg în 24 de ore.

Carbenicilina (Pyopen), bactericid cu spectru larg, este eficace în infecțiile cu Pseudomonas, Enterococ, Proteus, stafilococ auriu și este lipsită de toxicitate. Se administrează 4—25 g pe zi (un flacon de 1 g sau 5 g la interval de 6 ore), timp de 7—10 zile. În insuficiența renală se reduce doza.

Relativ recent, terapeutica infecțiilor urinare beneficiază de noi antibiotice active, dintre care menționăm: infecțiile cu Pseudomonas aeroginosa beneficiază în prezent de tratamentul cu Manospor, care se adaugă Ticarcilinei și Carbencilinei.

Manospor este o cefalosporină cu spectru activ pentru Pseudomonas aeroginosa, timp de înjumătățire de 90 minute, toxicitate minimă și eliminare renală în proporție de 70—90%. Doza uzuală este de 20—50 mg/kilocorp, respectiv 1—4 g/24 ore, dar în infecțiile severe se poate crește la 100 mg/kilocorp, respecziv 6 g/24 ore. În caz de insuficiență renală anurică se va administra doar 75% din doza inițială/24 ore.

Halospor face parte tot din grupul cefalosporinelor semisintetice, fiind activă atît pentru germenii gram-negativi, cît și pentru cei pozitivi. Difuzează rapid în țesutul renal și prostată, se elimină prin urină în proporție de 66—77% și se poate administra i.m. sau i.v. în doza de 4—6 g/24 ore. În caz de insuficiență renală, dozele zilnice vor fi scăzute proporțional cu prăbușirea clearance-ului creatininei (1 g/24 ore, în doze separate), pentru Cl_c mai mic de 30 ml/min, respectiv 2 g la Cl_c sub 60 ml/min).

Grupul de antibiotice aminoglicozidice, dintre care încă active în urologie se mențin Kanamicina și Gentamicina, s-a îmbogățit cu Tobramicina (Brulamicină) și Amikacină, active asupra germenilor gram-negativi, inclusiv Pseudomonas.

Din grupul betalactaminelor, amoxicilina rămîne cea mai activă împotriva infecțiilor urinare gram-negative.

Activitate antibacteriană asemănătoare are grupul cefalosporinelor, fie că este vorba de cefalothină, cephaloridină și cephalexin.

Chimioterapicele constituie un real progres în terapeutica infecțiilor urinare, datorită acțiunii lor bacteriostatice, în unele cazuri bactericide și toleranței bune.

Nitrofurantoinul (Furadantin) are acțiune bacteriostatică cu spectru larg; în infecțiile cu Escherichia coli poate fi bactericid. Este eficace în infecțiile urinare cu Escherichia coli, paracoli, Aerobacter aerogenes și parțial în infecțiile cu Proteus și Pseudomonas. Se administrează *per os*, se absoarbe rapid și se elimină prin rinichi sub formă activă. Doza este de 400 mg în 24 de ore (o tabletă de 100 mg la 6 ore), timp de 14 zile. Cura se poate repeta după patru săptămîni. Poate prezenta efecte secundare: digestive (se va administra în timpul meselor), alergice, sanguine, neurologice. Este contraindicat în insuficiențele renale.

Acidul nalidixic (Negram) are acțiune bacteriostatică (sau chiar bactericidă) în infecțiile urinare cu germeni gram-negativi: *Escherichia coli*, *Proteus*, mai puțin activ în infecțiile cu *Klebsiella* și ineficace în infecțiile cu *Pseudomonas*. Se administrează pe cale orală; se absoarbe rapid și se elimină mai lent, sub formă activă, prin urină. Ca efecte secundare se descriu: intoleranță digestivă, fotosensibilizare, tulburări vizuale, erupții cutanate, anemii hemolitice (prin mecanism imunoalergic), depresiune a centrului respirator la bătrîni. Este contraindicat la bolnavii cu insuficiență hepatică și renală, la nou-născuți și la gravide în primul trimestru de sarcină. Inconvenientul tratamentului îl constituie *apariția rezistenței după 7—8 zile* de tratament, ceea ce limitează utilizarea lui în bacteriuriile cronice. Efect antagonic cu nitrofurantoinul și cloramfenicolul.

Mandelatul de metenamină are acțiune bacteriostatică față de germenii gram-negativi, cu excepția celor care descompun ureea și determină alcalinitatea urinei. Doza este de 2—3 g în 24 de ore.

În general, fixarea unei scheme de tratament într-o infecție urinară nu se poate face științific, decît în următoarele condiții:

— stabilirea diagnosticului pozitiv și etiologic;

— cunoașterea morfo-funcțională a aparatului excretor în întregime;

— identificarea germenului și precizarea comportării lui la antibiotice și chimioterapice;

— cunoașterea însușirilor antimicrobiene și farmacologice ale acestor substanțe.

Pentru reușita tratamentului este necesară respectarea cîtorva reguli:

— sensibilitatea germenilor la antibiotice se testează *in vitro* dar pentru aprecierea ei corectă este necesar să se producă *in vitro* condiții cît mai asemnătoare celor existente *in vivo*;

— pentru unele antibiotice nu există o deosebire mare între doza minimă utilă, doza terapeutică medie și doza maximă tolerată; tratamentul trebuie să înceapă cu doze maxime;

— în infecțiile grave sînt justificate dozele mari, subtoxice; după 24—48 de ore de tratament intens se va determina acțiunea antimicrobiană a sîngelui față de germenul cauzator și tratamentul va fi ghidat în continuare în funcție de acest rezultat: întreruperea tratamentului ca inutil, continuarea tratamentului cu aceleași doze sau cu doze mai mici;

— cînd germenul este bine cunoscut, se va începe tratamentul cu un singur antibiotic, de preferință cel mai activ, cu efect bactericid și cu sfera de acțiune cea mai îngustă, pentru a nu acționa decît asupra agentului patogen cauzal;

— în infecțiile urinare există posibilitea infecțiilor succesive și de suprainfectare cu diverși germeni, dacă în cursul tratamentului cu antibiotice sau chimioterapice, cauzele favorizante nu au fost suprimate. La bolnavii cu sonde vezicale sau ureterale, nefrostomii, căile excretoare fiind în legătură cu exteriorul se produc schimbări ale germenilor patogeni, astfel că se poate întîlni la același bolanv, succesiv: infecție colibacilară, apoi infecție cu *b. proteus*, piocianic, *Klebsiella* etc. De aceea în infecțiile urinare focarele sînt greu de sterilizat și, frecvent, aceste infecții evoluează cronic, cu perioade de ameliorare și agravare, devenind pînă la sfîrșit rezistente la antibiotice și chimioterapice. Este necesar ca în cursul tratamentului să se repete uroculturile, să se testeze sensibilitatea germenilor și să se utilizeze antibiotice cu sferă îngustă de acțiune;

— în infecțiile vezicale sau pielorenale cu stază sau cu cavități în parenchim se creează condiții favorabil persistenței infecției: țesuturi alterate cu vitalitate scăzută, țesuturi necrozate, colecții purulente, autoliză tisulară, încrustații, formări de calculi, care fac imposibilă vindecarea numai prin tratamentul antiinfecțios medicamentos.

NOŢIUNI PRACTICE ÎN TRATAMENTUL CU ANTIBIOTICE AL INFECŢIILOR URINARE

Aplicarea corectă a tratamentului antiinfecţios trebuie să ţină seama de anumiţi parametri :

Rezistenţa. Se ştie că nu este necesar un tratament anterior pentru a se crea rezistenţa unui germen la antibiotice. Este suficient ca infecţia să se facă într-un mediu unde antibioticul a fost deja utilizat, pentru ca infecţiile ulterioare să fie rezistente la tratament. Pentru reuşita unui tratament cu antibiotice, testarea sensibilităţii germenului este obligatorie.

Forma clinică a infecţiei. Vindecarea unei infecţii urinare este mai sigură şi mai rapidă în infecţiile acute. Se va da o atenţie deosebită formelor subacute, pentru a nu se crea o formă cronică, trenantă, rezistentă.

Dozele. Penicilina. La începutul epocii antibioticelor penicilina era utilizată cu rezultate spectaculoase în doze de 50 000—100 000/u.i./zi, doză care în prezent este ridicolă. Într-adevăr este greu de precizat posologia antibioticelor. Idealul este de a cerceta concentraţia de antibiotic la care germenul este sensibil. Dacă acest lucru nu este posibil, se prescrie doza de antibiotic în funcţie de gravitatea bolii şi de posologia uzuală. Este necesar să se cunoască bine posologia pentru fiecare antibiotic în parte, iar pentru cele noi sau mai rar prescrise, să se citească prospectul, înainte de a le prescrie.

Durata tratamentului. Depinde de evoluţia clinică şi de gravitatea infecţiei. În general trebuie evitate tratamentele prea scurte sau prea lungi, mai scurte de 7—10 zile şi mai lungi de 3—5 săptămîni, deşi sînt cazuri cînd sterilizarea urinei nu se poate menţine decît printr-un tratament mai îndelungat. Dacă apare o recădere a bolii, care obligă la reînceperea tratamentului, dozele zilnice vor fi mărite sau chiar dublate.

Asocierile de antibiotice. În cele mai multe cazuri întîlnite în practica zilnică administrarea unui singur antibiotic este suficientă, dacă se respectă criteriile cunoscute (doză, cale de administrare, sensibilitate etc.). Asocierile de antibiotice devin necesare numai în cazurile cu evoluţie gravă şi în infecţiile cu germeni cu sensibilitate mică la mai multe antibiotice. În absenţa criteriilor biologice sigure, trebuie prescrisă asocierea care s-a dovedit a fi mai frecvent eficace, după experienţa urologului. În general, asocierea a două antibiotice este suficientă. Avantajele asocierii sînt următoarele : prin sinergismul a două antibiotice se obţin rezultate foarte bune cu doze mici, deci cu efecte toxice reduse ; se lărgeşte spectrul de acţiune a medicamentului întrebuinţat, ceea ce este foarte important în infecţiile mixte ; se reduce pericolul rezistenţei bacteriene şi creşte eficacitatea medicamentului, fiecare antibiotic avînd modul său propriu de acţiune asupra germenului şi rezistenţa se dezvoltă mai greu.

În privinţa sinergismului antibioticelor, acesta depinde de grupa din care face parte : antibioticele bactericide (penicilina, streptotimicina, neomicina) acţionează deseori sinergic ; antibioticele bacteriostatice (tetraciclinele, cloramfenicolul, eritromicina etc. nu acţionează sinergic, nefiind însă antagoniste. *Antagonismul dintre antibiotice este foarte rar şi pare limitat la penicilină şi eritromicină.*

Asocierea a trei antibiotice este neobişnuită, nejustificată şi trădează mai curînd necunoaşterea cazului. Mai trebuie menţionat rezultatul bun al asocierii unui antibiotic cu sulfamidele, în timp ce asocierea a două sulfamide constituie o eroare terapeutică.

ANTIBIOTERAPIA ÎN INSUFICIENȚA RENALĂ

Tratamentul cu antibiotice este deseori necesar și uneori de importanță vitală pentru un bolnav insuficient renal. Din acest motiv tratamentul antibiotic trebuie condus în așa fel încît să nu se producă acumulări toxice pentru rinichi sau alte organe.

Din punctul de vedere al unui bolnav cu capacități funcționale renale reduse, antibioticele se pot împărți în:

— antibiotice care pot fi administrate în doze nominale sau mai ușor reduse cum sînt: penicilinele, cefalotinele, doxyciclina, eritromicina, lincomycina, cloramfenicol;

— antibiotice care se acumuleată rapid și impun o reducere a dozelor și mărirea intervalului între administrări: aminoglicozide, cefaloridine, kanamycină, tetracycline, polymixina E, anumite sulfamide;

— substanțe care se elimină exclusiv pe cale urinară fără să difuzeze în țesuturi și a căror administrare în insuficiența renală este interzisă: nitrofurantoin, acidul nalidixic, polimyxina B, sulfamide cu durată de acțiune scurtă.

Este de dorit ca în aceste cazuri de insuficiență renală să se prescrie de fiecare dată, dacă este posibil, antibiotice care nu necesită reducerea dozajului și alungirea intervalului între administrări. Atunci cînd situația obligă la utilizarea unui antibiotic care se poate acumula și deveni toxic dozele de administrare și intervalele de administrare trebuie adaptate proporțional cu gradul de reducere a funcției renale. Tratamentul debutează de obicei cu o doză inițială normală („de încărcare"). dozele ulterioare fiind administrate la intervale care se pot calcula prin formule diferite:

$$\text{a)}\ \frac{\text{Durata de înjumătățire normală}}{\text{Durata de înjumătățire prelungită}} = \frac{\text{Interval de administrare normal}}{\text{Interval de administrare prelungit}}$$

Durata de înjumătățire a concentrației antibioticului în sînge este de obicei trecută în tabele speciale realizate în acest sens.

b) Nivelul creatininei serice X 8 = intervalul de administrare a dozei inițiale de antibiotice.

c) Tabel: intervalele de administrare ale principalelor antibiotice conform clearance-ului la cratinină:

Interval de administrare (h) conform clearance-ului creatininei ml/min

Antibiotic	100	80—50	50—10	<10
Penicilină G	8	8	8	12
Oxacilină	6	8	8	10—12
Ampicilină	6	8	8	12
Carbenicilină	4	4	6—12	12
Cefalotine	6	6	6	8—12
Cefalexine	6	6	8—10	36—64
Gentamicină	8	8—12	12—24	48
Kanamicină	8	24	24—72	72—96
Colistine	12	24	36—60	60—92
Vancomycină	12	24—72	72—240	240
Tetraciclină	6	12	48	72—96
Doxycilină	24	24	24	24
Cloramfenicol	8	8	8	8
Lincomycină	8	8	12	12
Clindomycine	6	6	6	6
Eritromicină	6	6	6	6

h = ore

Datele de laborator. În principiu, un tratament cu antibiotice nu trebuie prescris înainte de obținerea unor date de laborator: diagnosticarea germenului, antibiograma, concentrația de antibiotic la care germenul este sensibil. În cursul tratamentului, uneori, este necesară repetarea testării. Colaborarea terapeutului cu bacteriologul devine de aceea obligatorie.

În concluzie, principiile tratamentului cu antibiotice, în infecțiile urinare sînt următoarele: obligativitatea efectuării antibiogramei, cunoașterea exactă a stării morfo-funcționale a aparatului urinar, tratamentul aplicat precoce, în plină fază acută, administrarea unor doze utile de la început, asocierea antibioticelor cu sulfamidele, tratamentul continuat timp suficient. În afară de aceste principii generale, există unele indicații particulare fiecărui capitol de patologie urinară.

PIELONEFRITELE

Pielonefritele sau nefritele interstițiale microbiene constituie prin frecvența și gravitatea lor, cauza cea mai obișnuită a insuficienței renale cronice. Pielonefrita cronică reprezintă 57,8% din nefropatiile cronice, după care urmează glomerulonefrita cronică în 22,5%, nefroangiosclerozele în 12,9%, nefritele cronice interstițiale primitive în 4,8% și cauze diverse (boală polichistică renală, tuberculoză renală) în 2% (Raaschou).

Etiopatogenie

Pielonefritele acute și cronice survin la orice vîrstă și evoluția lor durează ani sau chiar zeci de ani.

Agentul patogen cel mai frecvent întîlnit este *Escherichia coli*, după care urmează *Proteus* și *Klebsiella*. Se pot întîlni și alți germeni, de obicei la bolnavii internați cu infecții în urma explorărilor endoscopice sau la cei care au făcut tratamente intense cu antibiotice prin care s-a distrus flora microbiană de concurență.

Dezvoltarea microbilor în rinichi este favorizată de factori locali. Experimental s-a arătat că germenii capabili să provoace o pielonefrită se localizează și se dezvoltă în medulară. Chiar dacă s-au fixat și în alte organe (ficat, splină), microbii continuă să colonizeze medulara timp îndelungat (săptămîni), ei dispărînd din celelalte organe. Aceasta se datorește condițiilor locale particulare : absența sistemului reticuloendotelial și prezența inhibitorilor naturali ai puterii bactericide a serului, datorită uneie acțiuni anticomplementare a medularei în raport cu activitatea glutaminazică și producerea de amoniac ; aceasta ar explica și agravarea infecției printr-o medicație acidă și protecția prin săruri alcaline.

Dintre ceilalți factori care favorizează infecția rinichiului, obstrucția căilor urinare ocupă locul principal. Este necesar însă să se producă și o hipertensiune în interiorul diferitelor segmente ale căilor urinare, factor mai important decît volumul lichidului de stază. De asemenea, o cauză însemnată o constituie și refluxul vezicoureteropielic prin repercusiunea imediată a hiperpresiunii intravezicale asupra papilei renale.

Indiferent de locul de plecare a germenilor — digestiv sau vezico-uretro-prostatic — calea urmată de ei pentru a ajunge la parenchimul renal este cel mai frecvent hematogenă. În cazul unui obstacol situat pe căile excretoare sau a unei anomalii a lor, contaminarea se poate face și pe cale ascendentă. Calea limfatică este ipotetică și ar intra în discuție în cazul unui focar infecțios de vecinătate.

S-a dovedit că infecția renală prin instalarea de germeni în vezică este urmată de o infecție a bazinetului. Propagarea infecției de la bazinet la rinichi se face prin continuitate și nu pe cale limfatică. De asemenea, s-a demonstrat că pielita este răspunzătoare de persistența bacteriuriei în pielonefritele atenuate și că nefritele interstițiale produse prin injectarea intravenoasă de enterococi sînt însoțite de pielită. De aceea, este aproape imposibil de făcut distincția anatomică între pielonefrita hematogenă și cea ascendentă.

Boala apare la orice vîrstă. Este mai frecventă la femei, în special în timpul sarcinii. Deseori complică o boală a căilor excretoare, cu sau fără obstacol sau cu o leziune renală anterioară. Alteori, originea pielonefritei o constituie o infecție situată la distanță : pielonefrita hematogenă. Sînt și cazuri care survin fără o cauză evidentă.

Simptomatologie. Debutul poate fi brutal : frisoane, hipertermie, durere lombară uni- sau bilaterală moderată sau intensă, exagerată în decubit, cu iradieri spre vezică sau coapse, oligurie sau oligoanurie. În unele cazuri debutul se poate produce printr-un sindrom infecțios, fără dureri lombare sau manifestări urinare, sau, dimpotrivă, cu tulburări de micțiune, dureri, piurie, hematurie terminală. Prin palpare se provoacă durerea lombară, destul de netă pentru a bănui originea renală a sindromului infecțios. Unii bolnavi pot prezenta și grețuri, vărsături, dureri abdominale și, în absența durerilor lombare și a tulburărilor de micțiune, creează dificultăți de diagnostic. La bătrîni, de asemenea pot lipsi durerile lombare și tulburările de micțiune, bolnavii prezentînd stare febrilă sau subfebrilă, astenie, paloare.

Examenul urinei pune în evidență piuria și bacteriuria, uneori cilindri leucocitari. Proteinuria este frecvent prezentă, dar în general moderată. Excepțional, proteinuria devine abundentă și poate fi însoțită clinic și biologic de un sindrom nefrotic. În cazul unei obstrucții complete a ureterului de partea bolanvă, urina este limpede. Examenul bacteriologic presupune efectuarea unui examen pe frotiu direct cu colorație Gram, care orientează asupra germenului și urocultura cu antibiogramă. În general, la început răsunetul renal este puțin important. Azotemia este normală sau crescută moderat ; cînd oliguria este importantă, azotemia crește progresiv, pentru a diminua odată cu creșterea diurezei. Probele funcționale renale arată alterări precoce și constante ale funcției renale. Aceste modificări persistă multe săptămîni sau chiar luni după vindecarea aparentă. Un examen care trebuie totdeauna făcut este hemocultura, care, dacă este luată la sfîrșitul frisonului, este uneori pozitivă. Examenul hematologic arată : hiperleucocitoză cu neutrofilie, V.S.H. crescută.

Examenul radiologic. Radiografia fără substanță de contrast arată frecvent mărirea uni- sau bilaterală a umbrelor renale și uneori litiază renoureterală. Urografia, cînd starea generală a bolnavului, scăderea febrei și absența insuficienței renale permite executarea ei, poate da cîteva indicații în favoarea pielonefritei acute : mărirea umbrelor renale, mărirea cavităților pielocaliceale, deformarea „în măciucă“ a calicelor, în cazul acutizării unei pielonefrite cronice, marginea estompată a calicelor și a papilei, hipotonia pielocaliceală.

Pentru a putea aprecia aceste modificări este necesară practicarea unei urografii cu executarea de clișee numeroase, unele în decubit ventral. Urografia devine obligatorie și pentru depistarea unei staze urinare înalte, consecință a unei malformații congenitale, a unei litiaze pieloureterale opace sau radiotransparente, a unei tumori bazinetale, ureterale, vezicale sau prostatice.

Anatomie patologică. Aspectele macroscopice și microscopice variază după stadiul infecției, precum și în funcție de prezența hidronefrozei și de momentul instalării acesteia. Leziunea poate fi uni- sau bilaterală.

Histologic, este o inflamație interstițială la care se asociază secundar modificări tubulare, glomerulare și vasculare.

Caracteristic este aspectul zonal al leziunii — arii relativ normale alternînd cu zone lezate.

În pielonefrita acută, rinichiul este mărit, cu capsula uşor aderentă, suprafaţa netedă sau foarte fin granulată, pe care se observă puncte violacee sau mici abcese gălbui. Pe secţiune, corticala este îngroşată, cu zone gălbui de supuraţie; în medulară se găsesc striuri radiare, galbene. Conturul calicelor este destins în stazele prin obstrucţie; mucoasa pielică este hiperemică, edemaţiată. Microscopic, zonele de supuraţie corespund infiltratelor inflamatorii în care predomină neutrofilele, uneori cu zone de abcedare; mucoasa pielică este erodată, cu abundent infiltrat granulocitar în jur; tubii, intacţi sau cu leziuni epiteliale, conţin leucocite şi puroi.

Diagnostic. În general, diagnosticul unei pielonefrite acute poate fi pus pe baza examenului clinic: febră, uneori frisoane, dureri în regiune lombară, piurie microbiană. Diagnosticul va fi completat prin căutarea factorilor predispozanţi: diabet, obstrucţii ale căilor urinare. Lipsa tulburărilor de micţiune şi durerile abdominale însoţite de greţuri şi vărsături pot crea confuzii cu pancreatita acută, apendicite acute, colecistite acute. Explorarea clinică atentă şi examenul urinei vor orienta diagnosticul către pielonefrită.

Evoluţie. Complicaţii. Evoluţia imediată a pielonefritei acute a fost complet transformată de antibio- şi chimioterapia antiinfecţioasă. În majoritatea cazurilor, se observă în cîteva zile ameliorarea sindromului infecţios acut. În cazurile cu germeni rezistenţi, evoluţia este îndelungată. Evoluţia pielonefritei acute, chiar în cazurile „vindecate“, este grevată de riscul recidivei şi mai ales de cel al cronicizării. Formele grave oligoanurice cu hemoculturi pozitive, îndeosebi cu germeni gramnegativi sînt de o gravitate extremă. Combinarea tratamentului antibiotic cu epuraţia extrarenală a ameliorat foarte mult prognosticul acestor forme grave. Prognosticul depinde de sechele şi de evoluţie, putînd să apară insuficienţă renală şi hipertensiune.

În cursul evoluţiei pot să survină următoarele complicaţii: flegmonul perinefretic, propagarea infecţiei în ţesutul perirenal făcîndu-se pe cale limfatică sau prin deschiderea unui abces cortical; pionefroza acută — apare de obicei la bolnavii cu uropatii obstructive (rinichiul se transformă într-o pungă cu puroi, parenchimul renal fiind distrus de procesul supurativ); complicaţia este gravă pentru că poate fi însoţită de septicemie sau septicopioemie; necroza papilară apare îndeosebi la diabetici şi vîrstnici, fiind favorizată de existenţa unui proces obstructiv: starea septică se agravează, apar colici renale şi hematurie macroscopică, iar prin urină se elimină fragmente de papilă necrozată; — septicemiile şi insuficienţa renală acută reprezintă de asemenea complicaţii grave ale pielonefritei acute.

Pentru a declara vindecat un bolnav de pielonefrită trebuie ca sedimentul urinar să redevină normal, iar uroculturile repetate să fie negative. Evoluţia pielonefritei acute depinde, în primul rînd, de starea aparatului excretor, obstacolul şi tulburările funcţionale condiţionînd gravitatea şi repetarea puseurilor infecţioase. De aceea, examenele radiologice devin obligatorii pentru a depista leziunile aparatului excretor.

Tratament. Tratamentul formelor medii şi grave ale pielonefritelor acute se efectuează *în spital.*

Regimul igienico-dietetic constă în repaus la pat, în asigurarea unui aport alimentar normocaloric, în care glucidele şi lipidele pot fi date fără restricţii, în timp ce cantitatea de protide va fi diminuată, în caz de oligurie şi retenţie azotată. În caz de vărsături persistente, se pot adopta următoarele măsuri: administrare de metoclopramină (Primperan, Reglan) în injecţii, poţiuni cu novocaină 1% *per os*, alimentarea bolnavului prin sondă duodenală.

Recunoaşterea şi înlăturarea obstacolului reprezintă o măsură terapeutică extrem de importantă, ce trebuie adoptată de regulă, orice omisiune în această direcţie putînd favoriza persistenţa procesului infecţios şi agravarea leziunilor renale.

Tratamentul medicamentos. În formele uşoare, tratamentul este similar cu cel al infecţiilor urinare joase prezentat mai sus, aşa că nu vom reveni asupra lui.

În formele grave de pielonefrită acută tratamentul medicamentos trebuie început imediat, de preferinţă cu droguri bactericide dar lipsite de efecte nefrotoxice (în prealabil se recoltează sînge şi urină pentru depistarea germenilor cauzali şi testarea sensibilităţii lor la antibiotice).

Fără a aştepta rezultatul antibiogramei se începe administrarea unei asocieri de antibiotice deosebit de active, şi anume: gentamicină (80 mg intravenos, la 8 ore, în caz de *clearance* la creatinină normal, sau la intervale mari, în cazul unui *clearance* scăzut) şi carbenicilină (Pyopen) în doze zilnice mari, de 20 g sau chiar mai mult. Această asociere este deosebit de activă în pielonefritele acute grave cu *Proteus*, cu *Pseudomonas* şi cu unele tulpini de colibacili. În pielonefritele acute cu stafilococ auriu şi cu Klebsiella-Enterobacter poate fi activă şi Gentamicina singură.

Tratamentul se continuă pînă la dispariţia sindromului infecţios, a bacteriuriei şi a piuriei.

În formele de gravitate medie ale pielonefritei acute, ca tratament antiinfecţios pot fi folosite şi alte antibiotice: ampicilina, în doză de 2—4 g/zi, metansulfonatul de colistină, în doză de 3 000 000 U.I./zi (2 fiole a 500 000 U.I la fiecare 8 ore), cu toată prudenţa şi sub controlul funcţiei renale, Kanamicină, 1—2 g/zi, sub controlul funcţiei renale; aceste antibiotice pot fi active în pielonefritele acute cu Escherichia coli, Proteus, Enterococ.

Tratamentul pielonefritei acute cu B. Proteus beneficiază de doze mari de Carbencilină (12—16 g sau chiar 24 g/24 ore). Amikacină, Tobramicină etc.

În pielonefrita acută cu Pseudomonas se poate folosi asocierea: streptomicină, 1—2 g/zi şi Solvocilin (metilpirolidintetraciclină), în administrare intravenoasă, cîte 275 mg la 8—12 ore; în caz de insuficienţă renală, se micşorează doza de streptomicină, pentru a evita acţiunea toxică asupra nervului acustico-vestibular. Mai activ se dovedeşte aşa cum am specificat, tratamentul cu Monaspor.

Pielonefrita acută cu stafilococ patogen rezistent la penicilină poate beneficia, în cazurile de gravitate medie, de tratamentul cu Eritromicină, atît sub formă orală (propionat de eritromicină, cîte 2 drajeuri a 200 mg la 4—6 ore), cît şi sub formă injectabilă (lactobionat de eritromicină, în perfuzie, cîte 300 mg la 6 ore). În formele mai severe de pielonefrită acută cu stafilococ patogen se folosesc penicilinele semisintetice (Meticilina, 1—2 g/zi sau Oxacilina 3—4 g/zi), care, în cazul bolnavilor sensibilizaţi la penicilină (şi deci la preparatele de sinteză care au în structura lor acidul 6-aminopenicilinic), pot fi înlocuite cu Rifampicin (600 mg/zi, doză administrată dintr-odată dimineaţa) sau Vancomicin (perfuzii de 1—1,5 g la 12 ore).

În cazul unora din antibioticele prezentate mai sus (streptomicină, kanamicină, gentamicină, colistină, polimixină), efectele toxice relativ frecvente constituie un obstacol în efectuarea unor tratamente de mai lungă durată.

Unii autori recomandă folosirea sulfamidelor (Sulfametaxazol), Biseptolului, acidului nalidixic sau nitrofurantoinului în tratamentul formelor ușoare de pielonefrită acută; alții le utilizează numai pentru consolidarea rezultatelor obținute prin tratamentul de atac cu antibiotice sau pentru tratamentul cronic, de întreținere, în vederea prevenirii recidivelor.

Primul puseu de pielonefrită acută necomplicată se rezolvă, prin tratament bine condus în aproximativ 7 zile. Rareori este necesară prelungirea peste această durată de timp. Multă vreme preferam tratamentul trifazic: în prima parte administram antibioticul cu sensibilitate maximă, după sterilizarea urinii continuam cu antibioticul următor pe lista sensibilității și sfîrșeam printr-o cură cu sulfamide sau chimiostatice. Aceste tratamente prelungite se dovedesc de cele mai multe ori nenecesare. Subliniem că în caz de urgență terapeutică, deci cînd nu se poate aștepta cu nici un preț, testarea activității antibiotice se va începe cu un aminoglicozidic cu spectru larg, kanamicină sau gentamicină, pînă la sosirea rezultatului așteptat.

În marea majoritate a cazurilor întîlnite în practica zilnică, un singur antibiotic este suficient. Asocierea a două antibiotice devine legitimă numai în cazurile grave, cu caracter septicemic modificări tensionale etc., caz în care importante devin calea de administrat și orariul administrării (perfuzie intravenoasă etc.). Asocierea a trei sau mai multe antibiotice nu are bază științifică și traduce nu atît prudența terapeutului, cît necunoașterea principiilor antibioterapiei. Asocierea a două sulfamide este o eroare!

Dacă există insuficiență renală concomitentă infecției urinare, dozele de antibiotice vor fi modificate în funcție de gravitatea deficienței renale, fiind adoptate clearance-ului de creatinină. Astfel, vor fi reduse masiv dozele pentru aminoglicozidice și vor fi suprimate polimixina, cefaloridina (nefrotoxice), tetraciclinele (cu excepția doxicilinei), care dau neuropatii periferice și pneumonite. În doze nemodificate pot fi administrate bolnavului uremic Ampicilina, Carbencilina, Cefalatina, Cefolexina.

Tratamentul de prevenire a recidivelor poate depăși 3—6 luni; el se realizează prin administrarea seara la culcare eventual și dimineața la sculare, a unuia din următoarele chimioterapice: nitrofurantoin (50—100 mg), acid nalidixic (0,5—1 g), sau sulfametaxazol (0,5—1 g). Tratamentul profilactic de lungă durată este indicat bolnavilor cu recidive frecvente de pielonefrită acută.

În cazurile severe de pielonefrită acută, cu tendință la colaps, tulburări hidroelectrolitice și retenție azotată, sînt indicate și următoarele mijloace terapeutice: administrarea de substituienți plasmatici și de noradrenalină în perfuzie; administrarea de soluție clorurosodică 6‰ și de clorură de potasiu 4‰, în cazul bolnavilor deshidratați prin vărsături și diaree; în caz de acidoză, se administrează THAM în perfuzie (250 ml din soluție 0,3 M), iar în caz de oligurie, se administrează Manitol în perfuzie, în soluție 25%, 100—400 ml/zi.

Hemodializa se efectuează în vederea combaterii hiperzotemiei în cazurile severe de pielonefrită acută, mai ales dacă intervenția chirurgicală de dezobstrucție trebuie făcută de urgență.

PIELONEFRITA CRONICĂ

Este o *nefrită interstițială microbiană cronică*, cu infecție urinară persistentă de cele mai multe ori coexistînd cu o anomalie organică sau funcțională a căilor excretoare uretrovezicoureteropielocaliceale, care constituie cauza principală a permanetizării infecției. Dintre aceste cauze, cea mai frecventă este staza, urmată de tulburările excretoare fără obstacol, dintre care refluxul vezicoureteral este cel mai des întîlnit. De foarte multe ori, chiar dacă obstacolul a fost îndepărtat și căile excretoare nu mai prezintă stază, pielonefrita cronică persistă. Destul de rar, există și pielonefrite cronice care apar și trenează fără să existe o anomalie aparentă a căilor excretoare, după cum există și pielonefrite cronice de la început, fără să urmeze unei pielonefrite acute.

Simptomatologie. Investigații paraclinice. Semne generale : oboseală, uneori intensă, cefalee, inapetență, tegumente palide, tendință spre pigmentare, subfebrilitate, poliurie, îndeosebi nocturnă, dureri lombare și hipertensiune. Lombalgiile sînt surde, se întîlnesc la aproape 60% din cazuri, dar uneori apar și dureri colicative. Hipertensiunea este frecventă în formele avansate, cu insuficiență renală, ea apărînd într-un procent de aproape 20.

Examenul sumar de urină pune în evidență piuria eventual discretă hematurie : *prezența cilindrilor leucocitari arată originea sigur parenchimatoasă a leucocitelor.* Testul Addis-Hamburger arată intensitatea leucocituriei. Uroculturile cantitative vor evidenția germenul. *Escherechia coli* este germenul cel mai frecvent, prezent în peste 60% din cazuri.

Probele funcționale renale arată alterarea funcției renale, care variază după cum pielonefrita este uni- sau bilaterală și după durata evoluției. Se constată o scădere a puterii de concentrare a rinichilor datorită leziunilor tubulare, care determină poliurile hipotonă și acidoză hipercloremică. Ureea sanguină poate fi crescută în formele evoluate, cu creșteri semnificative, dar în parte reversibile în episoadele de acutizare a infecției. Mai tîrziu, cînd leziunile afectează un mare număr de nefroni, se instalează insuficiența renală cronică.

Explorarea radiologică. Radiografia renovezicală și urografia (de preferință cu compresiune sau prin perfuzie) dau în schimb informații prețioase pentru diagnosticul pielonefritei cronice și al etiologiei ei.

Aspectul rinichiului este modificat, pielonefrita cronică determinînd retracții parenchimatoase localizate sau întinse, segmentare, cu diminuarea volumului rinichiului, ale cărui margini devin neregulate. Dacă leziunile sînt localizate numai la un pol al rinichiului, modificările de aspect interesează strict această zonă, polul renal devenind atrofic. Modificările pielocaliceale se datoresc retracției parenchimatoase și hipotoniei și se observă la calicele mici, la tijele caliceale, la calicele mari, la bazinet și ureter ; calicele mici se măresc și fundul lor devine plat (calice „în farfurie"), convex (calice „în măciucă") sau convex, cu marginile întoarse spre bazinet (calice „în ciupercă"). Calicele mici, cu sau fără aceste aspecte, apar împinse și apropiate între ele, dar își păstrează contururile nete. Tijele caliceale și calicele mari apar în mod obișnuit dilatate sau hipotone ; uneori sînt alungite, „trase", modificînd evantaiul pielocaliceal. Bazinetul este adesea dilatat, hipoton, cu conturul uneori neregulat ; alteori are aspect fusiform și se verticalizează. Ureterul apare uneori hipoton.

Urografia mai are valoare pentru stabilirea diagnosticului etiologic, putînd pune în evidență existența unei uropatii obstructive (calculi, stenoze, tumori), iar prin cistouretrografia micțională, eventualul obstacol subvezical sau reflux vezicoureteral.

Puncția-biopsia renală are valoare relativă datorită leziunilor care la început sînt parcelare, cu parechim normal între ele.

Renoscintigrama arată reducerea parenchimului renal și poate fi utilizată și la bolnavi cărora li se contraindică urografia.

În *pielonefritele cronice*, rinichiul prezintă atrofie care variază după intensitatea și durata procesului inflamator. Rinichiul poate ajunge la dimensiuni foarte mici, — o pătrime față de normal. Suprafața sa este granulară, cu cicatrici neregulate. Microscopic leziunea variază după stadiul afecțiunii: infiltratul inflamator interstițial este difuz sau nodular, alcătuit din limfocite, formînd uneori pseudofoliculi limfoizi; zonele lezate prezintă scleroză marcată; glomerulii sînt atrofici, fibrohialini, iar tubii restanți sînt dilatați cu epiteliul turtit și conțin un material dens, acidofil, cu aspect pseudocoloid. Glomerulii sclerozați prezintă scleroză periglomerulară și hialinizarea ghemului vascular. Arterele și arteriolele sînt îngroșate hialinizate, cu lumenul micșorat sau obliterate.

Pielonefrita xantogranulomatoasă este o formă particulară a pielonefritei cronice, întîlnită mai ales după inflamații supurate cronice și calculoze. Rinichiul este de obicei mărit, boselat, cu capsula aderentă și cu proces de perinefrită; pe secțiune parenchimul renal prezintă zone de culoare gălbuie, uneori cu aspect pseudotumoral sau centrate de abcese sau localizate pericaliceal. Microscopic leziunea este de tip granulomatos, cu proliferare de celule xantomatoase, asociată cu țesut de granulație în care se găsesc vase de neoformație, limfocite, polinucleare, iar ocazional, cristale de colesterol înconjurate de celule gigante de corp străin. Parenchimul renal este profund remaniat de procesul de scleroză cicatriceală.

Pielonefrita xantagronulomatoasă necesită din partea noastră, a urologilor, mai multă atenție fiind mai frecventă decît credem.

Este considerată ca o formă particulară de pielonefrită supurativă (Tonelli și Gianatti), consecință a deficitului în sistemul peroxidazic (Shapiro).

Se deosebește de alte forme de pielonefrită cronică prin evoluția febrilă, însoțită de anemie, anorexie și scădere ponderală. Interesează mai des rinichiul stîng decît cel drept iar la urografie rinichiul afectat (afecțiunea este rar bilaterală!) este nefuncțional. Deseori există litiază asociată, deși calculul vizibil nu pare obstructiv și deci nu explică mutismul renal.

Unii urologi i-au descris un tablou caracteristic alcătuit din masă tumorală lombară + anemie + febră + infecție urinară cu Proteus. Pretează deseori la confuzii cu tumorile renale, tuberculoză renală sau actinomicoză, diferențierea între acestea fiind uneori posibilă numai microscopic. În funcție de prinderea grăsimii din jurul rinichiului de către procesul xantogranulomatos, a fost clasificată (Malek) în trei stadii:

stadiu I = nefric; procesul se găsește cantonat în capsula proprie a rinichiului;

stadiul II = nefric + perinefric; este interesată și grăsimea perirenală;

stadiul III = nefric + perinefric + + paranefric; este prinsă și grăsimea din afara fasciei Gerota.

Procesul xantagranulomatos poate invada chiar mușchii lojei renale, peritoneul sau mezourile intestinale. Din acest motiv, pielonefrita xantogranulomatoasă impune nefrectomia radicală perifascială ca pentru cancerul renal, procedeu care evită fistulele cronice și cașexia.

Diagnostic. Datorită gradului variabil al leziunii renale și asocierii frecvente cu alte boli (hipertensiune arterială, diabet), în pielonefrita cronică întîlnim tablouri funcționale foarte diverse, care fac interpretarea rezultatelor de laborator dificilă, mai ales în ceea ce privește probele funcționale renale. Acestea dau un bilanț global al funcției renale și au valoare în caz de leziuni bilaterale, difuze ale parenchimului renal. În pielonefrita cronică se formează la început un focar lezional unitateral, care nu poate fi evidențiat prin nici o probă funcțională. În această fază de debut, examenul sumar de urină arată frecvența leucocitelor. Colorația lor prin metoda Sternheimer și cantitatea germenilor din urină orientează diagnosticul către o pielonefrită cronică. În pielonefrita cronică predomină leucocitele asupra eritrocitelor spre deosebire de nefroangioscleroza malignă, în care leucocitele și eritrocitele sînt prezente în proporție aproape egală.

În pielonefrita cronică, inflamația interstițială predomină în porțiunea distală a tubilor ; de aceea în faza de debut va exista un sindrom tubular distal, cu scăderea puterii de concentrație. Mai tîrziu, afectarea capsulei Bowman de procesul inflamator se repercutează și prin scăderea coeficientului de epurație. Tabloul clasic al pielonefritei cronice arată deci o scădere a concentrației, o eliminare deficientă a roșului-fenol, o micșorare a coeficientului de epurare a acidului paraaminochipuric (PAH). În schimb, epurarea inulinei este normală sau aproape normală.

Evoluție. Afecțiunea evoluează diferit. Uneori funcția rinichiului este complet compromisă în decurs de cîteva luni în cele mai multe cazuri însă, evoluția este foarte lentă, parenchimul rămas integru asigurînd o funcție renală satisfăcătoare, uneori chiar zeci de ani de la debutul infecției. Această evoluție variată este pendinte de mai mulți factori.

Așa de exemplu, germenul în cauză poate da aspecte diferite : colibacilul este mai puțin patogen decît *b. proteus, piocianic* și enterococ ; stafilococul produce o coagulază care lezează rinichiul ; *b. proteus* are acțiune nefrotoxică prin amoniacul pe care îl produce sub efectul ureazei.

Absența hipertensiunii arteriale presupune o evoluție lentă, relativ benignă a bolii ; prezența hipertensiunii arteriale indică o evoluție gravă ca urmare a progresiunii rapide a leziunilor, datorită alterărilor vasculare renale.

Cînd puseurile acute se repetă, chiar dacă acestea se ameliorează după tratamente de aplicație în prezent (antibioterapie), lasă sechele anatomice care agravează evoluția pielonefritei. Aceste puseuri sînt datorate, de cele mai multe ori, apariției unui factor obstructiv pe căile excretoare.

Starea căilor excretoare este deosebit de importantă, deoarece obstacolul, tulburările funcționale în evacuarea urinei, refluxul vezicopielic agravează evoluția pielonefritei cronice atît prin creșterea presiunii intrapielice, care lezează parenchimul renal, cît și prin favorizarea puseurilor acute.

Tratament. Terapeutica actuală este capabilă să vindece pielonefrita cronică sau cel puțin să-i oprească evoluția și să preîntîmpine puseurile acute. În privința leziunilor terminale, pionefroza și scleroza renală, tratamentul nu are acțiune curativă și urmărește numai prelungirea vieții acestor bolnavi.

Tratamentul se bazează pe examenul clinic, pe examenele bacteriologice și biochimice repetate și complete, pe explorările radiologice ale întregului aparat urinar, la care uneori trebuie să se adauge : rezultatele tubajului duodenal, a colecistografiei, examenului radiologic al tubului digestiv și eventual, examenele de specialitate (otorinolaringologic și stomatologic). Toate acestea au scopul de a identifica și stabili cauzele favorizante și locul de plecare a germenului. Tratamentul unei pielonefrite cronice, complex, vizează toți factorii care determină și întrețin infecția.

Tratamentul antiinfecțios. Nu se va începe decît după rezultatul examenului bacteriologic și după explorarea radiologică completă a aparatului urinar. Trebuie cunoscut agentul patogen, sensibilitatea lui la antibiotice și chimioterapice. Dacă există stază, după cîteva zile de tratament antiinfecțios se va proceda la îndepărtarea cauzelor obstrucției, tratamentul continuîndu-se apoi, săptămîni sau luni.

Tratamentul începe cu antibioticul la care germenul este sensibil, eventual cu o asociere de antibiotice, timp de 15—20 de zile. Dacă antibioticul are eficacitate, leucocituria trebuie să diminueze, iar urocultura să devină negativă. Dacă germenul este sensibil la tetraciclină sau penicilină, acestea pot fi administrate, timp mai îndelungat, 3—4 săptămîni sau chiar mai mult. După tratamentul cu antibiotice se trece la chimioterapicul la care germenul a fost sensibil ; Neoxazol, în primele zile 4 g/zi, apoi 2 g/zi, timp de cîteva luni, timp în decursul cărora sedimentul va arăta dispariția piuriei și negativarea a 5—6 uroculturi. În loc de Neoxazol se poate utiliza o sulfamidă cu eliminare lentă, deci cu acțiune prelungită. În ceea ce privește alegerea, trebuie reținut că deși toate au același spectru de acțiune antibacteriană, Neoxazolul este mai activ asupra stafilococului, colibacilului și enterococului, pe cînd sulfamidele cu acțiune prelungită sînt mai active asupra germenilor *Aerobacter aerogenes, Pseudomonas aeruginosa* și bacililor paracoli. Dacă germenul este sensibil la Negram, se va utiliza acest chimioterapic timp de 10 zile, în doză de 4 g/zi, după care se va înlocui cu o sulfamidă.

Nitrofuranul, datorită avantajelor lui (toxicitate redusă, dezvoltare rară a rezistenței, spectru larg de acțiune), poate fi administrat timp îndelungat : 400—800 mg/24 ore, la copil 5—10 mg/kilocorp/24 ore, timp de 5—12 zile, după care se scade doza la 200 mg/zi, 1—5 mg/kilocorp/24 ore, timp de 3 luni cu condiția să nu apară intoleranță gastrică.

Cînd există anomalii ale aparatului urinar sau litiază inoperabilă, perioada de administrare a chimioterapicelor trebuie să fie mai lungă, luni sau chiar ani, în funcție de toleranță și de rezultatele repetate ale leucocituriei și ale uroculturii.

În privința alegerii medicamentului antibacterian, în afară de rezultatele uroculturii și ale antibiogramei, se va avea în vedere că dozajul substanței antibacteriene trebuie să asigure o concentrație plasmatică peste nivelul minim de concentrație inhibitoare, pentru a fi eficace asupra infecției din interstițiul renal. De aceea, preparatele din grupa nitrofuran, care nu pot atinge niveluri inhibitoare în sînge, nu sînt active în infecțiile parenchimului. În schimb, în urină se realizează o concentrație suficientă pentru obținerea efectului antibacterian, ceea ce face să fie utilizat cu rezultate bune în infecțiile căilor după stingerea, prin tratament cu antibiotice sau sulfamide, a focarului infecțios parenchimatos.

Recidivele care apar se datoresc, în general, unor germeni rezistenți sau unei alte flore ; urocultura și antibiograma trebuie repetate la diferite intervale de timp și mai ales cînd apare o recidivă.

Tratamentul surselor de infecție. În cursul tratamentului antimicrobian se obține o sterilizare a surselor de infecție : uretră, vezică, prostată, colon. Alte surse trebuie însă îndepărtate chirurgical, pentru a preîntîmpina recidivele sau apariția unui puseu acut : apendicele colecistul, megacolonul, piosalpinxul etc.

Tratamentul factorilor favorizanți generali sau locali. Tratamentul diabetului, cînd există, este obligatoriu. Factorii care determină staza în aparatul urinar trebuie eliminați prin tratament chirurgical sau urologic. La femeie, anexitele, tumorile uterine, prolapsul uterin sînt factori de stază urinară care trebuie de asemenea eliminați pentru obținerea și menținerea vindecării unei pielonefrite cronice.

Un alt factor favorizant al infecției este pH-ul urinei. Se poate încerca alcalinizarea urinei prea acide cu bicarbonat de sodiu și citrat de sodiu, cîte 5 g pe zi. De asemenea acidifierea unei urine alcaline poate ameliora piuria : acid fosforic oficinal sau fosfatul monosodic (acid fosforic oficinal 10 g, fosfat acid de sodiu 20 g apă distilată 200 g, 2—4 linguri/zi, sau acid mandelic 0,50 g, acid benzoic 0,50 g, 2—4 capsule/zi). Pentru ca medicația acidă să fie eficientă, este necesar ca bolnavul să primească și o alimentație acidifiantă. Tot ca acidifiant se folosește și mandelatul de amoniu, sau metenaminmandelatul, care este relativ netoxic și, în plus, are efect antibacterian prin modificarea pH-ului urinei. Dar scăderea pH-ului nu este realizabilă totdeauna și, în aceste cazuri, nu se obțin rezultatele scontate. Nu se va mai utiliza ca medicație acidifiantă clorura de amoniu, rinichiul adaptîndu-se după cîteva zile de tratament prin creșterea secreției de amoniac.

Tratamentul simptomatic și fiziopatologic. Durerea lombară cedează de obicei la antispastice și căldură locală. Polakiuria și durerea la micțiune se ameliorează cu medicație calmantă: antispastice, clisme (antipirină 1 g, apă 50 ml), aplicații calde pe hipogastru și spălături vaginale.

Cefaleea, cînd este datorită hipertensiunii, cedează la medicația antihipertensivă. Ca antinevralgice se pot prescrie: piramidon 0,30 g, 3—4 tablete/zi, aspirină 0,50 g, 2—3 tablete/zi. La bolnavii cu hipocloremie, cefaleea cedează uneori la administrarea a 5 g de clorură de sodiu zilnic.

Hipertensiunea arterială necesită tratament cu Hiposerpil, Hydergin, excepțional ganglioplegice. Se vor reduce cantitățile de sare și lichide în alimentație. *De reținut că hipertensiunea datorită pielonefritei poate ceda la tratamentul cu antibiotice.*

Pierderea de sodiu trebuie înlocuită prin administrarea a 5—10 g de clorură de sodiu zilnic, sub controlul ionogramei. Pierderea de potasiu determină o hipokaliemie care trebuie corectată prin administrarea a 1 g de citrat de potasiu, de 2—3 ori/zi. Hipocalcemia, prima consecință a pierderilor de calciu prin urină și tubul digestiv, duce la creșterea activității paratiroidelor cu osteoporoză secundară, necesită administrarea carbonatului de calciu, 10—20 g zilnic, activ și în cazul acidozei; gluconat sau lactat de calciu; 2 g/zi; vitamină D_2 — 10 000—20 000 U.I./zi. Acidoza cedează în mod obișnuit la administrarea de bicarbonat de sodiu, 2—5 g/zi. Hiperazotemia necesită tratament cu soluții glucozate 20%, soluții cu clorură de sodiu 10% în hipocloremii, Madiol 50—100 mg zilnic; uneori necesită epurație extrarenală, impusă mai ales de hiperpotasemie și acidoză.

Anemia se va trata cu extracte hepatice, vitamină B_{12} fiole a 1 000 γ și mai ales cu transfuzii mici și repetate de masă eritrocitară.

Regimul alimentar trebuie să asigure aportul caloric adecvat și o diureză bună. Se recomandă în general 2 500—3 000 ml lichide/24 ore, cu scopul de a reduce concentrația urinei, de a spăla mecanic căile urinare, diluînd sărurile și germenii. Pentru aceasta se recomandă, pe lîngă lichidele obișnuite, apă, ceaiuri diuretice, sucuri de fructe și apă minerală de tip Căciulata sau Olănești (izvorul 24), pentru efectele lor diuretice. Se interzic toate alimentele și condimentele iritante pentru rinichi: carnea conservată, vînatul, crustaceele, alimentele prăjite în grăsimi supele de carne concentrate, piperul, muștarul, băuturile alcoolice tari. În infecțiile colibacilare se contraindică laptele pentru că alcalinizează urina și constituie un mediu bun de cultură în intestine; iaurtul însă, care poate schimba flora intestinală, poate fi recomandat. Alimentația se va baza pe făinoase, dulciuri, zarzavaturi, fructe, carne — în funcție de valoarea azotemiei. Cînd *clearance*-ul la creatinină depășește 10 ml/minut se pot da 40 g proteine zilnic; dacă este mai coborît, devine obligatorie reducerea la minimum, 20 g pe zi. Dieta nu trebuie să fie hiposodată: se permit 5—10 g de sare zilnic pentru acoperirea pierderii de sodiu prin diureză.

Rezultatele tratamentului. Dacă în formele acute ale pielonefritelor, rezultatele tratamentului sînt în general bune, în formele cronice, procentul de vindecare este mult mai mic. Rezultatele depind de etiologie și tratament, acesta din urmă trebuind să se adreseze tuturor factorilor. Neînlăturarea cauzelor care determină staza, indiferent de felul tratamentului antimicrobian, reprezintă greșeala cea mai frecventă și cauza lipsei de vindecare a unei pielonefrite cronice. O altă cauză de insucces a tratamentului pielonefritei cronice ține de durata tratamentului antimicrobian: acesta trebuie menținut luni, uneori chiar ani, pentru ca vindecarea să fie solidă.

Momentul aplicării tratamentului are de asemenea importanță: pielonefritele cronice care datează de multă vreme și în care au apărut modificări caliceale, datorită procesului de scleroză, dau procentul cel mai mare de insuccese, iar în stadiu mai avansat, boala devine incurabilă. În cazul unui tratament aplicat la timp, chiar dacă nu se obține o vindecare „bacteriologică“, germenii persistînd la uroculturi repetate, tratamentul medical reușește să diminueze piuria și bacteriuria și să amelioreze funcția renală. Într-o pielonefrită cronică vindecată, tratamentul trebuie continuat pînă ce urinele se mențin sterile timp de șase luni, perioadă în care și leucocituria rămîne în limite normale.

Tratamentul preventiv înseamnă tratamentul instituit la timp și complet al pielonefritelor acute, precum și îndepărtarea tuturor factorilor favorizanți enumerați mai sus. De asemenea, explorările instrumentale ale căilor urinare trebuie restrînse și executate în condiții perfecte de asepsie și antisepsie.

PIELONEFRITA GRAVIDICĂ

O statistică efectuată pe 50 000 de femei însărcinate a arătat că 1,5% prezentau o infecție urinară. Pielonefrita gravidică apare de obicei între lunile a V-a și a VII-a de sarcină, mai frecvent la multipare. Forma clinică întîlnită frecvent nu este gravă și se manifestă prin febră, dureri lombare, polakiurie, dureri la micțiune, piurie. De obicei evoluează spre vindecare după tratament antibacterian obișnuit, fără să compromită evoluția sarcinii și fără să lase deficit renal. Formele grave sînt mai precoce, apar înainte de luna a V-a a sarcinii și au aspectul clinic al unei septicemii cu icter și insuficință renală acută. În aceste forme, hemocultura este de obicei pozitivă. Uneori gravitatea se datorește insuficienței renale și hipertensiunii arteriale, sindromul infecțios fiind mai puțin zgomotos. Aceste pielonefrite reprezintă de obicei complicația unei boli renale sau a căilor urinare anterioară sarcinii și care poate să provoace avorturi sau nașteri premature. După naștere, infecția pielorenală persistă, este foarte greu de tratat și într-un procent destul de mare de cazuri poate să apară insuficiența renală.

Frecvența infecției urinare în cursul sarcinii se datorește modificărilor fiziologice pe care le suferă aparatul urinar sub influența graviditäții: mucoasa căilor urinare se congestionează, căile urinare devin hipotone, hipotonie accentuată și de compresiunea exercitată de uterul gravid. Hipotonia fiind un factor de stază, bacteriuria cea mai simplă poate provoca, în aceste condiții, pielonefrită; de asemenea, o banală infecție vezicală spontană sau consecința unui cateterism poate determina pielonefrită prin infecție ascendentă.

Pielonefrita gravidică este de obicei precedată de bacteriurie asimptomatică; descoperirea acestei bacteriurii și tratamentul ei antimicrobian pot preveni apariția secundară a pielonefritei.

Pericolele infecției urinare la femeia însărcinată. Semnalate încă de mult, ele constau din posibilitatea întreruperii sarcinii, din agravarea unei boli pielorenale preexistente sarcinii și din apariția unor leziuni ireversibile care vor duce la o insuficiență renală. Dacă se elimină forma rară gravidotoxică, infecţiile urinare la femeia însărcinată se prezintă în mod obişnuit sub două forme:

a) *pielonefrita acută* cu simptomatologie obişnuită, care se vindecă de obicei prin tratament medical, îndeosebi antiinfecţios, ca în orice pielonefrită acută. Uneori se observă însă contaminări intrauterine ale fătului (meningita neonatală) datorite colibacilului;

b) *pielonefrita latentă*, depistată de obicei prin examenele medicale efectuate periodic femeilor însărcinate. Deseori, singurul semn este proteinurie moderată, descoperită la examenul de urină practicat obligatoriu femeii însărcinate. Clinic, unele dintre aceste femei au prezentat dureri lombare sau semne de cistită.

Problema pe care trebuie să şi-o pună obstetricianul este dacă această infecţie urinară nu reprezintă sau nu camuflează o disgravidie care ar putea evolua spre complicaţiile materne sau fetale ale eclampsiei.

Această disgravidie poate determina tulburări în nutriţia fătului şi chiar moartea intrauterină a acestuia, ceea ce ridică problema întreruperii sarcinii. Problema disgravidiei în infecţia urinară poate avea mai multe aspecte:

— disgravidia poate fi pură, realizînd în forma sa tipică nefropatia gravidică, cu triada simptomatică: albuminurie, edeme, hipertensiune arterială. Este mai frecventă la tinerele primipare şi însoţită de riscuri fetale. Este posibil ca în cursul evoluţiei ei să apară o infecţie urinară. Tratamentul trebuie concentrat asupra disgravidiei;

— disgravidia poate să fie supraadăugată unei boli renale sau vasculare anterioare sarcinii, cum ar fi nefritele interstiţiale complicate. S-a constatat că femeile însărcinate care prezintă bacteriurie asimptomatică sînt candidate frecvent la disgravidie;

— disgravidia poate lipsi în evoluţia unor boli renale din cursul sarcinii. Sînt frecvente pielonefritele latente, care se evidenţiază prin proteinurie şi mici semne de infecţie urinară şi la care nu apare, în cursul evoluţiei unei sarcini, nici o suferinţă pentru mamă sau făt. În aceste cazuri trebuie tratată infecţia urinară, ţinîndu-se seama însă şi de posibilitatea apariţiei unei disgravidii.

Deseori sînt greu de stabilit clinic factorii de disgravidie într-o infecţie urinară. Electroforeza pe hîrtie, combinată cu imunoelectroforeza, a arătat că disgravidiile şi pielonefritele au o proteinurie chimic diferită. În disgravidiile pure (nefropatii gravidice) se pun în evidenţă proteine cu o greutate moleculară inferioară cifrei de 85 000 (nefroză) şi prezenţa foarte regulată a unei cantităţi mai mari de γ-globuline. În pielonefrită, curba electroforetică se caracterizează prin combinarea curbei de nefroză pură cu cea din tubulopatii şi, în cazul în care predomină nefroza pură, se poate vorbi de disgravidie şi pielonefrită.

Tratament. Tratamentul pielonefritei gravidice este acelaşi ca cel al pielonefritelor acute sau cronice, dar impune mai multe precauţii. Cunoscînd rolul bacteriuriilor asimptomatice în apariţia acestor pielonefrite, tratînd bacteriuria, se previne apariţia infecţiilor pielorenale. Gravitatea infecţiei poate pune în discuţie întreruperea sarcinii sau provocarea prematură a naşterii.

PIONEFRITA

Pionefrita este infecţia supurativă a parenchimului renal. Reprezintă cel mai frecvent metastaza unui focar stafilococic cutanat bucofaringian sau dentar.

Calea urmată de germeni este hematogenă: ajunşi la rinichi, aceştia produc infecţii supurative care anatomopatologic se prezintă sub trei aspecte, fiecare cu terapeutică proprie: abcese mici, corticale, diseminate, subcapsulare ; abcese mari și antraxul sau furunculul renal.

Sînt tot mai frecvente cazurile cînd din puroiul renal se cultivă E. Coli, așa cum am observat și noi în 3 din cele 11 cazuri ale noastre. Unii din acești bolnavi au urocultura sterilă, ceea ce face plauzibil tot mecanismul hematogen al infecției parenchimatoase, dar alții au urina infectată tot cu E. Coli, de unde se poate presupune și posibilitatea infecției canaliculare.

Simptomatologie. Explorări paraclinice

Semnele clinice sînt acelea ale unui abces visceral profund : febră, durere lombară sau la baza toracelui. Durerea este de intensitate variată, iar febra persistentă, are curbă neregulată, intermitentă, remitentă, în platou sau ondulată ; urina este limpede. Durerea apare însă destul de tîrziu, după cîteva săptămîni de stare febrilă, interval în care nimic nu atrage atenția asupra aparatului urinar.

Hemoleucograma arată hiperleucocitoză cu polinucleoză, sumarul de urină este normal, iar în urocultură se pune uneori în evidență stafilococ sau colibacil.

La bolnavii cu durere toracică localizată jos sau lombar este necesară efectuarea unui examen radiologic al cărui rezultat poate indica prezența unei leziuni supurate subdiafragmatice, cu limitarea mișcărilor hemidiafragmului de partea dureroasă.

În cazul abceselor mici, corticale, urografia nu evidențiază semne caracteristice, dar în cazul abceselor mari sau al antraxului renal, arată semne asemănătoare celor din tumorile renale : calice amputat, răsfirat sau estompat ; dacă abcesul este polar inferior, ureterul este împins spre linia mediană. Urografia mai dă indicații asupra valorii funcționale a rinichiului bolnav, care este bună sau diminuată, în raport cu stadiul evolutiv al bolii, precum și asupra stării rinichiului congener. Reconscintigrama va arăta zonele mute datorite supurației. Tomografia computerizată va arăta localizarea și dimensiunile abcesului, confuzia fiind posibilă cu un chist sau cu o tumoare cu necroză.

Pionefrita poate prezenta și alte aspecte clinice :

— Forma septicemică sau septicopiemică se însoțește de febră, frisoane, stare generală alterată, hemocultură pozitivă. În cursul evoluției pot apărea semnele unei pleurezii purulente, pericardite supurate etc. Aceste forme dau mortalitate mare.

— Flegmonul perirenal este complicația frecventă a unei pionefrite ce nu a fost diagnosticată sau a avut o evoluție atenuată. După cîteva săptămîni de stare febrilă, febra și durerea lombară se exacerbează, iar la palpare, regiunea lombară este foarte dureroasă și împăstată.

În cazuri mai rare, rinichiul este mare și durerea lombară atrage atenția asupra lui. Urina este însă limpede, antecedetele urinare lipsesc, dar există în schimb antecedente de infecție stafilococică sau colibacilară. Diagnosticul este mult mai dificil cînd abcesul parecnhimului fistulezează într-un calice și apare piuria. Există și forme cu subfebrilitate și hematurie, care pot fi confundate cu cancerul renal.

Diagnostic. Pionefrita nu este o boală rară. Pentru diagnostic are importanță interpretarea unei stări febrile a cărei cauză nu pare evidentă, care survine la un bolnav tînăr, cu durere lombară variabilă, cu urină limpede și în antecedentele apropiate ale căruia (cîteva săptămîni) anamneza decelează un furuncul, un panarițiu, o piodermită sau o altă infecție stafilococică sau colibacilară ; examenul de laborator evidențiază hiperleucocitoză, iar la urografie apar semne de tumoare renală.

Datorită metodelor moderne de investigație între care echografia și tomografia computerizată se situează pe primul plan, abcesul renal poate fi diagnosticat cu destulă exactitate fără explorare chirurgicală. Au fost descrise aspecte particulare și pe arteriografia selectivă renală, ceea ce crește acuratețea diagnostică, așa cum am descris și noi (Chirurgia nr. 5, 1984). Subliniem cu deosebire aportul angiografiei, care contribuie hotărîtor la diferențierea de tumorile renale, diferențiere imposibilă în unele cazuri prin mijloacele clasice și uneori chiar operator. În caz de abces renal, vasele sînt tot dislocate și împinse, dar nu există șunturi vasculare, nici vase de neoformație, iar periferia abcesului este hipervascularizată, element important care lipsește în caz de tumori.

În ultimul timp se insistă asupra acumulării anormale de Gallium-67 în țesutul inflamator renal, ceea ce face ca scintigrama cu acest trasor să furnizeze informații importante pentru diagnosticul pionefritei și în special a abcesului renal.

Evoluție. Pionefrita se poate vindeca sau se poate complica cu un flegmon perinefretic sau, mai rar, se poate prezenta ca o toxiinfecție de gravitate extremă. În forme rare poate distruge complet rinichiul prin supurații multiple, diseminate. Prognosticul depinde de forma clinică și de precocitatea tratamentului.

Tratament. Antibioterapia aplicată corect, mai ales în formele de debut are acțiune curativă. În caz de sensibilitate redusă a germenului se pot alege două antibiotice cu acțiune sinergică sau un antibiotic și o sulfamidă. Antibioterapia se va aplica în aceleași condiții și se va baza pe aceleași principii și în cazul pielonefritelor acute.

Cînd urografia arată modificări caliceale care indică prezența abceselor mari sau a unui antrax renal, este de asemenea indicată antibioterapia care nu trebuie însă prelungită mai mult de 5 zile, după care este oportună lombotomia. Atitudinea chirurgicală va fi în funcție de leziunea parenchimatoasă : incizie și drenaj în abcesele mari, enucleare în caz de furuncul renal. În unele forme rare, cu leziuni supurate, difuze, grave, care au dus la distrugerea parenchimului renal și care urografic prezintă o lipsă de secreție, se face nefrectomie, cu condiția ca rinichiul de partea opusă să funcționeze normal.

Eșecul tratamentului medical, chiar în cazul unei urografii normale, impune lombotomia, abcesele corticale miliare subcapsulare explicînd imaginea urografică normală ; în aceste cazuri decapsularea renală, asigurînd deschiderea și drenajul abceselor, este urmată de vindecare.

În cazurile de abces renal necomplicat, este posibilă puncția percutanată a cavității supurate, sub control echografic, aspirația puroiului și instilarea intracavitară de antibiotice active. În acest fel se pot obține rezultate excelente, cu recuperarea rinichiului, fără lombotomie.

În pionefritele care se traduc clinic prin abces perirenal, lombotomia devine obligatorie, dar atitudinea terapeutică depinde de aspectul urografic : urografie normală — incizia și drenajul colecției perirenale ; urografia cu modificări caliceale obligă, după lombotomie, la controlul fețelor convexe ale rinichiului pentru a căuta abcesul sau antraxul care a dat modificările urografice.

PERINEFRITELE

Inflamaţia ţesutului perirenal se poate produce în urma oricăreia dintre formele de infecţie renală, luînd aspect de perinefrită scleroasă, sclerolipomatoasă sau supurată.

FLEGMONUL PERIRENAL, COMPLICAŢIE A UNEI PIONEFRITE

Se dezvoltă în loja renală, în contact cu rinichiul. Evoluează trecînd prin trei stadii : de infiltraţie, în care predomină edemul ; este forma în care perinefrita acută se poate vindeca cu tratament medical sau chiar spontan ; de supuraţie colectată ; de difuziune. Cel mai frecvent flegmonul este situat retrorenal şi fuzează spre peretele lombar, apărînd deasupra crestei iliace sau în triunghiul Petit. Flegmonul perirenal polar superior în contact cu diafragmul, poate fuza în torace prin hiatusul costolombar. Flegmonul polar inferior fuzează de-a lungul muşchiului psoas către fosa iliacă, sau, perforînd teaca psoasului, chiar în triunghiul Scarpa. Flegmonul prerenal este excepţional de rar, poate decola peritoneul, pe care uneori îl perforează, fuzînd în cavitatea peritoneală. Fuzarea colecţiei poate fi îngrădită în cazul în care, în calea sa constituie o barieră scleroasă.

Infecţia perirenală este localizată la început în spaţiul dintre rinichi şi fascia Gerota şi nu se extinde în jos sau peste linia mediană decît în cazurile grave, de infecţie virulentă, după ce perforează fascia Gerota şi ia toate caracterele unui abces paranefritic. Germenii provin prin efracţia unui abces renal cortical apărut în urma unei bacteriemii. Pionefrita care precedă flegmonul perirenal poate evolua atenuat, astfel încît nici un simptom nu atrage atenţia asupra rinichiului ; în aceste cazuri flegmonul perirenal apare ca primitiv, deşi reprezintă complicaţia unei pionefrite. Germenul cel mai frecvent întîlnit este stafilococul ; *Escherichia coli*, *Pseudomonas aeruginosa* pot determina şi ei, în cursul septicemiilor cu aceşti germeni, abcese corticale care se complică cu abces perirenal.

Smith şi Vickers au găsit la necropsie, din 327 de bolnavi cu septicemie stafilococică, la 39 abcese renale şi la 28, pielonefrită.

Simptome. Explorări paraclinice

În etapa parenchimatoasă, renală nu există de obicei decît un singur semn ; febra. Aceasta pare inexplicabilă şi poate fi atribuită tuturor bolilor febrile. Urina limpede face uneori să se elimine posibilitatea unei infecţii renale. Descoperirea în antecedentele bolnavului a unei infecţii cutanate este cheia interpretării stării febrile. Perioada hipertermică, neînsoţită de alte semne, corespunde etapei parenchimatoase renale şi poate dura săptămîni, pentru că forma acută, brutală, este rară, în timp ce forma subacută, cu febră continuă sau ondulată este cea obişnuită.

Semnele locale de inflamaţie se manifestă tîrziu, cînd abcesul devine voluminos şi eventual a difuzat.

Semnele clinice depind de sediul abcesului :

— abcesul retrorenal prezintă semne parietale : regiunea lombară este dureroasă, mai plină, împăstată, uneori cu contractură musculară ; cîteodată se observă edem cutanat, semn de supuraţie profundă ;

— abcesul polar superior se evidenţiază clinic prin semne toracice : durere, submatitate, reacţie pleurală. Radioscopia toracică arată un hemidiafragm cu mişcări reduse sau imobil ;

— abcesul polar inferior se manifestă clinic prin împăstarea flancului şi atitudinea vicioasă a coapsei (flexie şi rotaţie externă) datorită psoitei;

— abcesul prerenal dă semne peritoneale și poate fi confundat cu orice sindrom abdominal acut. Deși urina este limpede, examenul sumar de urină poate decela uneori mai multe leucocite decît în mod normal, iar uroculturile repetate pot evidenția germenul, cel mai frecvent stafilococul. Hemocultura luată în plină ascensiune febrilă și mai ales la sfîrșitul frisoanelor, poate fi pozitivă. Hemograma evidențiază hiperleucocitoză cu polinucleoză. V.S.H. este crescut. Radiografia simplă renovezicală poate pleda în favoarea diagnosticului de flegmon perirenal evidențiind diverse semne, în funcție de localizare: dispariția umbrei renale, ștergerea marginii externe a mușchiului psoas, scolioza lombară cu concavitatea spre partea bolnavă, ridicarea hemidrafragmului și uneori existența unui contur dublu al rinichiului. Urografia poate oferi indicații asupra etiologiei flegmonului perirenal, arătînd pionefrita cu abcese mari sau antraxul renal, semnele unei pielonefrite sau absența opacifierii cavităților pielocaliceale de partea dureroasă. La interpretarea urografiei trebuie să se aibă în vedere și faptul că un abces polar inferior poate da o dilatație pielocaliceală prin periureterită, iar febra prezentată de bolnav poate fi atribuită acestei hidronefroze presupus infectate. Urografia este de asemenea obligatorie pentru conduita terapeutică. Echotomografia poate arăta sediul abcesului și volumul lui. Tomografia computerizată reprezintă o metodă bună pentru diagnostic.

Diagnostic. În faza de debut nici un semn nu atrage atenția asupra rinichiului. Predomină starea febrilă și semnele generale datorite bacteriemiei. Din punct de vedere clinic, localizarea perirenală a infecției durează săptămîni sau chiar luni. Explorările amintite pot pune diagnosticul înaintea perioadei de difuzare a abcesului. Diagnosticul pozitiv se pune prin puncție, care se poate face cu ajutorul echografiei, evacuînd totodată și puroi.

Evoluție. Flegmonul perinefretic evoluează de obicei lent, în cîteva săptămîni sau luni, cu remisiuni bizare, curba termică luînd aspect ondulat. Nediagnosticat, poate duce la exitus prin infecție progresivă și cașexie. Forma evolutivă acută, cu durată de 1—2 săptămîni este excepțională.

Tratament. În stadiul de infiltrație, în care predomină edemul, flegmonul perinefretic poate fi vindecat prin tratament medical cu antibiotice, de preferință penicilină semisintetică (Ampicilină). Dacă la examenul bacteriologic al urinei s-a identificat stafilocoul, antibioterapia și chimioterapia se vor baza pe datele antibiogramei. Tratamentul va fi intens și de durată.

La tratamentul medicamentos se poate adăuga tratamentul cu agenți fizici: ultrascurte și roentgenterapie antiinflamatoare (600—800 r). Examenul radiologic de control va da indicații asupra rezultatului tratamentului medical; menținerea semnelor de flegmon perinefritic obligă la puncționarea lojii renale, iar dacă la palparea regiunii lombare aceasta este dureroasă și împăstată, este indicat tratamentul chirurgical. Cînd urografia este normală, lombotomia și drenajul abcesului sînt suficiente. Dacă urografia arată semnele unei pionefrite, în timpul lombotomiei se va explora fața convexă a rinichiului și se va deschide și drena abcesul renal ori se va enuclea antraxul renal.

Din puroiul extras prin puncție sau evacuat prin incizie se vor face examene bacteriologice, antibioterapia și chimiotreapia bazîndu-se pe aceste rezultate. Tubul de dren se scurtează după 3—4 zile și se poate suprima după diminuarea sensibilă a secreției purulente, în general după 15—20 de zile. După suprimarea drenajului, apariția unui puseu febril face obligatorie verificarea lojii renale prin traiectul drenajului și, eventual, repunerea tubului. În cazurile obișnuite, vindecarea se obține în 30—50 de zile ; după 3—4 luni se recomandă efectuarea unei urografii de control pentru a vedea dacă perinefrita scleroasă sau periureterita, care pot urma, nu determină vreun răsunet asupra căilor urinare superioare.

PERINEFRITA SUPURATĂ COMPLICAȚIE A UNEI PIELONEFRITE, PIONEFROZE SAU LOMBOTOMII

În această formă, infecția se propagă prin efracția cavităților intrarenale supurate sau a unui abces cortical, pe cale limfatică sau prin inoculare operatorie.

Flora microbiană este constituită din colibacil, stafilococ, *Proteus*, *Piocianic* etc., sau, uneori, este asociată.

Simptomatologia este asemănătoare cu cea a flegmonului perinefretic.

Tratament. Problemele terapeutice pe care le ridică sînt deosebite, pentru că această complicație agravează o supurație renală preexistentă, cu răsunet asupra stării generale, uneori și cu insuficiență renală. Prognosticul depinde de valoarea funcției renale a rinichiului din partea opusă, de comportarea germenilor față de antibiotice și de starea generală a bolnavului. În cazul unei pionefroze care a determinat flegmonul perirenal prin efracția unei pungi purulente, incizia și drenajul nu asigură vindecarea abcesului și se constituie o fistulă urinară care nu se va închide decît după nefrectomie.

Boala beneficiază de antibio- și chimioterapie în doze utile, în funcție de sensibilitatea germenilor. În legătură cu starea generală a bolnavului și cu reacția lui la infecția perirenală, se va asocia un tratament tonic general. Cînd starea generală a bolnavului și examenele de laborator evidențiază o insuficiență renală, se va adăuga tratamentul acesteia etc. Dacă insuficiența renală nu se ameliorează prin acest tratament și mai ales dacă se constată că hiperkaliemia depășește 6,1 mEq/l, este indicată dializa extracorporeală, cu scopul de a ameliora starea generală în vederea intervenției chirurgicale.

Cînd apar semnele clinice ale flegmonului perirenal și puncția este pozitivă, este indicată lombotomia. După deschiderea flegmonului se va explora rinichiul : dacă există o pionefroză și rinichiul din partea opusă are o funcție bună, iar starea generală a bolnavului permite o intervenție laborioasă, se va face nefrectomie ; în caz contrar, se va recurge la o nefrostomie polară inferioară, urmînd ca ulterior să se practice o nefrectomie secundară.

Postoperator se va continua tratamentul medical pînă la ameliorarea stării bolnavului și dispariția semnelor generale de infecție.

ABCESUL PARANEFRETIC

Este un proces infecțios supurativ localizat în grăsimea spațiului retroperitoneal, în afara capsulei Gerota. Este delimitat de diafragm, fascia Gerota, artera aortă sau vena cavă și peretele muscular. Nediagnosticat la timp, fuzează distal, disecînd spațiul retroperitoneal în pelvis pînă la vezică. Peritoneul constituie o barieră ventrală, dar, în funcție de evoluție, îl poate perfora determinînd o peritonită. De asemenea poate difuza în cavitatea pleurală sau depăși linia mediană în spațiul retroperitoneal de partea opusă.

De cele mai multe ori apare în cursul unei septicemii stafilococice, punctul de plecare fiind o infecție stafilococică, cel mai frecvent cutanată. Mai poate să apară în cursul unei septicemii colibacilare sau ca o complicație a unei perforații intestinale.

În funcție de evoluția și de tratamentul efectuat în cursul septicemiei, leucocitoza poate fi moderată sau foarte mare. Urocultura sterilă. Cînd abcesul este constituit se poate palpa o masă tumorală cu contact lombar. Radiografia evidenţiază hemidiafragmul ridicat şi imobil, scolioză de partea durerii, ştergerea marginii externe a psoasului. Urografia este normală, rinichiul este fix, imobil. Uneori rinichiul este deplasat, ca şi ureterul.

Diagnosticul de certitudine se pune prin puncţie.

Echotomografia, tomodensitometria computerizată pot pune precoce diagnosticul.

Tratamentul constă din incizie şi drenaj, antibioterapie, septicemia putînd să reapară cu ocazia intervenţiei chirurgicale.

PIONEFROZA

Pionefroza, supuraţie a cavităţilor pielocaliceale şi a parenchimului renal, cu distrugerea acestuia, reprezintă o complicaţie gravă, sfîrşitul de temut al pielonefritelor. Rinichiul pielonefrotic, cu volum mărit, normal sau redus, boselat, de consistenţă inegală, lipsit de parenchim, este transformat într-o pungă cu puroi împărţită prin septuri în cavităţi în care se pot afla calculi, cauza sau consecinţa infecţiei pielorenale. Supuraţia care duce la distrugerea parenchimului renal poate fi acută sau cronică; totdeauna există o stază în calice sau în cavităţile din parenchim şi o reacţie perirenală (perinefrită scleroasă, sclerolipomatoasă sau supurată).

Germenii sînt cei ai pielonefritelor, mai frecvent fiind colibacilul singur sau asociat.

Anatomie patologică. Pionefroza se caracterizează macroscopic prin bazinet şi calice destinse, cu conţinut purulent şi atrofia parenchimului renal; microscopic, rinichiul prezintă scleroză foarte marcată, fiind înlocuit de ţesut fibros cicatriceal în care persistă glomeruli hialinizaţi şi tubi atrofici; în infiltratele interstiţiale predomină granulocitele.

Simptome. Febra, piuria, masivă perceperea la palpare a unui rinichi mare, dureros şi alterarea stării generale sînt semnele principale ale pionefrozei. Perioada de agravare, cu hipertermie, exacerbarea durerilor, limpezirea urinei, alternează cu perioadele de subfebrilitate sau afebrilitate, cu diminuarea durerilor şi urină intens piurică şi se datoresc unei retenţii septice provocate de obstrucţia ureterului prin ureterită sau grunji de puroi, microcalculi, urmată de repermeabilizarea şi drenajul cavităţilor pielocaliceale. Pionefroza reprezintă un pericol vital pentru bolnav, prin starea septică şi uremie. *Chiar cînd este unilaterală, retenţia septică pielorenală are un răsunet dezastruos asupra funcţiei renale globale.* În pionefroză mai pot surveni complicaţii ca: flegmonul perinefretic, oligonauria şi peritonita prin perforaţie în cavitatea peritoneală.

Diagnostic. Febra, piuria şi palparea unui rinichi mare, dureros, pun în discuţie trei posibilităţi: pionefroza, hidronefroza infectată şi pielonefrita cu retenţie pielocaliceală. Pionefroza înseamnă rinichi distrus, hidronefroza infectată nu poate fi diferenţiată clinic de pionefroză, dar pielonefrita cu retenţie trebuie sesizată la timp, pentru că, după drenaj, rinichiul mai este capabil să-şi reia funcţia. Pe radiografia renovezicală se va observa umbra rinichiului şi uneori un calcul renal sau ureteral, cauza pionefrozei. Urocultura va identifica germenii supuraţiei, dar prezenţa germenilor piogeni banali nu exclude posibilitatea originii tuberculoase a pionefrozei, suprainfectată cu germeni obişnuiţi.

Pe urografie, rinichiul pionefrotic este „mut", dar urografia este obligatorie pentru că dă indicații asupra rinichiului din partea opusă. Renoscintigrama cu izotopi arată o zonă mută în partea rinichiului pionefrotic și, de asemenea, dă indicații asupra valorii rinichiului din partea opusă; în hidronefroza infectată și în pielonefrita cu retenție septică arată valoarea parenchimului bolnav și constituie o metodă pentru diagnosticul diferențial cu pionefroza.

Echotomografia, tomografia computerizată sînt metode la care trebuie să recurgem uneori pentru elucidarea diagnosticului. Uneori, cînd sînt semne clinice și radiologice care pledează în favoarea unui obstacol la nivelul orificiului ureteral, se indică examenul cistoscopic care poate evidenția o tumoare vezicală infiltrativă situată în zona orificiului ureteral. Cînd precizarea diagnosticului impune ureteropielografia, o vom face înaintea intervenției chirurgicale: aceasta va arăta originea ureterală a pionefrozei (strictură ureterală, compresiune uretereală), dilatația bazinetului și a calicelor, în cazul unei pielonefrite sau al unei hidronefroze, sau aspectul caracteristic al pionefrozei: cavități vaste, neregulate, comunicînd între ele prin orificii strîmte, unele cu nivel de lichid; bazinetul nu este de obicei prea destins, iar ureterul apare frecvent neregulat, dilatat sau filiform.

Prognostic. Elementele esențiale ale prognosticului vital sînt: starea rinichiului congener și rezistența bolnavului. *Ureea crescută nu indică o insuficiență renală globală*; rinichiul pionefrotic are acțiune inhibitorie asupra rinichiului din partea opusă și valoarea azotemiei poate reveni la normal după îndepărtarea sau drenajul pionefrozei.

Tratament. Un rinichi pionefrotic este nu numai un rinichi distrus ci și un pericol pentru rinichiul din partea opusă. De aceea singurul tratament logic este nefrectomia, cu condiția ca starea celuilalt rinichi și starea generală a bolnavului să permită această exereză, care uneori poate întîmpina dificultăți tehnice, fiind o intervenție șocantă, uneori de durată.

Tratamentul preoperator, în formele acute, este de scurtă durată, de la cîteva ore la cîteva zile, starea toxicoseptică a bolnavului impunînd un tratament de reechilibrare, care să micșoreze riscul actului operator. Concomitent se începe tratamentul antimicrobian. Alegerea antibioticelor poate fi dificilă. Cînd s-a putut obține rezultatul uroculturii, se va alege antibioticul la care germenul este sensibil. În cazurile în care nu s-a executat urocultura și bolnavul este febril, se poate folosi asocierea de antibiotice cu acțiune asupra germenilor Gram-negativi, ținîndu-se seama de principiile generale ale antibioterapiei: amestecul de antibiotice și în special prescrierea celor încă neutilizate de bolnav, în doze maxime. La bolnavii febrili, cu frisoane, este obligatorie efectuarea hemoculturii, de al cărei rezultat se va ține seama la continuarea tratamentului. Tratamentul pre operator va urmări să reechilibreze bolnavul, să-i amelioreze starea generală, pentru a diminua riscul operator.

Cînd bolnavul prezintă stare generală alterată, azotemie ridicată și rinichiul din partea opusă este deficitar funcțional, aprecierea furnizată de urografie și renoscintigramă, nefrectomia devine irealizabilă. În aceste cazuri se indică drenajul cavităților renale purulente. Sonda ureterală, oricît ar fi de groasă, introdusă pînă în bazinet, nu poate drena însă puroiul cremos din cavitățile renale. În schimb, nefrostomia polară inferioară executată sub anestezie locală și fără exteriorizarea rinichiului este o operație cu risc redus și urmată deseori de succes: temperatura scade, azotemia revine la normal, starea generală a bolnavului se ameliorează, astfel încît va putea suporta în condiții mai bune operația de exereză, nefrectomia. Desigur, sînt cazuri cînd chiar după drenajul prin nefrostomie și cu tot tratamentul postoperator, starea generală continuă să se agraveze, febra nu scade, azotemia crește, iar bolnavul moare înainte de a i se fi putut face nefrectomia, care ar fi putut eventual să-l salveze. În cazurile cu hiperazotemie și cu stare generală precară, hiperpotasemia, hipocalcemia, hemodializa extracorporeală ameliorează constantele biologice și starea generală a bolnavului, permițînd uneori nefrectomia. Datorită hemodializei cu rinichi artificial sau dializei intraperitoneale se poate indica nefrectomia chiar cînd rinichiul din partea opusă este deficitar.

NECROZA PAPILARĂ

Necroza papilară este o leziune renală inflamatorie care apare în cursul unei infecții urinare acute.

Etiologie. Boala se observă mai frecvent în cazurile de infecții urinare în care există și reflux vezicoureteropielocaliceal și la bolnavii care au luat fenacetină în doze mari și timp îndelungat. Diabeticii, și în special femeile prezintă un risc mai mare.

Anatomie patologică. Leziunea inițială este constituită din abcese mici care apar în centrul, în vîrful sau la periferia papilei ori care ocupă papila în întregime, fiind urmată de necroză cu aspect galben-verzui sau roșiatic. Necroza este bine delimitată și evoluează spre eliminarea fragmentelor necrozate sau spre încrustarea lor cu săruri, care vor constitui calculi în papilă. Germenul obișnuit este stafilococul, a cărui acțiune toxică duce la liză tisulară rapidă.

La diabetici, necroza papilară este urmarea unei pielonefrite ascendente, care prin reflux pielovenos datorat creșterii presiunii intrabazinetale, provoacă leziuni inflamatorii supurative ale papilei, urmate de necroză. În producerea necrozei papilare s-au mai incriminat și tulburări vasculare arteriolare și glomerulare, precum și hipertonia sfincterului papilei, a cărui contracție exagerată ar duce la apariția necrozei unei papile deja alterate de o infecție.

Simptome. Infecția urinară jucînd rolul determinant, bolnavul prezintă aspectul clinic caracteristic acesteia: febră, dureri lombare, uneori colică renală, urină tulbure, hematurie, oligurie sau chiar anurie; după cîteva zile pot apărea semnele clinice ale unei hiperazotemii.

Prin examene de laborator se pune în evidență piuria, hiperleucocitoza, hiperglicemia, hiperazotemia. Urocultura identifică germenul cauzal, care de obicei este stafilococul sau colibacilul. Necroza papilară poate fi obiectivată urografic cu ajutorul metodei prin compresiune sau cu perfuzie. Aspectele sînt caracteristice, ca neregularități ale cupei caliceale, iar pe măsură ce necroza progresează, substanța de contrast pătrunde în jurul ariei de necroză, formînd la început „canale ale sinusului“ neregulate, apoi imagini „în cocardă“, mai tîrziu imagini „în inel“. După eliminarea necrozei, calicele apare neregulat, cu marginea medulară turtită, iar în bazinet necroza poate da „defect de umplere“. Cînd necroza prinde medulara, după eliminarea sechestrului, apare cavitatea neregulată, care comunică cu calicele printr-un canal al sinusului papilar.

Evoluție. Este variată, dar în general gravă, pentru că este frecvent bilaterală. În localizarea unilaterală, prognosticul este mai bun. Deznodămîntul se poate petrece prin anurie și stare septică gravă. Gravitatea este datorită şi posibilităţii de apariţie a complicaţiilor degenerative ale diabetului, ca infarctul de miocard, hialinizarea glomerulară cu degenerescenţă tubulară etc. În caz de vindecare, în cavitatea necrozei pot apărea calculi.

Tratament. Se instituie un tratament energic cu antibiotice, conform antibiogramei. Cînd bolnavul este diabetic, se va adăuga tratamentul specific, iar în insuficienţă renală se administrează anabolizante. În general se va aplica acelaşi tratament ca în pielonefritele acute.

În formele sigur unilaterale, certitudinea, bazată pe examenul clinic şi urografic, dacă tratamentul medical nu dă rezultate, intră în discuţie nefrectomia.

Profilaxie. Cunoscînd incidenţa necrozei papilare la diabeticii cu infecţii urinare, este necesară urmărirea atentă a acestor bolnavi şi tratarea corectă a infecţiilor urinare, dat fiind că diabetul nu constituie o contraindicaţie pentru îndepărtarea unei litiaze renoureterale sau a unui obstacol subvezical, cauze favorizante ale infecţiei.

BIBLIOGRAFIE

COUVELAIRE R. — Nouveau précis de pathologie chirurgicale, vol. VI, Masson et Cie, Paris, 1957, p. 337.

LAROCHE C., LAGRUE G. — Les néphropaties interstitielles bactérienne, Encyclopédie Médico-chirurgicale, Paris, 1966, 18052 A 30, p. 1.

PARRISH E. A. — Kidney disease case studies. Hans Huber Publishers, Berna-Stuttgart-Viena, 1975, p. 9.

PROCA E. — Diagnosticul şi tratamentul bolilor interne (sub red. Şuţeanu St.), Edit. Medicală, Bucureşti, 1982, p. 49.

SMITH R. D. — General urology. Lange Medical Publication, Los Altos, ed. a IX-a 1978, p. 26.

15. INFECŢIILE NESPECIFICE ALE APARATULUI URINAR INFERIOR

Conf. D. NICOLESCU

PROSTATITELE NESPECIFICE

GENERALITĂȚI

În practica curentă, diagnosticul de prostatită se pune cu prea mare ușurință, deoarece datele obținute în clinică sînt cel mai adesea foarte sărace sau heteromorfe. De aceea, termenul de „prostatită“ traduce, după cum afirmă Stamey, din nefericire și astăzi ignoranța noastră clinică și este folosit pentru a defini un ansamblu de condiții asociate cu simptome prostatice, determinate sau nu de un proces infecțios.

CLASIFICAREA PROSTATITELOR

Încadrarea corectă a „prostatitelor“ este încă dificilă și deficitară. În prezent, s-au făcut anumite progrese, care permit clasificarea prostatitelor pe criterii mai obiective. O astfel de clasificare este cea a lui Drach, Meares, Fair și Stamey. Conform acestei clasificări, „prostatitele“ se împart în patru categorii :

- prostatita bacteriană acută ;
- prostatita bacteriană cronică ;
- prostatita nebacteriană ;
- prostatodinia.

Datele obiective ale acestei clasificări sînt reprezentate de rezultatele examenului lichidului prostatic, obținut prin masaj prostatic (lichid prostatic exprimat : LPE).

Analiza LPE se realizează prin două probe : a) proba culturilor de localizare etajată a germenilor, probă denumită a culturilor fracționate și b) proba celor 4 pahare Meares și Stamey și prin examenul său microscopic.

Alte explorări ca tușeul rectal, semnele generale (febra, leucocitoza etc.) sînt doar elemente ajutătoare ale acestei clasificări.

Se numește lichid prostatic purulent, acel lichid care conține 10—20 leucocite/cîmp, de obicei grupate, un important detritus, corpi grași ovalari, multe macrofage și rari corpi lecitinici.

Metodologia culturii bacteriene fracționate și a lichidului prostatic exprimat (fig. 15.1). Urina emisă în timpul actului micțional cît și LPE sînt împărțite în mai multe fracțiuni :

— fracțiunea urinară 1 (FU_1) este reprezentată de primii 10 ml de urină ; ea obiectivează flora bacteriană uretrală ;

— fracțiunea urinară 2 (FU_2) este eșantionul jetului urinar mediu ; ea traduce originea urinară, vezicală sau înaltă a infecției ;

— lichidul prostatic exprimat (LPE) se obține prin masaj prostatic, după prelevarea FU_2 ; în el se identifică prin culturi germenii, iar microscopic, prezența puroiului ;

— după colectarea LPE, bolnavul urinează alți 10 ml de urină: FU_3. Deoarece FU_3 conține și lichid prostatic exprimat, ea primește semnificație cînd prin masaj nu se obține LPE. În vederea prelevării corecte, bolnavul trebuie hidratat pentru a avea vezica plină.

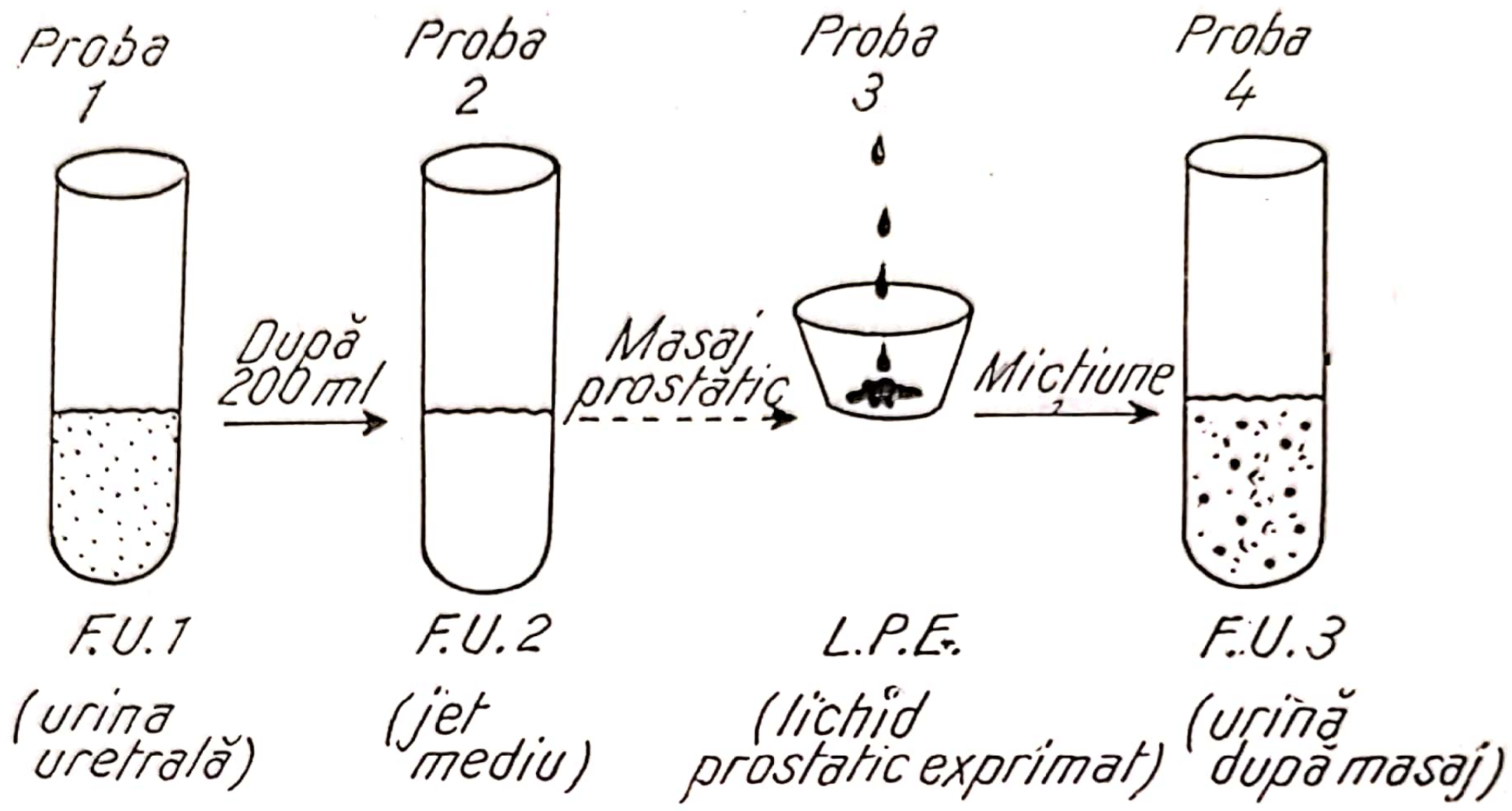

Fig. 15.1. Proba celor 4 pahare (după Meares și Stamey).

Tehnica de recoltare. După decalotare, glandul este spălat cu apă și săpun, apoi uscat cu o compresă sterilă. Se colectează FU_1 ținînd tubul steril de recoltare direct în fața meatului. Bolnavul va continua să urineze pînă cînd elimină aproximativ 200 ml. În acest moment se recoltează FU_2 (jet mediu), iar actul micțional va fi întrerupt. Urmează efectuarea masajului prostatic, bolnavul fiind aplecat înainte. LPE se colectează într-un vas cu gîtul larg, ținut direct în fața meatului. Colectarea LPE este facilitată prin presarea ușoară a uretrei bulbare după terminarea masajului. După prelevarea LPE bolnavul urinează din nou o cantitate de 10 ml urină (FU_3), recoltată în mod identic ca FU_1 și FU_2. Dacă nu s-a putut obține LPE, turbulența din FU_3, în contrast cu aspectul limpede al FU_1, traduce prezența de lichid prostatic în FU_3.

Interpretarea datelor. Dacă urina din vezică este sterilă (FU_2), se poate diferenția cu ușurință o infecție uretrală față de una prostatică, prin compararea numărului de germeni din culturile FU_1 și prostatice (LPE și FU_3). În infecția uretrală numărul de colonii din FU_1 depășește cu mult pe cel din LPE sau FU_3. În infecția prostatică, LPE și FU_3 conțin un număr semnificativ mai mare de germeni față de FU_1.

După Drach, în prostatita cronică bacteriană numărul de germeni în LPE trebuie să depășească 5 000/ml, iar în FU_1 și FU_2 să fie sub cifra de 3 000/ml. În schimb, Stamey afirmă că această diferență trebuie să fie de peste 10 ori mai mare.

Cînd nu se poate obține LPE în cantitate suficientă, acesta este prezentat în FU_3, dar într-o diluție de 100 de ori mai mare față de lichidul prostatic propriu-zis (de-a lungul uretrei rămîn după masaj doar aproximativ 0,1 ml lichid prostatic). De aceea, în prostatita cronică bacteriană numărul coloniilor bacteriene în LPE îl depășește întotdeauna mult pe cel al culturilor din FU_3.

Dacă urina din vezică este infectată (FU_2), această probă nu poate fi folosită, deoarece toate fracțiunile vor conține un număr mărit de germeni. Ea va fi efectuată și devine interpretabilă doar după un tratament cu antibiotice timp de 2—3 zile, conform uroculturii obținute, cînd infecția de origine urinară de obicei dispare, dar nu și cea prostatică.

Cînd culturile FU_1 și FU_2 sînt sterile, iar cele din LPE și FU_3 infectate, diagnosticul este cert de prostatită bacteriană.

Proba urinelor fracționate se completează cu studiul ejaculatului (cultură, frotiu, spermogramă), pentru a recunoaște eventuala participare a veziculelor seminale la procesul infecțios prostatic (prostato-veziculita) și a lămurit o posibilă etiologie infecțioasă a sterilității.

O schemă simplă și utilă de diferențiere este redată în tabelul 15.I.

Tabelul 15.I

Localizarea infecției (după Weissbach, modificat)

$F.U._1(+)$	Uretrită
$F.U._2(+)$	Infecție urinară
$L.P.E./F.U._3(+)$	Prostatită
Ejaculat (+)	Prostato-veziculită

Clasificarea clinică a prostatitelor rezultă deci din studiul foarte corect al lichidului prostatic exprimat și al culturilor fracționate (tabelul 15.II).

Tabelul 15.II

Clasificarea clinică a prostatitelor (după Drach și Stamey, modificat)

	Evidențierea inflamației în L.P.E. (a)	Cultura (+) în L.P.E.	Cultura (+) vezicală
Prostatita bacteriană acută	+	+	+
Prostatita bacteriană cronică	+	+	—
Prostatita "nebacteriană"	+	0	0
Prostatodinia	0	0	0

a = lichid prostatic exprimat.

1. *Prostatita bacteriană acută.* Pretinde prezența de germeni și puroi în LPE și existența unor semne locale (mărire de volum, sensibilitate) și generale de infecție (febră, frison, mialgii). Masajul prostatic fiind contraindicat, diagnosticul de prostatită acută se bazează doar pe rezultatul uroculturii și pe caracterele palpatorii specifice ale prostatei.

2. *Prostatita bacteriană cronică.* Se caracterizează tot prin prezența unui număr semnificativ de germeni patogeni și de puroi în LPE ca și pe absența unei infecții urinare concomitente și a semnelor generale de prostatită acută.

3. *Prostatita „nebacteriană“ (prostatoza).* Se traduce prin prezența de puroi și lipsa unui număr semnificativ de germeni în LPE.

Cu toate neajunsurile clasificării prostatitelor propusă de Drach și colab., îndeosebi a prostatitelor „nebacteriene“, aceasta conferă în prezent cea mai corectă posibilitate de a încadra bolnavii în una din cele trei categorii descrise, iar în practica curentă, siguranța recunoașterii majorității germenilor care pot cauza un proces inflamator prostatic infecțios, de unde rezultă și șanse sporite pentru un tratament mai corect.

4. *Prostatodinia (prostata dureroasă).* Este ultima categorie a acestei clasificări. Ea include acei bolnavi care reclamă acuze pelvine, ejaculatorii și urinare foarte variate, dar LPE nu conține nici germeni, nici elemente inflamatorii (puroi). Aceste caracteristici singulare și diferite ale LPE în prostatodinie, față de grupele anterioare, obligă la păstrarea și descrierea aparte a acestei grupe, deoarece cuprinde un număr mare de bolnavi de obicei cu acuze importante, uneori chiar invalidante

BAZA ANATOMICĂ A ETIOPATOGENIEI PROSTATITELOR

Cunoașterea anatomiei intrinseci a prostatei și a mecanismelor funcționale ale complexului sfincterian vezico-uretral contribuie la mai corecta interpretare a etiopatogeniei prostatitelor.

McNeal împarte prostata adevărată (care nu include și elementele periuretrale generatoare de adenom), în două zone distincte: una centrală și alta periferică (fig. 15.2).

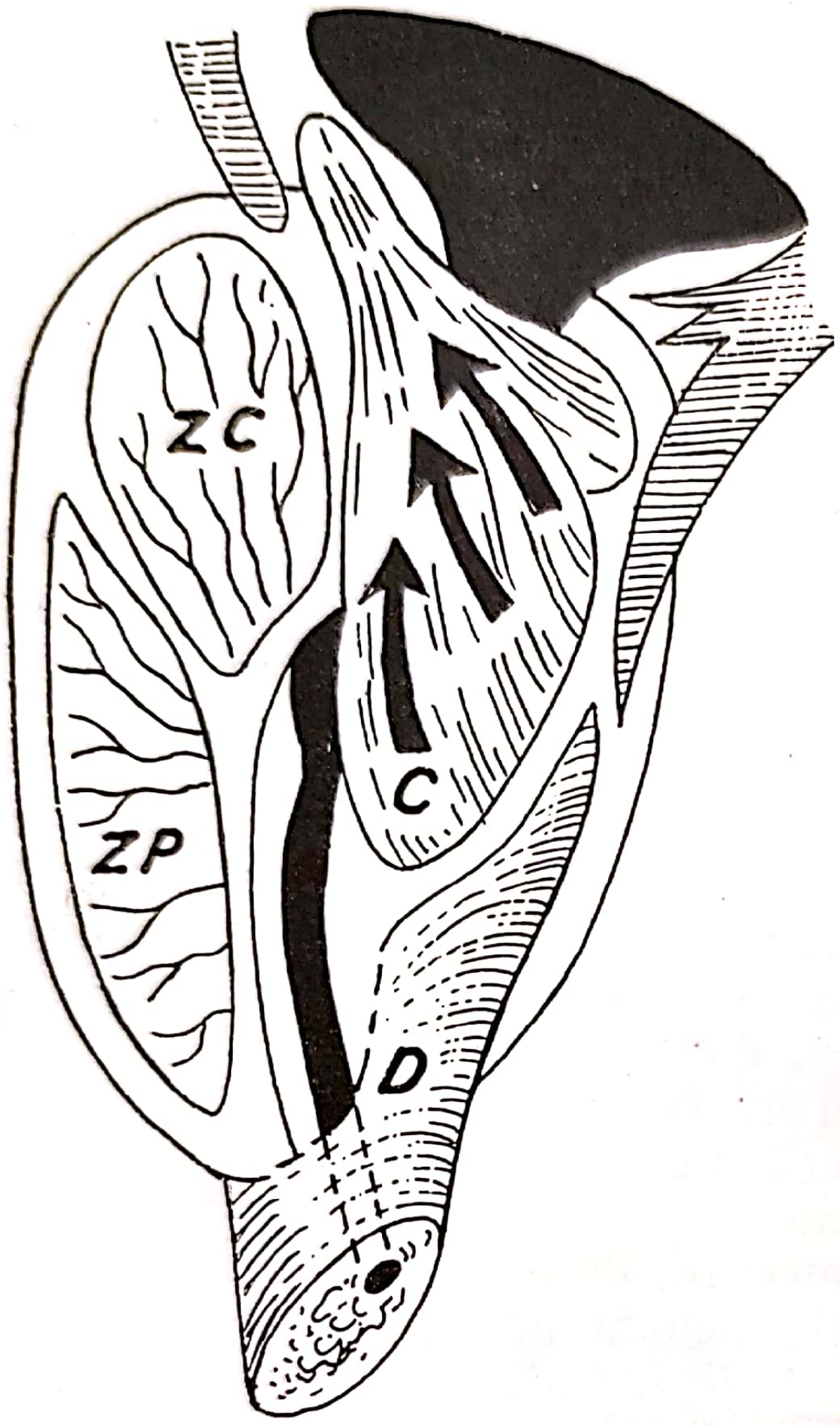

Fig. 15.2. Secțiune sagitală prin uretra prostatică:

ZC — zona centrală a prostatei; *ZP* — zona periferică a prostatei: *C* — sfincterul preprostatic cu dispoziția fibrelor sale; *D* — sfincterul uretral extern; se observă direcția canalelor prostatice în raport cu uretra.

Partea prostatei dispusă cranial față de coliculul seminal este separată de uretră prin așa-numitul sfincter preprostatic, o continuare uretrală a trigonului și a sfincterului intern. McNeal atrage atenția asupra participării semnificativ mai mari a zonei periferice a prostatei în procesul infecțios. Această distribuție diferită a leziunilor în cele două zone ale prostatei poate fi pusă pe seama propagării infecției la prostată pe cale uretrală (sexuală sau urinară), pe fondul unor factori anatomici particulari.

a) *Originea sexuală a prostatitelor.* Un fapt care vine să susțină clinic originea ascendentă, sexuală a infecției în prostatite, este frecvența mult mai mare a acestora după începerea activității sexuale. Un alt element convingător este prezența în vestibulul vaginal al partenerei, a unor germeni similari cu cei din secreția prostatică a acestor bolnavi. Aceste constatări sugerează că germenii ajung în uretră deja în fazele de început ale raportului sexual și că ei nu sînt eliminați în momentul ejaculării.

De aceea este necesar, în primul rînd, să se reamintească faptul că uretra prostatică supracoliculară este predominant sfincteriană, iar cea de la nivelul coliculului și inferioară lui, mai ales ejaculatoare. De asemenea trebuie să se ia în considerare că actul sexual se desfășoară în trei faze: preejaculatoare; ejaculatoare intrinsecă; ejaculatoare extrinsecă.

— În faza preejaculatoare, sfincterul preprostatic și uretral intern se contractă progresiv, închizînd uretra prostatică în direcția vezicii. Sfincterul preprostatic, dispus sub formă de evantai, are fibrele orientate în jos și anterior, iar extremitatea sa mai fibroasă și mai rigidă este așezată antero-inferior. Astfel, în faza preejaculatoare, contracția acestor fibre musculare, cu o direcție de tracțiune precisă, vor realiza, pe lîngă închiderea părții superioare a uretrei prostatice, creșterea în volum a lumenului segmentului inferior al uretrei prostatice și o relaxare a sfincterului extern. În acest fel, se realizează o comunicare liberă între uretra prostatică inferioară și uretra subiacentă. Această stare anatomică este extrem de favorabilă pentru viitoarea ejaculare, dar în același timp oferă microorganismelor o șansă mărită de avansare în uretra prostatică inferioară.

Deoarece canalele prostatice care se deschid în această parte a uretrei sînt cele ale zonei periferice a glandei ; microorganismele vor pătrunde mai ușor și mai frecvent în acestea decît în cele ale zonei centrale, situate mai cranial.

— În faza ejaculatoare intrinsecă, veziculele seminale și canalele ejaculatoare își expulzează conținutul de-a lungul uretrei prostatice. Simultan are loc și contracția musculaturii intrinseci a prostatei și vărsarea conținutului său în ejaculat.

În plus, canalele zonei centrale sînt paralele cu canalele ejaculatoare, ambele grupe de canale fiind direcționate virtual în axul uretrei prostatice inferioare. Această dispoziție favorizează buna expulzare în uretră a conținutului canalelor ejaculatoare și al acestei zone prostatice. În schimb, canalele zonei periferice, mai ales cele din porțiunea sa inferioară, pătrund în uretră în unghi drept sau chiar obtuz față de direcția fluxului urinar.

— În faza ejaculatoare extrinsecă, lichidul seminal este propulsat spre uretra peniană, datorită contracțiilor succesive ale sfincterului extern, mușchilor bulbocavernoși și fibrelor musculaturii striate uretrale. Închiderea spasmodică a buclelor superioare ale sfincterului extern, prin ocluzia părții inferioare a uretrei prostatice, favorizează de asemenea pătrunderea microorganismelor în canalele zonei periferice a glandei.

b) *Originea urinară a prostatitelor.* Pe lîngă apariția infecțiilor prostatice pe cale sexuală, microorganismele prezente în uretra prostatică (uretrite, cistite) pot fi forțate să pătrundă în glandă și în timpul actului micțional. Creșterea presiunii în uretra prostatică, poate fi rezultatul unei deficiențe în relaxarea sfincterului extern sau al prezenței unei obstrucții joase. Din nou vor fi implicate în infecție acele canale care se deschid în unghi drept sau obtuz pe direcția fluxului urinar, deci zona periferică a prostatei. În schimb, canalele zonei centrale, deschizîndu-se pe direcția fluxului, vor fi forțate să se închidă, protejînd și în acest fel zona centrală a glandei.

BAZA ANATOMICĂ A ERORILOR DE DIAGNOSTIC ÎN PROSTATITE

Majoritatea confuziilor diagnostice în prostatite rezultă nu numai din inconsecvențele prin care se manifestă clinic boala. În faza acută, chiar în prezența unor semne generale de infecție (febră, frison), uneori probele de identificare a infecției în urină și în lichidul prostatic exprimat sînt neconcludente. Această situație este mult mai des întîlnită în cazul unei prostatite cronice. Bacteriologia LPE poate fi de asemenea negativă în faza acută, dar mai ales în prostatita cronică, în ciuda celor mai meticuloase tehnici de laborator. Aceste neconcordanțe sînt explicate în mod diferit : un prealabil tratament cu antibiotice, efectul bactericid al lichidului prostatic, etiologia virală a infecției etc.

Dar slaba corelare bacteriologică a LPE în prostatite rezultă și din falsa convingere că LPE conține produse din toate zonele prostatei.

Luînd în considerare localizarea mai frecventă a infecției în zona periferică a prostatei, natura sa focală, cît și dispoziția anatomică a canalelor prostatice, este mai puțin probabil ca LPE să fie reprezentativ pentru patologia infecțioasă a întregii glande. Într-o inflamație focală, cazul caracteristic prostatitei cronice, canalele sale pot fi obliterate izolînd segmente importante din zona periferică a glandei. Astfel, conținutul acestor acini, inclusiv microorganismele prezente aici, nu vor apărea în LPE, în ciuda unui masaj prostatic „adecuat". Mai mult, secreția prostatică, obținută printr-un masaj executat „corect" (în sens apical), va exprima mai puțin conținut din zona unde canalele prostatice au un traiect inversat pe fluxul urinar.

BAZELE TRATAMENTULUI ANTIMICROBIAN ÎN PROSTATITE

În alegerea corectă a antibioticelor, tratamentul de bază al prostatitei acute și cronice, trebuie să se țină seama de două criterii fundamentale : spectrul microbian (vezi etiologia fiecărei forme de prostatită) și difuziunea intraprostatică a medicamentului.

Difuziunea intraprostatică a unui agent antimicrobian. Prostatita acută și cea cronică ridică două probleme terapeutice distincte. În prostatita acută, din cauza permeabilității vasculare mărite, majoritatea antibioticelor pot să pătrundă în țesutul prostatic intens inflamat. În schimb, în prostatita cronică, permeabilitatea epiteliului glandular diminuează mult ceea ce face ca majoritatea antibioticelor să difuzeze deficitar la acest nivel.

Winningham și Stamey au stabilit că difuziunea din plasmă a unui agent antimicrobian și concentrația sa în prostata normală a cîinelui depinde de următorii factori (fig. 15.3).

— pentru difuziune :
  - să fie o bază slabă, liposolubilă ;
  - să aibă un grad de ionizare (pKa) mic ;
  - grad mic de fixare pe proteinele plasmatice ;

— pentru concentrarea în lichidul prostatic :
  - să fie o bază slabă ;
  - să aibă o activitate optimă față de germenii gram-negativi la pH 6,4 (diferență mai mare între pH-ul plasmatic și pH-ul lichidului prostatic 6,4 față de 7,4).

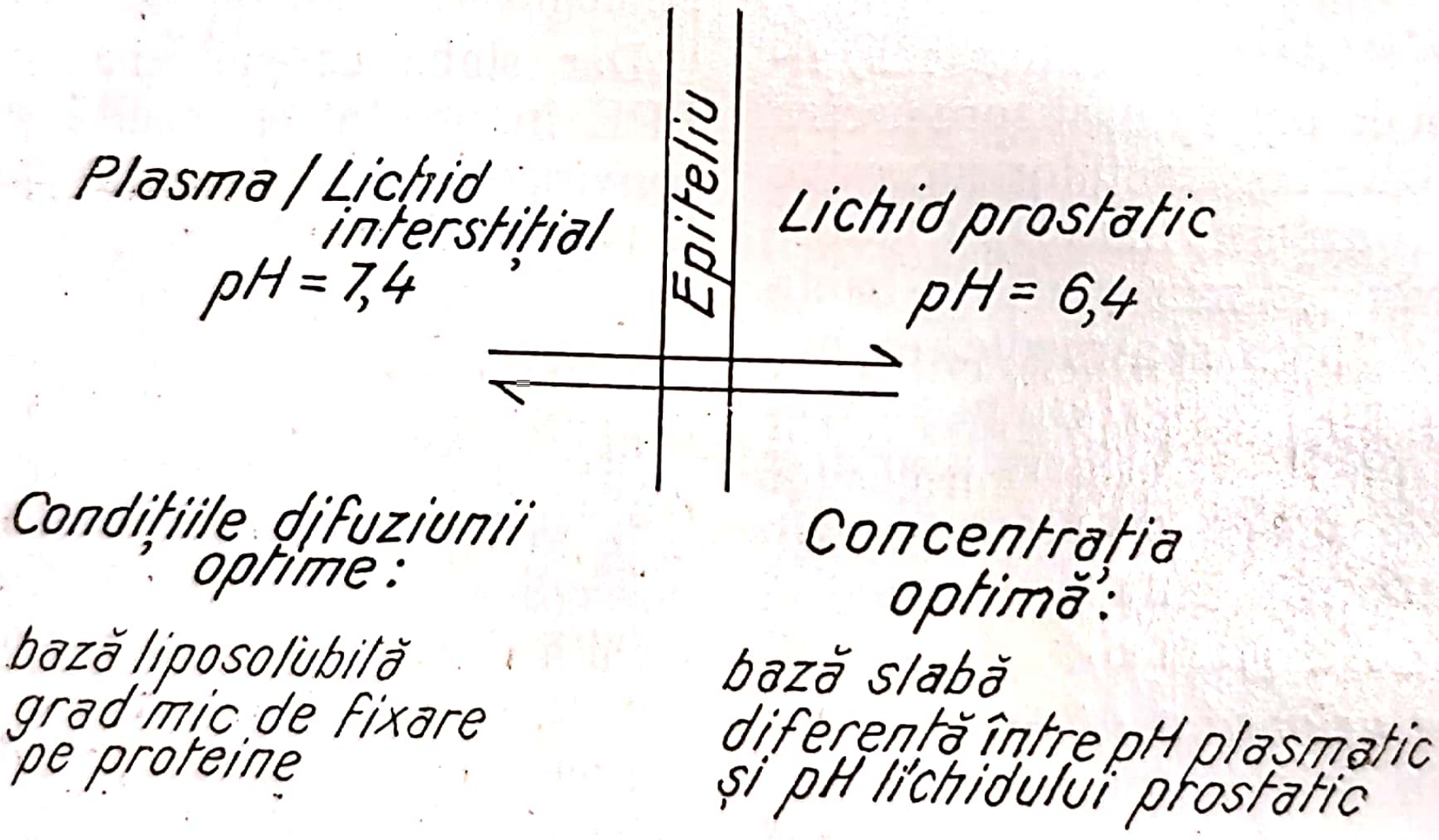
Plasma / Lichid interstițial
pH = 7,4
Epiteliu
Lichid prostatic
pH = 6,4
Condițiile difuziunii optime :
bază liposolubilă
grad mic de fixare pe proteine
Concentrația optimă :
bază slabă
diferență între pH plasmatic și pH lichidului prostatic

Fig. 15.3. Condițiile de difuziune și concentrare a unui agent antimicrobian în lichidul prostatic (după Winningham și Stamey).

Numai fracțiunea neionizantă a unui agent antimicrobian chiar cu o liposolubilitate bună, va putea difuza din plasmă în lichidul prostatic. Un alt rol important în difuziune îl joacă gradul de fixare a medicamentului de proteinele plasmatice. După ce a avut loc difuziunea fracțiunii neionizant e din plasmă în lichidul prostatic, ea va disocia ca o bază slabă și se va ioniza datorită pH-ului acid al lichidului prostatic, ceea ce va duce la imposibilitatea retrodifuziunii sale. În acest fel, mediul ionic al lichidului prostatic acționează ca un „captator de ioni" (*ion-trapping*), realizînd o concentrație inhibitoare adecuată.

Aceste observații au fost făcute însă pe un model experimental, la care pH-ul lichidului prostatic este acid, adică 6,4.

Condițiile nu sînt însă identice la om în cazul prostatitei cronice, unde în mod constant pH-ul lichidului prostatic este 8,4 deci foarte alcalin. De aceea, un număr sporit de agenţi antimicrobieni nu pot atinge concentraţii inhibitorii minime în lichidul prostatic, mediul alcalin al acestuia anihilînd mecanismul de „captare ionică". O nouă perspectivă oferă carbenicilina indanyl-sodică (Geocillină), un acid liposolubil, cu un pKa favorabil pentru a putea fi captat ionic în lichidul prostatic puternic alcalin.

PROSTATITA BACTERIANĂ ACUTĂ

Etiopatogenie

Prostatitele bacteriene sînt determinate în principal de enterobacteriile gram-negative şi mai rar de cele gram-pozitive. Din grupa germenilor gram-negativi, *E. coli* figurează în peste 80% din cazuri, iar în 20%, *Klebsiella*, *P. mirabilis*, *Enterobacter* şi *b. Piocianic.* În mai puţin de 10%, infecţia este mixtă, cu doi sau mai mulţi germeni.

Din grupa cocilor gram-pozitivi, cel mai frecvent întîlniţi sînt : stafilococul auriu şi streptococul din grupa D *(Enterococ)*.

Gonococul, cauza cea mai frecventă a unei prostatite acute în era preantibioterapiei, este în prezent mai rar întîlnit, datorită tratamentului mai eficace.

Căile de pătrundere a germenilor în prostată sînt diferite. Cea mai frecventă este calea uretrală, ascendentă, din cauza asocierii frecvente a unei uretrite cu o prostatită, sau, mai rar, descendentă, urinară.

Calea hematogenă este rară, dar posibilă în cazul unei bacteriemii stafilococice. Există de asemenea şi o cale limfatică, prin legături directe recto-prostatice.

Stricturile uretrale sau alte modificări patologice subvezicale dar mai ales manevrele endouretrale (cateterismul, operaţiile endoscopice) sînt în prezent cauze favorizante sau determinante foarte frecvente ; la fel, procesele patologice prostatice anterioare : litiaza prostatică, prostatita cronică şi mai ales adenomul de prostată.

Anatomie patologică

Aspectele anatomopatologice din prostatita acută sînt determinate în primul rînd de calea de pătrundere a germenilor.

a) *Prostatita uretrogenă.* Infecţia se propagă de la mucoasa uretrală la acinii glandulari. Aceştia îşi măresc secreţia, iar epiteliul lor suferă o descuamare. Fiecare acin glandular este un abces în miniatură, al cărui drenaj se poate realiza prin canalele excretoare în uretra posterioară. Această fază de prostatită, denumită foliculară, glandulară sau catarală, se caracterizează prin proliferarea şi descuamarea epiteliului glandular fără distrucţia acinilor şi supuraţia spaţiului interstiţial.

În faza mai avansată, infecţia se extinde în ţesutul conjunctiv interacinos, realizînd prostatita parenchimatoasă. Ţesutul interstiţial devine sediul unei congestii intense, care hipertrofiază global glanda şi oblitereazã acinii şi canalele excretorii. Aceste focare infecţioase periglandulare realizează supuraţia, ducînd uneori la constituirea unor abcese mari, limitate la un singur lob, sau înglobează întreaga glandă.

b) *Prostatita hematogenă.* Infecţia determină embolii bacteriene şi se localizează de la început în interstiţiu. Supuraţia invadează secundar, din aproape în aproape, ţesutul glandular şi conduce la constituirea unui abces central, un veritabil abces septic.

Diagnostic

Diagnostic clinic. Simptomatologia este foarte caracteristică. Bolnavul prezintă semnele generale ale unei infecţii : febră, frison, stare generală alterată, mialgii şi artralgii. Durerile se localizează în perineu, pelvis sau în regiunea dorsosacrată. Bolnavul acuză tulburări urinare importante : polakiurie, senzaţie imperioasă de micţiune, disurie sau simptomatologia unei obstrucţii subvezicale. Urina este de obicei tulbure şi infectată. Hematuria importantă traduce prezenţa unei cistite concomitente. Congestia glandei poate conduce la instalarea unei retenţii acute de urină.

Tuşeul rectal identifică o prostată „caldă“, mult mărită, foarte sensibilă, elemente hotărîtoare ale diagnosticului. Uneori există o secreţie uretrală redusă, care trebuie recunoscută pentru identificarea germenilor. Fluctuaţia traduce formarea de abcese. *Masajul prostatei, în vederea examenului LPE este contraindicat, din cauza pericolului bacteriemiei sau septicemiei.* În schimb, după dispariţia fazei acute, masajul este obligatoriu din motive diagnostice şi terapeutice.

Examenele de laborator. Se notează leucocitoză marcată. Examenul urinei identifică prezenţa puroiului, iar urocultura cantitativă şi calitativă, germenii şi sensibilitatea lor. Examenul bacteriologic şi microscopic al unei eventuale secreţii prostatice spontane este necesar.

Examenul instrumental. Este contraindicat în perioada acută. Singura excepţie este retenţia acută de urină. Dacă se suspectează prezenţa unui abces, diagnosticul va fi confirmat prin puncţie exploratorie.

Diagnostic diferenţial

— *Pielonefrita acută.* Pe lîngă fenomenele generale, sînt prezentate acuzele urinare acute. Durerea are însă sediu lombar înalt, pe cînd în prostatita acută sediul său este perineal sau sacrat. Examenul rectal va elucida diagnosticul.

— *Congestia prostatică acută.* Survine de obicei după o abstinenţă sexuală prelungită. Ea determină dureri perineale şi testiculare, cît şi secreţie uretrală. Prostata este congestionată şi uşor sensibilă. Lipsesc semnele de iritaţie vezicală şi febra. Masajul prostatic obţine o secreţie abundentă, transparentă şi fluidă, şi duce la dispariţia simptomelor.

— *Prostatita granulomatoasă*, considerată în prezent o afecţiune autoimună cu aspect histologic particular, nu poate fi deosebită în faza acută de o prostatită acută bacteriană. În forma cronică, simulează cancerul de prostată. Diagnosticul corect se stabileşte doar prin examen histopatologic.

— *Abcesul glandei Cowper.* Infecţia este localizată obişnuit într-o singură glandă, iar durerea, în apropierea liniei mediane, în perineu, de aceeaşi parte. În fază mai avansată, cînd se constituie abcesul, tuşeul rectal nu mai este edificator. Diferenţierea va fi posibilă numai operator, prin deschiderea pe cale perineală a abcesului.

Complicaţii

Complicaţiile prostatitei sînt :

— retenţia acută de urină — survine destul de des ; abcesul de prostată, dacă se formează, poate perfora spontan în uretră, perineu sau, mai rar, în rect ; epididimita acută — survine de obicei după masajul glandei sau după o instrumentare endoscopică ; bacteriemia sau chiar şocul septic sînt consecinţa aceloraşi manevre, mai ales la bolnavii cu fond tarat.

Tratament

Măsuri specifice. În prezent în tratamentul antimicrobian al prostatitei acute se includ sulfamidele, tetraciclina şi cefalosporinele. Cu toate că acestea nu difuzează în condiţii normale din sînge în lichidul prostatic, totuşi într-o inflamaţie acută existinsă se pot obţine concentraţii prostatice satisfăcătoare.

Tratamentul antimicrobian se va institui încă înainte de a se fi obţinut rezultatul culturilor bacteriene şi antibiograma. Pentru a dobîndi informaţii asupra germenilor se vor efectua în această fază sedimentul urinar centrifugat şi coloraţia Gram a secreţiei uretrale.

Dacă coloraţia identifică bacterii gram-negative, este vorba în primul rînd de *E. coli.* În cazul germenilor gram-pozitivi aşezaţi în lanţ, infecţia este dată de Enterococ. Dacă cocii gram-pozitivi sînt grupaţi, aceştia sînt stafilococi aurii.

În cazul unei prostatite acute necomplicate, se va administra Cotrimoxazol (Biseptol) — de două ori pe zi cîte două tablete. După obţinerea rezultatelor bacteriologice, tratamentul va fi corelat cu acestea şi continuat cel puţin 14 zile.

În prezenţa unei simptomatologii generalizate a infecţiei (febră, frison), bolnavul va fi spitalizat pentru administrarea parenterală a unor antibiotice cu spectru larg. Dacă funcţia renală este normală, se administrează Ampicilină 1 g la 4 ore, împreună cu Gentamicină 80 mg i.v., la 8 ore. Dacă survine o hipotensiune arterială, semn al unei viitoare septicemii, este indicată administrarea soluţiilor hidroelectrolitice substitutive.

Analgeticele se administrează în raport de gradul durerii. În cazul apariţiei unei retenţii acute, cateterismul vezical se va efectua în mod intermitent, cu sonde de calibru mic ; tot mai mulţi preferă cistostomia *à minima.*

Dacă s-a format un abces, puncţia perineală evacuatoare şi administrarea intraprostatică de antibiotice duce de obicei la rezoluţie. Drenajul perineal, transrectal operator, sau transuretral este uneori necesar.

Prostatita granulomatoasă răspunde favorabil la tratamentul cu corticosteroizi.

După terminarea antibioterapiei, bolnavul va fi controlat periodic la 2, 4 şi 8 săptămîni, pentru a identifica eventualele recidive. La fiecare control, pe lîngă recunoaşterea acuzelor bolnavului, se practică tuşeul rectal, analiza urinei şi urocultura.

În cazul unei recidive cu uroculturi pozitive, se identifică germenul şi sensibilitatea sa, în vederea aplicării unui nou tratament. Ulterior se indică o U.I.V. cu cistografie micţională, uretrocistografia, explorarea endoscopică şi urodinamică. Acestea vor evidenţia eventualul substrat anatomic al recăderilor (de peste 40%), în primul rînd cu localizare subvezicală.

Măsuri generale. Pentru combaterea acuzelor dureroase se vor administra analgetice. Băile calde de şezut contribuie la diminuarea inflamaţiei. Antispasticele ameliorează acuzele urinare. De asemenea se va combate constipaţia. Aportul de lichide va fi adecuat. Menţinerea la pat a bolnavului este obligatorie.

Prognostic

Este în general bun dacă tratamentul cu antibiotice a fost instituit în timp util. În schimb, dacă a fost inadecuat, infecţia se va croniciza.

PROSTATITA BACTERIANĂ CRONICĂ

În prostatita cronică acuzele sînt mai atenuate decît în prostatiţa acută şi pot surveni şi la bolnavii în a căror anamneză lipseşte o infecţie acută. Bacteriuria asimptomatică a bărbatului are cel mai adesea drept cauză o prostatită bacteriană cronică sau o uretrită posterioară cronică. Prostatita bacteriană cronică este însoțită în majoritatea cazurilor de infecția veziculelor seminale, avînd o etiologie identică (prostato-veziculita cronică).

În evoluția acestei afecțiuni survine adesea fie o bacteriurie, fie o infecție urinară recidivantă manifestă, determinată de același microorganism.

Motivul ineficacității tratamentului unei prostatite cronice este în primul rînd imposibilitatea asanării focarelor infecțioase trenante ale glandei. Alte cauze ale insuccesului terapeutic sînt reprezentate de stricturile uretrale și de litiaza prostatică.

Etiologie

Germenii care determină o prostatită bacteriană cronică sînt în general aceiași cu cei din infecțiile urinare recidivante ale bărbatului. Cel mai frecvent întîlniți sînt germenii gram-negativi : *E. coli*, urmată de *Klebsiella* și *b. Proteus*.

Astăzi, majoritatea acestor infecții nu sînt determinate de gonococ.

Anatomie patologică

Aspectul histologic este caracterizat printr-o reacție inflamatorie periacinoasă cu un infiltrat preponderent limfocitar, și proliferarea țesutului conjunctiv. Acest tablou diferă evident de cel al unei inflamații acute. Exsudatul este sărac și conține mai ales mononucleare. Este un proces avascular, în contrast cu hipervascularizația din inflamația acută a prostatei. Acinii sînt dilatați de marcate infiltrații periglandulare, iar lumenul lor este obstruat de puroi și celule epiteliale.

Volumul și consistența glandei variază în funcție de gradul asocierii următoarelor procese : scleroză, reacție inflamatorie hipertrofică, necroză aseptică. Scleroza duce la micșorarea glandei. Scleroza, asociată cu reacția inflamatorie hipertrofică determină atît creșterea în volum, cît și a consistenței glandei, fie în totalitate (prostatita cronică hipertrofică), fie numai parțial și diseminat (prostatita cronică nodulară). Elementul necrotic destructiv duce la formarea unor cavități prostatice (geode) pline cu puroi, anfractuoase, multiple, care pot conține și calculi.

Diagnostic

Diagnostic clinic. Prostatita bacteriană cronică are de obicei simptomatologie necaracteristică. În majoritatea cazurilor bolnavii prezintă acuze micționale : polakiurie, senzație imperioasă de micțiune sau disurie. Durerea are diverse localizări, în primul rînd în perineu, cu intensități variate, de la simpla jenă sau greutate perineală, la dureri surde și continue, poate iradia în burse, regiunile inghinale sau gland. Alteori se localizează în regiunea hipogastrică, retropubiană sau sacroiliacă. La acestea se adaugă scurgeri purulente matinale sau după scaune.

Majoritatea bolnavilor prezintă și tulburări psihosomatice : neurastenie, insomnie, tensiune emoțională și tulburări sexuale frecvente (erecții și ejaculări dureroase cu hemospermii intermitente, astenie sexuală sau chiar impotență).

Simptomele generale (febra, frisonul, starea generală alterată sau mialgiile) traduc trecerea sa în faza acută.

Tușeul rectal identifică glanda de volum variat, de consistență uniform-crescută sau nodulară. O prostată normală nu exclude însă prostatita cronică bacteriană.

Diagnostic de laborator. În prezent investigațiile de laborator sînt hortărîtoare pentru diagnosticul prostatitei cronice bacteriene. Proba culturilor urinare fracționate și LPE pun diagnosticul cu certitudine.

Explorarea radiologică. Se efectuează nu atît în scop diagnostic, cît pentru a exclude cauzele favorizante. Uretrocistografia micțională dă detalii despre vezică, colul vezical și uretră. Uretrocistografia retrogradă arată starea întregii uretre și prezența unor eventuale geode prostatice în comunicare cu uretra prin canale sinuoase.

Explorarea endoscopică. Uretrocistoscopia contribuie la elucidarea diagnosticului prin vizualizarea directă a modificărilor uretrei posterioare și ale vezicii : leziuni de uretrită posterioară cronică, de coliculită, prelingerea unei secreții purulente prin orificiile canalelor prostatice sau ale canalelor ejaculatorii.

Diagnostic diferențial

Odată cu introducerea în practică a probei celor 4 pahare, diagnosticul diferențial al prostatitei cronice bacteriene s-a simplificat și se bazează pe criterii mai obiective. Astfel, a devenit posibilă eliminarea unei infecții urinare, a unei uretrite, a prostatitei cronice „nebacteriene“ și a prostatodiniei. Explorările radiologice și endoscopice au doar rolul de a identifica afecțiunile asociate.

La cel mai mic dubiu în legătură cu leziuni prostatice neoplazice se va efectua obligatoriu examenul citologic prin aspirație sau biopsia prostatică cu acul Trucut.

Complicații

Prostatita bacteriană cronică reprezintă sursa principală a infecțiilor urinare la bărbat, începînd cu pielonefrita și terminînd cu cistita. La rîndul lor, acestea sînt cauza cea mai frecventă a recidivelor infecțiilor prostatice.

Veziculita. Este o complicație atît de frecventă, încît prostatitele cronice sînt în realitate prostatoveziculite.

Uretrita este la fel de frecventă, aceasta pe lîngă cauză de prostatită poate fi și consecința sa (uretro-prostatita).

Epididimita. În prostatita cronică bacteriană survine uneori spontan, dar de obicei este consecutivă masajelor prostatice sau instrumentării uretrei.

Prin cointeresarea mai rară a colului vezical, prostatita cronică determină disectazia colului vezical.

Tratament

Măsuri specifice. Tratamentul antimicrobian. În prostatita cronică bacteriană, rezultatele terapeutice sînt de obicei nesatisfăcătoare, în primul rînd pentru că nu se reușește eradicarea germenilor patogeni din prostată. Chiar după un tratament îndelungat, recidivele sînt o regulă.

Alegerea tratamentului antimicrobian în prostatita cronică bacteriană depinde în ultima instanță de sensibilitatea germenului patogen identificat. Cele mai folosite droguri sînt : TMP/SMX, Ampicilina, Tetraciclina și macrolidele.

Combinația TMP/SMX (trimethoprim-sulfamethoxazol, Biseptol, Cotrimoxazol Bactrim, Septrin, Sumetrolin) este indicată de majoritatea autorilor în tratamentul prostatitelor cronice determinate de germenii gram-negativi din familia Enterobacteriaceelor (*E. coli*, *Klebsiella*, *Enterobacter*, *P. mirabilis*, *P. morgagni*). Totuși, în prostată difuzează doar componenta sa trimethoprimică (TMP), iar în caz de prostatită cronică, *p*H-ul lichidului prostatic fiind alcalin, nu poate atinge concentrația inhibitorie minimă. De aceea, în clinică, în cazurile de tratament ineficient cu TMP, determinarea *p*H-ului LPE este foarte importantă. Dacă alcalinitatea sa este foarte ridicată, se va trece la tratamentul cu alte droguri (carbenicilina indanyl-sodică sau Eritromicina).

Tratamentul cu TMP/SMX se va aplica timp îndelungat. Rezultatele slabe ale administrării TMP/SMX de scurtă durată se explică prin faptul că la bolnavii cu prostatită cronică, în faza „subacută“ (cea manifestă clinic), lichidul prostatic are *p*H foarte alcalin. Tratamentul de lungă durată, în schimb, poate să înlăture recidivele, deoarece în faza cronică, liniștită, a inflamației prostatcie, *p*H-ul lichidului prostatic redevine acid, condiție în care Cotrimoxazolul este eficient. De aceea, administrarea sa foarte îndelungată este considerată în prezent cea mai corectă măsură de evitare a „reaprinderii" prostatitei, cît și de înlăturare a recidivelor de infecție urinară. Administrarea sa prelungită (6—9 luni), în doze mici (1/2 — 1 tb./zi sau la 2 zile) este suficientă, bine tolerată și nu duce la apariția rezistenței bacteriene.

Tetraciclinele. Au un spectru bacterian larg față de germenii gram-negativi și gram-pozitivi aerobi și anaerobi și sînt foarte bine tolerate. Doxycyclina (Vibramicina) și Minocyclina, reprezetante ale celei de a doua generații a tetraciclinelor, sînt preparatele cele mai eficiente. Doxycylina este astăzi un preparat ideal în tratamentul prostatitei cronice, preferată față de Minocyclină la care efectele secundare sînt mai importante (leziuni vestibulare).

Macrolidele. Studii recente arată că Eritromicina în mediu alcalin are o acțiune bactericidă și față de anumiți germeni gram-negativi, deoarece este un antibiotic liposolubil alcalin, capabil să se concentreze corect în prostată. Într-un studiu recent, Fair și Gardner, prin administrarea Eritromicinei împreună cu bicarbonatul de sodiu (pentru o mai bună alcalinizare) au obținut vindecări în peste 80% din cazuri.

Eritromicina se absoarbe doar în mică parte în tractul gastrointestinal proximal, atingînd concentrații importante în colon. În consecință, tratamentul îndelungat (2—3 luni) determină diaree iritativă.

Penicilinele și cefalosporinele. Prin difuziunea lor tisulară, în general mai slabă, nu sînt indicate în tratamentul prostatitelor cronice.

Antisepticele urinare : acidul nalidixic, acidul oxolinic, nitrofurantoinul și methenamina nu se vor prescrie, deoarece difuzează puțin în prostată. Aplicarea locală intraprostatică de antibiotice, pe cale transperineală, este reluată mai nou de anumiți autori, deoarece ar rezolva problema difuziunii intraprostatice a tuturor antibioticelor. Cu toate că rezultatele lor sînt pozitive, procedeul nu a pătruns în practica curentă.

Astfel, putem conchide că în prezent tratamentul prostatitelor cronice bacteriene este mai bine cunoscut, mai ales prin studiile care au arătat corelația dintre antibiotic și *p*H-ul lichidului prostatic.

Dar, în vindecarea unei prostatite cronice, pe lîngă *p*H-ul lichidului prostatic, un rol foarte important îl joacă nenumărate alte cauze, mai mult sau mai puțin cunoscute : factorii anatomici, factorul antimicrobian prostatic și răspunsul imunobiologic general și local diferit la o infecție.

Situația este însă și mai complexă, deoarece anumiți autori demonstrează că în prostatita cronică are loc scăderea concentrației unor elemente importante ale secreției prostatice : Zn, acid citric, colesterol, spermină și prostaglandină E_1.

Tratamentul chirurgical. Rezultatele terapeutice obținute cu agenții antimicrobieni în prostatitele cronice bacteriene fac uneori necesară includerea în tratamentul lor și a actului chirurgical.

Teoretic, rezecția transuretrală ar fi modalitatea chirurgicală ideală. Însă, frecvența cu care prostatita implică zona periferică a glandei arată relativitatea unei rezecții clasice de prostată (pînă la nivelul coliculului seminal) și, pe de altă parte, pericolul și dificultatea tehnică a unei rezecții radicale pînă la capsula adevărată a prostatei, un strat fibromuscular subțire doar de 1 mm. Astfel, operația TUR în prostatita cronică nu este în general acceptată decît ca ultimă soluție pentru rezolvarea unor cazuri extreme. Prostatectomia totală, deschisă este și mai greu acceptată din cauza consecințelor sale majore (incontinență, impotență etc.).

Dacă calculii prostatici sînt cauza întreținerii unei prostatite, TUR-ul este o modalitate bună de rezolvare a lor. El poate îndepărta și un calcul mare, situat superficial, care apoi poate fi fragmentat prin litotriție. TUR-ul are indicație și în deschiderea unor abcese prostatice situate în apropierea peretelui uretral.

Măsuri generale. Tratamentul medical se adresează procesului inflamator și fenomenelor algice. Băile calde de șezut, microclismele cu ceai de mușețel și antipirină, supozitoarele decongestive și calmante, sînt uneori eficiente. Diureza trebuie stimulată, iar constipația evitată. Masajul are indicație doar la bolnavii cu secreție prostatică evidentă, iar rezultatele sale sînt nesigure și grevate de pericolul unor exacerbări.

Instilațiile endouretrale și spălăturile uretrovezicale cu diverse antiseptice sînt nu numai ineficiente dar și periculoase.

PROSTATITA ,,NEBACTERIANĂ“ (PROSTATOZA)

Prostatita „nebacteriană“, conform clasificării pe care am adoptat-o, se caracterizează prin absența germenilor, dar cu prezența puroiului în LPE (vezi tabelul II).

Termenul de prostatită „nebacteriană“ definește însă numai absența germenilor patogeni banali (prostatita nespecifică). În realitate, această grupă este considerată în prezent a avea, în mare parte, tot origine bacteriană.

Etiopatogenie

În etiologia prostatitelor „nebacteriene“ se includ o serie de germeni ca: germenii saprofiți ai uretrei (*S. epidermidis, S. saprophyticus* și micrococii Chlamydiile; Mycoplasmele; C. *albicans*; *Trichomonas vaginalis;* virusuri (*Citomegalovirus, Herpes simplex*).

Germenii saprofiți ai uretrei sînt considerați în prezent, în anumite condiții, germeni cu potențial patogen cert. De aceea, izolarea la un bolnav cu acuze de prostatită, în lichidul prostatic exprimat, a unui germen saprofit, într-un număr semnificativ mai mare decît în fracțiunea urinară uretrală (FU$_1$) sau vezicală (FU$_2$), afirmă patogenitatea acestuia. Totuși, proba va trebui repetată pentru siguranță.

Chlamydia trachomatis este în primul rînd agentul patogen al unei epididimite acute, al uretritelor „nespecifice“, dar poate, să genereze și o prostatită.

Ureaplasma urealyticum este incriminată și mai rar ca germen patogen al unei prostatite cronice.

Diagnostic clinic

Simptomatologia clinică a prostatitelor „nebacteriene“ este necaracteristică și nu contribuie la stabilirea diagnosticului. Ea este practic aceeași cu cea a unei prostatite cronice bacteriene: jenă sau durere, cu diverse localizări, senzație imperioasă de micțiune și disurie. Secreția uretrală lipsește de obicei. Aceste acuze sînt agravate de activitatea fizică, de o ședere prelungită, dar dispar în timpul repausului la pat.

Tușeul rectal este neconcludent.

Explorarea de laborator. Proba urinelor fracționate identifică în LPE și FU$_3$ prezența de puroi și absența germenilor banali. *T. vaginalis* se recunoaște pe frotiul nativ, *C. albicans* prin colorație pe lamă, *C. trachomatis, U. urealyticum* și virușii — numai prin tehnici speciale.

Tratament

Cît timp această grupă a fost considerată în totalitate „nebacteriană“, tratamentul specific a lipsit.

În cazul recunoașterii *T. vaginalis*, a *C. albicans* sau a germenilor saprofiți uretrali, tratamentul specific va fi ușor de aplicat. În schimb, dacă în secreția prostatică se constată piurie, iar prostata este sensibilă la palpare, în lipsa unor germeni identificabili, se va presupune existența unei prostatite date de Chlamydii sau Mycoplasme. Pentru aceste cazuri se vor administra timp de 14 zile, derivate de tetraciclină sau eritromicină, față de care acești germeni sînt sensibili. Rezultatul acestui tratament va decide măsurile ulterioare.

PROSTATODINIA

Prostatodinia a fost denumită în trecut „prostatopatia vegetativă", „sindromul vegetativ urogenital", „prostalgie", „nevroză prostatică".

Este un sindrom proteiform în manifestări, foarte dificil de definit și de încadrat din punct de vedere etiologic, fiziopatologic, diagnostic și terapeutic.

În clasificarea lui Meares și Stamey, poartă numele de prostatodinie. Prin această nouă încadrare s-a realizat un oarecare progres, în sensul că proba urinelor fracționate poate exclude cauza sa infecțioasă (culturi negative și absența semnificativă a leucocitelor în LPE sau FU_3).

O singură achiziție obiectivă a fost adusă de literatura recentă, și anume posibilitatea de a obiectiva la o parte din acești bolnavi existența unei hiperactivități adrenergice a colului vezical sau a veziculelor seminale (răspuns favorabil la administrarea unui alfa-blocant ca fenoxibenzamina).

Celelalte informații asupra etiopatogeniei acestui sindrom sînt doar supoziții. Astfel, se presupune a fi o tulburare de reglare neurovegetativă în sfera genitală masculină, în special a prostatei, acest tablou fiind foarte asemănător cu tulburările neurovegetative ale altor grupe de organe, la care, la fel lipsesc leziuni organice reale.

În prostatodinie această dereglare se caracterizează îndeosebi prin tulburări vasculare, de elaborare și de eliminare a secreției prostatice.

Alte cauze ipotetice invocate sînt diversele situații stressante din viața personală (mai ales în sfera sexuală) sau socială a bolnavilor. Delimitarea față de anumite stări psihovegetative este foarte dificilă.

Diagnostic

Diagnostic clinic. Acuzele seamănă în primul rînd cu cele ale unei prostatite. Senzația dureroasă este de diferite intensități, de la simplu disconfort, pînă la durere insuportabilă ; are aceleași localizări. Acestora li se adaugă tulburări urinare funcționale (arsură la micțiune, polakiurie mai ales în frig), apoi tulburări ale libidoului și ale potenței. Se semnalează uneori o prostatoree sau spermatoree legată de defecație.

Tușeul rectal relevă prostata de volum normal sau ușor mărită. Sensibilitatea este a întregii glande (prostatodinie= prostată dureroasă) sau alteori, depășește limitele glandei. Prostata poate fi ușor împăstată, iar la masajul prostatic se obține un exprimat seros și abundent (retenție). Acesta nu conține nici germeni și nici leucocite în număr semnificativ.

Tulburările psihosomatice sînt o regulă și uneori dominante : fatigabilitate, neurastenie, irascibilitate, insomnie, anxietate, preocuparea permenentă și exagerată a bolnavului pentru „boala" pe care o prezintă.

Diagnostic diferențial

Din diagnosticul diferențial corect al prostatodiniei rezultă, de fapt, diagnosticul propriu-zis al acestui sindrom. Este vorba deci de un diagnostic prin excluderea altor afecţiuni mai bine conturate.

— Diferenţierea faţă de prostatita cronică bacteriană şi o parte a prostatitelor „nebacteriene“ este posibilă în prezent pe baza probei celor 4 pahare.

— Sindromul ano-rectal. Tuşeul rectal, corect executat şi completat la nevoie cu o proctoscopie, depistează prezenţa unor hemoroizi, fisuri şi fistule anale, cît şi o proctită.

— Mialgia spastică a diafragmului pelvin, caracterizat prin contractura intermitentă a ridicăturilor anali şi rotatorilor externi ai coapsei, poate fi exclusă printr-un tuşeu rectal corect. Aceasta găseşte contractura dureroasă a ridicătorului anal şi prostata normală. Lipsa senzaţiei de arsură şi durere din timpul actului micţional, cît şi terapia eficientă a sindromului sînt alte elemente de diferenţiere.

Tratament

Cu excepţia unei grupe restrînse de bolnavi, la care tratamentul cu un alfablocant (Fenoxibenzamina 10 mg/zi) este eficace, la majoritatea bolnavilor cu prostatodinie este necesar un arsenal terapeutic medicamentos, fizioterapic, igienodietetic şi psihiatric foarte diversificat, iar din partea medicului, mult timp şi răbdare.

Ca măsuri generale se indică evitarea frigului şi a umezelii, a alcoolului, lichidelor carbo-gazoase (meteorism). Ca tratament medicamentos se recomandă sedative şi antiflogistice nespecifice (Fenilbutazonă), preparate din polen sau diverse extrase prostatice. Tratamentul cu antibiotice este abuziv şi ineficace. Colaborarea cu un specialist psihiatru devine adesea necesară.

BIBLIOGRAFIE

1. STAMEY T. A. — Prostatitis. Monographs in Urology, 1981.
2. DRACH G. W., FAIR W. R., MEARES E. M., STAMEY T. A. — Classification of benign disease associated with prostatic pain: prostatitis or prostatodinia. *J. urol.*, 1978, 120, 266.
3. MARMAR J. L., KATZ S. PH., PRAISS D. E., DE BENIDICTIDIS T. J. — A protocol for evaluation of prostatitis. *Urology*, 1980, XVI, 261.
4. MEARES E. M., STAMEY T. A. — The diagnosis and management of bacterial prostatitis. *Brit. J. Urol.*, 1972, 44, 175.
5. STAMEY T. A. — Pathogenesis and treatment of urinary tract infections. Williams and Wilkins Company Baltimore, 1980.
6. SEGURA J., OPITZ J. L., GREENE L. E. — Prostatosis, prostatitis, or pelvic floor tension, myalgia? *J. Urol.*, 1979, 122, 168.
7. MEARES E. M. — Urinary tract infections in men. Campbell's Urology. W. B. Saunders, Company, Philadelphia Londra, 1978.
8. NICOLESCU D. şi colab. — Valoarea probei Stamey în diagnosticul prostatitei cronice. Comunicare la U.S.S.M., Filiala Tîrgu Mureş în şedinţa din apr., 1982.
9. FAIR W. R., CANE D. B., SCHILLER N., HESTON W. D. W. — A re-apparaisal of treatment in chronic bacterial prostatitis. *J. Urol.*, 1979, 121, 437.
10. PROCA E. — Diagnosticul cancerului de prostată. Edit. Medicală, Bucureşti, 1977.
11. WRIGHT W. L., LARRING P., LOVE L. L., SMITH J. — Concentrations of trimethoprim and sulphonamides in the human prostate gland after intramuscular injection. *Brit. J. Urol.*, 1982, 54, 550.
12. PHAU A., SACHSE T. — Chronic bacterial prostatitis: new therapeutic aspects. *Brit. J. Urol.*, 1976, 48, 245.
13. PLOMP T. A., LUC BAERT PH. D., MAES R. A. — Treatment of recurrent chronic bacterial prostatitis by local injection of thiamphenicol into prostate. *Urology*, 1982, XV, 542.

COMENTARIUL REDACTORULUI

Prostatita bacteriană acută abcedată poate necesita mai mult decît o puncție evacuatoare. Deschiderea chirurgicală a colecției purulente prin perineotomie și drenajul extern se impun în cazurile care nu pot fi rezolvate prin aspirația cu acul. Nu va fi uitată nici calea transrectală descrisă de Rouhier, pentru abcesele prostatice care bombează în ampula rectală. Cînd se impune și derivația suprapubiană a urinei, se va prefera trocardizarea vezicală.

Prostatita bacteriană cronică beneficiază cu deosebire de chimioterapia locală. Injectarea directă în prostată a 2 g de thiamfenicol glicinat a dus la vindecări în 66% din cazuri.

Practica ne-a demonstrat că diagnosticul de prostatită cronică se pune cu prea multă ușurință, în absența confirmării bacteriologice. Se prescriu tratamente cu antibiotice în mod nejustificat, se fac clasificările încă instilații în uretra posterioară sau chiar prin puncție perineală percutanată la pacienți nevrotici, cu libidou diminuat, care acuză disconfort perineal, descris cu lux de amănunte.

Rămînînd pe teren real, apreciem că dacă prostata este normală la examenul clinic, iar urocultura și exprimatul prostatic rămîn în mod repetat sterile, originea bacteriană a afecțiunii prostatice trebuie exclusă.

Pe lîngă sindromul de prostatoză sau prostatodinie și pe lîngă sindromul prostato-rectal sau prostato-perineal descris de Puiqvert, urologul practician va individualiza și așa-numitul sindrom de tensiune a diafragmului muscular pelvian sau mialgia spastică a ridicătorilor anali, manifestată prin spasm perineal, polakiurie și micțiune imperioasă, dar fără dureri sau arsuri urinare.

INFECȚIILE NESPECIFICE ALE URETREI MASCULINE

GENERALITĂȚI

Uretritele nespecifice reprezintă o problemă de mare actualitate, datorită incidenței lor în creștere, în primul rînd a celor cunoscute altădată sub denumirea clasică de „uretrite nebacteriene“.

Uretritele specifice (gonococice) sînt de asemenea în recrudescență, dar creșterea incidenței acestora este mult mai lentă.

Studiile din literatura anglosaxonă, mai ales cele din Anglia, au fost în măsură să precizeze aceste noțiuni mai recente, deoarece alături de uretritele gonococice (UG), infecțiile uretrale de orice origine sînt raportate în această țară oficial, începînd din anul 1971, fiind denumite generic, uretrite negonococice (UNG). Astfel, uretritele negonococice, care includ în primul rînd uretritele nespecifice și pe cele „nebacteriene“ din anterioare, pot fi în prezent mult mai corect încadrate, dată fiind etiologia tot mai bine cunoscută, mai ales a celor „nebacteriene“, determinate în primul rînd de doi germeni identificați abia în ultimii ani: chlamydiile și mycoplasmele.

O altă noțiune nouă este aceea că uretrita gonococică coexistă adesea cu uretrita negonococică, ceea ce explică denumirea lor, în acest caz, de uretrite postgonococice (UPG).

Frecvența mereu crescîndă a UNG și UPG este legată de două cauze majore: a) tratamentul cu penicilina în UG, care este ineficient pentru chlamydii și mycoplasme și b) liberalizarea relativă a vieții sexuale, uretritele chlamydiene și mycoplasmatice făcînd parte din grupa bolilor cu transmitere sexuală.

Astfel, clarificarea noțiunii de uretrite „nebacteriene“ permite încadrarea lor în marea grupă a uretritelor nespecifice, deci în grupa uretritelor de origine bacteriană.

Cei doi germeni importanţi ai uretritelor „nebacteriene“ (chlamydiile şi mycoplasmele) nu sînt încă obiectivul identificării în practica de fiecare zi, dar sînt depistaţi cu certitudine în institutele specializate, cu posibilităţi sporite de investigaţii (culturi de ţesuturi, determinări serologice, imunologice, etc.), iar în practică, verificaţi prin proba terapeutică.

Swartz, în anul 1978, contribuie substanţial la diagnosticul curent al acestor uretrite „nebacteriene“, definind inflamaţia uretrală pe baza prezenţei polimorfonuclearelor în secreţia uretrală, evidenţiate prin coloraţia Gram. El defineşte drept uretrită „nebacteriană“ cazurile la care secreţia uretrală conţine un număr mai mare de 4 leucocite/cîmp şi la care cultura pentru gonococ este negativă. Deoarece uretrita este în primul rînd o afecţiune inflamatorie, această probă permite aşadar în practică, chiar în lipsa unei investigaţii mai complete, diagnosticul prezumativ de uretrită „nebacteriană“.

Sintetizînd ansamblul datelor de mai sus, se pot preciza următoarele : 1. uretritele „nebacteriene“ sînt cauzate în cea mai mare parte din germeni în prezent cunoscuţi, în principal de *C. trachomatis* şi de mycoplasme ; 2. uretritele „nebacteriene“ reprezintă grupa cea mai răspîndită a uretritelor negonococice ; 3. uretritele negonococice avînd raporturi foarte strînse cu uretrita gonococică, o parte din ele sînt denumite uretrite postgonococice ; 4. uretritele negonococice şi uretritele postgonococice, fiind legate de viaţa sexuală, se includ între afecţiunile transmise sexual (*sexual transmited diseases*).

Astfel, o clasificare mai reală a uretritelor, bazată pe stadiul actual al cunoştinţelor este următoarea : I. uretrite gonococice : UG (specifice) ; II. uretrite negonococice (UNG), cu subgrupele : 1. uretrite bacteriene clasificate în : a) uretrite nespecifice (banale) ; b) uretrite „nebacteriene“ (chlamydii şi mycoplasme) ; c) uretrite iatrogene ; 2. uretrite parazitare (*T. vaginalis*) ; 3. uretrite micotice (*C. albicans*) ; 4. uretrite virale (*Herpes simplex*, *Citomegalovirus*) (tabelul 15.III).

Tabelul 15.III

Clasificarea uretritelor

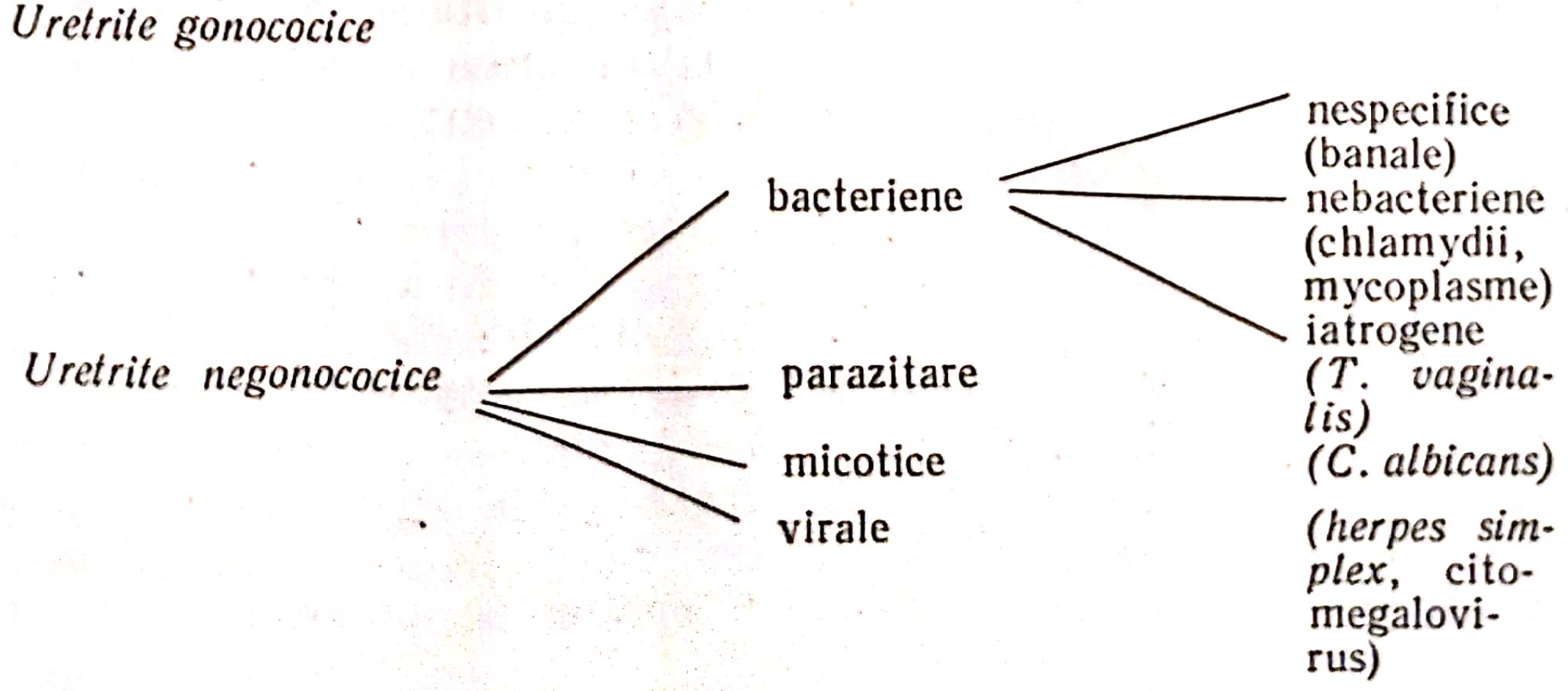

Incidența diverselor forme de uretrite se repartizează astfel :

— uretrite gonococice, peste 50% din cazuri ; în creștere lentă ;

— uretrite bacteriene, 35—45%, cu ascensiune mai rapidă a subgrupelor „nebacteriene“ și iatrogene și constantă pentru cele banale ;

— uretrite parazitare, micotice și virale, cu o rată de creștere mai mică de 5—15%.

IMPLICAȚIILE CHLAMYDIILOR ȘI MYCOPLASMELOR ÎN URETRITE

Implicații etiopatogenice

Deoarece un număr tot mai mare de infecții urogenitale în general, și uretrale în special sînt determinate în prezent de acești doi germeni, cunoașterea proprietăților lor biologice particulare este în măsură să explice mai bine epidemiologia, clinica și tratamentul lor.

Chlamydiile și mycoplasmele sînt precariote și, prin anumite proprietăți, bacterii. Chlamydiile, ca și bacteriile, au o membrană citoplasmatică internă și un perete extern, neaderent de membrana internă, de unde și denumirea de chlamydii (*chlamys* = manta amplă). Mycoplasmele sînt lipsite de un perete rigid, de unde pleomorfismul lor foarte accentuat, care le permite trecerea prin filtru la presiune — ca și virusurile —. Ambele au un genom mic și nu pot codifica decît 1/4 din proteinele pe care le codifică bacteriile. Chlamydiile prezintă un parazitism intracelular obligatoriu, în schimb mycoplasmele se pot multiplica în mediu acelular. Ambele sînt echipate cu antigeni care determină apariția anticorpilor specifici neutralizanți. Din acest motiv, tehnicile imunologice pot realiza un serodiagnostic și, în toate cazurile, o tipizare a sușelor izolate. Chlamidiile pot fi izolate pe diferite culturi de țesuturi (mediul Mc. Coy, HeLa și celule de ficat de hamster).

Ciclul particular de dezvoltare a *Chlamydiei trachomatis* ține aproximativ 48 de ore. I se disting două forme : a) infecțioasă, intracelulară, denumită „corp elementar“ și b) neinfecțioasă, extracelulară, denumită „corp reticulat“. Multiplicarea sa, va realiza la sfîrșitul ciclului noi corpi elementari.

Genul chlamydiilor mai conține, pe lîngă *C. trachomatis* și un alt reprezentant, și anume *C. psittaci*, care la om se localizează doar pulmonar.

În infecțiile tractului urinar sînt implicate mai ales serotipurile D și K ale *C. trachomatis*, iar serotipurile L_1, L_2 și L_3, în limfogranulomatoza veneriană.

Mycoplasmele. Ureaplasma urealyticum este singura specie a genului considerată patogenă în infecțiile urogenitale ale omului, în primul rînd ale uretrei. Cealaltă specie, *Mycoplasma hominis*, nu este patogenă.

Atît chlamydiile cît și *U. urealyticum* nu fac parte din flora normală a uretrei masculine. În timp ce chlamydiile sînt în mod cert implicate în etiologia UNG, *U. urealyticum* pare responsabilă doar de reinfectarea unor bolnavi cu uretrite negonococice chlamydiene, deoarece acestea le reprimă.

Implicații diagnostice

La un bărbat cu uretrită, investigațiile din secreția uretrală trebuie să definească în primul rînd originea ei (gonococică sau negonococică). Simptomatologia clinică a UG și a UNG deși este diferită, nu conferă întotdeauna siguranța diferențierii lor. Dacă infecția uretrală chlamydiană este concomitentă cu cea gonococică, clinica poate sugera acest lucru, deoarece uretrita gonococică se manifestă precoce și cu simptomatologie accentuată, iar cea chlamydiană — mai tardiv și de obicei atenuat. Tratamentul aplicat conferă următoarele informații : tratamentul cu penicilina vindecă UG dar nu și pe cea chlamydiană, iar tetraciclina pe ambele.

TRATAMENTUL INFECȚIILOR CU CHLAMYDII ȘI MYCOPLASME

Deoarece într-un număr important de uretrite poate coexista de la început asocierea unei UG cu una chlamydiană, trebuie reconsiderat tratamentul ambelor infecții. Penicilina rezolvă infecția gonococică, dar este ineficientă față de chlamydii. Din acest motiv, în tratamentul uretritei gonococice trebuie folosite de la început tetraciclinele, mai ales derivatele din generația a doua, care s-au dovedit a fi active asupra ambilor germeni.

Astfel, după Felman, la un bolnav cu uretrită acută, în practică se va proceda astfel : se începe tratamentul cu tetraciclină 4 × 500 mg/zi sau cu Doxycyclină 2×100 mg/zi, timp de 7 zile. Dacă cultura pentru gonococ este negativă iar bolnavul asimptomatic și lipsesc semnele de inflamație la examenul secreției uretrale, se consideră cazul vindecat, deoarece uretrita a fost doar gonococică.

Dacă culturile efectuate la 7 zile după acest tratament nu izolează gonococul, iar simptomele clinice și scurgerea uretrală persistă, mai mult ca sigur că este vorba de o infecție asociată, gonococică și chlamydiană și se va continua tratamentul cu tetraciclină sau Doxycyclină încă 14 zile (4×250 mg/zi și, respectiv, 100 mg/zi). Dacă după 3 săptămîni de tratament afecțiunea rămîne asimptomatică și semnele de inflamație uretrală dispar, bolnavul se consideră vindecat. În schimb, dacă simptomele de uretrită persistă chiar după acest tratament de 3 săptămîni se va revedea și reinvestiga bolnavul, deoarece există următoarele două posibilități : tratamentul nu a fost corect efectuat ; poate fi vorba de o reinfecție prin contacte sexuale avute în acest interval. În asemenea situații se recomandă reînceperea tratamentului cu un alt antibiotic eficace asupra chlamydiilor și mycoplasmelor și anume Eritromicina. Ea se va administra timp de 7 zile în doza de 4×500 mg/zi, după care se va continua tratamentul încă 14 zile cu o doză mai mică de 4×250 mg/zi. Eritromicina se poate prescrie în doze mai mici, dacă și partenera a făcut tratament în această perioadă.

URETRITA ACUTĂ

Etiopatogenia

Uretritele acute nespecifice sînt de obicei consecința unor infecții ascendente, dar pot fi determinate și pe cale descendentă, cu punct de plecare mai ales prostatic. În cazul infecțiilor banale sau iatrogene, consecutive manevrelor endoscopice exploratorii sau terapeutice (mai ales operațiile TUR), germenii cei mai des întîlniți sînt cei gram-negativi sau gram-pozitivi cunoscuți. În cazul uretritelor negonococice, cu origine în primul rînd sexuală, microorganismele determinate sînt *C. trachomatis* și *U. urealyticum*.

Anatomie patologică

În faza acută a infecției, mucoasa uretrală este roșie, congestionată, acoperită cu un exsudat purulent. Uneori se poate ulcera. Examenul microscopic evidențiază semne de inflamație — leucocite numeroase, cu plasmocite și limfocite. Capilarele sînt proeminente și dilatate. Glandele Littré sînt congestionate și conțin puroi.

Diagnostic

Diagnostic clinic. Secreția uretrală reprezintă simptomul dominant. Ea poate fi moderată sau importantă, ca în gonoree. Pruritul și arsura uretrală spontană sau din timpul micțiunii sînt alte semne constante. Buzele meatului uretral sînt congestionate, edemațiate și eversate. Simptomatologia uretritei chlamydiene este legată de contactul sexual; avînd o perioadă de incubație de peste 7 zile, apare mai tardiv în comparație cu uretrita gonococică. Mai ales contactele sexuale din timpul menstruației, cînd flora microbiană are o virulență mai mare, sînt periculoase.

În uretritele iatrogene, simptomatologia este corelată strict de manevrele endoscopice, iar în uretritele banale, cel mai adesea nu se poate identifica o cauză declanșatoare.

Diagnostic de laborator. Secreția uretrală trebuie studiată atît pe frotiul nativ cît și prin colorație. Frotiul nativ identifică trichomonasul, iar colorația Gram și cu albastru de metilen, gonococul, germenii banali și *C. albicans.* Culturile identifică germenii obișnuiți și sensibilitatea lor.

În absența acestor microorganisme, proba Swartz stabilește prezența inflamației uretrale și posibilitatea unui diagnostic de uretrită negonococică (uretrită chlamydiană, mycoplasmatică sau virală).

Dacă secreția uretrală lipsește, se va examina fracțiunea uretrală FU_1; aceasta trebuie centrifugată, iar rezultatul sedimentului este expresia secreției uretrale.

Explorarea instrumentală. Instrumentarea uretrei este contraindicată în faza acută. Mai tîrziu, explorarea sa devine oportună pentru a identifica o eventuală strictură, cauză sau consecință a uretritei.

Diagnostic diferențial. Uretrita gonococică deși are o simptomatologie aproape similară, diferențierea sa este ușoară, datorită examenului bacteriologic.

Uretrita trichomoniazică și micotică se diferențiază prin examenul microscopic.

Prostatita acută însoțită de uretrită se va diferenția clinic (simptomatologie generală, tușeu rectal caracteristic) iar cea cronică, prin proba celor 4 pahare.

Complicații

Complicațiile uretritei acute sînt: prostatita, epididimita și cistita, rezultate din extinderea directă a infecției la aceste organe. Ele survin spontan la organismele tarate, sau în prezența unor leziuni avansate, alteori după contacte sexuale, manevre instrumentale sau instilații efectuate în scop terapeutic.

Abcesul periuretral. Este în mod obișnuit o complicație care apare mai ales în urma manevrelor efectuate în această fază.

Profilaxie

Uretrita acută banală necesită recunoașterea și tratamentul cauzelor sale favorizante.

Uretritele iatrogene reclamă sterilizarea urinei înaintea practicării oricăror manevre endoscopice, instrumentar steril, eventual instilarea de dezinfectante urinare după explorarea endoscopică și măsuri foarte riguroase de asepsie a sistemului de colectare a urinei (drenaj închis, antiseptice în punga colectoare).

În uretritele transmise sexual, se vor evita contactele sexuale, din cauza pericolului contaminării partenerului, sau invers, din cauza riscului bolnavului de a se reinfecta cu alți germeni sau a prelungirii evoluției fazei acute.

Tratament

a) *Măsuri specifice.* În uretritele banale și iatrogene, germenii fiind cunoscuți, tratamentul se face cu chimioterapice sau antibiotice, conform antibiogramei. În retențiile acute de urină se preferă cateterismul intermitent cu sonde de calibru mic.

Tratamentul uretritelor negonococice (vezi capitolul „Generalități“) va trebui efectuat în mod obligatoriu și tratamentul partenerei.

b) *Măsuri generale.* Constau din regim alimentar cu evitarea alcoolului și a condimentelor, igienă locală riguroasă și evitarea contactelor sexuale.

Prognostic

Uretrita acută, în cele trei forme bacteriene ale sale, are prognostic bun, deoarece poate fi corect tratată. Nerecunoașterea factorilor predispozanți (prostatita, stricturile uretrale, anomalii etc.), cît și contactele sexuale intempestive, reprezintă cele mai frecvente cauze de recidivă și de noi complicații.

URETRITA CRONICĂ

Etiopatogenie

Infecția uretrală cronică poate fi consecința unei uretrite acute tratată insuficient și nevindecată. Alteori este rezultatul unei UNG transmisă sexual, care poate evolua cronic de la început. Mai rar, poate fi urmarea unei prostatite sau a unei stricturi uretrale. În cazul originii sale iatrogene, survine mai ales la bolnavii cu sondă permanentă. Flora microbiană în uretritele banale și iatrogene este cea cunoscută, iar în UNG transmise sexual, chlamydiile și mycoplasmele. În uretritele iatrogene, pe lîngă germenii vehiculați odată cu instrumentul, se adaugă participarea florei uretrale obișnuite, care, în aceste condiții, poate deveni patogenă (*S. epidermidis*, stafilococul alb, difteroizii — vezi capitolul „Prostatitele nespecifice“).

Anatomie patologică

În uretrita cronică, mucoasa este de obicei granulară, palidă, sau ușor congestionată. La examenul microscopic se identifică un infiltrat limfoplasmocitar și creșterea evidentă a numărului fibroblaștilor.

Diagnostic

Diagnostic clinic. Secreția uretrală este primul simptom și cel mai caracteristic ; de obicei este redusă cantitativ. Poate apărea și dispărea spontan. Este prezentă mai ales înaintea primei micțiuni matinale. Alteori se însoțește și de acuzele unei iritații uretrale, jenă, usturimi, prurit etc., dar care nu sînt legate de micțiune. Dacă sînt prezente și semne de iritație vezicală, este vorba probabil de asocierea unei cistite sau a unei prostatite.

Diagnostic de laborator. Frotiul nativ al secreției va exclude trichomonasul. Colorația cu albastru de metilen și cea Gram identifică germenii banali, gonococul și micozele. Dacă nu se pot recunoaște alți germeni, existența unei secreții uretrale cu un număr crescut de leucocite, permite în practică diagnosticul prezumtiv de UNG transmisă sexual, iar în serviciile mai bine utilate, diagnosticul de certitudine. Cînd nu se poate obține secreție în timpul examinării, interpretarea corectă a FU_1 va fi hotărîtoare. Proba celor 4 pahare devine utilă, dacă originea uretrală a secreției nu este sigură.

Explorarea instrumentală și radiologică. Se efectuează în condiții riguroase de asepsie și antisepsie, rolul său principal fiind acela de a identifica factorii favorizanți sau complicațiile sale. Exlploratorul cu bulă olivară poate recunoaște o strictură uretrală. Uretrocistoscopia vizualizează inflamația mucoasei uretrale, un orificiu diverticular purulent. Modificările din uretra posterioară și vezică pot sugera cauza sau participarea acestora la uretrita cronică.

Uretrocistografia retrogradă exclude mai obiectiv cauzele favorizante sau consecințele sale: stricturi, anomalii, diverticuli uretrali, cowperită hipertrofică, uretra în iatagan (adenom de prostată) sau rigiditatea și anfractuozitatea sa (cancer de prostată).

Diagnostic diferențial. Uretrita gonococică. Apare în primele zile după contact sexual. Secreția este caracteristică, iar diagnosticul de laborator, cert.

Sindromul Reiter, prin simptomatologia sa netă (uretrită, conjunctivită și artrită), alături de caracteristicile secreției uretrale din UNG transmisă sexual, permite chiar și în practică diagnosticul său.

Uretrita trichomoniazică și micotică se pot exclude cu ușurință.

În diversele forme de prostatită cronică, proba celor 4 pahare este hotărîtoare.

Complicații

Infecția uretrală se poate propaga la prostată sau vezică sau chiar în căile urinare superioare, mai ales în urma manevrelor endoscopice. Alte complicații sînt stricturile, destul de frecvente, îndeosebi în urma unor tratamente inadecuate, mai rar periuretrita.

Tratament

Tratamentul uretritelor cronice diferă în raport de etiologia lor. Uretritele banale beneficiază de un tratament adecuat, iar pentru uretritele cronice negonococice măsurile terapeutice sînt cele descrise în capitolul „Generalități".

Uretritele iatrogene comportă măsurile profilactice amintite, iar curativ, aplicarea unor dezinfectante în jurul meatului uretral la purtătorii de sondă permanentă, cînd chimioterapia și antibioticoterapia parenterală s-a dovedit ineficientă.

BIBLIOGRAFIE

1. BONISSOL GH. — Pathogénie des Mycoplasmes et des Chlamydies, *J. Urol.*, 1982, *88*, 327.
2. KOGAN B. A. — Nongonococcal urethritis, *Urology*, 1981, XVII, 219.
3. HOLMES K. K., KIVIAT M. D. — Urethritis. Campbell's Urology. W. B. Saunders Company, Philadelphia, 1978.
4. STAMEY T. A. — Pathogenesis and treatment of urinary tract infection, William and Wilkins Company, Baltimore, 1980.
5. BRUCE A. W., CHADWICK P., WILLET W. S., O'SHANGNESSY M. — The role of chlamydiae in genitourinary disease, *J. Urol.*, 1981, *126*, 625.
6. SMITH D. R. — General Urology. Lange Medical Publication, Ltd., Los Altos, 1978.
7. MEARES E. M. — Urinary tract infections in men. Campbell's Urology, W. B. Saunders Company, Philadelphia, 1978.
8. PROCA E. — Concluziile Consfătuirii de Urologie, Mamaia, 1981.

INFECȚIILE NESPECIFICE ALE EPIDIDIMULUI

GENERALITĂȚI

Epididimitele nespecifice reprezintă în prezent ponderea numerică a infecțiilor epididimare, cele specifice ajungînd să ocupe doar un rol secundar.

Achiziții recente de etiopatogenie au permis, ca și în cazul prostatitelor și uretritelor, o mai corectă clasificare și lărgirea cadrului lor, prin includerea în această grupă și a unei importante părți a epididimitelor considerate în trecut „idiopatice" sau „nebacteriene".

Astfel, clasificarea etiopatogenică — mai aproape de realitate — a epididimitelor nespecifice este următoarea :

— epididimite banale (piogene) ;

— epididimite chlamydiene și mycoplasmatice ;

— epididimite iatrogene.

Gruparea distinctă a epididimitelor banale față de epididimitele iatrogene, determinate în fond de aceiași germeni, este utilă pentru a sublinia mecanismul lor patogenic diferit : epididimitele banale, sînt în primul rînd consecința infecțiilor uretro-prostatice preexistente și apar de obicei spontan, pe cînd în cazul epididimitelor iatrogene mecanismul declanșator este evident — manevrele endoscopice.

Epididimitele chlamydiene și mycoplasmatice sînt de origine sexuală și formează în prezent un important procent din epididimitele nespecifice. Astfel, Berger găsește în epididimitele acute o incidență generală a infecțiilor chlamydiene de 48%, care la bărbatul în plină activitate sexuală atinge 85%. În același timp, el constată o incidență de numai 35% a infecțiilor cu *E. coli* la bolnavii în plină activitate sexuală, care apoi depășește 80% la grupele de vîrstă mai înaintate.

Bruce raportează o incidență generală a chlamydiilor în orhiepididimitele acute de 56% și doar de 38% cu germeni banali.

Infecția ajunge la epididim pe mai multe căi (3) :

— calea deferențială ascendentă, cea mai comună, cu punct de plecare o prostatită, uretrită posterioară sau o infecție urinară. Această cale este caracteristică pentru toate cele trei forme de epididimite nespecifice :

— calea limfatică — rețeaua limfatică peridiferențială — este de asemenea des implicată ;

— calea hematogenă, mai rară, survine de obicei în infecții stafilococice cu punct de plecare un focar la distanță.

Etiopatogenie

Epididimitele acute pot fi determinate de germenii gram-negativi și gram-pozitivi banali cunoscuți, preponderentă fiind *E. coli.*

În epididimitele iatrogene, pe lîngă acești germeni se includ și comensualii uretrali normali, care, mai ales în urma explorărilor sau operațiilor endoscopice, pot deveni patogeni.

Chlamydiile și ureaplasmele ocupă la fel, un loc important în generarea epididimitelor acute, în schimb, nu sînt cunoscute a fi agenți cauzali ai epididimitelor cronice.

Cauzele lor predispozante mai frecvente sînt :

— uretroprostatita preexistentă ;

— adenomectomia deschisă sau transuretrală, după care canalele ejaculatoare comunică liber cu loja prostatică. Presiunea hidrostatică din timpul actului micțional va introduce urina în aceste canale ; dacă urina este sterilă, poate apărea o epididimită aseptică (chimică) ; dacă este infectată poate apărea o epididimită bacteriană.

Anatomie patologică

În faza acută, epididimul este congestionat, de consistență crescută. Infecția începe de obicei la polul inferior, extinzîndu-se rapid la întregul epididim. Pe secțiune se observă numeroase abcese mici. Tunica vaginală secretă exsudat (hidrocel reactiv), uneori cu aspect purulent. Cordonul spermatic este edemațiat. Testiculul este la început normal și poate fi diferențiat de epididimul inflamat ; ulterior el poate fi implicat direct în procesul inflamator (orhiepididimita acută).

Microscopic, leziunile de început sînt edemul și infiltrația leucocitară ; ulterior apar microabcese sau supurații întinse ale epididimului și ale țesuturilor învecinate.

Rezoluția inflamației acute poate fi completă și lipsită de sechele, cînd tratamentul a fost instituit la timp și adecuat ; alteori se dezvoltă o fibroză peritubulară, care poate conduce la sterilitate, dacă procesul a fost bilateral. Formele abcedate realizează fistule cutanate trenante, cu o localizare caracteristică, pe fața posterioară a scrotului, cînd se cronicizează.

Simptomatologie

Examenul clinic. Durerea și semnele generale de infecție caracterizează simptomatologia epididimitei acute.

Durerea este de obicei foarte intensă, la început localizată, apoi iradiată de-a lungul cordonului spermatic, a canalului inghinal, pînă în fosa iliacă sau flancul respectiv (nevrita iritativă perifuniculară).

Creșterea în volum a epididimului este rapidă, dimensiunile sale ajungînd să se dubleze în interval de numai cîteva ore. Febra ridicată este însoțită uneori de frisoane.

Himiscrotul este mărit de volum, cu tegumentele roșii, deplisate, edemațiate și calde. În faza de debut epididimul este ușor îngroșat, dar poate fi diferențiat prin palpare de testicul ; ulterior formează cu testiculul o masă comună. Cordonul spermatic este infiltrat, dureros, iar canalul deferent îngroșat. Dacă apare supurația, tegumentele devin palide, subțiate și fluctuente, iar abcesul format poate fistuliza spontan. Uneori se identifică o secreție uretrală sau o infecție urinară.

Palparea prostatei pune în evidență în anumite cazuri o prostatită acută sau cronică. În faza acută, de epididimită, masajul prostatic este contraindicat, deoarece poate agrava epididimita.

Examenul de laborator. Leucocitoza este mare, 10—30 000 de leucocite/mm^3, secreția uretrală, dacă este prezentă, trebuie examinată pe preparatul nativ, prin colorație și culturi. Examenul urinei și urocultura identifică sau exclud o infecție cu germeni banali.

Diagnostic diferențial

— Epididimita tuberculoasă, în forma sa acută, descrisă de Duplay, are simptomatologie identică cu epididimita acută, nespecifică. Prezența piuriei sterile, a baciloscopiei pozitive sau existența în antecedente a altor leziuni specifice urogenitale, sînt elemente ajutătoare. De obicei, numai evoluția ulterioară și explorarea mai completă le va diferenția.

— Tumoarea testiculară, în forma sa dureroasă (consecință a unei hemoragii cu distensia acută a albugineei), pune uneori probleme dificile de diagnostic diferențial. Masa tumorală este însă distinctă de epididimul normal și lipsesc semnele inflamatorii ale scrotului și cordonului spermatic.

— Torsiunea cordonului spermatic survine de obicei la vîrsta prepuberală și mai rar la adulți. În faza de început epididimul poate fi palpat în poziție anterioară față de testicul. Mai tîrziu, epididimul și testiculul vor forma o masă unică, sensibilă și voluminoasă. Semnul Prehn este un element diagnostic ajutător important : dispariția durerii prin ridicarea scrotului în epididimită sau exacerbarea sa în torsiune, iar investigația Doppler (ultrasonografia arterială locală), unul de certitudine. Diagnosticul diferențial trebuie făcut foarte precoce, deoarece numai intervenția chirurgicală efectuată în primele 12 ore este în măsură să evite compromiterea testiculului torsionat.

— Torsiunea hidatidei Morgagni, vaginalita izolată, cît și trombozele vasculare sînt rare.

— Traumatismul scrotal poate simula o epididimită acută, dar istoricul traumatismului și absența semnelor generale de inflamație vor stabili diagnosticul.

— Orhita acută, în faza de cointeresare secundară a epididimului, constituie o problemă dificilă de diagnostic. Semnalarea în antecedentele apropiate a unui proces supurativ la distanță poate sugera originea primară a orhitei.

Complicații

Abcesul epididimar. Apare rar, exceptînd cazurile în care s-a efectuat o manevră endoscopică sau un masaj prostatic intempestiv ori la bolnavii tarați (diabet). Abcesul se poate extinde uneori în parenchimul testicular, pe care îl distruge. Abcesul format fistulizează de obicei spontan.

Profilaxie

Diagnosticul precoce și tratamentul corect al unei epididimite acute previn complicațiile sale, iar cel al cauzelor favorizante urogene sexuale, sau hematogene îi previne apariția.

Tratament

Măsuri specifice. Tratamentul antimicrobian are șanse bune de vindecare deoarece, fiind vorba de un proces inflamator acut, difuziunea antibioticelor este optimă. Pornind de la ideea că în majoritatea cazurilor de epididimite acute germenii sînt cei piogeni, sau eventual *C. trachomatis*, se recurge la antibioticele din grupa tetraciclinelor. Dacă epididimita acută este consecința unei afecțiuni în prealabil cunoscute și germenii identificați, tratamentul cu antibiotice va fi de la început țintit.

În cazurile grave, în prezența febrei ridicate și a frisoanelor, pentru a preveni o eventuală septicemie se indică: Gentamicina, Kanamicina, cefalosporinele, Carbenicilina sau Ampicilina administrate pe cale parenterală.

Măsuri generale. Repausul la pat este obligatoriu, timp de 10—15 zile. Durerea se calmează prin aplicare locală de gheață și suspendarea scrotului.

Analgeticele se administrează pe cale generală. Mai prompte ca eficiență sînt infiltrațiile cordonului spermatic cu 20 ml de novocaină sau xilină 1%, instituite de la început și repetate la interval de 2—3 zile. Pe lîngă calmarea durerii, prin modificarea troficității țesuturilor și a permeabilității capilare ele pot opri procesul inflamator în faza de infiltrație seroasă. Tot în această fază își găsesc indicația și antiinflamatoarele nespecifice (Fenilbutazona).

Tratamentul chirurgical este indicat în cazul unui abces pe cale de fistulizare. În cazurile de orhiepidimită acută fistulizată, se preferă de la început ablația chirurgicală.

EPIDIDIMITA CRONICĂ

Epididimita cronică nespecifică reprezintă de regulă stadiul final, ireversibil al unei epididimite acute tratată inadecuat.

Anatomie patologică. Clinica

Leziunile sînt reprezentate de reacții fibroase și cicatriceale, mai mult sau mai puțin răspîndite, care determină indurații cu diverse localizări. Microscopic, cicatricele sînt reprezentate de un infiltrat limfoplasmocitar. Dacă leziunile sînt bilaterale, pot provoca sterilitate.

Epididimul este de obicei ușor de diferențiat, prin palpare, față de testicul. Cordonul spermatic este uneori îngroșat. Bolnavul acuză jenă în hemiscrotul respectiv sau doar senzație de greutate. Leziunile de prostatită, sau infecția urinară pot fi prezente.

Diagnostic diferențial

Epididimita tuberculoasă pune cele mai dificile probleme de diagnostic diferențial, mai ales cînd epididimita nespecifică evoluează de la început cronic. Aspectul în șirag de mărgele al canalului deferent, palparea unei vezicule seminale homolaterale îngroșată, piuria sterilă și eventual baciloscopia pozitivă vor pune diagnosticul de epididimită tuberculoasă.

Tumorile epididimare, afecțiuni foarte rare, se diferențiază de o epididimită cronică numai pe baza examenului histopatologic.

Tumorile testiculare, mai ales în prezența unui hidrocel, pun și ele probleme dificile de diferențiere. Puncția evacuatoare a hidrocelului permite un examen local mai corect.

Tratament

Fiind o leziune anatomică ireversibilă, tratamentul medicamentos rămîne ineficace. Dacă în urma unor măsuri generale (suspensia testiculului, unguente antiflogistice aplicate locale etc.) acuzele bolnavului persistă și sînt foarte importante, se poate ajunge chiar la epididimectomie, care are meritul de a stabili și diagnosticul anatomopatologic.

INFECȚIILE NESPECIFICE ALE TESTICULULUI

ORHITA NESPECIFICĂ

Etiopatogenie

Testiculul este implicat în infecțiile nespecifice pe cale directă, hematogenă, sau mai ales prin extinderea directă a unui proces inflamator epididimar nespecific.

Anatomie patologică

Macroscopic, testiculul este mult mărit, congestionat și în tensiune. Pe secțiune se observă prezența unor mici abcese. Histologic se identifică edemul interstițiului și infiltrația difuză cu polinucleare neutrofile. Tubii seminiferi, de asemenea afectați, prezintă frecvente leziuni de necroză. În faza de vindecare, prin proliferarea țesutului adipos apare atrofia testiculară.

Diagnostic

Diagnostic clinic. Debutul este brusc, cu semne generale de infecție (febră ridicată, stare generală alterată etc.), iar local, cu durere și creșterea în volum a testiculului. Tegumentele scrotului sînt roșii și edemațiate. Acuzele urinare sînt prezente cînd infecția se propagă de la nivelul epididimului.

În faza cronică, elementul clinic major este diminuarea în volum a testiculului.

Diagnostic de laborator. În faza acută se remarcă de obicei leucocitoză. Examenul urinei și urocultura dau rezultate patologice doar în orhitele secundare unei epididimite nespecifice.

Diagnostic diferențial

În faza precoce orhitele acute primare (hematogene) pot fi diferențiate clinic de cele epididimare secundare. Ulterior, în fază mai avansată, prin implicarea ambelor organe în procesul inflamator, diferențiarea devine imposibilă.

Orhita granulomatoasă nu poate fi diferențiată clinic de tuberculoza testiculară primară, dar ambele sînt afecțiuni extrem de rare. Orhita granulomatoasă este cu certitudine o boală autoimună, determinată de microtraumatisme repetate, care facilitează extravazarea spermei în țesutul interstițial și apariția unor mici granuloame spermatice, elementul de sensibilizare antigenică a viitoarelor leziuni anatomopatologice granulomatoase.

Orhita urliană, prin incidența rară la adulți și prezența parotiditei, poate fi exclusă cu ușurință.

Torsiunea cordonului spermatic în faza de stare face imposibilă diferențierea sa clinică.

Tratament

Măsuri specifice. În orhitele bacteriene secundare se vor administra de la început antibiotice cu spectru larg, iar în cele primare hematogene, antibioticele eficiente asupra florei gram-pozitive.

Măsuri generale. Sînt identice cu cele din epididimita acută : repausul la pat, suspendarea testiculului, pungă cu gheață. Infiltrațiile cordonului spermatic reduc durerea. În caz de abcedare, se impune tratamentul chirurgical.

BIBLIOGRAFIE.

1. HEAP G. — Acute epididimitis attributable to chlamydial infection — preliminary report, *Med. J. Aust.*, 1975, 1, 718.
2. BERGER R. E., ALEXANDER E. R., MONDA G. D., ANSELE J., McCORMICK G., HOLMES K. K. — Chlamydia trachomatis as a cause of acute „idiopatic" epididimitis, *New. Engl. J. med.*, 1978, 298, 301.
3. NEAGU V. — Epididimita. În: „Patologie chirurgicală", vol. VI, Edit. Medicală, București, 1972.
4. PROCA E. — Tumorile testiculului. În: Patologie chirurgicală", vol. VI, Edit. Medicală, București, 1972.
5. SPORER A., SEEBODE J. J. — Granulomatous orchitis. *Urology*, 1982, *XIX*, 319.

COMENTARIUL REDACTORULUI

Dacă fenomenele inflamatoare locale se accentuează cu tot tratamentul cu antibiotice aplicat corect, pe cale generală, înseamnă că se constituie colecția purulentă, nu întotdeauna ușor de diagnosticat sub carapacea învelișurilor scrotale infiltrate.

Tratamentul constă din incizia colecției și drenajul chirurgical. Se va evita ablația blocului inflamator orhiepididimar, operație abuzivă și necesară.

Această castrare unilaterală va putea fi efectuată doar la bolnavii vîrstinci, cu orhiepididimită acută supurată, consecință a sondei permanente uretrovezicale pentru sindroame disectazice.

STRICTURILE URETRALE INFLAMATORII NESPECIFICE

Cu privire la stricturile uretrale, au apărut o serie de date noi față de cele din literatura ciasică, în ceea ce privește diagnosticul, dar mai ales tratamentul lor.

Stricturile uretrale inflamatorii nespecifice (SUIN) se bucură de o atenție sporită, deoarece ele reprezintă grupa de stricturi în care au survenit și cele mai tranșante transmutații în ceea ce privește etiologia și de incidența (2).

INCIDENȚA ȘI ETIOLOGIA SUIN

SUIN ocupă în prezent, prin frecvența lor de peste 70%, primul loc în cadrul general al strictruilor uretrale (gonococice, posttraumatice, congenitale etc.).

Această creștere evidentă a incidenței SUIN se explică prin următoarele :

— scăderea relativă a numărului stricturilor uretrale de origine gonococică, datorită aplicării facile și corecte a tratamentului cu antibiotice ;

— creșterea semnificativă a numărului uretritelor „nebacteriene", pe de o parte, prin sporirea bolilor transmise sexual (chlamydii, mycoplasme), iar pe de altă parte, aplicării încă neadecuate a tratamentului lor ;

— practicarea pe scară tot mai largă a operațiilor transuretrale (TUR) în cele mai răspîndite afecțiuni prostatice și vezicale, (adenomul și cancerul de prostată, tumorile, vezicale, calculii vezicali etc.), de unde rezultă riscul crescut al stricturilor iatrogene, în ultima instanță tot consecință a unor infecții uretrale nespecifice ;

— noțiunile relative, sau chiar incorecte, de aplicare a unui cateter, dar mai ales de îngrijire a unuia permanent și a sistemelor de colectare a urinelor, surse sigur generatoare ale unor infecții uretrale nespecifice.

Anatomie patologică

Cicatricea fibroasă, rezultatul vindecării procesului inflamator infecțios, cointeresează în diverse grade grosimea peretelui uretral. Ea este cu atît mai importantă cu cît este mai profundă. Lungimea stricturii poate varia — de obicei nu depășește însă 2—3 cm. Stricturile pot fi unice sau multiple, cu formă cilindrică, sinuoasă sau elicoidală ; orificiul este situat central sau lateral.

În stricturile iatrogene, consecutive sondei uretrale permanente, localizarea preferențială este la nivelul unghiului penoscrotal (decubit de sondă), în cele post-TUR, la nvielul meatului uretral, în uretra bulbară, ciocul prostatic sau colul vezical.

La nivelul stricturii, uretra are epiteliul keratinizat, glandele atrofiate sau inflamate, mucoasa îngroșată, cu fibrele elastice dispărute, teaca corpului spongios sclerozată.

Proximal de strictură uretra este dilatată și mucoasa, congestionată. Colul prezintă leziuni inflamatorii recente sau scleroase.

Diagnostic

Diagnostic clinic. Simptomele stricturilor sînt adesea precedate de o scurgere uretrală redusă.

În perioada de stare, simptomele diferă. Datorită pierderii supleței peretelui uretral și micșorării calibrului său, bolnavii au micțiuni întîrziate, dificile, lente, cu jet urinar subțire și întrerupt, sau împrăștiat. Uneori apare o falsă incontinență datorită urinei rămase în uretra suprastricturală, dilatată. Cînd mușchiul vezical se decompensează apare reziduul vezical, retenția incompletă de urină, apoi distensia vezicii și răsunetul înalt. Alteori retenția de urină survine în mod brusc, prin acutizarea procesului inflamator uretral, mai ales după explorările uretrale.

Metode exploratorii

Explorarea radiologică. Eșalonarea explorărilor radiologice trebuie să se desfășoare astfel : se începe cu U.I.V. și uretrocistografia micțională. Acestea, executate corect, pe lîngă caracterul lor neinfectant, vor fi în măsură să stabilească diagnosticul pozitiv de strictură și chiar sediul ei și, în plus, vor identifica starea aparatului urinar supraiacent.

Necesitatea de a se evita infecția prin explorări decurge din faptul că o bună parte dintre bolnavii cu stricturi nu prezintă o infecție spontană, ci una consecutivă explorărilor intempestive. Elementul infecțios are importanță covîrșitoare pentru rezultatul viitorului act terapeutic.

Uretrocistografia retrogradă oferă date mai sigure asupra morfologiei stricturii (sediu, număr, întindere, calibru etc.) și identifică totodată leziunile asociate sau cauzale ale stricturii (diverticuli sau valve uretrale, geode prostatice etc.). Efectuarea sa este indispensabilă dar momentul execuției necesită plasarea sa în faza preterapeutică imediată, cu păstrarea riguroasă a tuturor condițiilor de asepsie.

Valoarea uretrocistografiei retrograde, ca probă efectuată în același scop, este înșelătoare, aspectul morfologic al uretrei fiind cel mai adesea neconcordant cu rezultatul funcțional obținut și cu acuzele bolnavului. Ea demonstrează mai degrabă „rezultatul estetic“ al actului terapeutic.

Urofluometria (flux urinar maxim și mediu). Definește nu atît caracteristicile morfologice ale stricturii, cît mai ales gradul ei de răsunet „funcțional“. Ea este astfel în măsură să decidă corect oportunitatea tratamentului, iar ulterior, va constitui cea mai fidelă și anodină probă de urmărire a rezultatului terapeutic.

În ceea ce privește explorarea cu bulă olivară a uretrei, altădată elementul principal de diagnostic al unei stricturi, ea trebuie abandonată, ca inutilă și periculoasă.

Complicații

Stricturile uretrale pot fi cauza multor complicații infecțioase : periuretrita, prostatita, epididimita, pielonefrita acută și cronică, ultimele consecința coexistenței stazei și a infecției.

Tratament

Dilatația uretrală. Nu mai reprezintă în prezent, în mod categoric, actul terapeutic de bază al stricturilor uretrale. Strictura uretrală, indiferent de etiologia sa, dar mai ales infecțioasă, este consecința constituirii unui țesut scleroinflamator, mai mult sau mai puțin important. Acest țesut nu poate fi „vindecat“ prin simpla sa dilatație. Odată cu oprirea dilatațiilor, restricturarea este o regulă. De aceea, locul pe care îl ocupă dilatațiile uretrale în tratamentul stricturilor este secundar. Ele pot sau trebuie aplicate exclusiv după efectuarea actului terapeutic propriu-zis, și doar pentru cazurile rare în care acesta a rămas ineficient (sub 15%) sau nu poate fi repetat din diverse motive majore (tare organice foarte avansate sau la bolnavii care îl refuză).

Uretrotomia internă. Deși foarte veche ca metodă terapeutică, se bucură de un interes tot mai mare începînd cu anul 1971, cînd Sachse introduce în practică uretrotomul optic, un aparat care permite secționarea stricturii sub control vizual direct (fig. 15.4).

În prezent, sînt bine codificate tehnica sa de execuție cît și indicațiile și complicațiile sale, iar rezultatele imediate și la distanță sînt evaluate pe statistici mari.

Tehnica de execuție a uretrotomiei optice, este simplă și rapidă. Sub anestezie locală sau regională, după identificarea vizuală a orificiului stricturii, sub protecția bujiei conductoare a uretrotomului, se va secționa retrograd „la vedere“ strictura, la orele 12. Se aplică apoi 3—4 zile, un cateter siliconat cu balon, de calibru mijlociu (16, 18 Ch). Antibioterapia este indicată doar în cazul unei infecții prealabile. După scoaterea cateterului se recomandă practicarea autodilatațiilor hidraulice uretrale.

Mai recent au fost propuse o serie de modificări ale tenhicii originale de uretrotomie optică, unele cu scopul de a-i crește eficiența : incizii radiare multiple ale stricturii sau rezecția țesutului cicatriceal cu rezectoscopul, cu păstrarea unei treimi a mucoasei pentru o bună epitelizare, iar altele, pentru a-i lărgi sfera indicațiilor — uretrotomia optică anterogradă —.

Indicațiile uretrotomiei optice. În prezent reprezintă o metodă terapeutică primară a majorității stricturilor inflamatorii, iatrogene și chiar posttraumatice. De regulă conferă rezultate excepționale în stricturiie unice și scurte (sub 3 cm), indiferent de localizarea lor.



Fig. 15.4. Uretrotom optic A.C.M.I.

Complicațiile uretrotomiei optice sînt rare și numărul lor poate fi restrîns și mai mult prin aplicarea unei tehnici foarte corecte; ele sînt: perforații, cu extravazări ale lichidului de irigat, hemoragii uretrale (pot fi electrocoagulate țintit prin uretrotom), stări febrile.

Rezultatele uretrotomiei optice. Statistici mari arată rezultatele sale imediate și la distanță (5—10 ani). Rata generală de vindecare este de 85%, repartizată pentru formele sale etiologice conform tabelului 15.IV.

Plastiile de uretră. Indicațiilor lor sînt în prezent mai restrînse, nu atît pentru rezultatele mai slabe față de uretrotomia internă, cît mai ales pentru faptul că majoritatea stricturilor se încadrează în grupa acelora care au indicația unei uretrotomii interne. Plastiile de uretră ocupă însă și acum un loc bine definit. Ele se recomandă ca acte terapeutice primare mai ales în stricturile posttraumatice, în stricturile multiple sau foarte întinse (peste 3 cm), în stricturile cu dispariția completă a lumenului uretral sau după uretrotomiile interne repetate și așuate. Alteori, decizia este dictată de pregătirea profesională a chirurgului.

Astfel, uretrotomia internă și operațiile plastice sînt modalități terapeutice care nu se exclud, ci se completează reciproc. Din alegerea judicioasă a uneia dintre ele, alteori din combinarea lor, derivă rezultatele terapeutice atît de favorabile în prezent în stricturile uretrale.

Tabelul 15.IV

Rezultatele uretrotomiei optice (după Mebel, modificat)

Uretrotomie optică	Etiologie (procente)				
	Iatrogenă	Infecțioasă	Posttraumatică	Congenitală	Necunoscută
Rata vindecării pe grupe etiologice	80	90	55—60	90	65—75
Rata generală a vindecării			85		

Uretrotomia optică are însă o poziție preferențială față de operațiile deschise și din alte motive : este mai anodină, ușor de realizat și repetabilă de mai multe ori, comportă o spitalizare mai redusă și suferință incomparabil mai mică pentru bolnav, iar pentru chirurgul urolog, o solicitare neînsemnată. Are implicații materiale și morale minore, poate fi practicată și la vîrstnici și, în sfîrșit, nu exclude posibilitatea unei operații plastice ulterioare.

BIBLIOGRAFIE

1. KATZ A. S., WATERHAUSE K. — Treatment of urethral strictures in men by internal uretrhrotomy, *J. Urol.*, 1972, 105, 807.
2. NICOLESCU D. și colab. — Uretrotomia optică anterogradă. Rev. med. (Tg. Mureș), 1981, 27, 123.
3. MARSHALL S., LYON R., OLSEN S. — Internal uretrotomy with hydraulic urethral dilatation. *J. Urol.*, 1971, 106, 553.
4. MEBEL M., VÖGLER H. — Harnröhrenplastik contra Sichurethrotomie. *Z. Urol. Nephrol.*, 1983, 76, 1.

PERIURETRITELE NESPECIFICE

Periuretrita, inflamația supurativă a țesuturilor periuretrale evoluează sub două forme : forma circumscrisă (poate fi acută sau cronică) și forma difuză.

Etiopatogenie

Originea sa este urmarea inoculării septice a țesuturilor periuretrale, favorizată de leziuni ale peretelui uretral : stricturi, căi false, sondă permanentă și, mai rar, plăgi accidentale sau operatorii. Dintre acestea cei mai frecvent sînt implicate stricturile suprainfectate, complicate cu inflamația glandelor Littrè și Cowper. Din focarul inițial, infecția se extinde în țesutul periuretral adiacent sau în țesuturile laxe învecinate sau îndepărtate, realizînd forme clinice diverse ca gravitate, în funcție de virulența germenilor și de puterea de apărare a organismului.

E. coli, stafilococul, streptococul și anaerobii reprezintă agenții microbieni cauzali.

Periuretritele circumscrise evoluează sub două forme : acută și cronică.

PERIURETRITA CIRCUMSCRISĂ ACUTĂ
(abcesul urinos)

Originea periuretritei circumscrise acute este uretrală, cu sediul obișnuit în regiunea perineală, perineo-scrotală și mai rar peniană. Punctul de plecare este de obicei o strictură uretrală infectată.

Evoluează ca un abces bine delimitat, aderent de uretră cu care poate uneori comunica. Prin abcedarea sa spontană în uretră sau la piele, realizează o fistulă urinară (uretro-cutanată).

PERIURETRITA CIRCUMSCRISĂ CRONICĂ
(tumoarea urinoasă)

Periuretrita circumscrisă cronică este sechela obișnuită a periuretritei circumscrise acute. Este o inflamație cu evoluție torpidă, avînd în centrul său o cantitate mică de puroi, la periferie o capsulă fibroasă. groasă, sediul a numeroase microabcese. Alteori se prezintă ca o periuretrită caloasă, prin proliferarea excesivă a țesutului scleros, cu multiple fistule uretro-perineale și traiecte ramificate și anfractuoase (fig. 15.5, a și b).

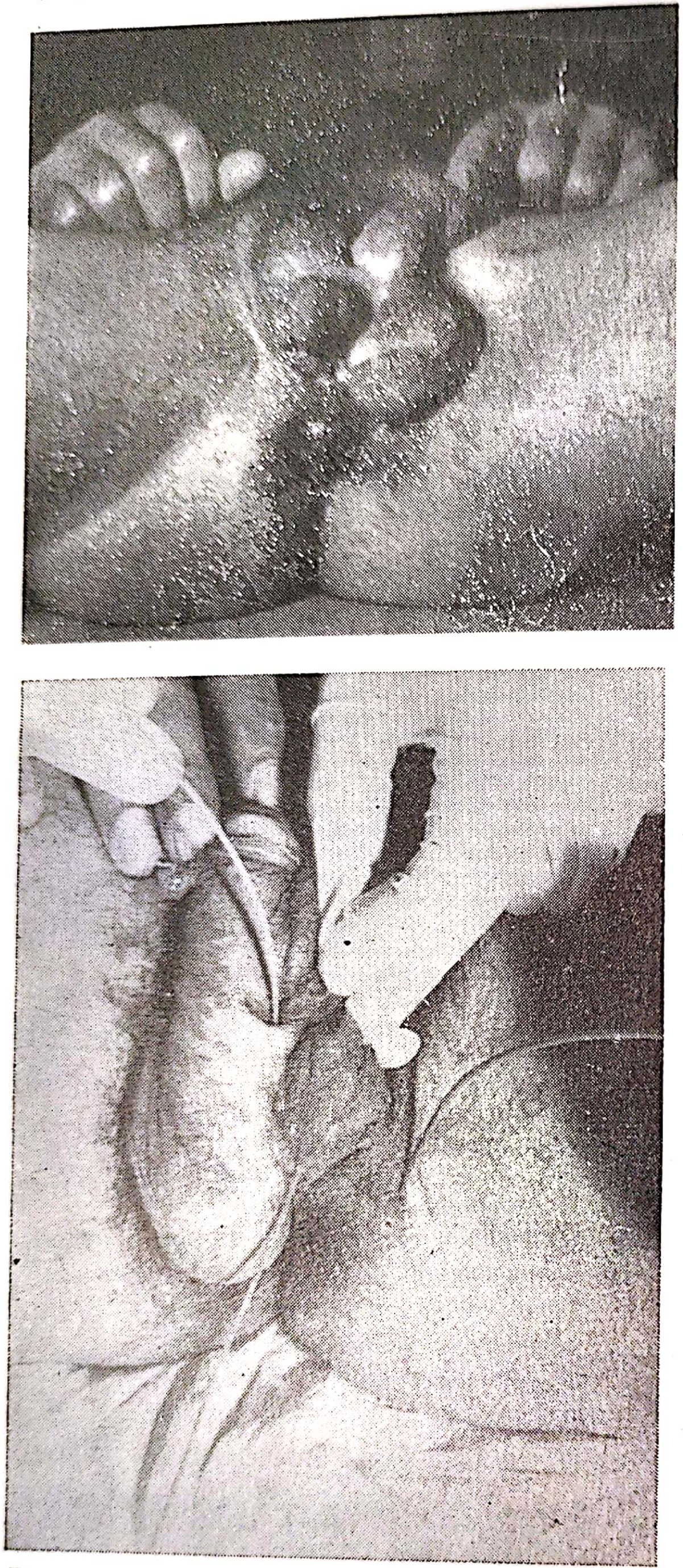

Fig. 15.5. Fistule uretroperineale multiple — „perineu în stropitoare“ (*a* și *b*).

Simptomatologie

Forma acută (abcesul urinos) debutează prin apariția unei tumefacții perineale dureroase, însoțită de febră. Micțiunea este dificilă, alteori apare chiar o retenție acută de urină. Tumefacția are toate caracteristicile unui proces inflamator acut; este mobilă transversal dar nu și anteroposterior. Prezența fluctuației traduce apariția colecției.

Periuretrita circumscrisă cronică (tumoarea urinoasă) debutează și o evoluează torpid, iar tumefacția palpabilă nu are caracterele unei inflamații acute. Este dură iar fluctuația lipsește. La fel, este aderentă de uretră și însoțită de acuze micționale.

Ambele forme pot realiza fistule uretro-cutanate. Pe cînd în abcesul urinos fistula este de obicei unică, în periuretrita circumscrisă cronică se întîlnesc fistule multiple. Prin orificiile fistuloase se scurge puroi amestecat cu urină; fistulele nu au tendință la vindecare. Uretrocistografia micțională și retrogradă va identifica modificările patologice ale celor două forme de periuretrite circumscrise (cavități, fistule, stricturi, calculi). Cunoașterea acestor elemente are importanță, mai ales din punct de vedere terapeutic, ele fiind indicii prețioase pentru o deschidere și debridare corectă.

Diagnostic diferențial

Diagnosticul diferențial se face cu tuberculoza uretrei bulbare și cu limfogranulomatoza veneriană.

Abcesul prostatic extins în perineu se va distinge prin tușeul rectal.

Abcesul perineal, cu punct de plecare ano-rectal, se va exclude, date fiind antecedentele ano-rectale și identificarea leziunilor de origine (fisuri, fistule perianale etc.).

Tratament

În periuretrita circumscrisă acută tratamentul este chirurgical: incizia abcesului și debridarea plăgii, pînă la focarul periuretral, urmată de drenajul cavităților cu tuburi și meșe. Se va evita lezarea uretrei. Se va face cistostomie temporară. Tratamentul general antimicrobian este obligatoriu. Evoluţia postoperatorie este în general favorabilă, cu amendarea fenomenelor inflamatorii acute în cîteva zile. De obicei persistă însă o fistulă purulentă sau urinară, care necesită excizia sa ulterioară. Rezecţia porţiunii uretrale afectate şi uretroplastia vor fi temporizate pînă la vindecare completă.

În periuretrita circumscrisă cronică, tumoarea inflamatorie trebuie excizată larg, pînă la uretră şi plaga pusă „à plat" pentru o cicatrizare secundară. Cînd uretra este fistulizată şi prinsă în blocul scleros, rezecţia sa devine necesară. Uretroplastia imediată este contraindicată; cele două capete ale uretrei pot fi fixate la piele iar operaţia de reconstituire a uretrei se va efectua după cel puţin 3 luni. Cistostomia temporară este de asemenea necesară.

PERIURETRITA DIFUZĂ SUPURATĂ
(flegmonul difuz periuretral)

În prezent periuretrita difuză supurată este considerată o formă anatomopatologică a unui sindrom mult mai cuprinzător, numit sindromul Fournier, caracterizat prin infecţia necrotică fulgerătoare a ţesuturilor subcutanate. În raport cu punctul de pornire a germenilor în ţesutul subcutanat, se poate vorbi de etiologia sa uretrală (periuretrita difuză supurată), anorectală (flegmonul ischiorectal difuz) şi alteori tegumentară în cazul penisului (flegmonul difuz al penisului).

Etiopatogenie

Jones arată condiţiile şi mecanismele prin care se realizează această formă particulară de infecţie în periuretrite:

— condiţii locale de pătrundere a germenilor în ţesutul subcutanat periuretral;

— prezenţa unei infecţii uretrale, dar mai ales periuretrale;

— asocierea unei flore bacteriene mixte (aerobă şi anaerobă);

— tare organice (în primul rînd diabetul).

În sindromul Fournier prezenţa leziunilor necrozate sugerează existenţa unei interacţiuni bacteriene sinergice, care predispune la tromboze vasculare. Flora aerobă cauzează agregarea trombocitelor şi accentuarea coagulării, prin fixarea complementului, iar cea anaerobă produce coagularea. Acest mecanism explică în primul rînd, apariţia trombozelor vasculare din sindromul Fournier, care determină ulterior gangrena şi necroza ţesutului subcutanat.

Germenii care determină periuretrita difuză supurată sînt reprezentaţi de flora bacteriană aerobă şi facultativ anaerobă din aceste leziuni şi anume: germeni anaerobi: stafilococul epidermoid, *Corynebacterium*, lactobacilul şi streptococul; germeni anaerobi facultativi: *E. coli*, *Enterobacter* etc. Aceşti germeni determină în ţesutul subcutanat o endarterită obliterantă acută a ramurilor arterei ruşinoase care vascularizează pielea scrotului, urmată de gangrena acută a pielii. Combinaţia dintre ischemie, edem, inflamaţie şi infecţie într-un spaţiu închis, prin scăderea presiunii parţiale a oxigenului, permite dezvoltarea germenilor anaerobi: *B. fragilis* şi a celor facultativ anaerobi (*E. coli* etc.). Din metabolismul anaerob al acestor germeni rezultă azot, hidrogen şi alte gaze insolubile care se acumulează în ţesutul subcutanat şi explică senzaţia de crepitaţie la palpare. Prezenţa emfizemului subcutanat demonstrează condiţiile anaerobe din regiunea infectată, în schimb CO_2, gazul produs de metabolismul aerob, fiind foarte solubil, se rezoarbe.

Anatomie patologică

Leziunea iniţială este situată în jurul uretrei. Acest focar conţine o serozitate cenuşie sau neagră şi ţesuturi sfacelate. Apoi, leziunea difuzează în spațiul dintre aponevroza perineală superficială și mijlocie. Se propagă spre scrot, penis, regiunea hipograstrică și abdomen. Regiunea fiind închisă posterior, prin nodul central al perineului, explică integritatea perineului posterior. Tegumentele zonelor afectate se necrozează împreună cu învelișul periuretral, lăsînd că se scurgă o serozitate tulbure. Ea nu conține nici puroi, nici urină.

Dacă evoluția bolii nu este oprită prin tratament, aponevroza perineală milocie este depășită și infecția se propagă în spațiul pelvin, periprostatic și perivezical.

Microscopic, leziunile de endarterită obliterantă, determinate prin mecanismele descrise mai sus, explică aspectul necrozant al leziunilor.

Diagnostic

Diagnostic clinic. Infecția evoluează de la început cu stare generală profund alterată, agitație și delir. Pulsul este rapid și mic, limba uscată, iar febra se ridică progresiv, dar poate fi și discretă, cînd puterea de apărare a organismului este redusă. Aceste semne traduc caracterul toxic al bolii. Uneori, cu toată intervenția promptă, evoluția supraacută determină exitusul bolnavului în cîteva zile, prin stare toxicoseptică gravă și insuficiență hepatorenală.

În formele acute, procesul inflamator evoluează în trei faze:

— faza de tumefacție, cu edem voluminos al scrotului și al perineului anterior. Disuria este progresivă și poate ajunge în această fază pînă la retenție acută de urină;

— faza de eliminare survine după 2—4 zile. Se manifestă prin apariția necrozelor tegumentare presărate pe alocuri cu flictene, din care se scurge o serozitate cu bule de gaz și țesuturi sfacelate. În felul acesta rezultă pierderi mari tegumentare la nivelul burselor, penisului și perineului anterior. Apariția subicterului și a oligoanuriei sînt semnele instalării unei insuficiențe hepato-renale;

— faza de reparație. Cînd afecțiunea evoluează favorabil, eliminarea sfacelelor este lentă, urmată de apariția unor suprafețe mari, denudate. Procesul de cicatrizare survine rapid; uneori pot rezulta fistule urinare ca urmare a necrozei uretrale.

Tratament

În periuretrita supurativă difuză tratamentul este chirurgical și de extremă urgență. Trebuie aplicat la adăpostul analepticelor cardiovasculare, al reechilibrării hidroelectrolitice, seroterapiei și antibioterapiei. Operația constă în incizii largi și multiple în țesuturile infiltrate, cu deschiderea largă și drenajul lor, pentru a permite scurgerea serozităților și a gazelor acumulate în țesuturi. Din secreție se efectuează culturi bacteriologice. Se caută și punctul de plecare a infecției, care se deschide larg și se drenează. Țesuturile se debridează cu degetul, se drenează larg cu tuburi și meșe îmbibate în apă oxigenată sau cloramină. Debridarea pielii necrozate se efectuează cu prudență, zonele cu viabilitate redusă fiind menținute și excizate doar mai tîrziu.

Orhiectomia este rar necesară, deoarece vascularizația testiculelor nu este implicată.

Drenajul uretral nu este necesar de obicei, din contră, poate complica procesul de vindecare. În cazul apariției unei fistule urinare, este indicată cistostomia suprapubiană.

Antibioterapia este un tratament obligatoriu, dar numai adjuvant. Se administrează antibiotice active față de germenii aerobi gram-pozitivi și gram-negativi și față de germenii anaerobi.

Jones recomandă terapia cu Gentamicină i.v. sau i.m., cu doze raportate la starea funcției renale, combinată cu

Cloramfenicol în doză de 4 × 500 mg i.v./zi sau Clindamicină i.v. 4 × 300 mg/zi. Gentamicina este activă împotriva germenilor gram-negativi aerobi, iar Cloramfenicolul și Clindamicina, asupra anaerobilor și aerobilor gram-pozitivi.

Mortalitate. În pofida tratamentului chirurgical și a celui cu antibiotice aplicat corect, a seroterapiei, reechilibrării hidroelectrolitice și acido-bazice, mortalitatea prin periuretrita difuză supurată depășește 15%.

BIBLIOGRAFIE

1. GIRARD R. — Affections inflamatoires de l'urèthre. E.M.C., 1969.
2. NEAGU V. — Periuretritele. În: "Patologie chirurgicală", vol. VI, Edit. Medicală, București, 1972.
3. JONES R. B., HIESCHMANN J. V., BROWN G. S., TERMANN J. A. — Fournier's sindrome: necrotizing subcutaneous infection of male genitalia. *J. Urol.*, 1979, 122, 279
4. BLANDY J. P. — Urology, Ed. Blackwell Scientific Publication, 1976.
5. FALNIGAN R. C., KURSH E. D., McDOUGAL W. S., PERSKY L. — Synergistic gangrene of the scrotum and penis, secondary to colorectal disease. *J. Urol.*, 1978, 119, 369 .
6. BARTLETT G. J., GORBACH S. L. — Anaerobic bacteria in supurative infections of the male genitourinary system. *J. Urol.*, 1981, 125, 376.

INFECȚIILE NESPECIFICE ALE PENISULUI

BALANOPOSTITA

Balanita (inflamația glandului) și postita (inflamația prepuțiului) coexistă sub denumirea de balanopostită.

Cauzele favorizante sînt stagnarea secrețiilor și a urinei în cavitatea prepuțială, consecință a lipsei măsurilor de igienă, mai ales la pacienții cu fimoză. Alteori, este urmarea unei meatite, survenită după explorări endoscopice, sau la purtătorii unei sonde permanente. La fel, survine constant în incontinența de urină din vezica neurogenă, prin iritarea mucoasei balanoprepuțiale în contact permanent cu urina. Tarele organice reprezintă și ele factori favorizanți (diabetul).

Agenții cauzali ai balanopostitelor nespecifice sînt reprezentați de stafilococ, colibacili și streptococ. Leziunile constau din descuamări accentuate ale mucoasei glandului și ale prepuțiului, cu prezența unei secreții purulente. Ulterior, apar placarde congestive, infiltrația leucocitară a dermului, ulcerații și aderențe balanoprepuțiale.

Aspectul clinic depinde de stadiul evolutiv, de întinderea leziunilor, ca și de prezența unor boli asociate și de apariția complicațiilor.

La început bolnavul acuză prurit și usturimi la nivelul glandului și prepuțului. Ulterior prepuțiul se edemațiază și se îngroașă, apare o secreție purulentă și dureri permanente, exacerbate de contactul cu urina și de încercările de mobilizare a prepuțiului.

Complicațiile sale sînt: parafimoza, limfangita, flebita, flegmonul penian și adenita inghinală. Parafimoza este consecința decalotării forțate a prepuțiului inflamat și edemațiat.

Formele gangrenoase, mai rare, sînt complicații grave, generate de o floră mixtă aerobă și anaerobă, care determină gangrena rapidă a prepuțiului și a glandului, flegmonul penian și uneori chiar complicații septice generale.

Tratamentul constă în spălături și aplicații locale de antiseptice și unguente cu antiflogistice, îndepărtarea falselor membrane, a detritusurilor și a aderențelor care tind să creeze cavități închise. În formele complicate se impune chimio- sau antibioterapia.

Dacă fanta prepuţială este prea îngustă pentru a permite decalotarea sau curăţirea cavităţii prepuţiale, devine necesară incizia longitudinală, dorsală a prepuţiului. Circumcizia se va efectua doar după amendarea fenomenelor acute, la fel operaţiile plastice, în cazul unor distrucţii tegumentare întinse.

CAVERNITA ACUTĂ

Inflamaţia acută nespecifică a corpilor cavernoşi este o afecţiune de mare gravitate prin pericolul unei septicemii. Apare de obicei secundar traumatismelor, inflamaţiilor penisului şi a uretritelor (uretrita de sondă sau consecutivă dilataţiilor uretrale). Mai rar, este cauzată de infecţii generale (septicemii, boli contagioase).

Se manifestă prin turgescenţa şi erecţia dureroasă, parţială sau completă a penisului. Este însoţită de semnele generale ale infecţiei.

Poate evolua către o supuraţie locală, cu distrugerea unuia sau a ambilor corpi cavernoşi ; mai rar evoluează spre gangrena penisului.

Tratamentul constă în administrarea de antibiotice, calmante şi suprimarea elementului determinant (focar septic, sondă uretrală). Local, se aplică pansamente umede cu antiseptice, iar la nevoie, se efectuează incizia şi drenajul cavităţilor supurate.

După vindecare rămîn sechele cicatriceale, care împiedică umplerea corpilor cavernoşi cu sînge în timpul erecţiei ; segmentul situat distal de cicatrice rămîne flasc sau se curbează. Consecinţa este imposibilitatea îndeplinirii actului sexual.

BIBLIOGRAFIE

1. BLANDY J. P. — Urology. Blackwell Scientific Publication Oxford, 1976.
2. IOANID P. CL. — Infecţiile penisului. In: „Patologie chirurgicală“, vol. VI, Edit. Medicală, Bucureşti, 1972.
3. NICKEL W. R. — Infections of external genitalia. Campbell's Urology, W. B. Saunders Company, Philadelphia — Londra, 1978.
4. FLANINGAN R. C., KURSH E. D., McDOUGAL W. S., PERSKY L. — Synergistic gangrene of the scrotum penis, secondary to colorectal disease. *J. Urol.*, 1978, 119, 369.

16. INFECŢIILE SPECIFICE ALE APARATULUI URINAR

C. BLAJA

TUBERCULOZA URO-GENITALĂ (T.U.G.)

Definiţie. Tuberculoza uro-genitală, urinară sau pur şi simplu renală (întrucît rinichiul joacă un rol de pivot în difuzarea infecţiei la întreg aparatul urogenital) reprezintă colonizarea bacilului Koch în parenchimurile şi căile excretorii urinare şi genitale.

Cu alte cuvinte, infecţia tuberculoasă, recepţionată din alte focare bacilare ale organismului pe cale hematogenă, îşi face un prim stagiu de maturizare în parenchimuri (rinichi, prostată, vezicule seminale, uter), de unde difuzează şi se amplifică în căile excretorii: urinare, de la calice la meatul uretral, şi genitale, de ambele sexe, de la *veru montanum* la epididim-testicul şi de la cervixul uterin la trompă-ovar.

Totalitatea leziunilor specifice tuberculoase, realizate în lungul aparatului excretor şi genital, masculin şi feminin, alcătuiesc T.U.G.

Evoluţia aceasta în trepte, cu lungi perioade de latenţă, cu obligativitatea unei faze parenchimatoase inaparentă clinic şi a alteia canaliculare patentă simptomatic, cu comunicare şi agravare reciprocă, cu posibilitatea propagării unei tuberculoze renale într-una genitală şi invers, constituie caracteristici definitorii ale T.U.G. actuale. Înţelegerea lor de fond, în urma unei serii îndelungate de cercetări experimentale şi clinice, paralel cu descoperirea tratamentului specific, au dus la descrierea unei noi feţe a bolii tuberculoase în aparatul urogenital, la un prognostic favorabil şi la întrevederea posibilităţii de eradicare a tuberculozei, ca maladie generală, cu cele două subdiviziuni ale sale: tuberculoza pulmonară şi tuberculoza extrapulmonară (fig. 16.1).

SCURT ISTORIC

Primele date scrie despre tuberculoza urogenitală se găsesc în cărţile hipocratice (341 î.e.n.), pionefroza fiind numită „ftizie a rinichiului".

Petters (1872) practică întîmplător prima nefrectomie la un bolnav cu pionefroză bacilară. Albarran (1897) generalizează nefrectomia precoce în orice formă de tuberculoză unilaterală pentru rinichiul cu formă avansată de boală.

Ca metode de explorare, von Lichtemberg şi Swich (1929) introduc urografia urmată de uro-nefrotomografie, la care ulterior se adaugă urochimiografia, explorările cu izotopi, angiografia selectivă, tomodensimetria etc.

Paralel cu explorarea T.U.G. s-au făcut progrese substanțiale în etiopatogenie și mai ales în terapeutică, odată cu descoperirea tratamentului specific, începînd cu streptomicina și sfîrșind cu Rifampicina. Aplicarea chimio și antibioterapiei specifice au permis simplificarea metodelor de chirurgie urologică în T.U.G., reducerea numărului operațiilor mutilante (nefrectomia, castrarea) și au deschis cîmpul chirurgiei conservatoare.

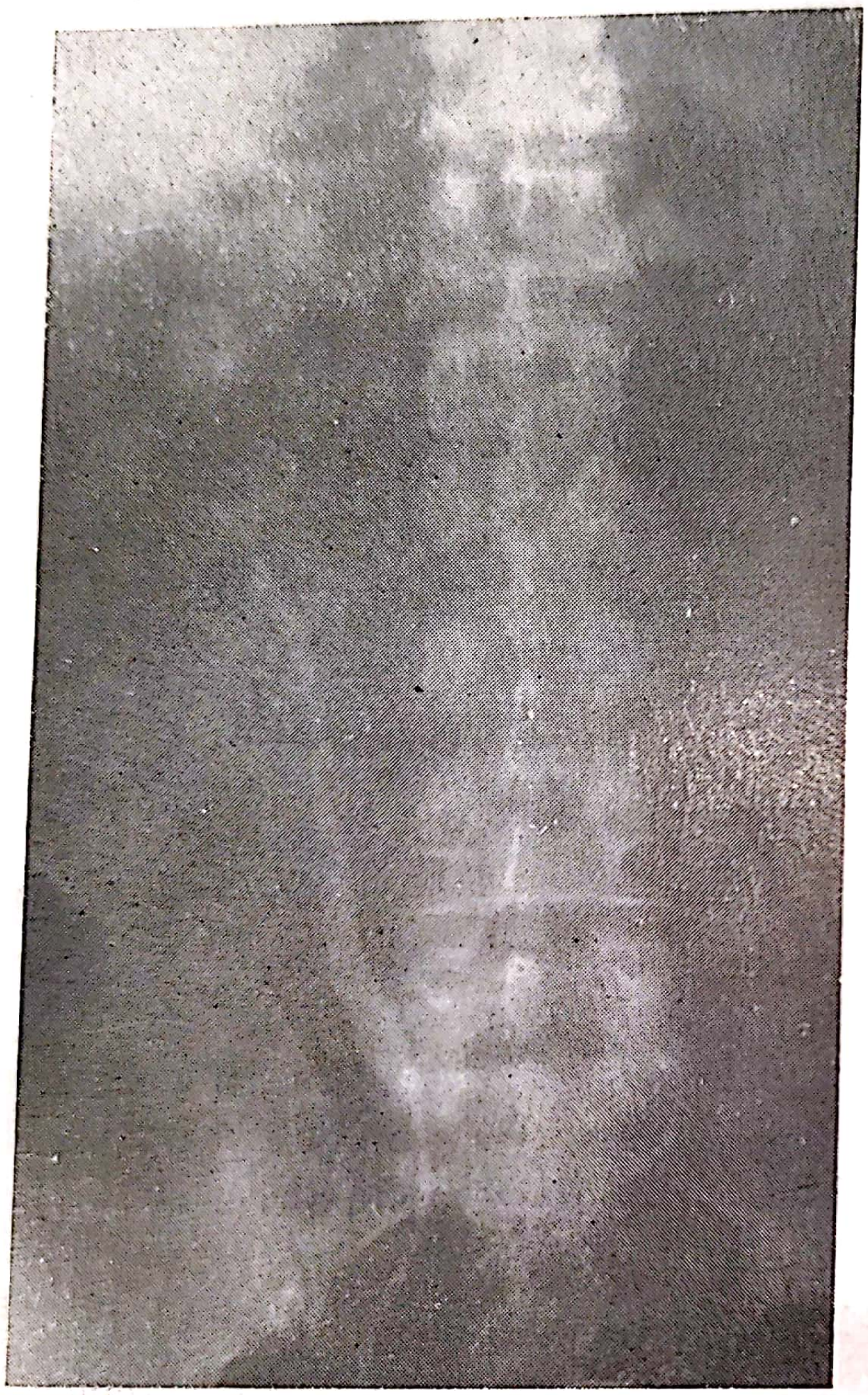

Fig. 16.1: Stenoză bipolară pieloureterală și intramurală cu dilatație caliceală.

NOȚIUNI DE ETIOLOGIE ȘI ELEMENTE DE PATOLOGIE GENERALĂ A TUBERCULOZEI

Ca orice boală infecțioasă, tuberculoza, care reprezintă încă 60% din totalul bolilor infecțioase, rezultă din conflictul microorganism și macroorganism (terenul biologic uman). Față de invazia tuberculoasă pătrunsă pe una din porțile de intrare (respiratorie, digestivă, cutanată), organismul uman reacționează în mod diferit, după starea sabio-umorală, somatică și psihică. Astfel, se poate instala o boală generalizată (septicemică), fatală sau, din contră una latentă, uneori chiar inaparentă. Mecanismele umorale care îi decid evoluția pot fi: alergice, cu rol de hipersensibilizare și imunitare, cu rol de apărare; ambele acționează alternativ, în funcție de factori: genetici, ereditari, constituționali, metabolici și mai puțin de masivitatea infecției: „Istoria oricărei tuberculoze poate fi odiseea unui singur bacil Koch“ (Dufour).

Evoluția tuberculozei în organismul uman, în funcție de alergie și imunitate, a fost sintetizată de Ranke.

Imunitatea în tuberculoză. În urma complexului primar ganglio-pulmonar, constituit de obicei înainte de vîrsta de 15 ani, se instalează în imensa majoritate a cazurilor o stare de imunitate antituberculoasă, deosebită de a celorlalte boli infecțioase. În majoritatea acestora din urmă imunitatea apare completă și definitivă, însoțindu-se de prezența anticorpilor în sînge și umori. „Premuniția“, imunitatea specifică antituberculoasă, nu este nici stabilă, nici perfectă și nu coincide cu prezența de anticorpi specifici în sînge și umori. Se află, cu alte cuvinte, într-un echilibru instabil, în continuă oscilație. Este meritul lui Ranke (1914) de a fi conceput o schemă de evoluție a tuberculozei în trei etape, incluzînd toate localizările și manifestările anatomo-clinice ale bolii, în funcție de oscilațiile alergo-imunitare. Deși evoluția ciclică a tuberculozei în schema pe trei perioade, imaginată de Ranke, nu are rigurozitatea ciclului trifazic din sifilis, după care de altfel s-a și inspirat autorul, totuși succesul clasificării sale a fost imens, schema fiind unanim adoptată și utilizată pentru serviciile practice de nomenclatură, cît și pentru cele teoretice, de înțelegere a patogeniei și evoluției întregii patologii a tuberculozei ca boală de organism.

Perioada primară

Primoinfecția tuberculoasă se manifestă obișnuit în prima copilărie, mai rar la adolescent sau adult. Ea corespunde fixării bacilului Koch într-un organism virgin pentru această boală. Leziunea inițială, în imensa majoritate a cazurilor pulmonară (95% pulmonară, 3% intestinală, 1% cu altă localizare), constituie complexul primar din schema Ranke, alcătuit din șancrul de inoculare alveolar, limfangita și adenopatia satelită. În cele mai multe cazuri, semnele clinice lipsesc, boala rămînînd la forma de infecție inaparentă. Localizat de obicei hilar, subpleural, ca un nodul de mărimea unei gămălii de ac pînă la aceea a unei nuci, în absența unei cazeificări urmată de excavare și constituirea unei caverne primare, șancrul evoluează spre scleroză și impregnare calcară, odată cu ganglionul satelit. În cîteva luni, după stingerea fenomenelor clinice, nu mai rămîne decît o mică imagine fibrocretacee care va persista toată viața. Din punct de vedere biologic, alergia în prima perioadă se caracterizează printr-o stare de maximă sensibilitate la produsele toxice ale bacilului și de minimă imunitate specifică.

Perioada secundară

Începe în medie după 3—6 luni de la primoinfecție, timp scurs de la constituirea pînă la încapsularea complexului primar. Această perioadă, neobligatorie în ciclul tuberculozei și care poate decala atît prima cît și a treia perioadă, se manifestă odată cu semnele diseminării bacilare din focarul primar. Sub forma bacteriemică sau embolică, pe cale sanguină sau limfatică, germenii vor produce metastaze la distanță în cele mai diferite organe, în funcție de starea alergoimunitară și locală.

În majoritatea cazurilor însă, perioada secundară, mai puțin chiar decît cea primară, nu are o istorie clinică, bacilii vegetează în focarele complexului primar, iar bolnavul, neprezentînd decît o cutireacție pozitivă, nu este — practic — un tuberculos. În această perioadă, hipersensibilitatea alergică s-a atenuat, produsele toxice ale bacililor nu mai dau fenomene locale atît de importante, iar reacțiile perifocale sînt mult mai reduse. În același timp imunitatea specifică s-a soldat și determină caracterul localizat al tuberculozelor viscerale, metastatice sau de organ.

La începutul perioadei secundare se situează meningitele, pleureziile, peritonitele (exsudativă a tinerelor fete), urmate de alte localizări extrapulmonare, caracteristice copilăriei și adolescenței, cum ar fi : adenopatiile tuberculoase, osteoartritele. morbul Pott, lupusul tuberculos, abcesele bacilare meningocerebrale ; sau localizările tardive ale acestei perioade — tuberculoza oculară, suprarenală. renală și genitală.

Este interesant de subliniat că, dacă unii bolnavi nu depășesc niciodată prima perioadă a tuberculozei sau dacă alții sar etapele și trec direct la formele terțiare, sînt și unele organisme care fac o impresionantă succesiune de forme secundare, fără a ajunge niciodată la perioada terțiară, la ftizie.

Perioada terțiară

Apare cînd alergia s-a modificat în cursul evoluției bolii, hipersensibilitatea coboară și imunitatea se consolidează. Rezistența specifică circumscrie tuberculoza la un singur organ, în speță plămînul. Pentru cauze neprecizate, această formă se dezvoltă numai la adult și ridică din nou curba mortalității prin existența formelor grave de ftizie.

În accepția ciclului Ranke, putem situa deci originea T.U.G. în reactivările complexului primar, la sfîrșitul perioadei primare sau la începutul celei secundare. Diseminările, de obicei paucibacilare, mai rar emboliforme, iau calea limfatică sau venoasă și, prin canalul toracic sau vena azigos, ajung în plămîn. Filtrul capilar pulmonar poate reține unii germeni la nivelul vîrfurilor (viitorii noduli Simon), unde circulația este mai încetinită, iar restul, prin cordul stîng, vor fi răspîndiți în marea circulație și recepționați de oricare din ramurile aortei, deci și de arterele renale, spermatice sau ovariene, realizînd T.U.G.

Microorganismul. Tuberculoza, indiferent de localizare, inclusiv T.U.G., este rezultatul invadării aparatelor și organelor umane cu *Mycobacterium tuberculosis* din ordinul Actinomicetelor. Dintre germenii clasici bine cunoscuți ai mamiferelor amintim în primul rînd *Mycobacterium tuberculosis hominis* (Koch, 1882), *bovis* (Schmith, 1889), *avis* (Rivalta, 1899), *muris* (Stefansky, 1903), precum și ai animalelor cu sînge rece : *M. ranae* (broască), *M. tropidonatum* (șarpe), *M. piscium* (pește) etc. Ca germeni saporfiți „paratuberculoși“ se descriu : *M. smegmatis* (în smegmă), *M. butfricum* (în unt), *M. graminis* (în graminee), *M. phlei* (în ierburi).

Se știe că Robert Koch a izolat pentru prima dată micobacteria tuberculoasă ținînd frotiurile 24 de ore în albastru de metilen ; Ehrlich, utilizînd acizii minerali slabi (azotic, sulfuric și a alcoolului, a reușit decolorarea celorlalți germeni, cei tuberculoși dovedindu-se bacili acido-alcoolo-rezistenți. Perfecționînd metoda, Ziehl-Neelsen, în 1895, au impus procedeul universal actual : bacili izolați, în diplo sau grămezi, apar colorați în roșu, pe fond albastru (fig. 16.2).

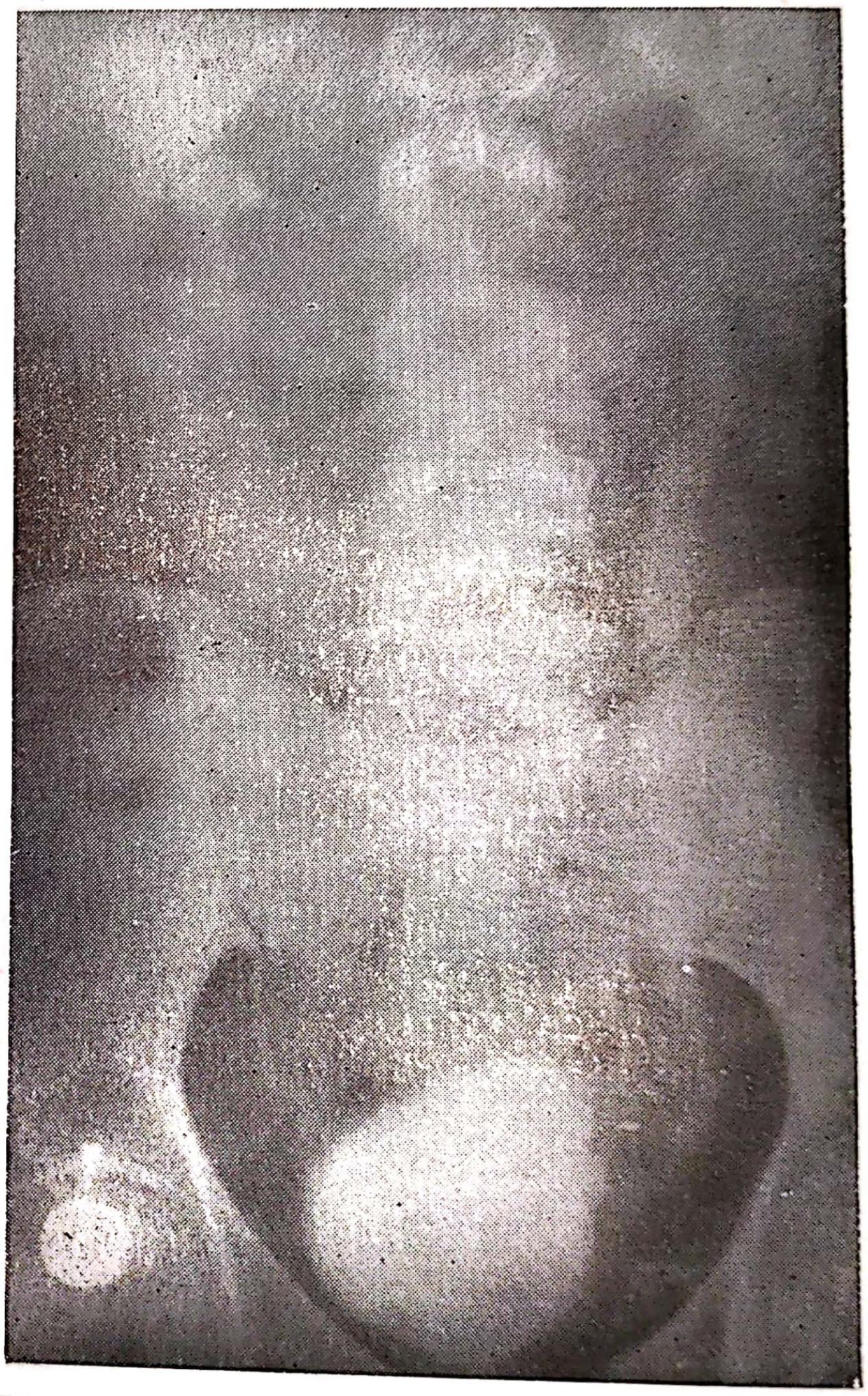

Fig. 16.2. Ureterohidronefroză stîngă cu retracție cicatriceală vezicală de partea stîngă.

Fără îndoială că frotiul Zeihl-Neelsen rămîne metoda clasică cea mai uzuală ; în prezent însă, după patru decenii de chimio- și antibioterapie antituberculoasă, biologia bacilului Koch s-a modificat, bacteria a pierdut unele enzime, și-a diminuat virulența și nu mai îmbolnăvește animalul de experiență. A pierdut din proprietățile tinctoriale în frotiu, astfel că numai culturile își păstrează întreaga valoare.

PATOGENIA T.U.G.

Oricare ar fi însă poarta de intrare a bacilului în organism: respiratorie, digestivă, ganglionară, cutanată și oricare ar fi stațiile sale intermediare, odată ajuns în corticala rinichiului, provoacă, în principiu, aceleași leziuni ca și în plămîn: foliculi, granulații, leziuni fibronodulare, ulcerocazeoase extensive, invadînd medulara și culminînd cu pionefroza totală.

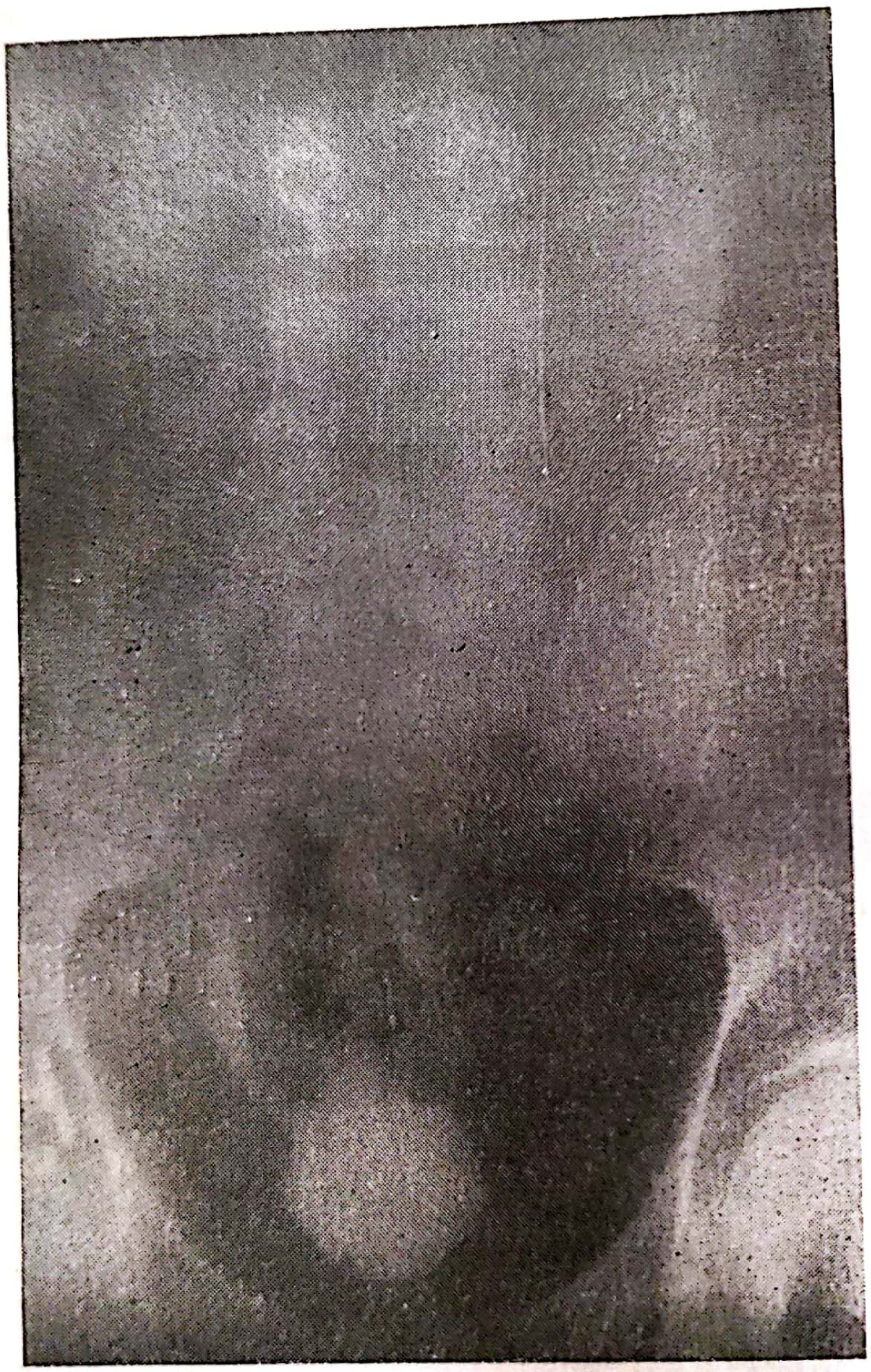

Fig. 16.3. Vezică „trigonală" cu reflux vezicoureteral drept.

Deși în aparență nesistematizate, leziunile renale par să aibă un mod de propagare oarecum comun și o localizare topografică stereotipă; ele cuprind renicol după renicol, lăsînd intacte numai barierele dintre renicoli, coloanele Bertin, care pot dispărea și ele în pionefrozele totale (fig. 16.3).

Principiile patogenice ale T.U.G.

Primul principiu afirmă că T.U.G. este o localizare deuteropatică, adică secundară unui alt focar bacilar din organism. Cu alte cuvinte, nu există complex primar renal și în afară de cîteva excepții (aproximativ 10 cazuri de șancru de inoculare vaginală), T.U.G., rezultă, în fond, din colonizarea bacililor Koch de la nivelul complexului primar pulmonar în două momente oarecum distincte: în perioada de constituire a complexelor benigne (cu puseuri bacilemice minime) și, mai sigur, la începutul perioadei secundare, din complexe așa-zis maligne, complicate, care se sting greu și produc diseminări bacilemice și embolice secundare în diverse organe.

Toate aceste determinări bacilare viscerale sînt: în principiu, contemporane, aparținînd aceleiași perioade de diseminare de 1—2 ani. Evoluția ulterioară a leziunilor în fiecare organ se face însă inegal, cu decalaj de luni, ani sau decenii. Clinica T.U.G. folosește acest decalaj de evoluție, socotind antecedente toate manifestările primare și post-primare.

Cel de-al doilea principiu patogenic al T.U.G. susține prioritatea căii hematogene de inoculare a rinichiului din complexul primar sau alte focare antecedente. S-ar putea afirma că acest mod de propagare este chiar unic.

Teoria inoculării rinichiului pe cale limfatică retrogradă sau prin contiguitate, din focare pleurale, mediastinale, vertebrale sau genitale, nu poate fi total înlăturată, dar este cu totul secundară.



Fig. 16.4. Excluzie polară superioară, bilaterală cu dilatație ureterală stîngă.

Pe de altă parte, calea hematogenă, plămîn-rinichi, a fost perfect argumentată experimental. Primul model experimental aparține lui Pels-Leusden (1911): prin injectarea intravenoasă a unor doze infime de emulsii bacilifere, el determină leziuni bacilare parenchimatoase renale așa cum întrevăzuse și Lecorché (1876).

Ulterior, tot pe cale experimentală, Medlar și Sassano (1923—1932) lămuresc faza deschisă, ulcero-cazeoasă a T.U.G.: ea urmează unei leziuni parenchimatoase obligatorii. Injectînd emulsii fine de bacili în artera renală, autorii obțin leziuni parenchimatoase latente, fără manifestări clinice. Inoculînd însă urina acestor animale, la o a doua serie, obțin în 8 din 9 cazuri bacilurie pozitivă și leziuni deschise (fig. 16.4).

Concluzia logică pe care o trag autorii este că leziunea parenchimatoasă are nevoie de o lungă perioadă de latență pînă să se deschidă în căile excretorii. Nu există bacilurie de trecere, fără leziune parenchimatoasă. Pentru a se verifica clinic, autorii examinează rinichiul a 30 de decedați prin tuberculoză pulmonară la care nu se manifestase nici un semn de localizare urinară. Pe un număr imens (peste 100 000) de secțiuni din fiecare rinichi ei găsesc rezultate superpozabile celor experimentale: 22 din cei 30 de bolnavi examinați aveau leziuni parenchimatoase-corticale, 75%, cortico-medulare, 25% — ceea ce explică absența fenomenelor clinice.

Începînd din anul 1935 Coulaud, reface timp de șapte ani, pe 1 200 de rinichi de iepure, toate experimentările anterioare și sintetizează concluziile, valabile și astăzi, și anume:

— tuberculoza renală la iepuri se produce mai ușor cu bacil de tip bovin, mai rar cu bacil uman;

— leziunile subacute sau cronice superpozabile clinicii umane se obțin după injectarea de emulsii bacilifere în doze mici, aproximativ 1/50 mg (dozele mai mari produc diseminări miliare);

— în urma acestor inoculări minime apar întîi determinări pulmonare, care se vindecă spontan și vaccinează plămînul (echivalente cu un complex primar) și numai după aceea, dacă se repetă timp îndelungat, provoacă tuberculoza renală, în funcție de evoluția alergiei generale și de organ;

— trecînd la studiul histologic al leziunii la cei peste 1 200 de rinichi, Coulaud constată că bacilii depășesc glomerulul, lăsîndu-l intact, și se fixează în canalele eferente, la nivelul tubului contort de prim ordin, constituind leziuni foliculare ce se vindecă de regulă spontan prin fibroză, hialinoză sau calcifiere.

În ceea ce privește bilateralitatea leziunilor semnalată de Chute încă din 1921, ea este și azi subiect de dispută. Unii autori o consideră consecința și totodată dovada căii hematogene de infecție. Deîndată ce germenii iau calea circulației sanguine, ei se distribuie în egală măsură prin arterele renale, în ambii rinichi.

Astfel, în urma unui lung șir de cercetări experimentale și confruntări clinice iau ființă cele două faze anatomo-clinice ale tuberculozei renale: faza parenchimatoasă sau închisă și faza ulcero-cazeoasă, deschisă sau fistulizată în căile excretorii.

În rarele cazuri (1%) în care un folicul tuberculos, granulație sau tubercul din jurul tubului contort de prim ordin evoluează spre cazeificare se produc efracția peretelui tubular și mobilizarea conținutului cazeos în întreg lumenul tubului urinifer, pînă la nivelul tubului colector Bellini. La acest nivel de aglomerare și stagnare, prin convergența altor tubi colectori, se produc de obicei leziuni minore ulcerative, ceea ce constituie a doua stație de leziuni parenchimatoase, de asemenea inaparente clinic. Prin extinderea în pată de ulei, prin contiguitate a leziunilor tubilor colectori către papila caliceală și către fornix (gulerașul papilei) se produc leziuni ulcerative în calice la nivelul *ariei cribrosa*. Se pare că leziunile papilei, ca și ale fornixului, sînt favorizate și de o zonă de minimă vascularizație.

Cel de al treilea principiu patogenic privește progresiunea infecției bacilare în rinichi și în lungul aparatului urinar și genital. Odată deschisă în căile excretorii, tuberculoza interesează toate segmentele aparatului urinar în aceeași măsură.

Pătrunderea conținutului bacilifer în lumenul caliceal constituie momentul inițial al fazei deschise a tuberculozei urinare. Ea se traduce radiologic prin semnul „rozăturii de molie“ pe calice, echivalent cu ulcerația papilară, iar clinic, prin apariția piuriei bacilare cu tot cortegiul său de simptome.

Cu alte cuvinte, nu există tuberculoză bazinetală, ureterală, vezicală și foarte probabil genitală, fără leziune renală, numai că perioada de latență este foarte lungă. Progresiunea leziunilor în lungul aparatului urinar se poate face pe cale hematogenă, limfatică submucoasă sau canaliculară, prin contiguitate.

Cel de al patrulea principiu patogenic privește tocmai legătura dintre tuberculoza urinară și genitală. Este tema cea mai controversată. Interesul ei doctrinar este major, fiindcă vrea să stabilească dacă între cele două localizări bacilare există o interdependență patogenică directă, care impune investigații și sancțiuni terapeutice conjugate sau e vorba numai de coincidențe clinice. În ceea ce privește tuberculoza genitală masculină, ea se găsește asociată cu cea urinară în proporție de pînă la 90%. Se consideră principală calea canaliculară de difuziune, după vechea formulă a lui Cayla: descendent cu fluxul urinar și ascendent inversînd curentul spermatic, la nivelul răscrucii urogenitale.

În ceea ce privește tuberculoza genitală feminină, momentele patogenice și înlănțuirea lor au în mare măsură analogie cu cele din tuberculoza genitală masculină, cu absența răscrucii urogenitale: aceeași manifestare hematogenă secundară cu evoluție relativ tardivă, cu o fază parenchimatoasă situată în miometru, de unde infecția difuzează pe conducte. Salpingita tuberculoasă, ca și epididimita rămîn manifestările clinice aparent cele mai frecvente ale afecțiunii. Atît coexistența care, după cei mai mulți autori, depășește 50%, între tuberculoza renală și cea genitală feminină, cît și faptul că evoluează similar cu cea masculină, în aparate cu topografie, elementele embriologice și morfofuncționale comune, îndreptățesc studierea acestor trei manifestări secundare tardive într-un capitol unitar de T.U.G. masculină și feminină.

FORMELE ANATOMOCLINICE

Este vorba de corespondența dintre sindromul clinic și leziunile anatomopatologice găsite intraoperator, histologic sau necroptic. R.T.H. Laënnec (1781—1826) a descris pentru prima dată leziunile elementare, mai întîi ale tuberculozei pulmonare, apoi în alte viscere: granulația (Bayle), nodulul (tuberculul) (Sylvius), infiltrația (galbenă, cenușie, gelatiniformă), excavația (caverna).

Clasificarea Lattimer ține seama de criteriul anatomoradiologic și cuprinde cinci grupe: grupa 0: leziuni minime renale și fără expresie radiologică; grupa 1, 2: leziuni moderate renale, o singură cavitate descoperită radiologic; grupa 3—4: leziuni renale avansate, două sau mai multe cavități renale identificabile radiologic.

Alți autori au redus-o numai la criterii clinice; stadii inițiale (închise), avansate (deschise în căile excretorii), la care le adaugă pe cele tardive (pionefroză, uretero-pionefroză, orhiepididimită supurată fistulizată anexistă supurată).

Nefrita toxică tuberculoasă

Constituie primul stadiu al T.U.G. A fost luată în discuție și părăsită de nenumărate ori.

Se traduce histologic prin focare inflamatorii limfo-plasmocitare în interstiții, înconjurînd rare celule gigante foliculare și uneori chiar bacilii Koch. Absența baciluriei (care trebuie să treacă prin faza parenchimatoasă) nu înseamnă și absența nefritei tuberculoase.

Tuberculoza renală parenchimatoasă

Din punct de vedere anatomo-histologic este vorba de leziuni care nu comunică cu calicele, ceea ce determină și un anumit tip de evoluție caracterizat prin tendința de delimitare a leziunilor și, în cazuri favorabile, de vindecare spontană prin metaplazie sclerogenă. Lipsa de comunicare cu bazinetul împiedică eliminarea cazeumului, nu modifică prea mult aspectul urinei și produce un tablou clinic oligosimptomatic, cu un diagnostic dificil. Se prezintă sub două forme anatomoclinice bine distincte atît prin caracterul leziunilor, cît și prin modul de evoluție a bolii: tuberculoza miliară și tuberculoza nodulară.

Tuberculoza miliară

Nu se referă la tuberculoza miliară a rinichilor, care apare în cadrul granuliei generalizate, ci la granulațiile corticale și subcorticale din tuberculoza renală cronică. Este rezultatul unor puseuri bacilemice repetate, paucibacilare, sau urmarea efracției unei artere radiare, cu pătrunderea bacililor în lumen și vehicularea lor în ramurile terminale ale vasului respectiv. În aceste cazuri, granulațiile miliare apar înșirate linear (ca mărgelele pe ață) sau ocupînd un spațiu de formă triunghiulară, cu vîrful spre centru și baza la periferie, reprezentînd un infarct prin arterită obliterantă tuberculoasă.

Tuberculoza nodulară

Este, ca și forma precedentă, un aspect al tuberculozei parenchimatoase. Din punct de vedere al leziunilor diferența este numai de mărime și de grad. În locul granulațiilor de dimensiunea unui bob de mei, răspîndite în număr mare în parenchimul ambilor rinichi, în acest caz se observă pe suprafață, noduli denși, proeminenți, aderenți la capsulă, de la mărimea unei gămălii de ac pînă la aceea a unui sîmbure de cireașă. Cîteodată se constată doar cîteva formațiuni; alteori, ele sînt în număr mare, pot ajunge la dimensiuni considerabile, formînd boseluri pe suprafața organului sau la poli și punînd problema diferențierii de procesele tumorale.

Tuberculoza renală parenchimatoasă a fost în trecut mai puțin cunoscută și socotită pe nedrept o formă rară. Faptul este explicabil, dată fiind simptomatologia frustă și tendința obișnuită la vindecare spontană.

CLINICA TUBERCULOZEI RENALE PARENCHIMATOASE

Este săracă, oligosimptomatică, s-a zis chiar asimptomatică. Nu este chiar exact și acest echivoc trebuie înlăturat, fiindcă minimalizează importanța diagnosticului precoce și împiedică instituirea tratamentului într-o fază perfect curabilă medicamentos.

Sînt de luat în considerare, în primul rînd simptomele generale de impregnație bacilară (astenie, inapetență, pierdere ponderală, subfebrilitate, transpirații nocturne) și umorale (anemie, leucocitoză cu limfocitoză, creșterea vitezei de sedimentare, I.D.R. pozitivă — deși de mică importanță într-o tuberculoză secundară — modificarea proteinogramei.

Sindromul urologic începe cu senzația de greutate, de apăsare în lojile lombare, apoi dureri provocate și uneori spontane, nocturne.

Urinele, macroscopic au aspect normal, cu luciul păstrat. Examenul microscopic al sedimentului poate arăta intermitent leucocite (peste 1 000 de elemente pe minut), la fel hematii, într-o urină cu reacția acidă și cu albuminurie (de aceea se recomandă ca examenul să fie repetat săptămînal).

Creșterea numărului de hematii poate fi preludiul unei hematuriit otale de mică intensitate, cunoscută sub numele de „hemoptizie renală“ (Boeckel, 1923).

Tot în aceste perioade, inconstant, intermitent, corespunzînd la ceea ce Wolfrom a numit „vomică reniculară“ sau „expectorație nefronică“ se poate găsi facultativ bacilul Koch în proporție de 70—80% prin frotiu direct și de 80—90% prin culturi. Prezența bacilului Koch în urină semnează diagnosticul de tuberculoză renală (Couvelaire, 1957), numai că trebuie căutat cu perseverență. Urinile limpezi și urografia normală, cu bacilii Koch în urină, pun diagnosticul de tuberculoză renală parenchimatoasă.

STADIILE AVANSATE ALE T.U.G.

Tuberculoza arborelui excretor. Două circumstanțe oarecum apropiate realizează tuberculoza arborelui excretor, deschisă sau fistulizată.

Prima corespunde redeșteptării minusculului proces cortical și progresiunii materialului infectat cazeificat, lichefiat, de-a lungul tubului urinifer, pînă la nivelul papilei. Aici, într-un loc de minoră vascularizație, ulcerează și fistulizează în calice printr-un mic pertusis care nu poate fi pus în evidență decît arareori prin pielografie. Ulcerația astfel constituită progresează cu timpul în suprafață, invadînd întreaga papilă, și în adîncime, necrozînd întreaga piramidă. Este un mod de propagare paucibacilar, lent și progresiv. În altă circumstanță de leziune cortico-medulară, mai voluminoasă, produsele bacilifere mai abundente și mai consistente, din cauza strîmtorării tubilor Bellini la nivelul ariei *„cribrosa“*, nu ajung la papilă. Stagnează la oarecare distanță pe traiectul tubilor, medular. Se produc la acest nivel focare de necroză, inițial tubulare, apoi tubulo-interstițiale, invadînd din aproape în aproape piramida care, de această dată, se deschide larg în calice. Tot larg se deschide leziunea papilară în calice, în cea de a doua eventualitate: cînd procesul bacilar metastatic hematogen a debutat masiv în medulară. Dar, oricare ar fi tipul de leziune — cortical, corticomedular sau pur medular — odată cu invadarea primului calice printr-un traiect fistulos strîmt și sinuos sau printr-un canal larg, tuberculoza se întinde în pată de ulei la întreg epiteliul aroborelui excretor: bazinet, ureter și, foarte precoce, la vezica urinară și uretră.

Tuberculoza papilei și fornixului (gulerașul caliceal care îmbracă papila) se recunoaște radiologic, prin „rozătura de molie“ din papilă și prin „suflarea“ calicelor, inversarea cupelor și transformarea lor în balonașe, denumite de Fey „bule caliceale“. Rezultate în urma necrozei întregii papile, bulele caliceale ocupă prin necroză excentrică întreaga piramidă Malpighi, dînd naștere unei cavități comune: pseudocaverna caliceală, localizate pe o cavitate preformată: calicele. Pielita tuberculoasă survenită precoce după fistulizare, prin eflorescență de granulații submucoase, nu rămîne niciodată izolată ci se transmite țesuturilor peripielice, constituind în final o pielită cu peripielită. Dacă bazinetul la început este hiperton, sfîrșește prin a se retracta cicatriceal, așa încît dispare ca imagine urografică sau pielografică. Se prezintă pur și simplu „rupt“ de calice și de ureter, drenajul urinei făcîndu-se prin mici traiecte filiforme, imperceptibile radiologic. La acest aspect participă în cea mai mare măsură peripielita sclero-lipomatoasă care literalmente stranguleaza bazinetul, dîndu-i cele mai variate și bizare imagini: de bazinet în unghi ascuțit, în treflă, în cruce de Malta efilat, în floare ofilită sau complet neregulat (fig. 16.5).

Tuberculoza ureterului. Leziunea caracteristică a tuberculozei ureterului este ureterita terminală; juxtavezicală și intramurală, pe unul sau pe ambele uretere. Uneori, ureterita terminală poate fi stigmatul unei tuberculoze renale parenchimatoase care de mult s-a vindecat, dar a lăsat acest semn evocator. Sub tratament medical fibrozant o ureterită intramurală se poate constitui în cîteva săptămîni.

O oarecare stază normală a urinei înaintea unei strîmtorări anatomice într-un segment tubular suprasolicitat funcțional și mai puțin vascularizat, fac din ureterul terminal locul de elecție a leziunilor tuberculoase.

Al doilea sediu predilect este strîmtoarea subpielică (joncțiunea pieloureterală). Consecința sa imediată este hidronefroza. Stenoza joasă și înaltă adesea coincid, realizînd o leziune bipolară; se poate adăuga o a treia strîmtorare, la nivelul vaselor iliace. Este posibil de asemenea ca ureterul să devină moniliform pe tot traiectul său sau segmentar.

Din cele expuse reiese că leziunea predominantă la nivelul acestui lung conduct este stenoza. Între stenoze se produc dilatații variabile, în parte funcționale și reversibile, în parte decompensate și ireversibile. Dar stenozat și impermeabil sau dilatat și aperistaltic, ureterul tuberculos duce la sclero-atrofie renală sau hidropionefroză, impunînd nefrectomia de consecință ureterală. Dacă leziunile sînt însă segmentare și rinichiul încă funcțional, se poate recurge la operații conservatoare și plastice de substituire parțială sau totală.

Tuberculoza vezicală. Era cunoscută în trecut ca cistită acută, rebelă la orice tratament, constituia sindromul de alarmă al tuberculozei renale. Leziunile specifice sînt : granulația tuberculoasă și ulcerația mucoasei iar cele nespecifice: congestia și edemul mucoasei, sufuziunile sanguine, pseudopolipii inflamatori, încrustațiile calcare.

Leziunile specifice prezintă localizări de elecție : zonele sub- și periorificiale ureterale, domul vezical și colul, inoculat prin urina ce stagnează deasupra sfincterului sau de la o uretroprostatită tuberculoasă.

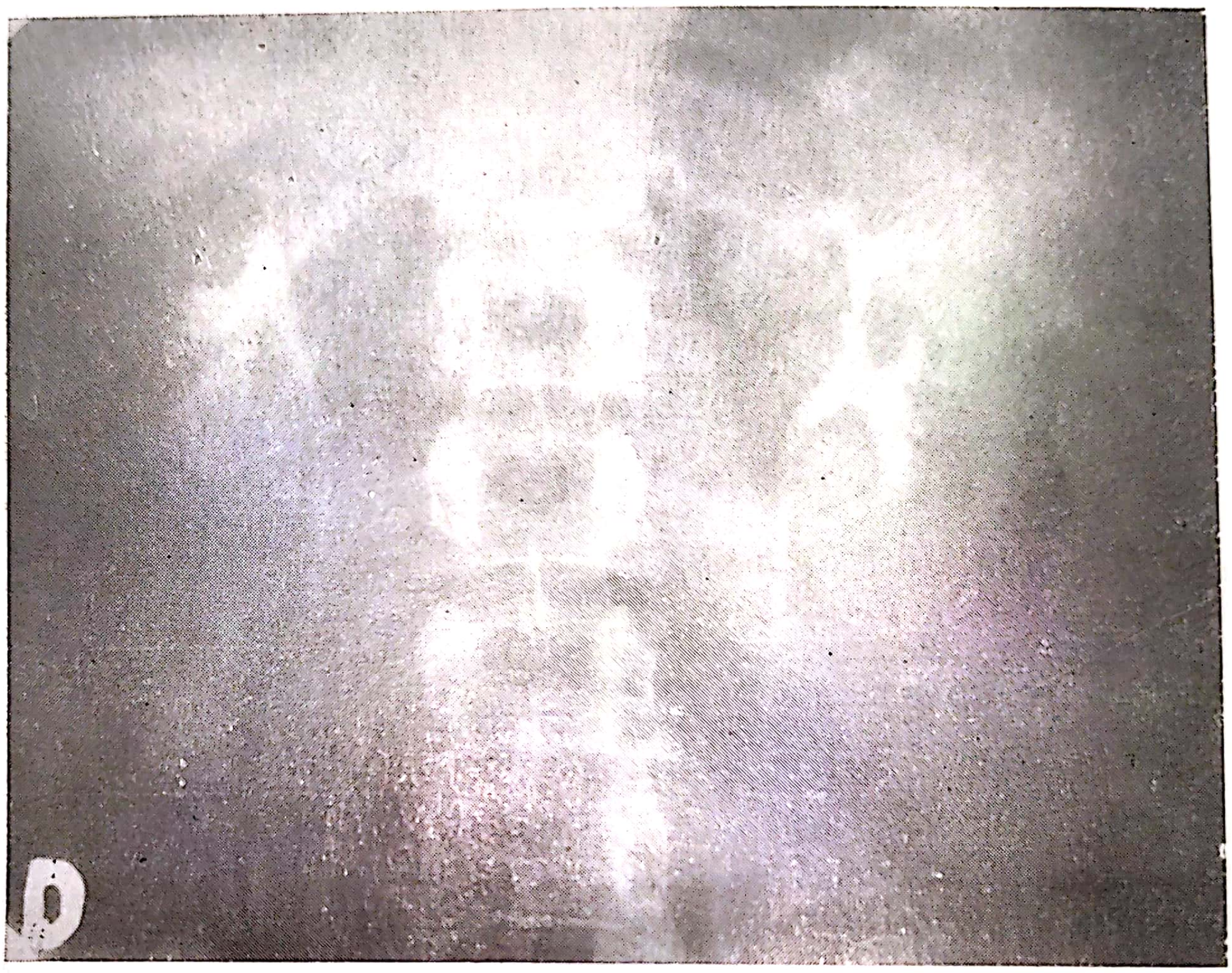

Fig. 16.5. Spin caliceal superior drept cu excluzia polului superior drept.

Prinderea peretelui muscular de către procesul inflamator specific duce implicit la invadarea acestuia cu substanța colagenă, care înlocuiește fasciculele musculare funcționale printr-un țesut fibros, retractil, lipsit de funcție. Forma vezicii se modifică treptat, regularitatea conturului se pierde, capacitatea organului diminuează simțitor. În prima fază, volumul vezicii scade prin contractura spastică a detrusorului excitat de leziunile mucoasei. Evidentă pe cistografia urografică, contractura realizează o vezică rotundă — ca trasă cu compasul —, pentru ca apoi să se constate asimetria organului prin retracție scleroasă de partea bolnavă. Ulterior scleroza devine totală, manifestată cu predominanţă la nivelul calotei. Ceea ce rămîne din vezică este numai trigonul anormal adîncit, rezultînd o vezică trigonală. Alteori şi trigonul se retractă, iar uretra posterioară se dilată considerabil, ca să suplinească funcţia de rezervor. Cibert a numit acest mecanism: vezicalizarea uretrei posterioare. În cadrul „vezicii mici", tuberculoase care reprezintă rezultatul unui proces de scleroză generalizată a organului în suprafaţă şi adîncime, consecinţe la fel de grave se produc şi la nivelul orificiilor ureterale şi al colului vezical. Prin procesul reparator sclerogen disproporţionat, orificiile se stenozează sau, dimpotrivă, rămîn întredeschise şi rigide, ceea ce se repercută asupra dinamicii căilor urinare superioare. În primul caz rezultă o hipertensiune retrogradă de obstacol, în al doilea, reflux vezicoureteral şi progresiv pielocaliceal. Acest aspect de stenoză sau insuficienţă orificială l-a inspirat pe Couvelaire să-l denumească: „maladia orificială a vezicii mici, tuberculoase.

Disectazia colului vezical în tuberculoză este similară celei din scleroza senilă sau din inflamaţiile banale, orificiul cervical stenozat şi rigid prezintă abundent infiltrat inflamator interstiţial cu limfocite şi rareori de foliculi tuberculoşi tipici. Scleroza infiltrativă disectaziantă urmează acestei faze, producînd stenozarea orificiului pînă la dimensiuni neîntîlnite în celelalte maladii ale colului.

Cistita tuberculoasă reprezintă deci, în succesiunea tuberculizării diverselor segmente ale aparatului urogenital, o etapă dintre cele mai importante. În faza acută produce suferinţă violentă, în faza cronică — complicaţii mecanice dintre cele mai grave, de tipul vezicii mici tuberculoase, disectaziei colului vezical şi ureteritei terminale, cu reflux vezicorenal.

Tuberculoza uretrei. Este mai puţin frecventă (13—15% la bărbaţi); la femeie, uretra mult mai scurtă şi cu pereţi netezi este mai rar afectată. Uretrita posterioară tuberculoasă este mai frecventă decît cea anterioară, împrumutînd simptomatologia organelor vecine. În majoritatea cazurilor uretrita tuberculoasă reprezintă o diseminare vezicală, prostatică sau veziculoseminală prin contaminarea directă cu urina sau sperma baciliferă.

Tuberculoza primitivă a uretrei în cadrul aparatului urogenital, produsă pe cale hematogenă, localizată în corpii cavernoşi sau în glandele Cowper, reprezintă o eventualitate rară. Tot cu aceeaşi raritate se semnalează şi tuberculoza primară a penisului şi uretrei, produsă în cursul circumciziei sau al cateterismului. Tuberculoza uretrei poate apărea sub trei forme anatomo-clinice: uretrită simplă, stricturi, uretrită cu periuretrită supurată — abcese şi fistule multiple, în ciur.

Uretrita simplă prezintă, la examinarea mucoasei, granulaţii miliare caracteristice, aglomerate sau omogen diseminate. Pe alocuri se pot găsi formaţiuni polipoase proeminente în lumen, iar mai frecvent mici ulceraţii, circulare sau neregulate.

Stricturile uretrale tuberculoase se localizează cu predilecţie în uretra anterioară, sînt de obicei multiple şi reprezintă consecinţa proliferării ţesutului de scleroză cu formarea de cicatrice retractile. Strictura este de obicei circulară şi poate duce progresiv la diminuarea filiformă a lumenului.

Periuretrita tuberculoasă constituie extinderea procesului tuberculos de la uretră sau glandele Cowper la ţesuturile înconjurătoare. În mod excepţional poate fi vorba de un focar tuberculos localizat pe cale hematogenă în corpii cavernoşi.

TUBERCULOZA RENALĂ ULCERO-FIBRO-CAZEOASĂ

Asocierea tuberculozei căilor excretorii cu leziuni cavitare profunde în parenchim constituie tuberculoza ulcerocazeoasă, considerată a fi printre cele mai grave forme de boală. Tendința naturală spre fibroză care invadează și limitează unele leziuni, accentuată de tratamentul cu tuberculostatice, realizează aspectul de leziuni ulcero-fibro-cazeoase. Unele regiuni fluctuente proemină, accentuînd lobulația fetală, altele, de consistență fermă, de culoare albicioasă ischemică, reprezintă infarcte sau zone cicatriceale fibroase, vindecări „cu defecte“ care retractă parenchimul. Cavernele sînt separate prin porțiuni subțiri conjunctivo-vasculare și de țesut renal — coloanele Bertin, care se păstrează în mod constant și înaintează sub forma unor pinteni spre bazinet. Spre periferie caverna poate interesa uneori întreaga corticală aferentă piramidei, menținîndu-se doar o foiță subțire, aproape transparentă, sub capsulă (fig. 16.6).

Pionefroza tuberculoasă. Transformarea rinichiului în întregime într-o pungă purulentă bacilară este stadiul ultim al tuberculozei ulcerocazeoase. Sigur că are și ea diferite grade și delimitări. Numim pionefroză polară o colecție cazeomatoasă situată la unul din polii rinichiului; numim tot pionefroză asociația de cavități în fiecare rinichi chiar dacă au dimensiuni diferite și mai păstrează între ele parenchim aparent sănătos. Privit pe secțiune, este considerat pionefrotic orice rinichi cu dilatația și transformarea cazeomatoasă a majorității calicelor și piramidelor, chiar dacă se mai conservă din parenchim (fig. 16.7).

Rinichiul mastic parțial sau total. Este o formă ulcero-cazeoasă de nefrotuberculoză în care cavitățile sînt ocupate de o masă amorfă, de culoare albicioasă, de consistență păstoasă, semănînd cu ipsosul moale sau cu chitul, de unde își trage și numele. Substanța chitoasă, asemănătoare cu conținutul chisturilor dermoide, este constituită din țesuturi necrozate, resturi de celule și fibre, leucocite distruse, grăsimi neutre, cristale de colesterol și o masivă impregnare cu săruri fosfo-calcice, ceea ce o și face vizibilă pe radiografia directă (fig. 16.8).

Considerat multă vreme inactiv din punct de vedere bacteriologic, cu valoare de autonefrectomie, Braasch demonstrează că substanța mastic păstrează în stare de latență germenii vii, cu patogenitate activă pentru animalele de experiență.

Pe de altă parte, dacă rinichiul mastic total este exclus funcțional și are calea excretorie întreruptă, cea vasculară este liberă și el păstrează un potențial infectant permanent. Din această cauză indicația de nefrectomie este categorică.

Tuberculomul renal. Localizat la unul din poli, este o leziune pseudotumorală rotundă, de tuberculoză mixtă fibrocazeoasă, de dimensiuni variabile (de la o nucă pînă la o portocală). Centrul este cazeomatos, deshidratat, impregnat cu fine pulberi de calciu, înconjurat de o capsulă fibroasă densă, fără formațiuni specifice în grosimea sa. Uneori, capsula fibroasă este pluristratificată, lamelară „în bulb de ceapă“, conținînd straturi fine de cazeum între foile fibroase. Este tuberculomul nodular conglomerat.

Patogenia și morfogeneza acestei leziuni tuberculoase particulare cu aspect de tumoare (ceea ce l-a determinat pe Carlo Pana să o numească așa), nu sînt pe deplin lămurite nici la plămîn. Se pare că la început este vorba de o cavernă plină ale cărei vase parietale se obstruează, ducînd la închistarea cazeumului și înconjurarea lui de țesut fibros reacțional. Cei mai mulți autori cred că este vorba de cazeificări succesive, concentrice, ca

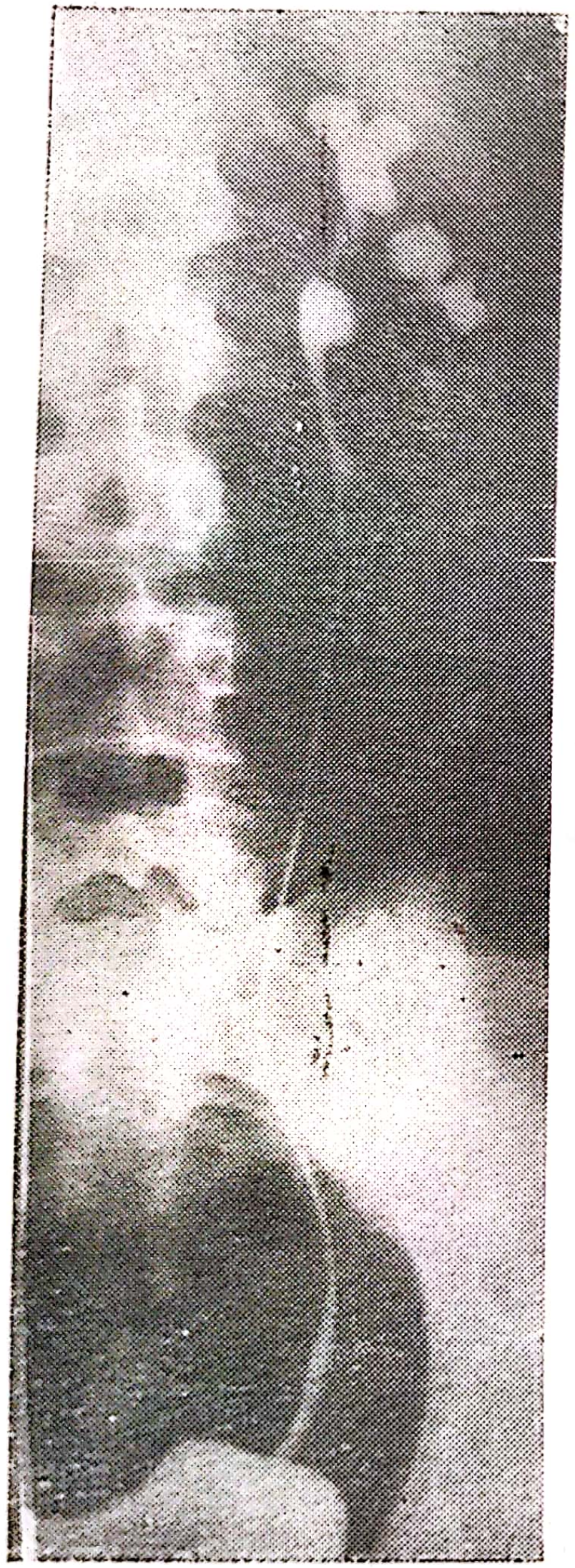

Fig. 16.6. Stenoze multiple de tijă caliceală cu dilatații supraiacente.

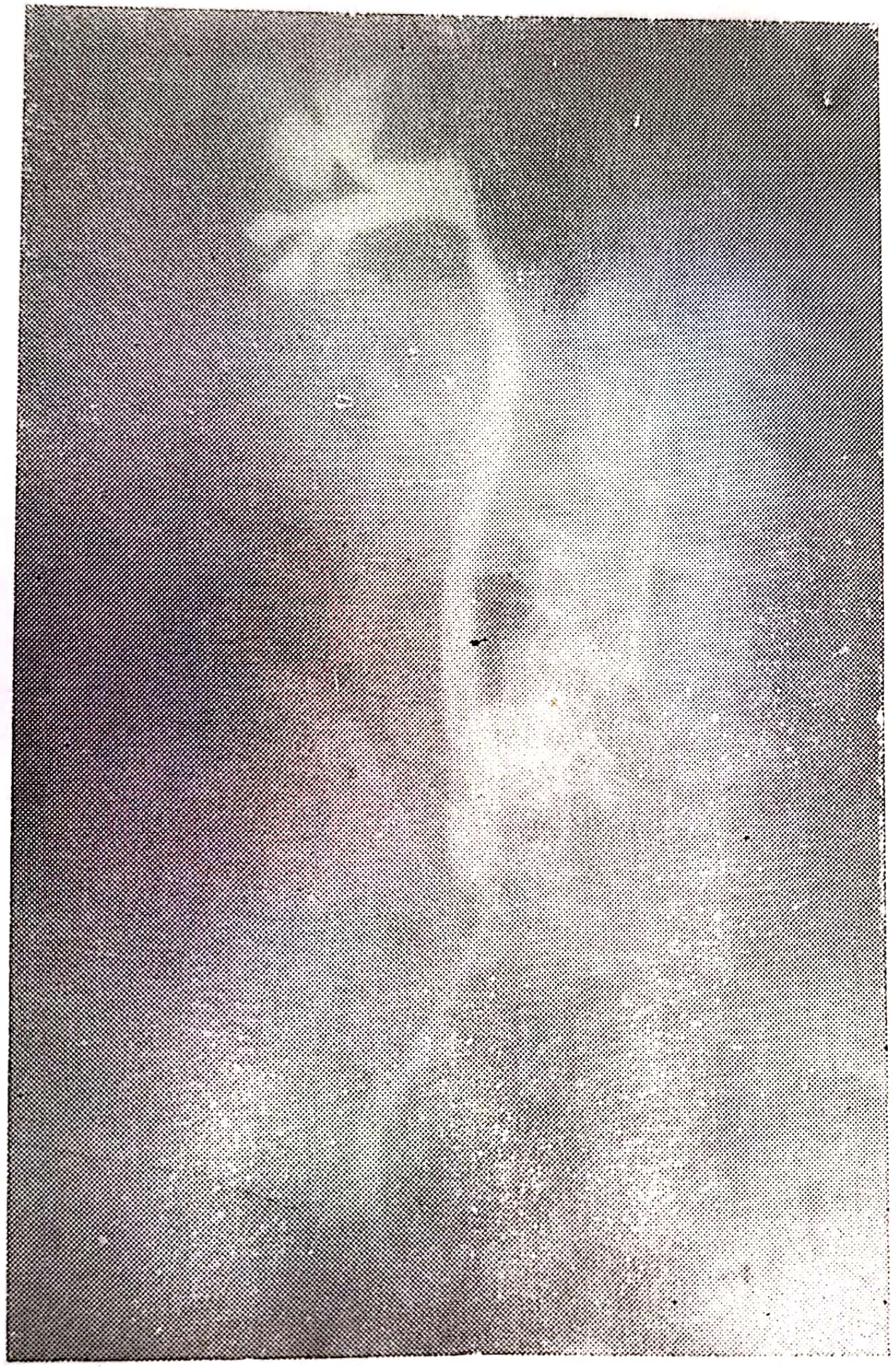

Fig. 16.7. Tuberculom și cavernă polare superioare (rinichi unic).

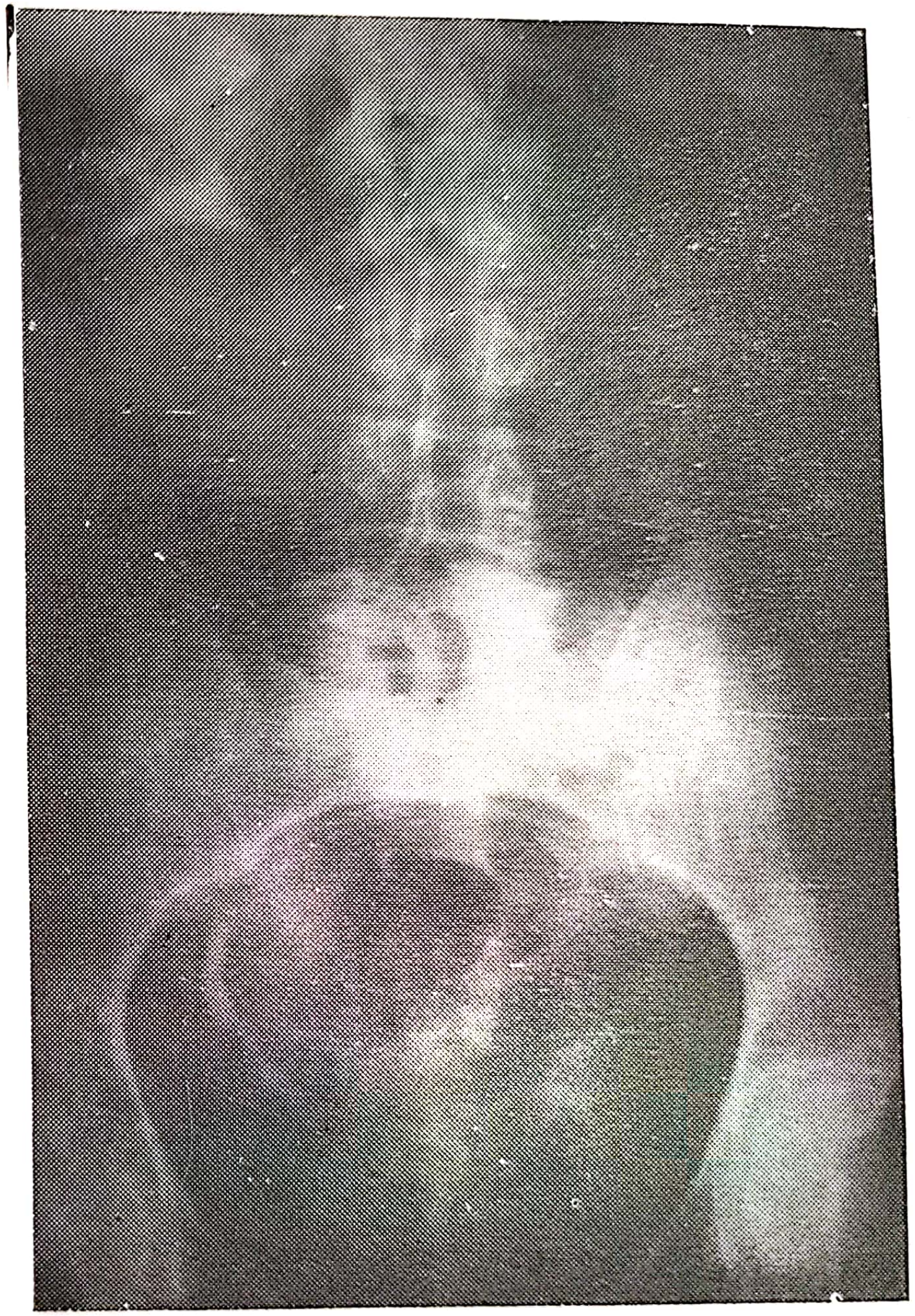

Fig. 16.8. Același caz din figura 16.7 după tratament cu tuberculostatice: permeabilizarea căii urinare.

cercurile pe suprafața de secțiune a unui copac (Fitzgerland), determinate de difuziunea germenilor prin capsulă.

Cavernele deterjate sau pseudochisturile tuberculoase. Uneori, la suprafața rinichiului tuberculos se observă o proeminență mai mult sau mai puțin voluminoasă, cu perete foarte subțire și cu conținut lichid serocitrin, cu aspect de chist. Este vorba fie de un chist renal concomitent, fie de o cavernă deterjată. Deosebirea nu se poate face decît microscopic.

Lichidul serocitrin este în principiu infectant. Leziunile în parenchimul din vecinătate sînt constituite din foliculi remaniați. Cunoscută clasic ca raritate, caverna deterjată este în prezent mult mai frecventă, ca rezultat al chimioterapiei. S-a și spus că „detersiunea este o vindecare precipitată a conținutului față de cea histologică parietală și efectul se atribuie, între tuberculostatice, hidrazidei care exercită o adevărată cazeectomie chimică“.

Scleroatrofia renală tuberculoasă. Excluzia renală tuberculoasă duce uneori la atrofia organului. Rinichiul, în astfel de cazuri, este cu greu descoperit în masa fibrogrăsoasă care umple loja renală. Micșorarea volumului său pînă la dimensiunile unei nuci, este însoțită și de alterări ale formei care, în general, cu greu poate fi recunoscută. Hilul renal este invadat de țesutul gras care strangulează bazinetul, infiltrîndu-se și în jurul calicelor. Capsula fibroasă este aderentă și face corp comun cu țesuturile din lojă. Sub capsulă, suprafața organului poate prezenta numeroase boseluri, răspunzînd unor zone cavitare pline cu substanță necrotică de tip mastic.

CLINICA TUBERCULOZEI RENALE DESCHISE ÎN CĂILE EXCRETORII

Are un tablou caracteristic clasic:

— polachiuria diurnă și nocturnă (mai ales nocturnă), imperioasă, chinuitoare, întrerupînd somnul din oră în oră sau și mai frecvent și culminînd cu falsă incontinență ;

— piuria de intensitate medie, mai degrabă urină tulbure, mată, cu luciul pierdut, cu reacție acidă, cu leucocite alterate, ratatinate, degenerate, în general sterilă pentru ceilalți germeni, fără ca această formulă să aibă valoare absolută ; sterile mai pot fi piuriile virotice, parazitare, în bolile toxice, alergice etc. ;

— durerea hipogastrică premicțională declanșată la cantități subnormale de urină, deoarece vezica este congestivă, ulcerată și intolerantă ; dureri postmicționale însoțite de usturimi și arsuri, corespunzînd contracției de evacuare a detrusorului iritat și suprasolicitat, iar în stadii mai avansate, dureri lombare surde, cu senzație de greutate permanentă, întretăiate de colici renale tipice prin obstrucția ureterului cu cazeum, coaguli, concrețiuni fosfatice ; sau colici tardive în cursul evoluției bolii, corespunzînd constituirii stenozei ureterale joase. În orice caz, durerea nu este un simptom propriu și precoce al tuberculozei renale, motiv pentru care nu se pune diagnosticul precoce într-un procent mare de cazuri ;

— hematuria, microscopică e constantă corespunzînd leziunilor active mici sau voluminoase ; hematuria macroscopică e rară și se manifestă în două momente : postmicțional, în picături, însoțind ultimele contracții de evacuare a vezicii sau chiar falsele contracții, tenesmele, și totală, de origine renală. Hematuria totală inițială „hemoptizia renală de debut“, corespunde, așa cum am menționat, ulcerației papilare. Are valoare hotărîtoare cînd coincide cu o bacilurie pozitivă ; altfel rămîne un semn de alarmă nesemnificativ, etichetat ca hematurie esențială ;

— hematuria totală — tardivă în evoluția unei tuberculoze, mai rar deoarece vasele se trombozează precoce, se datorează fie unei excavări rapide, fie prinderii de noi teritorii fie cazeificării unui proces tuberculos vascular intraparietal;

— baciluria este semnul decisiv. Ea semnează diagnosticul (Couvelaire). Descoperită precoce, în timpul puseurilor bacilurice intermitente ale fazei parenchimatoase, permite depistarea înaintea apariţiei oricărui simptom. Nedescoperită, poate face ca stabilirea diagnosticului să se tergiverseze luni şi ani de zile. Dacă în această perioadă incestă se adaugă tratamente cu tuberculostatice de indicaţie relativă, tratamente de probă, diagnosticul este decapitat. Vorbim în acest caz de o tuberculoză urinară latentă, care poate să evolueze torpid, cu germeni de virulenţă atenuată, rezistenţi sau atipici;

— leucocituria minutată, de asemenea intermitentă în stadiile precoce, are valoare pentru diagnostic dacă depăşeşte 1 000 de elemente; Chevassu şi Wolfromm iau în considerare însă cifre mai mici (100—200 de elemente), argumentînd că o urină normală nu trebuie să conţină nici un leucocit. Testul îşi păstrează o valoare deosebită în urmărirea evoluţiei bolii şi a eficacităţii tratamentului, cu singura condiţie: să nu existe infecţii supraadăugate. Acestea au însă leucociturii cu mult mai mari, de ordinul zecilor şi sutelor de mii;

— albuminuria: excluzînd capitolul nefrozelor din patologia medicală printr-un diagnostic diferenţial amănunţit, albuminuria poate constitui un semn precoce de tuberculoză renală.

TUBERCULOZA GENITALĂ A BĂRBATULUI

TUBERCULOZA PROSTATEI

Localizare hematogenă canaliculară, tuberculoza genitală a bărbatului debutează prin granulaţii periacinoase în parenchimul prostatei. Acestea conglomerează în noduli care se cazeifică, se ramolesc şi se elimină pe cale uretrală, lăsînd în locul lor caverne de diferite dimensiuni. Poate fistuliza în perineu, rect, vezică; uneori cazeificări masive pót constitui o amplă cavitate subvezicală. Se citează cazuri de grefare a procesului tuberculos pe ţesut adenomatos sau chiar neoplazic, fără să se poată preciza cronologia leziunilor.

Din punct de vedere microscopic, leziunile tuberculoase la nivelul prostatei încep cu manifestări catarale, glandulare. Concomitent se produc infiltrate celulare şi foliculi tuberculoşi intraepiteliali. Epiteliul proemină astfel în lumen şi tinde să-l obstrueze, iar cu timpul se necrozează şi cazeifică. Fibrele elastice persistă mai mult timp în ţesutul cazeificat, în jurul canalului ejaculator. Vindecarea spontană este rară, procesul avînd, dimpotrivă, tendinţa spre necroză extensivă. Pe alocuri se întîlnesc totuşi zone cicatriceale mai întinse şi procesul de scleroză poate cuprinde întreaga glandă pe care o retractă. În acest caz poate fi greu diferenţiată de prostatita banală sau neoplazică nodulară.

Totuşi, chiar în aceste cazuri în care predomină scleroza, în mijlocul proceselor de reparaţie cicatriceală persistă încă zone cazeroase incomplet sclerozate, dînd aspectul caracteristic de mozaic — zone dure care alternează cu zone fluctuente. Canalul ejaculator este aproape în mod constant interesat în aceste cazuri, producînd ejaculatorita tuberculoasă, sub forma unui nodul dur intraprostatic, ce se proiectează pe faţa posterioară a glandei, aproape de şanţul median şi astfel încît e bine perceput la tuşeul rectal.

TUBERCULOZA VEZICULEI SEMINALE

Debutează de asemenea prin catar tuberculos. Reacția proliferativă care urmează se localizează în submucoasă și interstiții, prin foliculi giganto-epitelioizi.

În această fază, tuberculoza veziculelor se aseamănă cu cea a solpingelui sau epididimului, formînd numeroși foliculi interstițiali care conflueazǎ în noduli cu tèndința de a rămîne multă vreme în stare de cruditate. După aceea se necrozează, se excavează și se ajunge la distrugerea totală a glandei, cu îngroșarea capsulei și posibilitatea apariției fistulizării și complicațiilor, ca și la prostată. Cînd canalele ejaculatorii se obstruează precoce, poate rezulta o formă hidropio-cazeoasă, gigantă, cu veziculele palpabile. Alteori țesutul cazeos se deshidratează și vezicula capătă aspect cazeomatos de tip mastic sau păstos, galben-albicios pe secțiune ca și cînd ar fi injectată cu sulf topit. Prin propagare limfatică, procesul tuberculos se poate infiltra în atmosfera conjunctivo-grăsoasă a micului bazin, producînd periveziculite și periprostatite cu abcese reci sau flegmoane ale ligamentului larg masculin și compresiunea ureterelor.

TUBERCULOZA CANALULUI DEFERENT

Inițial catarală și după aceea submucoasă, obstruează un canal inextensibil, de calibru mic. La cele două extremități, prostatică și epididimară, leziunile iau aspect nodular, iar porțiunea dintre ele se indurează, segmentar apărînd ca niște mătănii. Țesutul conjunctiv și elastic din peretele conductului formează o barieră suficient de rezistentă în calea exteriorizării procesului bacilar, așa încît funiculitele sînt mai degrabă limfangite sau chiar infecții hematogene primitive.

TUBERCULOZA EPIDIDIMULUI

Reprezintă localizarea genitală aparent cea mai frecventă și anume în regiunea cozii „globus minor“.

Epididimul tuberculos apare mărit de volum, cu noduli voluminoși și duri în regiunea cozii și a capului sau pe toată întinderea sa, realizînd epididimita în „coif de cască“. Rareori, cînd se prinde și epididimul de partea opusă, rezultă epididimita „în balanță“.

TUBERCULOZA TESTICULULUI

Testiculul, deși organ parenchimatos, nu constituie aproape niciodată prima localizare genitală a tuberculozei, ceea ce face ca afectarea sa în cursul bolii să depindă de epididim. Frecvent poate fi constatată distrugerea aproape totală a epididimului cu integritatea testiculului. Se incriminează o rezistență și imunitate de organ. Mai rar, în perioada de denutriție, surmenaj, în campanii, a fost semnalată vechea formă orhi-epididimară acută cu fistulizare precoce, descrisă de Duplay-Reclus. În aceste cazuri, țesuturile necrozate sînt eliminate în scrot sau la exterior prin fistule multiple, în orice parte a sa, spre deosebire de tuberculomul epididimar caudal care fistulizează posterior și spre deosebire de goma sifilitică ce fistulizează exclusiv anterior.

Modificările testiculului la ftizici. Organul spermatogen suferă modificări importante și în cursul ftiziei, ca și în cursul altor boli infecțioase. În formele grave, spermatogeneza este profund afectată. Epiteliul seminal degenerează și dispare progresiv. Aceste depopulări seminifere nu au totdeauna caracter generalizat, ci pot persista și insule de parenchim normal.

Tuberculoza vaginalei testiculare întovărășește de obicei leziunile testiculare și epididimare, fiind oglinda epididimului așa cum e pleura pentru plămîn. Se manifestă printr-o reacție lichidiană de intensități variate, care maschează modificările testiculului și epididimului. Deseori se găsesc granulații miliare pe fața internă a seroasei. Lichidul extras prin puncție este limpede și conține fibrină și limfocite; inoculat la cobai, adesea tuberculizează animalul. Evoluția sa cronică duce la o simfiză cu pahivaginalită, situație cînd lichidul devine steril.

TUBERCULOZA PENISULUI

Reprezintă o manifestare de excepție în cadrul tuberculozei urogenitale. Din punct de vedere al localizărilor se disting trei forme: unele interesează glandul și învelișurile superficiale, altele — profunde, hiperplastice — interesează corpii cavernoși, și ultimele sînt uretritele și periuretritele tuberculoase.

Tuberculoza glandului și a pielii reprezintă forma exogenă, în timp ce cavernita și pericavernita, uretrita și periuretrita sînt forme de tuberculoză endogenă, secundare unei localizări urogenitale.

Forma exogenă. Este o tuberculoză excepțional de rară, de primoinfecție cu șancru de inoculare și adenopatie inghinală, produsă prin plăgi de circumcizie, contaminare sexuală sau prin rufărie. Se citează și tuberculoze peniene sub formă de lupus, cu eflorescență de leziuni la suprafața glandului, care s-au transformat apoi în noduli lupici, cu destrucția progresivă a organului prin necroză specifică sau formarea de cicatrice retractile și vegetații papilare.

FORMELE CLINICE ȘI SIMPTOMATOLOGIA TUBERCULOZEI GENITALE A BĂRBATULUI

Pe fondul semnelor generale de impregnație bacilară, tuberculoza genitală profundă prostato-seminală debutează insidios, tăcut și rămîne multă vreme necunoscută. Fey și Cibert citează cazuri de tuberculoză prostato-veziculo-pelviană cu prinderea ureterelor, care ajung la anurie sau insuficiență renală cronică fără o simptomatologie premergătoare evidentă. Adeseori, cînd vezicula seminală nu se palpează, și aceasta este eventualitatea obișnuită, bolnavul este tratat de o prostatită cronică banală, tratament care nu poate decît agrava tuberculoza.

Se disting două forme clinice: una profundă, cu manifestări vezico-uretrale, și una periferică, cu manifestări perineo-rectale.

Prima se traduce prin: polakiurie, micțiuni imperioase, tenesme, usturimi, hematurie terminală, dureri suprapubiene și inghinale; sau din contră, cu disurie și retenție; cea de-a doua se manifestă cu dureri permanente în perineu, mai ales în poziție șezînd, dureri rectale, senzație de corp străin, dureri la defecație iradiate în sacru și coccis, coccidinii. La tactul rectal se constată în fazele evolutive zone fluctuente alternînd cu zone ferme, scleroase (aspect de mozaic) sau un nodul profund (de canal ejaculator), o glandă Cowper împăstată la tactul bidigital rectal și perineal, sau nimic deosebit, ceea ce face ca diagnosticul să rămînă multă vreme în suspensie.

Uretroscopia posterioară arată leziuni caracteristice în 97% din cazuri: congestie și edem catifelat al veru montanum-ului și șanțurilor paramontanale, trabecularea acestor gutiere în formele cronice, orificii ejaculatorii întredeschise cu flocoane și false membrane, cu mucoasa de formă diverticulară în „găuri de golf".

Ureterocistografia retrogradă dă imagini de caverne și cavernule în prostată, ca și deferento-veziculografia în vezicula seminală.

Se adaugă o serie de semne genitale: erecție și poluții nocturne, ejaculare precoce, coit dureros, hemospermie, hipospermie. Sterilitatea și alte semne de deficit sexual sînt stigmate comune ale tuberculozei genitale.

SPERMATOCISTITA (VEZICULITA) TUBERCULOASĂ

Înglobată în forma mixtă precedentă, are unele semne proprii : hemospermia, spermatoreea la defecație, colicile genitale cu iradieri funiculo-scrotale iar anterior inghinale și suprapubiene. Colica nefretică funcțională (Piker), prin iritarea ureterului juxtavezical, ca și colicile adevărate, cu constituire de ureterohidronefroză, prin conpresiune sau prin ureterită, aparțin de asemenea veziculitei tuberculloase. Young și Galitia citează false colici apendiculare.

ORHIEPIDIDIMITA TUBERCULOASĂ

Leziunile testiculului și epididimului alcătuiesc de asemenea o unitate clinică cu manifestări comune, dar din care se pot izola și semne proprii. Organe ușor explorabile, au lăsat impresia că sînt și primele și cele mai frecvent afectate, în special epididimul. O orhiepididimită acută se întîlnește la copii în formele de tuberculoză miliară generalizate urmate adesea de meningită.

O formă acută se întîlnește și la adultul subalimentat, surmenat, debutînd cu hipertermie, dureri violente, tumefierea rapidă a testiculului, epididimului și scrotului, precedată sau însoțită de revărsat în vaginală. Este vechea formă de tuberculoză galopantă descrisă de Duplay, care poate evolua spre resorbția lichidului, sau către aderența sa cu tegumentele scrotale și fistulizare precoce. Există și o formă clinică de testicul mare, pierdut în țesuturile inflamate, care pune probleme de diagnostic diferențial cu o tumoare.

În general, formele izolate, limitate, cronice, aparțin epididimului. Ele se manifestă printr-un nodul (caudal cel mai adesea) dur sau pe cale de ramolire, cu canalul deferent adiacent îngroșat sau moniliform. La tactul rectal se poate percepe un nodul prostatic de aceeași parte, mai rar o veziculă seminală sau deferentul pelvin. Afecțiunea apare insidios, în urma unui traumatism „revelator“, dar nu declanșator“ și evoluează spre scleroză cu potențial de reactivare.

TUBERCULOZA UROGENITALĂ LA FEMEIE

T.U.G. la femeie poate că își are locul cel mai potrivit în tratatele de ginecologie, dar interferențele de patogenie, clinică, explorare și evoluție îndreptățesc consemnarea ei alături de T.U.G. a bărbatului și desigur de cea renală. Este evident că în lungul lanț al tuberculozelor secundare, localizările urogenitale și cea renală alcătuiesc o unitate de manifestări tardive, similare și adesea interdependente.

Cele mai importante analogii le au desigur cu tuberculoza genitală masculină : aceeași însămînțare hematogenă secundară cu o fază parenchimatoasă în endomiometru de unde difuzează pe conducte, cu manifestarea clinică cea mai evidentă, salpingita tuberculoasă (echivalența epididimitei) și dependența în proporții relativ egale cu cea renală.

Filiația și coexistența cu tuberculoza renală au fost în ultimele decenii reconsiderate ; o serie de autori, bazîndu-se pe date statistice mari — clinice și necroptice —, ca și pe un alt mod de a înțelege procesul de îmbolnăvire tuberculoasă a organismului, au arătat că frecvența tuberculozei genitale și urinare la femeie este cu mult mai mare decît se considera clasic.

Strauss și May (1961) afirmă chiar că „tuberculoza renală este la fel în formele sale clinice la bărbat și la femeie. Modul cum evoluează tuberculoza genitală și urinară la bărbat și la femeie prezintă paralelisme fundamentale, care ar reieși de altfel și din corespondența ontogenetică a rinichilor și căilor excretorii urogenitale. Cu alte cuvinte, se susține o predispoziție comună la îmbolnăvire a acestor organe nu numai la bărbat, ci și la femeie. Aceiași autori, la 59 de cazuri de tuberculoză genitală la femeie constată 47 de localizări renale, ajungînd la concluzia că „tuberculoza anexială confirmată se însoțește în 90% cu tuberculoza urinară“.

CLINICA T.U.G. LA FEMEIE

Simptomatologia tuberculoasă la bărbat, ca și la femeie, este mai puțin zgomotoasă clinic; de aceea s-a spus că tuberculoza genitală evoluează „în umbra celei urinare“, cu atît mai mult la femeie, la care localizarea genitală este frecvent latentă, paucisimptomatică și paucilezională.

Prezența unei tuberculoze genitale evolutive care a precedat, însoțit sau urmat o tuberculoză urinară, poate fi dovedită prin:

— *semne de certitudine*: a) examenul histologic: biopsii de endometru; biopsii de piese operatorii; b) examenul bacteriologic (însămînțări pe medii de culturi sau inoculări la cobai, din sîngele menstrual, secreții din colul uterin, lichid din puncțiile efectuate în hidrosalpinx; c) laparatomia exploratoare;

— *simptome indirecte* sau „evocatoare“: a) *clinice* și b) *radiologice*. Printre *semnele clinice* trebuie reținute datele anamnestice: prezența de leziuni pulmonare, renale, pleurale sau peritoneale; tulburările de ciclu catamenial, începînd cu instalarea precoce a menopauzei, dismenoree, amenoree, menometroragii la femei fără trecut obstetrical sau ginecologic, sterilitatea primară sau secundară instalată la o femeie cu antecedente bacilare în special renale, pot fi considerate caracteristice pentru T.U.G. feminină. Tulburările de gestație ca: avorturi spontane, sarcini extrauterine, nașteri premature, sînt considerate de asemenea semne evocatoare principale.

Semnele radiologice. Examinarea radiologică a pus în evidență o serie de semne mai mult sau mai puțin cunoscute ale tuberculozei genitale. Radiografia directă a bazinului arată uneori: calcifieri pelvine anormale, dovada unor procese bacilare calcifiate (ganglionare sau anexiale), piosalpinx, ovar mastic, uter calcifiat. Histerosalpingografia arată frecvent modificări caracteristice și evocatoare ale unei tuberculoze evolutive sau sechelare.

— La nivelul canalului cervical: fistule cervicale, diverticuli care fac neomogenă imaginea canalului cervical în „miez de pîine“ sau „fagure de albine“.

— La nivelul uterului: cavitate uterină mică, cilindrică sau conică, situată ca un apendice deasupra cavității cervicale normale (uter în trunchi de con), uter cu traiecte fistuloase și caverne, uter cu margini dantelate, în perie; sinechii uterine de diverse grade, de la obstrucția totală a cavității pînă la aspect în deget de mănușă, în treflă sau falsă malformație congenitală, obstrucția coarnelor uterine.

— La nivelul trompelor: absența totală sau parțială a injectării trompelor; trompe ce se termină în: „măciucă“ sau în „mătură“; transformarea chistică a cavității trompelor cu apariția hidro- și piosalpinxurilor, uneori voluminoase; trompe permeabile, dar cu unele modificări patologice caracteristice sau evocatoare; trompe subțiri, cu pereți rigizi; trompe moniliforme, cu calibrul neregulat, în șirag de mărgele sau cu calibrul regulat, ca niște țevi, cu dispariția pliurilor mucoase. Proba Cotte este negativă în peste 60% din cazuri.

Laparotomia exploratorie sau de necesitate arată leziuni congestive, seroase cu revărsate lichidiene în cavitatea peritoneală sau supurative, hidro- și piosalpinx, tuberculoame salpingiene și ovariene sau simple leziuni scleroase, sechele ale unei tuberculoze genitale vindecate.

Din cele expuse subliniem că termenul utilizat pentru localizarea urinară și genitală a tuberculozei trebuie să fie același, de T.U.G., atît pentru bărbat cît și pentru femeie, pentru că este vorba de însămînțări hematogene concomitente în faza de bacilemie, dar care pot evolua concomitent sau succesiv, la intervale de ani și zeci de ani.

TUBERCULOZA UROGENITALĂ LA COPIL

Boală a adultului tînăr, este rară sub 11 ani și excepțională sub 5. Explicația este desigur patogenică : determinare secundară tardivă, urmează complexului primar din prima copilărie și diseminărilor precoce (seroase, ganglionare, osteoarticulare).

Deși stadiile diseminărilor la copii se pensează și uneori se interferează, în principiu este nevoie totuși de cîțiva ani pentru a se manifesta fiecare în parte.

Cu excepția acestei evoluții mai precipitate, tuberculoza urinară la copil (cea genitală fiind extrem de rară) nu are nimic deosebit față de cea a adultului. Unii autori găsesc chiar de prisos expunerea ei aparte. Totuși, se pot evidenția caracteristici anatomopatologice, clinice și radiologice.

Formele anatomopatologice sînt de obicei destructive, ulcerocazeoase și manifestă precoce tendința de excludere, cu rinichi nefuncțional la urografie. Excluderea se produce prin fenomene de autoapărare fibrocolagenă, mai promptă la copii, sau depuneri calcare sub formă de inele opace în pereții cavernelor, granule calcare cu aspect de nefrocalcinoză, mastic sau litiază. Afecțiunea se grefează, mai frecvent decît la adult, pe rinichi cu anomalii, rinichi în potcoavă și în special rinichi dublu (Moulonguet, 1963).

Simptomatologia este mai ștearsă decît la adult și trecătoare din cauza excluderii precoce a leziunilor. Uneori este mascată de o altă diseminare secundară, cu care se interferează, în special ganglio-osteoarticulară.

În perioada floridă, mai ales cînd evoluează separat, tot cistita atrage atenția. Polakiuria este intensă, diurnă pînă la incontinență, nocturnă manifestată cu enurezis. Piuria și durerea hipogastrică postmicțională sînt constante în perioada acută. Tabloul clinic general, cel puțin la debut, este zgomotos, cu stare septică, febră, alterarea stării generale și uneori fără simptomatologie urinară. În aceste condiții, explorarea de laborator (cercetarea bacilului Koch în urină) și radiografică (urografie) se impun la orice copil contact de tuberculoză, cu semne de impregnație bacilară, manifestări secundare în antecedente sau în evoluție, perioade febrile, cu sau fără simptomatologie urinară evidentă.

TUBERCULOZA UROGENITALĂ LA BĂTRÎNI

Marchează în prezent o ascensiune din cauza deplasărilor vîrfurilor de morbiditate și mortalitate, ca și în formele pulmonare, către vîrstele înaintate. Fenomenul se explică prin : cronicizarea și hipercronicizarea date de antibiotice, creșterea mediei de viață, depistarea mai corectă, reinfecțiile endogene pe timp mai îndelungat.

Tratamentul este mai dificil, date fiind reactivitatea organismului și starea imunobiologică mai slabe, tarele viscerale mai frecvente, ceea ce creează o patologie de însumație mai greu de redresat. Rezultatele tratamentului medical nu depășesc 50% vindecări stabile și indicațiile chirurgicale se extind față de tineri sau adulți, dacă starea generală și bilanțul visceral și umoral o permit.

DIAGNOSTICUL TUBERCULOZEI UROGENITALE

Cuprinde explorarea clinică, radiologică și bacteriologică, verificată, cînd e posibil, prin examene histopatologice.

EXPLORAREA CLINICĂ

Atît în faza parenchimatoasă, cît și în cea deschisă în căile excretorii, urmărește simptomele și semnele clinice expuse anterior, dar trebuie menționat că formele clinice actuale ale T.U.G. s-au modificat simțitor. Întîlnim mult mai frecvent decît în trecut forme latente care evoluează spre pionefroză, fără acuitatea simptomelor de altădată, forme oligosimptomatice, torpide, mascate de alte maladii. Este greu de dat o explicație în întregime valabilă simplificării tabloului clinic al T.U.G. actuale, dar se poate atribui acest fenomen, pe de o parte, modificării biologiei germenului și pe de alta, modificării reactivității organismului.

T.U.G. maladie mascată (camuflată)

T.U.G. poate fi ascunsă sub o pielocistită colibacilară recidivantă, trenantă, rebelă la tratamentele curente, mascată de o colică renală litiazică sau nelitiazică. O litiază urinară poate coincide real, în proporție de 3—5% cu o tuberculoză, după cum o colică renală nelitiazică poate camufla constituirea unei stenoze ureterale joase cu crize de uretero-hidronefroză intermitentă. Hematuria dintr-un rinichi polichistic, un rinichi în potcoavă sau orice anomalie, ca și dintr-un traumatism — pretextat sau adevărat — pot de asemenea masca o tuberculoză; se citează unele cazuri de tumoare malignă, nefroepiteliom, coincizînd cu tuberculoza și dominînd simptomatologia.

Din toate aceste situații reiese greutatea diagnosticării clinice a T.U.G. și în special a diagnosticului precoce.

Din cele expuse asupra diagnosticului clinic și în special asupra diagnosticului precoce, se poate constata că el nu poate constitui o preocupare numai a serviciilor de urologie, unde bolnavii se adresează de cele mai multe ori în faze tardive, ci al oricăror servicii de tuberculoză pulmonară și extrapulmonară, al dispensarelor antituberculoase, al serviciilor de ginecologie și chiar de medicină internă și generală. Un diagnostic precoce de T.U.G. nu poate fi obținut decît gîndindu-l și urmărindu-l activ, dacă nu în proporție de masă, ca în tuberculoza pulmonară, cel puțin în legătură cu celelalte localizări tuberculoase. Gîndit și orientat clinic, diagnosticul tuberculozei urogenitale trebuie consolidat bacteriologic, radiologic și verificat adesea histopatologic.

EXPLORAREA BACTERIOLOGICĂ

Examenul microscopic. Punerea în evidență a bacilului tuberculozei prin examen microscopic se bazează pe particularitățile de structură a peretelui bacterian. Bogăția în lipide și așezarea spațială a complexelor lipido-proteice determină greutatea schimbului de substanțe între corpul bacterian și mediu. Așa se explică nepătrunderea coloranților de anilină în corpul bacilar, favorizată numai de încălzire și de folosirea substanțelor tensioactive. Așa se explică, de asemenea, rezistența la decolorarea cu acizi și alcali, ca și fixarea selectivă a substanţelor colorante fluorescente. Se fundamentează astfel atît acido-alcoolo-rezistenţa bacilului tuberculozei, cît şi afinitatea lui la substanţe fluorescente, proprietăţi care stau la baza examenului microscopic. În T.U.G. se foloseşte de obicei examenul microscopic efectuat după concentrarea şi spălarea produsului pentru omogenizare, urmată de concentrare (se foloseşte hidratul de sodiu), urmat de centrifugare sau flotaţie.

În privinţa coloranţilor, tehnica clasică Ziehl-Neelsen este încă cea mai valoroasă, deşi i se cunosc astăzi din ce în ce mai bine limitele, grevate de schimbări aduse în biologia şi structura bacilului tuberculozei de tratamentul cu tuberculostatice.

Încercările de a folosi substanţe tensio-active ca Tween-80, au permis efectuarea coloraţiei la rece, dar nu s-au obţinut rezultate superioare coloraţiei clasice.

Microscopia fluorescentă recomandată de Hagemann se bazează pe proprietatea bacilului tuberculos de a fixa coloranţii fluorescenţi. Prin posibilitatea de examinare a unui cîmp microscopic mai mare, metoda permite examinarea mai rapidă a frotiurilor. Coloraţia se efectuează cu ajutorul a doi flurocromi, euramina şi rodamina, iar examenul frotiului, efectuat într-o cameră întunecoasă, permite să se pună în evidenţă bacilii tuberculoşi care apar luminoşi, coloraţi în galben-portocaliu, pe un fond întunecat, cu nuanţe verzui.

Examenul microscopic permite diagnosticul bacteriologic rapid, fapt deosebit de important pentru instituirea precoce a tratamentului. Aceasta justifică importanţa mai mare ce se dă acestui examen, în comparaţie cu cultura şi inocularea.

În T.U.G., şi în special în cazul controlului urinei, rezultatele examenului microscopic pot fi uneori eronate din cauza existenţei a micobacteriilor saprofite în urină. Între acestea, mai ales *Mycobacterium smegmatis* contaminează urina, fiind un saprofit al căilor urinare, genitale la bărbat şi la femeie, acidorezistent şi alcoolosensibil.

Între atitudinea lui Dufour, de a acorda o mare importanţă examenului microscopic, şi aceea a lui Gow, care nu-i acordă nici una, se desemnează ca justă poziţia intermediară, de utilizare a acestui examen alături de însămînţare şi inoculare. Se impune cunoaşterea cît mai exactă a posibilităţii şi limitelor sale, ca şi a erorilor care se pot produce.

Ljungreen îi precizează astfel valoarea în T.U.G.: „Examenul microscopic e un mijloc de a indica direcţia diagnosticului şi nu de a-l confirma. Prezenţa bacililor acido-alcoolo-rezistenţi nu indică sigur prezenţa bacililor tuberculozei şi examenul microscopic negativ nu exclude prezenţa lor în produs".

Însămînţarea pe medii de cultură s-a impus din ce în ce mai mult, din cauza sensibilităţii ei mari, nevoii unor tehnici mai eficiente.

Potrivit datelor teoretice, se obţine o însămînţare pozitivă dacă în produs există 10—90 bacili/ml. La bolnavii noi de tuberculoză, însămînţarea permite diagnosticul bacteriologic la 44,9% din cazurile cu baciloscopia negativă. Bogdănescu a obţinut 16% rezultate pozitive prin însămînţarea unor urini la care examenul microscopic era negativ.

Multiplicarea lentă a micobacteriilor *in vitro*, exigenţa lor nutritivă mare, sensibilitatea lor la acţiunea unor factori inhibitori, bactericizi sau bacteriostatici, prezenţi în produsele patologice sau în mediile de cultură, incompleta cunoaştere a noii biologii şi a metabolismului acestor germeni, sînt factori care micşorează sensibilitatea metodei. Cunoştinţele în acest domeniu, deşi mai bogate în ultima vreme, sînt încă insuficiente pentru a putea rezolva problemele pe care le ridică încă tehnicile de însămînţare, foarte numeroase, dar nici una pe deplin satisfăcătoare.

Mediul Löwenstein-Jensen, cel mai bun dintre mediile folosite în prezent, demonstrează totuşi incompleta cunoaştere a factorilor de dezvoltare a micobacteriilor patogene şi a exigenţelor lor nutritive. Încercările de ameliorare a acestui mediu prin adăugarea de acizi aminaţi, oligoelemente, extracte de organe, a dus la îmbunătăţirea rezultatelor însămînţărilor.

Totuşi, bacililor „quiescenţi" vizibili dar „necultivabili", din ce în ce mai frecvenţi sub chimioterapie, ca şi izolarea unor bacili numai pe mediile solide sau numai pe cele lichide, cum sînt mediul Youmans cu ser de bou, Sula, cu ascită, Duros cu Tween 80 etc., arată că sîntem departe de a cunoaşte condiţiile ideale pentru izolarea in vitro a bacilului tuberculozei.

Deşi pentru însămînţarea urinei, a spermei şi a sîngelui catamenial, s-au utilizat diferite tehnici de însămînţare, mai ales microculturi pe lamă, cu scopul de a obţine mai repede rezultatele, este unanim, astăzi, acordul asupra valorii mari a însămînţării pe mediul Löwenstein-Jensen, asociat cu medii lichide.

Inocularea la cobai în vederea diagnosticării T.U.G. a fost demonstrată prin producerea tuberculozei experimentale la acest animal cu 1 pînă la 10 bacili, ca şi prin frecvenţa mare a rezultatelor pozitive în cazul inoculării produselor patologice.

În cazul cînd într-un produs se găsesc bacili ai tuberculozei patogeni, inocularea determină la cobai leziunea locală, hipertrofia ganglionară şi leziuni diseminate în splină, plămîn, ficat, precum şi alergie cutanată, care apare la aproximativ 40 de zile de la inocularea animalului. Atenuarea patogenităţii bacililor poate determina, mai ales în cazul unor produse paucibacilare diluate, numai discrete leziuni tuberculoase, ce apar tardiv (după 3—6 luni), alteori evidenţiabile, numai prin examenul anatomopatologic microscopic al organelor.

În cazul bacililor hidrazido-rezistenţi, atenuarea virulenţei pentru cobai se caracterizează prin regresiunea leziunilor după 30—40 de zile de la inoculare. Alergia cutanată este şi ea regresivă în acest caz, ea dispărînd însă lent şi mai tardiv, încît după 3—4 luni de supravieţuire se pot observa animale cu I.D.R. pozitivă şi fără leziuni în organe.

Prezenţa tuberculostaticelor în urină, determină rezultatele negative ale inoculării. S-au obţinut ameliorări ale rezultatelor incoculării la cobai, efectuate în mod obişnuit pe cale subcutanată, prin folosirea inoculării intraganglionare, intratesticulare, intravenoase sau intrarahidiene. De asemenea, au dat rezultate bune inoculările produselor simultan cu Candida albicans, dextran, siliciu, ca şi iradierea cu raze X sau U.V. a animalelor după inoculare, precum şi administrarea unor diete carenţate.

Testarea chimiorezistenţei bacilului Koch. Testarea sensibilităţii la tuberculostatice are mare importanţă pentru clinica şi epidemiologia tuberculozei. Astăzi este de neconceput terapia tuberculozei, la bolnavii noi sau cronici, fără cunoaşterea chimiorezistenţei bacililor eliminaţi, atît la începerea, cît şi în cursul chimioterapiei. Cunoaşterea frecvenţei chimiorezistenţei primare şi a incidenţei şi prevalenţei chimiorezistenţei secundare sînt folosiţi ca indicatori în stabilirea situaţiei epidemiologice a tuberculozei într-un teritoriu.

La noi în ţară, criteriile de rezistenţă au fost fixate pe baza indicaţiilor din literatura de specialitate şi a unor lucrări experimentale, efectuate în Institutul Clinic de Ftiziologie din Bucureşti (Algeorge, Bogdănescu).

Apariţia chimiorezistenţei în T.U.G., una din cauzele insuccesului chimioterapiei este determinată de următoarele condiţii : tratament început tardiv, la bolnavi cu leziuni fibrocavitare cronicizate persistent bacilifere, tratament incomplet, intermitent, întrerupt precoce.

Pînă astăzi, puține date precizează frecvența chimiorezistenței primare în T.U.G., în general, cea secundară fiind mai frecventă. Pe statistica prezentată de Gow, din 700 de bolnavi de tuberculoză renală tratați cu tuberculostatice, chimiorezistența secundară a apărut la 7 dintre ei.

Pe un total de 119 cazuri de tuberculoză renală, cu însămînțări pozitive, Bogdănescu și Racoviță au pus în evidență chimiorezistența la tuberculostatice la 24 (20%) de cazuri.

Corelația între persistența culturilor pozitive în cursul chimioterapiei și apariția chimiorezistenței nu s-a putut stabili după datele existente pînă în prezent. Astfel, Gow, urmărind bacteriologic 550 de bolnavi sub chimioterapie, a putut stabili că la 9 bolnavi culturile au rămas pozitive după 6 luni de tratament.

Existența unei tuberculoze pulmonare anterioare, tratate cu tuberculostatice, ridică întrebarea dacă apariția chimiorezistenței în leziunea urogenitală se datorește unei infectări cu germeni rezistenți, proveniți din focarul pulmonar (deci o chimiorezistență primară) sau este vorba de apariția unei chimiorezistențe secundare, apărută în focarul renal. Problema are nu numai importanță patogenică, ci și terapeutică, deoarece se cunoaște astăzi semnificația diferită din punct de vedere a chimiorezistenței primare față de cea secundară (mult mai gravă). Ea scoate încă o dată în evidență necesitatea de a determina la aceiași bolnavi, prin tehnici cantitative, chimiosensibilitatea tuturor tulpinilor izolate din urină și de a corela cu rezultatele obținute la tulpinile izolate din focarele pulmonare.

De altfel primo-infecțiile cu germeni rezistenți, la copii pun problema rezistențelor primare în toate tuberculozele secundare.

Diferențierea bacililor tuberculozei tipici de micobacteriile atipice și saprofite. Se utilizează în acest scop următoarele teste și determinări de caractere:

— caracterele microscopice ale germenilor, pe frotiurile efectuate din colonii (primocultură);

— testul Niacinei (Konno) este pozitiv la tipul uman și negativ la tipul bovin, aviar și la toate celelalte micobacterii (cu foarte rare excepții). Testul Niacinei direct (după Runyon) cu bromură de cianogen, utilizat în laboratoarele Institutului Clinic de Ftiziologie pentru studiile epidemiologice de indentificare a tipurilor de micobacterii pe anumite teritorii a dat rezultate foarte bune.

Identificarea completă a tipurilor de micobacterii se poate face într-un laborator specializat. Se utilizează în acest scop, teste metabolice, teste de patogenitate, diagnosticul serologic efectuat mai ales prin dublă precipitare în gel și tipajul fagic.

Valoarea diagnosticului bacteriologic al tuberculozei genitale, la bărbat și femeie. Ljungreen a arătat că în majoritatea cazurilor de tuberculoză genitală la bărbat, pot fi puși în evidență bacilii tuberculozei în produsele patologice.

Astfel, din 57 de cazuri de tuberculoză genitală fără tuberculoză renală evidentă, în 52 de cazuri (91,3%) examenul bacteriologic al urinei a fost pozitiv. Utilizînd examenul bacteriologic al spermei și urinei, Obrant a pus diagnosticul etiologic în 17 din 20 de cazuri cu tuberculoză genitală masculină (85%).

Diagnosticul bacteriologic în tuberculoza genitală la femeie este mai dificil. Deși Marsalek a putut stabili că în toate cazurile de tuberculoză endometrială se elimină bacili tuberculoși în secrețiile cervicale, diagnosticul etiologic nu se face ușor, deoarece nici una din metodele folosite (examinarea histopatologică a biopsiei de endometru, examenul bacteriologic prin însămînțare și inoculare a produsului bioptic, al sîngelui catamenial sau al secreției cervicale) nu permite, decît rar, diagnosticul pozitiv al tuberculozei genitale la femeie. Cauzele acestui fapt constau în raritatea bacililor în endometria bacilară, ca și în extinderea mai redusă a leziunilor. Astfel se explică de ce asocierea mai multor metode de examen și a recoltărilor repetate este foarte importantă pentru a mări posibilitățile de diagnostic.

În ceea ce privește valoarea examenului bacteriologic în funcție de produs (chiuretaj bioptic, sînge catamenial, secreție cervicală) sau de metoda de examen (frotiu, însămînțare, inoculare), părerile diferă și e bine să fie folosite toate metodele.

Alte examene de laborator utilizate pentru diagnosticul T.U.G. ; fără a avea valoarea și specificitatea examenului bacteriologic, determinările cantitative și în dinamică ale leucocituriei, hematuriei, albuminuriei, ca și unele teste serologice s-au dovedit a avea o însemnătate complementară pentru orientarea diagnosticului de T.U.G. mai ales renală, ca și pentru aprecierea evoluției sub chimioterapie și a vindecării sau agravării leziunilor.

Leucocituria este un semn urinar frecvent, întotdeauna prezent, după Wehrheim, în stadiul ulcero-cazeos și fibrocavitar al tuberculozei renale. În stadiul parenchimatos lipsește, urina fiind clară, iar eliminarea leucocitelor — de cele mai multe ori intermitentă, facultativă ca și micobacteria.

Hematuria este un simptom inițial frecvent (49%). Valorile obișnuite întîlnite nefiind însă mult superioare limitei de 1 000 hematii/minut ; hematuria macroscopică este mai rară.

Albuminuria are semnificație mai redusă, ea întîlnindu-se rar în faza parenchimatoasă și destul de rar în tuberculoza renală distructivă.

Testele de diagnostic serologic sînt din ce în ce mai indicate astăzi, mai puțin pentru precizarea diagnosticului, cît pentru urmărirea eficienței chimioterapiei și pentru precizarea vindecării și a activității unei leziuni restante după chimioterapie.

Reacția de hemaglutinare Middlebrok-Dubos și varianta ei hemolitică au fost dintre cele mai utilizate teste de diagnostic serologic în T.U.G.

Reacția de precipitare prin tehnica difuziunii în gel, mult cercetată în tuberculoza pulmonară, a fost aplicată de Lind în T.U.G. care a pus astfel în evidență precipitinele în 17,3% din 168 de cazuri de T.U.G.

Testul de kaolino-aglutinare, pus la punct de Takagashi constă într-un test de hemaglutinare pasivă, sensibilizarea fiind realizată cu un antigen tuberculino-fosfatic lipidic purificat, iar hematiile fiind înlocuite cu o suspensie standardizată de caolin.

Depistarea precoce a T.U.G. Concepția actuală asupra patogeniei T.U.G. impune depistarea ei precoce, în stadiul parenchimatos, în primul rînd prin controlul sistematic al urinei și al secrețiilor genitale prin însămînțare, secundar inoculare, accesoriu frotiu direct.

Diagnosticul T.U.G. după începerea chimioterapiei specifice pentru o altă localizare a tuberculozei este dificil. Ca un efect al chimioterapiei, s-a observat scăderea incidenței leziunilor renale.

Depistarea precoce a T.U.G. se face în serviciile urologice și ginecologice, la bolnavii cu infecții renale cronice prostato-epididimare, anexite și endometrite. Un procent însemnat de cazuri se depistează la femei cu sterilitate primară și secundară, mai ales cu tuberculoză în antecedente.

Criteriile de urmărire a evoluției sub chimioterapie și de vindecare a T.U.G. Pentru urmărirea evoluției procesului tuberculos urogenital sub chimioterapie și pentru afirmarea stabilizării, se folosesc în prezent drept criterii : dispariția bacilului tuberculozei din urină, a piuriei, leucocituriei, albuminuriei, precum și evoluția curbei anticorpilor serici. Urmărite sistematic, în dinamică, în decursul chimioterapiei și după terminarea ei acestea constituie criterii tot așa de importante ca și urmărirea clinică și radiologică. Negativarea urinei, alături de diminuarea sau dispariția piuriei și albuminuriei, se produc de obicei în primele 1—3 luni ale tratamentului cu tuberculostatice și constituie semne de eficiență a tratamentului instituit. După 6 luni de tratament, negativarea s-a obținut în 98% din cazuri în statistica lui Gow.

Pentru a se putea vorbi de „o vindecare" bacteriologică este nevoie de 3 sau 5 însămînțări negative în următoarele 3—4 luni. Baciloscopia cunstant pozitivă sau repozitivarea ei sub chimioterapie, sînt indiciile unei terapii ineficiente și cu mare probabilitate ale apariției chimiorezistenței bacilului tuberculozei.

Controlul vindecării leziunii tuberculoase urogenitale este indicat să se efectueze după 2 luni de la întreruperea tratamentului. Frecvența baciluriei tardive este mai mare în primul an de la întrerupera terapiei (4,4%), scade la 2% în al doilea an și la 0,4% în anii următori. Trebuie interpretată cu prudență fiindcă poate reprezenta și o eliminare tranzitorie de bacili neviabili sau chiar morți din leziunile tuberculoase vindecate.

Examenul bacteriologic singur nu poate fi însă un criteriu unic, deoarece prezența baciluriei nu este întotdeuna incompatibilă cu stabilizarea, iar lipsa ei poate coexista cu leziuni evolutive (bacili prezenți care nu se multiplică, leziuni renale excluse).

Controlul sistematic al leucocitelor și, mai ales, al leucocituriei minutate este socotit un criteriu foarte important de urmărire a vindecării. Ea scade și dispare mai lent decît baciluria, după cum poate coexista cu leziuni tuberculoase vindecate, determinată fiind de inflamații nespecifice sau cicatriceale.

După Wehrheim, numai absența bacilului Koch timp de 5 ani, cu sediment normal sau staționar și cu aspect urografic și cistoscopic constant, permit să se afirme cu certitudine stabilizarea procesului bacilar.

Se acordă în prezent o importanță din ce în ce mai mare urmăririi în dinamică, prin teste diferite (hemaglutinare, hemoliză, difuziune în gel, caolino-aglutinare) a titrului anticorpilor serici, sub terapia cu tuberculostatice. Stabilirea unei curbe descendente a anticorpilor serici, cu revenire la normal a titrului lor, sînt socotite semne ale unei evoluții favorabile spre o leziune tuberculoasă inactivă, vindecată.

Vindecarea bacteriologică trebuie să corespundă celei clinice, celei radiologice (chiar cu „defecte") și celei histologice (cu transformarea granulomului tuberculos într-unul nespecific).

EXPLORAREA RADIOLOGICĂ

Ocupă un rol important în diagnosticul pozitiv și uneori chiar de certitudine al T.U.G.; începînd cu radiografia directă și sfîrșind cu ultimele explorări: echografie și radiotomografie computerizată.

Radiografia directă arată modificări ale scheletului, umbrele renale cu modificări de formă, contur și volum, imagini radioopace pe aria aparatului urogenital care constituie semne orientative sau pozitive caracteristice (caverne calcifiate, ganglioni calcifiați, rinichi mastic).

Modificările de volum, formă și contur sînt estompate adeseori și în tuberculoza renală sau marcate prin aerocolie, conținut colic solid, ca și prin perinefrită sclero-lipomatoasă.

Calculul care mulează cavități deformate, ca sechele de tuberculoză caliceală, sugerează de asemenea leziunea bacilară care trebuie confruntată cu urografia, examenele bacteriologice și histologice.

Rinichiul mastic (substanța fosfocalcică, amalgamată cu depozite de colesterol, detritusuri, necroză de cazeificare și hidratare) modifică întreaga arie a rinichiului sau o parte dacă este polar (mastic parțial). Se poate însoți pe radiografie de calcifieri ale ureterului, fie prin conținutul scurs din rinichi, fie prin depuneri calcare în peretele conductului. Tot pe radiografia directă se pot observa calcifieri în organele și conductele genitale : deferent, epididim, salpinge, prostată și chiar uter sau ovar mastic.

Semne funcționale. Urografia pune în evidență modul de secreție a substanței de contrast la nivelul parenchimului și de excreție la nivelul căilor urinare de la calice pînă la meatul uretral.

Urografia este un test funcțional fidel. Funcția renală se evaluează după momentul apariției substanței opace în arborele pielic și după intensitatea opacifierii calicelor și bazinetului.

Primul clișeu, „funcțional", arată dacă secreția este prezentă la ambii rinichi și dacă este echivalentă. Pentru a aprecia mai exact momentul opacifierii, Ravasini a recomandat radiografii din minut în minut, începînd de la sfîrșitul injecției (testul Ravasini). Metoda este fină și poate da relații mai exacte asupra funcției secretorii. Compararea excreției poartă numele de „testul V. Lichtenberg". El trebuie interpretat cu discernămînt. Într-adevăr, cavitățile în stază apar mai intens opacifiate, decît cele normale, ceea ce dă o imagine mai frumoasă decît normal („image trop belle").

Rinichiul tuberculos poate prezenta unul din următoarele trei aspecte funcționale :

— secreția este prezentă și opacifierea intensă ;

— secreția este prezentă dar întîrziată și opacifierea slabă ;

— secreția este absentă.

Deficitul funcțional poate fi uni- sau bilateral.

S-a afirmat că tuberculoza renală atinge precoce funcția secretorie. Dacă afirmația este valabilă pentru teritoriul lezat, global însă funcția este păstrată.

Secreția slabă unilaterală indică leziuni mai extinse, în genere depășind o treime din parenchimul renal. Opacifierea apare mai tardiv și intensitatea imaginii este mai slabă față de rinichiul sănătos, realizînd o inechivalență de secreție.

Secreția slabă bilateral este expresia unor leziuni difuze de distrucție, scleroză și atrofie. Corolarul umoral coincide cu o azotemie moderată. În azotemiile care depășesc 1 g%, secreția substanței de contrast nu se decelează pe urografia standard, dar este posibilă în urografia prin perfuzie.

Lipsa de secreție unilaterală, „rinichiul mut urografic", se întîlnește adesea în tuberculoza renală și indică leziuni distructive foarte avansate, adică o pionefroză, sau poate fi expresia unei scleroatrofii a prenchimului, ca o consecință a unei stenoze ureterale cu hidronefroză secundară.

Pentru a preciza caracterul leziunilor vom recurge la pielografie sau mai bine la ureteropielografie, dacă starea vezicii și a ureterului permit cateterismul (fig. 16.9).

Lipsa bilaterală a secreției este expresia unor leziuni renale grave, cu azotemie peste 1 g și creatininemie peste 3—5 mg%.

Opacifierea tardivă a vezicii pe cistografia de secreție (sau urografică) este și ea un semn important de deficit global și totodată un criteriu de verificare a aspectului căilor superioare, cu atît mai însemnat cu cît o excreție precipitată a substanței de contrast poate simula o secreție deficitară.

Tulburările de excreție. Cauzele care duc la alterarea funcției excretorii sînt dinamice și mecanice. Tulburările dinamice pure sînt determinate de acțiunea toxinei bacilare asupra miofibrei, care reacționează prin hipotonie și hipodinamie, cu dilatație și stază.

Dilatația caliceală, „caliectazia", de natură toxică, este considerată un semn precoce al tuberculozei. Ea poate apărea pe urogramă mai înainte ca leziunile anatomice să fie decelabile. Caliectazia semnificativă este izolată, interesînd un calice secundar sau un grup de calice secundare. Calicele dilatat ia aspectul de „petală de floare“ sau de „amforă“.

Hipotonia și distensia mecanică au drept cauză o stenoză, care poate avea sediul pe un calice secundar, pe un calice principal, pe bazinet, pe joncțiunea pieloureterală, pe ureterul lombar sau pe ureterul terminal. La nivelul arborelui pielic stenozele pot fi multiple, interesînd mai multe calice, eventual asociate cu o stenoză de bazinet. La acestea se poate adăuga și o stenoză a ureterului inferior.

Fig. 16.9. Rinichi scleroatrofic tuberculos.

Semnele radiologice incipiente în T.U.G. În realitate semnele radiologice în T.U.G. nu pot fi precoce. Leziunile morfologice trebuie să aibă oarecare dimensiuni pentru a fi expresive. Primul dintre ele este ulcerația papilară, „rozătura de molie“, situată la inserția calicelui pe papilă, adică în sinusul papilo-caliceal.

Tuberculoza deschisă. În formele evoluate de tuberculoză urinară leziunile ulcerative (ulcerații, caverne) se asociază cu leziuni cicatriceale fibroase, realizînd formele ulcero-fibro-cazeoase.

Formele în care predomină leziunile distructive ulcero-cazeoase debutează cu ulcerația, se extind prin cavernă și sfîrșesc prin pionefroză; cele predominant fibroase produc stenoză: de calice, de bazinet, retracție segmentară, stenoze ureterale, pericistită retractilă.

Caverna se prezintă ca o cavitate neregulată, estompată, în comunicare cu un calice. Ea reprezintă extinderea în suprafață — către calice — și adîncirea — către parenchim — a ulcerației caliceale inițiale, lărgind un calice (sînt de fapt pseudocaverne caliceale).

Cavernele pot fi unice sau multiple. Stadiul cel mai avansat al leziunilor ulcerative este transformarea unei părți sau a întregului parenchim într-o cavitate purulentă anfractuoasă — pionefroza bacilară.

Excluzia caliceală se produce prin obstrucția tijei unui calice principal sau secundar.

Urografia „respirată“ este de asemenea un aspect banal în tuberculoza renală. Calicele și uneori și bazinetul au contururi estompate.

Aspectul neregulat și estompat al contururilor este expresia ulcerațiilor.

Conținutul neomogen al calicelor inferioare este dat de conținutul cazeos. Stenoza, după Hickel, este semnul radiologic morfologic principal al tuberculozei deschise. Ea corespunde anatomic fenomenelor de fibroză, scleroză cu retracție și sclerolipomatoză. Poate fi situată pe unul sau mai multe calice secundare, pe calicele principale, pe bazinet, pe ureter. Consecința stenozei este dilatația supraiacentă. Cînd stenoza este incompletă, provoacă hiperpresiune și stază ; cînd este completă, cavitățile situate deasupra stenozei sînt „excluse".

Spinul rezidual este imaginea dată obișnuit de stenoza completă a unui calice principal sau secundar, caracteristică tuberculozei renale caliceale.

Aspecte tipice de stenoză cu dilatație în amonte sau excluderea calicelui cu fenomene de spin rezidual observă și în cazurile următoare, care se încadrează într-o formă aparte de tuberculoză.

Tuberculoza polară superioară debutează prin leziuni ulcerative. Imaginea clasică, în „floare de margaretă" se întîlnește frecvent cînd la procesul de distrucție se asociază o stenoză incompletă de calice. O stenoză completă realizează calicele în spicul sau spin.

Arteriografia renală. Arteriografia renală prin aortografie sau prin cateterism al arterei renale (arteriografia selectivă) este metoda care poate aduce informații suplimentare în explorarea tuberculozei renale, și anume : cunoașterea amănunțită a anatomiei vaselor și aprecierea mai detaliată a extinderii leziunilor în parenchim, evaluarea mai amănunțită decît o poate da urografia sau pielografia. Asemenea amănunte devin necesare în cazurile în care se pune indicația unei nefrectomii parțiale pentru leziuni localizate, mai ales în cazul unui rinichi unic chirurgical.

Arteriograma arată dislocarea vaselor în jurul unui focar inflamator, zone avasculare sau cu vascularizație rarefiată, contururi neregulate ale vaselor sau întreruperi abrupte prin tromboză și endarterită, cu formarea de infarcte.

Nefrograma ar fi faza cea mai importantă, pentru că evidențiază mai exact zonele „mute", sub aspectul clarității pe fondul opac al nefrogramei. Dar, după cum subliniază Olsson, din cauza tulburărilor de irigație în jurul focarelor tuberculoase, nefrograma este în genere „pesimistă", după cum urografia este „optimistă". Leziunile mici, pe de altă parte, pot fi mascate de opacitatea parenchimului sănătos înconjurător.

Aspectele patologice ale ureterului. Modificările funcționale. La explorarea radiologică a ureterului, în afara oricărei leziuni anatomice proprii, ureterul poate apărea dilatat, alungit și sinuos.

În majoritatea cazurilor, dilatația este expresia unei hipotonii de adaptare, a ureterului. Obstacolul poate fi o scleroză vezicală, cu strangularea segmentului intramural a ureterului, sau mai poate fi o veziculită, prostatită, un abces osi- sau gangliofluent. Mai rar segmentul intramural poate fi strangulat prin hipertrofia musculaturii vezicale („vezică de luptă"), ca o reacție față de un obstacol subvezical : scleroză de col, stricturi uretrale.

Dilatația ureterului mai poate fi provocată de un reflux prin orificiul ureteral, în permanență deschis, ca o consecință a leziunilor vezicale (ulcerație, scleroză, retracție) care împiedică închiderea orificiului.

Dilatația mecanică a ureterului, limitată inițial la segmentul inferior, cîștigă în înălțime și sfîrșește prin uretero-hidronefroză cu o umplere selectivă a calicelor, care sînt dilatate și rotunjite în bulă.

Uneori, mai ales cînd secreția renală este slabă sau absentă, este necesar să se recurgă la ureteropielografie (UPR) pentru a evalua gradul de distensie, atrofia parenchimului și natura obstacolului. Imaginile obținute prin mulajul căilor excretorii arată evident leziunile ureterului, întins, rigid ca o coardă, cu stenoze și dilatații etajate distant, crenelat, în serpentină etc.

Leziunile vezicale urmează același curs ca și leziunile căilor superioare de excreţie. În stadiul de leziuni limitate la mucoasă, vezica poate avea aspect normal sau poate fi hipertonă, rotunjită, ca trasă cu compasul sau crispată.

Cînd stratul muscular este interesat, vezica este deformată prin scleroză şi retracţie. Procesul de scleroză vezicală şi sclerolipomatoză perivezicală poate fi localizat sau generalizat. În primul caz vezica este asimetrică, retractată, în al doilea — micşorată în totalitate.

Semnul Feudenberg indică retracţia hemivezicii înspre rinichiul bolnav; semnul Constantinescu arată buna distensie a vezicii de partea sănătoasă; semnul Musiani — formarea unui pinten sau clopot ascuţit prin tracţiunea exercitată de un ureter tuberculos, retractat către leziune.

Leziunile tuberculoase subvezicale cervicale, prostatice sau uretrale, împiedică buna evacuare a vezicii. Vezica reacţionează prin hipertrofia musculaturii. Peretele ei apare îngroşat pe urogramă şi vizibil, cu dublu contur, cu formarea de celule şi coloane. Vezica are contururi dinţate şi, deseori, este înconjurată de diverticuli. Este aspectul denumit „vezică de luptă", crispată.

Leziuni uretrale şi prostato-veziculare. *Uretrita tuberculoasă.* La nivelul uretrei prostatice se formează caverne prostatice unice sau multiple, de dimensiuni mici (microcaverne), de mărimea unei alune, nuci uscate, sau întreaga lojă se poate transforma într-o mare cavitate în formă de „inimă de carte de joc". Prin beanţa canalelor ejaculatoare se poate produce un reflux ureteroseminal caracteristic pentru tuberculoza uretroprostatică. Caverna prostatică poate fistuliza în rect, în perineu sau chiar la rădăcina coapsei.

În afară de leziuni distructive cu formarea de caverne prostatice, stricturile uretrale pot fi unice sau multiple, etajate, ocupînd uneori întreaga uretră şi fiind separate unele de altele prin segmente dilatate. Alteori întreaga uretră este transformată într-un tub rigid, cu lumenul micşorat, cu contururi dinţate, amintind de ureterita netuberculoasă difuză.

Leziunile căilor seminale. Între semnele caracteristice de veziculită (după Staehler) se numără micile imagini lacunare, rotunde sau ovalare, de dimensiuni variind de la cele ale unui bob de mei pînă la cele ale unui bob de mazăre, care reprezintă tuberculi şi focare cazeoase.

Alt semn este neregularitatea de contur a veziculei, comparat de autor cu o frunză mîncată de omizi. Cînd focarele cazeoase sînt mai mari, aspectul poate fi comparat cu volutele unui capitel. Ampula şi deferentul prezintă imagini lacunare în formă de boabe de linte. Uneori au aspectul de perie de eprubetă, iar în cazurile avansate de imagine în şirag de perle.

Caracteristice pentru tuberculoză sînt şi abcesele reci pe traiectul canalului deferent. Couvelaire a descris o imagine în „Y", formată de deferent, vezicula retractată şi canalul ejaculator, de obicei cu un nodul la acest nivel reprezentînd ejaculaterita.

Explorarea cu izotopi, echografică şi tomodensimetria computerizată sînt metode complementare şi cu indicaţie relativă în T.U.G.

Scintigrafia, cu rolul său de parenchimogramă, este utilă pentru a concretiza „zonele reci" din parenchim, în completarea unei urografii sau ureteropielografii, examene care se adresează cu precădere arborelui excretor. Cînd nefrograma este prea accentuată, semnifică întîrziere de secreţie şi stază în nefroni. În rinichiul „mut urografic" sau mai corect zis „exclus funcţional" nu se obţine imagine scintigrafică, ceea ce înseamnă că scintigrafia este o explorare mai puţin sensibilă decît urografia, chiar îmbogăţită.

Nefrograma cu izotopi prin diagrama caracteristică, poate indica mai precis neechivalența de funcție a celor doi rinichi, precum și topografia deficitului : vascular, parenchimatos sau excretor.

Tomodensimetria poate indica zonele chistice, vidate (caverne deterjate), colecțiile supurate (cavernele pline), tuberculoamele (formele pseudotumorale), pionefroza, colecțiile perinefretice, adenopatiile ganglionare, cu multă finețe și precizie, după densitatea țesutului radiografiat în secțiuni integrat și reconstituit matematic prin computer.

TRATAMENTUL TUBERCULOZEI UROGENITALE

Tratamentul tuberculozei urogenitale se fundamentează etiopatogenic și se efectuează medical și chirurgical. Ca în orice capitol de patologie, și în T.U.G. tratamentul reprezintă sinteza și totodată terenul pe care se verifică teoriile etiopatogenice, diagnostice și formacologice. Din acest punct de vedere, tratamentul în tuberculoză a cîștigat pe toate laturile dar de obicei se suprasolicită cel farmacologic, după descoperirea și acțiunea tuberculostaticelor. În tuberculoză, boală bine verificată patogenic (experimental și clinic), fiecare principiu patogenic este ca o teoremă cu un corolar terapeutic aparte.

Primul principiu afirmă că tuberculoza urogenitală este totdeauna secundară. Chiar dacă explorările biologice și radiologice nu pun în evidență urmele focarului primar sau determinările sale precoce (noduli apicali Simon, semnele minime Hedwal-Malmros) pleurale, peritoneale, ganglionare, ele totuși există. În virtutea acestui principiu, bolnavul cu tuberculoză urogenitală, chiar în eventualitatea unei operații cu pretenții de radicalitate (nefrectomie, epididimectomie, salpingectomie), se consideră tuberculos potențial și înaintea, și în timpul, și după operație.

Concluzia practică ce se degajă din acest principiu este tratamentul medical aplicat prelungit pre-, intra- și în special postoperator. Trebuie făcută o mențiune specială pentru formele distructive avansate, în care decizia operatorie este indubitabilă, avînd indicație absolută (formă cazeoasă difuză, pionefroză, rinichi mic sclerotrofic) ; în aceste cazuri tratamentul medical preoperator se reduce la 9—10 zile. Practica arată rezultate bune în ceea ce privește lipsa complicațiilor bacilare, cum ar fi generalizări, granulii, meningite, tuberculizări de plagă, empieme ureterale etc.

La Conferința Națională de urologie ce a avut loc în 1982, s-a specificat atitudinea chirurgicală în condițiile acestor tipuri de leziuni : nefroureterectomia totală în caz de leziuni asociate de cale urinară și de parenchim sau nefrectomia simplă în caz de leziuni parenchimatoase simple cu cale excretorie indemnă. O indicație specială impune nefrectomia parțială în formele închistate, localizate, limitate la un pol (pionefroză polară tuberculom, cavernă izolată, deterjată), cu cale urinară liberă. Locul operațiilor conservatoare este de luat în considerare, deși pe statistici mari frecvența lor este destul de mică (0,5—3%).

În cazul leziunilor stenozante ureterale se consideră oportun modelajul cu sonda ureterală sub protecția unui tuberculostatic instilabil.

Intraoperator este recomandabilă aplicarea locală de tuberculostatice, în speță streptomicina 1—2 g sau HIN 6% 300—600 mg în loja renală, după nefrectomie, în vaginală, după epididimectomie, intraperitoneal după salpingectomie, ovarectomie.

Operațiile plastice ale căilor excretorii (reimplantări uretero-vezicale directe, antireflux sau cu lambou vezical, ureteroileoplastii, pieloplastii, au indicații din ce în ce mai mari; ele necesită însă aplicarea unui tratament medical preoperator intens, îndelungat.

Al doilea principiu patogenic se referă la calea de infectare a rinichiului. Ea este în majoritatea cazurilor hematogenă și, în consecință, afecțiunea este bilaterală chiar dacă evoluția ei în cei doi rinichi poate să fie, și de regulă este, asimetrică, în sensul că unul din rinichi se vindecă iar celălalt evoluează spre distrucție prin fenomene autoimune.

Concluzia practică ce se degajă din acest principiu este aceea că tratamentul medical trebuie să prevaleze asupra celui chirurgical.

Nefrectomia la prima vedere apare irațională chiar dacă indicația ei este categorică. Actul operator trebuie să fie încadrat de un tratament medical corespunzător. Azi nu mai poate fi concepută o nefrectomie precoce (Albarran) fără amorsarea unui tratament tuberculostatic și nici una întîrziată (Fey, Dossantos) fără un tratament de consolidare. Termenii de precoce „întîrziat“ și „oportun“ își păstrează deci valabilitatea, susținuți de chimio- și antibioterapia corespunzătoare.

Unii autori (J. K. Lattimer, Olla Obrant) consideră că tratamentul medical de 2 pînă la 5 ani, duce, în peste 95% din cazuri, la vindecarea funcțională și de cele mai multe ori și anatomică a T.U.G. o altă tendință mai veche, recent susținută de Gow, folosește scheme scurte de tratament medical (4, 6 și 9 luni), urmate de tratament chirurgical, acolo unde e cazul.

Cel de-al treilea principiu patogenic arată că localizarea inițială în aparatul urogenital este renală. Celelalte segmente ale aparatului urogenital se infectează de la această leziune-pivot pe cale hematogenă, limfatică sau canaliculară.

Cu alte cuvinte, nu există leziune primitivă a ureterului, a vezicii urinare și, cu cea mai mare probabilitate, nici genitală masculină și chiar feminină. Chiar dacă, în conformitate cu teoriile moderne, nu se admite de regulă existența tuberculozei genitale de origine renală, faptul că i se recunoaște o fază parenchimatoasă prostato-veziculară cu difuzarea pe conducte îi atrage aceleași sancțiuni terapeutice.

Practica scoate din acest principiu concluzia că trebuie depuse toate eforturile pentru depistarea tuberculozei renale sau genitale în faza parenchimatoasă, cînd leziunile sînt perfect curabile medicamentos. La aceasta ajută mult faptul că, pînă în prezent, în tuberculoza urogenitală se întîlnesc rar rezistențe primare la tuberculostaticele majore iar cele de rezervă sînt toate active.

Tot practica arată că diagnosticul de tuberculoză în faza parenchimatoasă se pune, din contra, foarte rar; de aceea întîlnim frecvent forme anatomoclinice avansate, cu leziuni închistate, cu leziuni distructive parenchimatoase, cu leziuni stenozante ale căilor excretorii.

Cel de-al patrulea principiu se referă la tuberculoza genitală atît la bărbat cît și la femeie. Fără a intra în controversele care au fost deja amintite, faptul că ambele sînt manifestări secundare tardive, ca și tuberculoza renală, faptul că apar pe organe cu topografie și origine embriologică relativ comună, impun recomandări comune: deci, tratament precoce, predominant medical, urmărit bacteriologic și biologic; evitarea, pe cît posibil, a operațiilor multilante, nefrectomia, anexectomia, orhiepididimectomia.

La Conferința Națională de Urologie de la Arad s-a specificat că tuberculoza genitală masculină trebuie să aibă același regim de tratament ca și tuberculoza renală. Nu există semn clinic patognomonic, iar tratamentul se bazează pe diagnosticul anatomopatologic al piesei operatorii (epididim, de exemplu), pe punerea în evidență a bacilului Koch din secreția prostatică, din produsul patologic recoltat în formele clinice fistulizate, pe biopsia din fistulele scrotale tuberculoase ; nu se aplică încă punerea în evidență a bacilului Koch în spermă (devine totuși o necesitate). În formele clinice cu vaginalită, examenul lichidului conținut în vaginală poate da indicii orientative (limfocite etc.).

O clasificare mai veche ierarhizează tuberculostaticele după teste precise de eficiență în felul următor (tabelul 16.I) :

Tabelul 16.I

Mijloace de evaluare a eficacității tuberculostaticelor

Medicamentul	Teste de eficiență *în vitro*	Teste de eficiență *în vivo*	Alte proprietăți farmacodinamice inactivare și toxicitate
Izoniazida	++++	++++	+++
Streptomicina	++	+++	++
Etioniamida	++	+++	++
Kanamicina	++	++	+
Fenazina (derivați)	++	+	–
Tiocarbanidina	+++	+	–
Tiosemicarbazona	++	+	+
Viomicina	+	+	+
Tetraciclina	+	(+)	+
Cicloserina	+	(+)	+
Streptovaricina	++++	(+)	–
Pirazinamida	(+)	(+)	+
P.A.S.	+++	(+)	+

Anastasatu propunea ierarhizarea clinică a tuberculostaticelor după cum urmează :

I. Tuberculostatice de categoria I sau cu eficacitate ridicată: HIN (izoniazida), respectiv Ftivazida, streptomicina, etionamida (Amidazina, Nizotinul).

II. Tuberculostatice de categoria a doua sau cu eficacitate mijlocie : P.A.S., Cicloserina (Tebemicina), Kanamicina (Rezisomicina), Pirazinamida.

III. Tuberculostatice de categoria a treia, cu eficacitate redusă : Z.B. indice I (tiosemicarbazonele), Viomicina (Floridocin), Teramicina, Streptovaricina, Neomicina, tetraciclina, alte tuberculostatice.

La acestea s-a adăugat o a patra categorie de antibiotice mai noi, ca de exemplu : Rifampicina (Rifadinul, Sinerdolul) de categoria I (majore), Izoxilul, Morfozinamida, Etambutolul.

După 1977 majoritatea autorilor au luat în studiu următoarele tuberculostatice :

1) *Izoniazida* (H.I.N.) care este folosită de peste 20 de ani. A fost și rămîne unul dintre cele mai eficace droguri bacteriostatice și bactericide. Este relativ netoxică și se administrează în doză de 10 mg/kgcorp/zi. Reacțiile adverse sînt reprezentate de polinevrite și afectare hepatică.

2) *Rifampicina* (Rifadin, Sinerdol), în doza uzuală de 450—600 mg pe zi, este cel mai nou drog antituberculos și totodată cel mai eficace.

Reacțiile adverse descrise mai frecvent în literatură sînt hepatotoxicitatea, sindromul pseudoviral și insuficiența renală acută la reluarea tratamentului.

3) *Etambutolul* este folosit pe scară largă fiind considerat unul din principalele trei droguri indicate, în asociație cu celelalte două amintite anterior. Poate fi folosit timp îndelungat, în doze între 800 mg și 1 200 mg/zi avînd reacții adverse : tulburări de vedere, creșterea acidului uric sanguin, tulburări digestive și intoleranță.

4) *Pirazinamida* — folosită în locul Etambutolului de Gow, se pare că are o acțiune înaltă de sterilizare a leziunilor tuberculoase în doza de 1 000 mg/zi. Are efect maxim numai asociată cu hidrazida și Rifampicina, mai ales în faza inițială, de 3—5 luni. Folosit timp îndelungat, devine toxic ; efectele adverse constau din : tulburări gastrointestinale, creșterea acidului uric sanguin cu accese de gută, disurie.

Streptomicina, primul tuberculostatic folosit (1944), are reputația de a fi fost foarte activ. În tratatele moderne este scos practic de pe lista drogurilor antituberculoase, atît pentru rezistența pe care au dobîndit-o germenii la acest drog, cît și pentru că favorizează stenoza căilor excretorii. La Conferința Națională de la Arad s-a hotărît să fie scoasă din tratamentul medical îndelungat al T.U.G.

Unii autori o mai acceptă doar pre- și imediat postoperator, în cure scurte, datorită faptului că este un drog ușor de procurat, activă pe perioade scurte, ușor de administrat injectabil. Doza zilnică este de 1—2 g. Efectele adverse sînt reprezentate de ototoxicitate (atingere cu precădere a nervului vestibular iar dihidrostreptomicina, a nervului acustic).

SCHEME DE TRATAMENT MEDICAMENTOS

Există nenumărate scheme terapeutice în T.U.G. în perioada inițială sau de atac, în cea de întreținere, de consolidare sau în reșute sau recidive (perioada care în curele scurte actuale își pierde semnificația).

Tratamentul medical corect al T.U.G. ar trebui condus conform sensibilității decelată la antibiogramă, diagnosticul nemaifiind admis decît pe prezența bacilului Koch în culturi.

Desigur o serie de cazuri de tuberculoză renală sugerează clinic și radiologic diagnosticul respectiv. Trebuie insistat pentru un diagnostic bacteriologic cert, dar cele mai mari dificultăți de diagnostic pentru luarea deciziei terapeutice le dau tuberculozele în aparență primitive. Nu există nici o posibilitate sigură de a diferenția o epididimită nespecifică de una bacilară, în afară de examenul citobacteriologic al lichidului din vaginală sau examenul histologic după epididimectomie. Altădată se spunea că epididimita cu debut brusc este nespecifică iar cea cu debut insidios, bacilară. Azi acest indiciu nu mai este valabil, întrucît există epididimite bacilare cu debut acut. Rămîne în discuție puncția-biopsie epididimară, care, în tratatele moderne este proscrisă, fiind înlocuită cu epididimectomia.

Înainte de a trece la schema adoptată și folosită după Conferința Națională de Urologie de la Arad vom expune cele două tendințe în indicația de tratament medical actual.

J. G. Gow aplică scheme scurte de tratament cu triplă medicație. Astfel, în funcție de formă clinică, între 1970 și 1974 s-au aplicat următoarele asocieri:

— formă clinică ușoară: Rifampicină 450 mg/zi, Izoniazidă 300 mg/zi, Etambutol 800 mg/zi. Acest tratament a fost aplicat timp de numai trei luni;

— formă clinică medie: Rifampicină 450 mg/zi, Izoniazidă 300 mg/zi, Etambutol 800 mg/zi. Acest tratament este aplicat timp de trei luni, în regim 7/7, apoi se continuă încă trei luni în același regim numai cu Rifampicină și Izoniazidă;

— formă clinică severă: Rifampicină 450 mg/zi, Izoniazidă 300 mg/zi, Etambutol 800 mg/zi. Acest tratament se indică timp de trei luni, cu regim 7/7 apoi, după reevaluare — încă trei luni cu aceleași doze și același regim, cu Rifampicină și Izoniazidă, iar după o nouă reevaluare, încă trei luni, de preferat tot în regim 7/7, deși 25% dintre bolnavi au avut regim 2/7.

După 1977, în Anglia se folosesc (după J.G. Gow) următoarele două scheme terapeutice „scurte": 1) Pirazinamidă 1g/zi, 2) izoniazidă 300 mg/zi, 3) Rifampicină 450 mg/zi. Această terapie se administrează timp de două luni zilnic apoi în regim 3/7 încă două luni, cu aceleași doze de Rifampicină și Izoniazidă.

Un regim alternativ pentru formele severe este: 1) Pirazinamidă 1 g/zi, 2) Izoniazidă 300 mg/zi, 3) Rifampicină 450 mg/zi. Această terapie se indică două luni, apoi păstrîndu-se regimul 7/7 încă 4 luni, cu aceleași doze de Rifampicină și Izoniazidă.

În privința corticoterapiei, se consideră că în faza inițială de tratament nu este recomandabilă, cu excepția formelor foarte extensive, cu leziuni renale ureterale și vezicale de tip stenotic (Prednison 15—20 mg/zi).

Edwards și colab. (1974) au constatat că Rifampicina reduce efectul steroizilor prin creșterea catabolismului cortisolului, astfel că la acei bolnavi ce primesc Rifampicină este necesară o doză crescută de corticosteroizi.

Contrar acestei orientări, în S.U.A. J. K. Lattimer și M. Wechxler conchid că o terapie corectă trebuie să dureze cel puțin doi ani, apelînd tot la tripla terapie : 1) Izoniazida în doză de 300 mg/zi (asociată cu piridoxină 100 mg/zi), 2) Etambutol în doză de 1 200 mg/zi, 3) Rifampicina 600 mg/zi. Streptomicina nu mai este folosită în majoritatea centrelor medicale iar celelalte tuberculostatice ca : Cicloserina, Viomicina, Kanamicina etc., sînt întrebuințate foarte puțin și sporadic.

Se subliniază de asemenea ideea că uneori tratamentul medical trebuie indicat pe perioade îndelungate, de 3—5 ani. (Pe baza studiilor pieselor de anatomie patologică care conțineau chiar după 1—2 ani de tratament susținut, corect, încă focare închistate cu germeni viabili, pe care nici chiar această terapie modernă nu a ajuns să le sterilizeze complet).

Pe baza experienței clinice adaptate la cazuistica țării noastre, s-a dezbătut la Arad (1982) problema uniformizării și schematizării tratamentului medical în T.U.G. Astfel, s-a propus următoarea schemă terapeutică :

1. Hidrazidă 10 mg/kgcorp/zi, intravenos, pe perioada spitalizării (în medie de 30 de zile) și apoi oral, pe perioada ambulatorie. 2) Rifampicina 600 mg/zi, fără întrerupere și fără reintroducere (se recomandă aprecierea funcției renale și detectarea anticorpilor antirifampicină), 3) Etambutol în doză de 25 mg/kgcorp/zi. Durata acestei prime etape depinde de evoluția cazului, în medie este de 3 luni.

Dacă la controlul efectuat evoluția este bună, se recomandă continuarea aceleiași scheme încă trei luni.

La Conferință s-a recomandat de asemenea folosirea regimului 3/7. Dacă s-a obținut stabilizarea după această perioadă, se trece la : 1) Hidrazidă în doză de 10 mg/kgcorp, 2) Rifampicină 600 mg/zi în regim 3/7, timp de încă 3—6 luni (deci în total tratamentul durează 9 luni, maximum un an).

Dacă după primele 6 luni nu s-a obținut stabilizare (evoluție clinică nefavorabilă, bacilurie, progresiunea leziunilor renale la explorările radiologice), se va căuta cauza :

— insensibilitatea la drogurile folosite ;

— incorectitudinea bolnavului ;

— existența unei leziuni obstructive ureterale (s-a stabilit că modelarea ureterală cu sondă-tutore are indicații în acest tip de leziune, sub protecția unui tuberculostatic).

În principiu, se va recurge la procedee urologice sau chiruricale în aceste situații.

Pentru pregătirea preoperatorie rapidă (de exemplu, în formele distructive avansate, cum ar fi pionefrozele tuberculoase) se indică folosirea hidrazidei injectabile ; această perioadă variază între 7 și 30 de zile, majoritatea autorilor preferînd, pe baza experienței clinice pozitive, o scurtă pregătire preoperatorie.

Tratamentul va fi modificat sau prelungit pînă la 18—24 de luni în funcție de particularitățile cazului.

Criteriile de urmărire vor fi : examenul clinic, V.S.H., leucociturie, testul Addis-Hamburger sau Stansfeeld-Webb, baciluria, funcția renală, urografia intravenoasă, B.K. în culturi.

Pentru tuberculoza epididimară, în lipsa unui diagnostic clinic de certitudine, examenul histologic este definitoriu. Se indică acoperirea pre- și postoperatorie cu Kanamicină în formele clinice acute și subacute, iar dacă se confirmă tuberculoza, se indică aceeași schemă terapeutică amintită anterior, timp de 6 luni, apoi evaluarea rezultatelor. În funcție de caz, se va continua tratamentul încă 3 luni.

TRATAMENTUL FORMELOR REZISTENTE

Prognosticul rezistenței primare este favorabil, deoarece se referă în general, la monorezistențe. Se rezolvă prin înlocuirea antibioticului, prin mărirea dozelor. Polirezistența este mai severă, impune repetarea antibiogramei, combinații medicamentoase variate, grăbește exereza.

Rezultatele tratamentului

Apreciate prin criterii clinice, radiologice, bioumorale, ca și printr-o serie de probe funcționale pot fi împărțite în șase categorii :

Categoria I : cuprinde tuberculoza renală parenchimatoasă și eroziunile papilo-caliceale. Ele beneficiază în proporție de 100% de tratament medical, cu reintegrare anatomică și funcțională.

Categoria a II-a : este dată de leziunile caliceale propriu-zise, de obicei polare : calice incomplet opacifiate, estompate, excluse ori, din contra dilatate „în măciucă", „în bulă", dezorientate în „petale de floare", însă cu integritatea tijei și a celorlalte conducte excretorii. Aceste forme duc la cicatrizarea cu excluderea parțială sau totală a calicelor de ordinul al doilea, cu excluderea întregii eflorescențe caliceale, cu spină reziduală pe extremitatea tijei, constituindu-se excluzii polare, tuberculoame, pionefroze polare.

Aceste forme deși lasă o îndoială asupra vindecării, permit totuși ca organul să rămînă cu funcție secretorie și excretorie satisfăcătoare, adeseori chiar foarte bună.

Categoria a III-a : corespunde leziunilor întinse la întreg arborele excretor superior. Majoritatea calicelor sînt distruse și transformate în caverne caliceale, izolate sau confluente.

Bazinetul este retractat, ureterul dilatat, rigid, apar stenoze prin edem sau prin fibrozare. În această situație, potențialul evolutiv nu poate fi nici precizat, nici stăpînit.

Unele leziuni retrocedează sub efectul tratamentului medical, altele evoluează, impunînd exereze parțiale, intervenții pentru drenarea urinei sau operații plastice de corectare. În această stare, organul își stabilește un echilibru biologic și funcțional dar aceasta pentru o perioadă nedeterminată. Fazele de tratament sînt lungi, faza de supraveghere imprecisă ca durată, cu surpriza recidivelor și a recăderilor oricînd posibile.

Categoria a IV-a : cuprinde ftizia renală, pionefroza, rinichiul mastic. După o prealabilă pregătire cu un tratament de atac în medie de 10 zile se practică exereza și bolnavul poate fi considerat vindecat după un tratament de consolidare și de acoperire de cel puțin un an.

Categoria a V-a : o formează rinichiul exclus, rinichiul „mut" urografic. De cele mai multe ori această formă este rezultatul tratamentului medical, ca o reacție de hiperadaptare. Rinichiul se exclude prin obstrucția completă a ureterului, prin fibroză, rezultînd o stare de vindecare clinică aparentă.

În realitate nu este vorba decît de o pionefroză închisă, a cărei sancțiune terapeutică este identică cu a precedentei : nefrectomia.

Categoria a VI-a : este dată de tuberculozele cronice și hipercronice (uni- sau bilaterale), inoperabile, cu grade diferite de insuficiență renală — compensată sau necompensată, — și infecție secundară, la care, treptat, se adaugă amiloidoza renală.

Bolnavii își găsesc un echilibru bioumoral și unii, chiar lucrînd, își duc viața de infirmi urinari pînă la epuizarea completă a parenchimului renal. Sînt de obicei bolnavi care au fost surprinşi tardiv sau au făcut tratamente nedisciplinate, întrerupte, cu unul sau două tuberculostatice şi care, practic, ar trebui reţinuţi în servicii-anexă de cură, ataşate pe lîngă sanatorii, cu ateliere în care să li se găsească o muncă adecvată, uşoară, o terapeutică ocupaţională.

În concluzie : la cele şase categorii enumerate, în trei se poate vorbi de o vindecare clinică, radiologică şi bacteriologică în echilibru mai mult sau mai puţin sigur de stabilizare, la următoarele două ea fiind obţinută cu preţul sacrificărilor parţiale de parenchim, cu operaţii limitate sau reparatoare, cu sechele. Ultima categorie este cea a bolnavilor afectaţi bilateral „hipercronici", inoperabili, propagatorii de germeni care ar trebui izolaţi sau sanatorizaţi. Chiar dacă nu sînt contagioşi, ei rămîn infirmi urinari şi dependenţi social. Unele operaţii de drenaj, de deterjare, de exereză parţială sînt uneori necesare.

TRATAMENTUL CHIRURGICAL ÎN TUBERCULOZA UROGENITALĂ

Tratamentul actual al T.U.G., cu unele particularităţi ce ţin de patogenia şi de topografia organelor urogenitale, este, aşa cum s-a arătat anterior, acelaşi cu al oricărei forme de tuberculoză viscerală, adică predominant medical.

Pentru unii autori, a devenit aproape exclusiv medical. Lattimer afirmă că de ani de zile nu a mai practicat nici o nefrectomie. Mai mult decît atît, a renunţat complet la medicaţia injectabilă în favoarea celei orale. Tratează timp îndelungat cu controale repetate şi nu decretează vindecarea decît după 10 ani. În felul acesta a obţinut recuperări nesperate chiar în pionefroze excluse funcţional. Unele intervenţii de „curăţire" şi plastice la bolnavii cu schele rămîn totuşi necesare. Deutike deja susţinuse că nici focarele limitate, cum ar fi cavernele excluse, deterjate, masele cazeoase, închistate, tuberculoamele, nu trebuie abordate chirurgical dacă urina rămîne limpede şi starea generală bună. Asemenea cazuri trebuie considerate vindecate clinic.

Sînt opinii în aparenţă excesive în favoarea tratamentului medical. Deocamdată eficienţa tratamentului medical în T.U.G. nu este absolută. Statisticile clinicilor de urologie înregistrează în prezent procente scăzute de operaţii mutilante : nefro-ureterectomii, nefrectomii sau castraţii, în funcţie, bineînţeles, de etapa de combatere a tuberculozei în care se găseşte fiecare ţară. Fără a putea afirma că ne găsim la antipodul concepţiei pur chirurgicale a lui Albarran, sîntem totuşi departe de ea.

Chirurgia pierzînd terenul operaţiilor radicale, şi-a cîştigat un altul, acela al operaţiilor conservatoare, pe parenchim şi plastice, în sechelele fibroase ale conductelor.

În fond, orice vindecare în tuberculoză se soldează cu o cicatrice fibroasă. Or, dacă fibroza anulează în parenchim zone limitate de substanţă activă, pe căile excretorii, de la calice la meat, ea periclitează întreaga structură anatomică şi funcţia întregului aparat urinar. Stenoza caliceală, pielică, ureterală, scleroza vezicală, disectazia, strictura uretrală, adaugă la maladia de bază, vindecată sau pe cale de vindecare, una hidraulică : hipertensiunea retrogradă. Aceasta, la rîndul său, asociindu-şi infecţia banală, centrifughează şi suprainfectează parenchimul, redeschide sau agravează leziunile ulcero-cazeoase preexistente. Dacă cercul vicios nu este întrerupt chirurgical, rezultă o hidropionefroză bacilară sau nebacilară, uni- sau bilaterală, prin obstacolul jos situat, fatală în timp mai mult sau mai puţin îndelungat.

Maladia sclerozei, „maladia vindecării", cum a numit-o sugestiv Couvelaire, a extins deci cîmpul chirurgiei urologice actuale asupra invalizilor T.U.G., toţi rezultat al stenozei conductelor excretorii urogenitale.

În aceste condiții putem diferenția în tratamentul chirurgical al T.U.G., trei categorii de operații :

— operații radicale, de exereză sau mutilante: nefroureterectomia, nefrectomia, orhiepididimectomia, anexectomia ;

— operații conservatoare pentru parenchim : nefrectomia parțială, speleotomia (speleostomia), spelectomia ;

— operații reparatoare, restauratoare, de substituție sau plastice, pe căile excretorii.

Nefroureterectomia totală sau subtotală are ca indicație principală pionefroza bacilară cu ureterită avansată, pe scurt uretero-pionefroză bacilară. Practicată prima dată de Kelly în 1892, a avut numeroși susținători. Înaintea erei antibioterapiei se practica frecvent pentru a evita complicațiile bontului ureteral : fistula lombară, bacilizarea plăgii, empiemul ureterului restant cu însămînțarea continuă a vezicii. Această operație s-a practicat tot mai rar în ultimul timp, leziunea ureterală fiind cea care a indicat-o.

Tehnica originală constă într-o incizie largă lombo-iliacă Albarran sau din două incizii : una lombară și alta ileo-inghinală (Kelly).

Nefrectomia utilizează tehnica obișnuită, clasică : incizie lombo-iliacă (cu sau fără rezecția coastei a 12-a), secționînd mușchii plan cu plan în loja renală și menajînd peritoneul distal, nervul abdomino-genital și pleura proximal.

La tuberculoză, ca și în tumorile maligne este recomandabil să se înceapă cu izolarea și ligatura prealabilă a pediculului, pentru ca în manevrele de exteriorizare a rinichiului să nu se exprime în torentul circulator și pe ureter produse patologice.

Este recomandabil, de asemenea, să se extirpe în bloc și cît mai complet grăsimea perirenală. Se descriu în literatură fistule arterio-venoase după ligatura în bloc a pediculului renal. Se recomandă ligatura separată a arterei și a venei renale. Ca indicație generală, nefrectomia este de ales în cazul leziunilor renale distructive avansate (pionefroza, rinichiul mastic calcifiat, leziunile pielice ureterale sau vezicale, pionefroza asociată cu tumoare malignă, cazurile neglijate, tratate incomplet sau cu polirezistențe), deci atunci cînd ureterul nu este prins de procesul tuberculos.

Nefrectomia parțială. Înainte de epoca antibioterapiei cele mai multe tentative s-au soldat cu eșecuri : hemoragii, fistule, nefrectomii iterative, rare succese așa-zis istorice.

Antibioterapia reactualizează această tehnică și Semb comunică prima statistică omogenă ; metoda înregistrează un progres statistic și apoi decade vertiginos.

În prezent, indicațiile nefrectomiei parțiale s-au conturat de la sine și sînt bine codificate : leziuni polare limitate, tuberculoame voluminoase, caverne voluminoase pline sau deterjate, grup de caverne polare (pionefroza în „floare de margaretă“ uni- sau bilaterale, pe rinichi dublu sau pe rinichi unic ; de reținut că nefrectomia parțială nu se practică decît atunci cînd calea urinară este liberă.

Cavernotomia (speleotomia). Inspirată după tehnica pulmonară a lui Monaldi sau după cea vertebrală a lui Casterd, speleotomia (mai corect speleostomia) a fost aplicată în tuberculoza renală pentru prima dată de Staehler (1954) la cavitățile închise, necomunicante cu căile excretorii. Mai tîrziu indicațiile s-au lărgit asupra oricărui fel de cavitate și chiar a mai multor cavități, însușindu-și unele din indicațiile nefrectomiei parțiale și chiar totale. În tratatele moderne (Gow) se acordă speleotomiei un loc minor.

Ca tehnică se descrie lombotomia simplă cu rinichi decorticat *in situ*, în zona indicată preoperator. Injectarea cu indigocarmin intracavitar ajută la delimitarea exactă a cavernei și eventuale, a geodelor satelite, care trebuie deschise toate și drenate separat. În cavernele deterjate, se rezecă pur și simplu pereții cavernei, se face hemostază îngrijită, capitonaj, se închide în surjet. Unii autori au renunțat la drenajul intracavitar, favorizant de fistule, mulțumindu-se numai cu cel din loje. Prin el se poate instila și antibioticul. Alții rezecă de principiu pereții flaști ai cavernei. Clasic se consideră că, exceptînd unele accidente hemoragice și rare fistule, rezultatele acestui tip de operație, mai benignă și menajînd cel mai mult parenchimul face ca ca să cîștige în indicații.

Operațiile plastice, reparatoare sau de substituție sînt indicate atunci cînd leziunile bacilare sînt stabilizate, urinile negative și cînd suturile se execută fără tracțiune, cu un drenaj perfect asigurat. În stenoza de tije de calice principal s-au realizat anastomoze calico-caliceale. În stenoza bazinetală (pielita și peripielita cu sclerolipomatoza lojei) se indică ureterocalicostomie prin anastomoza ureterului cu calicele inferior. Stenozele de joncțiune pielo-ureterală necesită un tip de pieloplastie sau modelare pe sondă. Stenozele multiple ureterale necesită substituirea în întregime a conductului cu intestin, anastomozat proximal cu bazinetul sau ramificația calicelor și distal cu vezica. Stenoza ureterală joasă (juxtavezicală sau intramurală) este o leziune sechelară frecventă, care a dat naștere unui număr mare de operații. Printre cele mai curente se numără reimplantarea vezicală după tehnicile directe sau antireflux.

Se pare că cele mai bune rezultate se obțin în reimplantările directe (de tip Puigvert, Payne).

O stenoză a ureterului pelvin care depășește 5 cm necesită completarea ureterului cu lambou vezical (operația Casatti Boari).

Operațiile plastice pe vezica urinară mică, scleroasă (fostă tuberculoasă) sînt reprezentate în principal de entero- și colocistoplastii (fig. 16.10). Este capitolul cel mai vast al operațiilor plastice pe aparatul urinar. Prima operație de mărire a capacității vezicale a fost efectuată de către Scheele, în 1922, pe o vezică scleroasă (după accident cu substanțe caustice). Anastomoza între ansa ileală și vezică trebuie efectuată larg, unii autori indicînd excizia vezicii supratrigonale (Cibert, Turner Warwick). Mărirea rezervorului vezical se realizează cu un organ de asemenea cavitar. Cei mai bine se pretează intestinul, atît cel subțire dar mai ales colonul. După materialul utilizat pentru plastie, distingem două grupe de operații: ileocistoplastii și colocistoplastii.

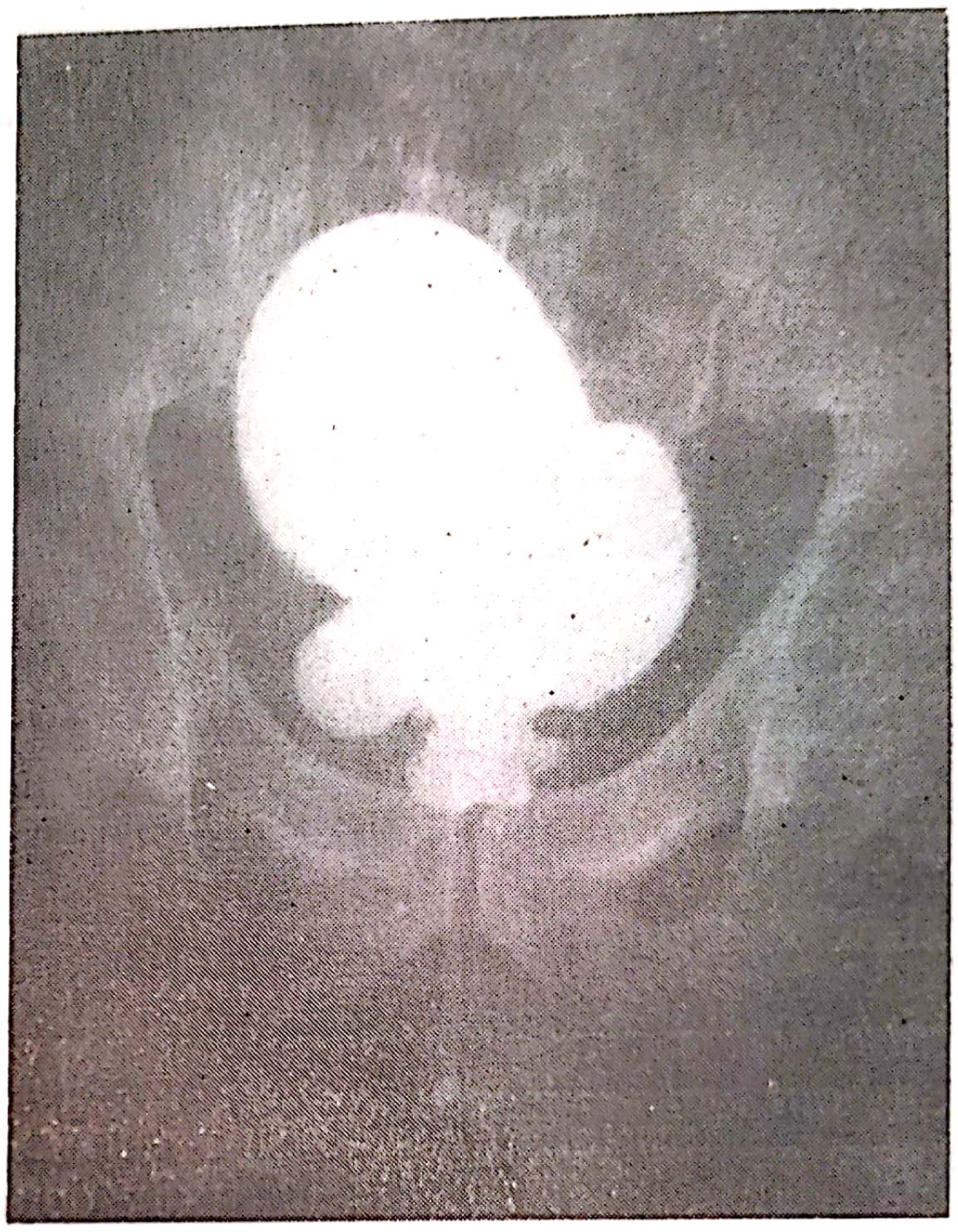

Fig. 16.10. Control uretrocistografic retrograd prin colocistoplastie de mărime la vezică mică, tuberculoasă (6 ani de la operație).

Chirurgia conductelor și glandelor genitale. Chirurgia uretrei tuberculoase este săracă în statistici și neeficientă în rezultate. Numeroasele operații din stenozele banale sînt greu de transpus în stricturile bacilare.

Dacă se citează totuși rezecții, urmate de uretrorafie circulară, uretrectomii pe sondă-tutore (Sabadini), înlocuirea uretrei prin grefă venoasă (Tanton) ori arterială (Couvelaire), reconstituirea cu tub scrotal (Johanson), ele nu sînt decît sporadice și cu rezultate inconstante.

În mod obișnuit, stricturile bacilare întinse în lanț, pe toată uretra, se dilată progresiv cu bujii sau sonde *à demeure* pînă la un anumit calibru, care nu poate fi depășit din cauza periuretritei tuberculoase. Dilatațiile se repetă ori de cîte ori se manifestă tendința la diminuarea calibrului. În formele extensive, care duc la impermeabilitatea conductului, se impun derivațiile : joase (uretrostomia perineală, cistostomia) sau înalte (ureterostomia cutanată, ureterosigmoidostomia, ureterostomia cutanată transileală) și chiar nefrostomia. Este de menționat ureterostomia transileală primitivă, care se practică într-o serie de afecțiuni în care trebuie exclusă vezica (de exemplu, tumori vezicale cînd este necesară cistectomia totală). Operația are aplicabilitate și în tuberculozele vezico-prostatice grave cu capacitate vezicală anulată, virtuală, cu aparat sfincterian și uretră compromise. Derivațiile înalte se practicau mai des altădată, cînd vezica era intolerantă și operațiile plastice vezicale nu-și făcuseră proba. În realitate, uretrita tuberculoasă nu este niciodată și nu rămîne izolată : ea este asociată cu tuberculoza conductelor genitale (ejaculator, deferent, epididim) și a glandelor genitale (prostată, vezicule seminale, testicul).

În unele statistici, tuberculoza genitală coincide în proporție de 60—90% cu cea urinară. Această constatare impune două concluzii: una este diagnostică, ori de cîte ori ne vom găsi în fața unui bolnav cu tuberculoză genitală trebuie explorat în întregime aparatul urinar, și invers ; a doua este terapeutică și susține că o tuberculoză genitală, oricît ar părea de localizată, nu trebuie să grăbească sancțiunea chirurgicală. Cel mai adesea aceasta nu este suficientă. Nu vom vindeca o T.U.G. printr-o simplă epididimectomie sau prostatectomie. Trebuie un îndelungat tratament medical pre- și postoperator pentru a stabiliza focare răspîndite în întreg aparatul urogenital, evidente sau latente.

Prostato-veziculectomia și deferento-epididimectomia sînt operațiile de excepție folosite ultimele în tratamentul tuberculozei genitale masculine. În urma trecerii în revistă a indicațiilor, tacticii și tehnicii chirurgicale în tuberculoza urogenitală, este de reținut declinul chirurgiei de exereză mutilantă, în favoarea operațiilor conservatoare și plastice în cazul sechelelor. Este de reținut de asemenea perspectiva unui tratament medical bactericid, care probabil va scoate din urologie capitolul T.U.G. Pînă la această dată mai mult sau mai puțin îndepărtată, tratamentul actual al T.U.G. este condiționat de o serie de factori, între care principali rămîn profilaxia și tratamentul curativ al leziunilor primare, a căror vindecare fără istoric constituie cea mai bună profilaxie a tuberculozelor de organ.

COMENTARIUL REDACTORULUI

În adevăr, singurul semn de certitudine al tuberculozei renale constă în depistarea bacilului Koch prin cultură pe medii specifice.

Descoperirea lui prin examenul microscopic direct al urinei, după colorația Ziehl-Neelsen are de asemenea valoare diagnostică importantă, dar nu patognomonică, deoarece și alte micobacterii sînt acido-alcoolo-rezistente.

Prin urmare, buletinul bacteriologic care ne semnalează „B.K. prezent în urină“, pentru că bacteriologul a zărit pe lamă bacili acido-alcool-rezistenți, nu este exact sau mai bine zis, nu este întru totul exact, ținînd seama de sursele de eroare amintite.

În consecință, la bolnavul suspectat de tuberculoză renală, recomandăm să se recolteze dimineața prima emisiune de urină și să se examineze sedimentul după colorația Ziehl-Neelsen, timp de cîteva zile consecutiv (între 3 și 15 zile).

Din proba de urină în care pe frotiul direct s-au depistat bacili suspecți, se va trimite pentru însămînțări pe mediile de cultură specifice, pentru confirmare. În caz de rezultat pozitiv, cu acest prilej se va testa sensibilitatea bacilului Koch la tuberculostatice.

Fără să facem proces de intenție nimănui, laboratoarele de bacteriologie care sînt confruntate rar cu diagnosticul tuberculozei renale riscă să confunde bacteriile atipice drept tuberculoase și să ne dea un rezultat fals, care va conduce la tratamente abuzive, inutile. Credem cu toată convingerea că și aci, experiența practică, confruntată în timp, are rol diagnostic important.

Această atenționare o facem mai ales pentru cazurile cu simptomatologie moderată, urografie relativ normală și examen direct pozitiv, în care confirmarea prin culturi specifice devine obligatorie.

Teoretic vorbind, nici examenul anatomopatologic nu este patognomonic, deoarece leziunea foliculară caracteristică poate fi reprodusă de una granulomatoasă nespecifică, în toate elementele, inclusiv degenerescența cazeoasă. Dacă însă pe lama histologică se pun în evidență și bacili acido-alcoolorezistenți, diagnosticul de tuberculoză urinară poate fi formulat.

Tuberculoza renală nu are nici o imagine radiologică patognomonică, care să certifice diagnosticul. Aspectele radiologice cunoscute trebuie verificate bacteriologic sau cel puțin anatomopatologic.

Pentru cazurile cu sindrom clinic, eventual și radiologic, de cistită bacilară și la care nu s-a putut evidenția prin metode obișnuite prezența bacilului Koch în urină, propunem examinarea cistoscopică sub anestezie și efectuarea a multiple biopsii de mucoasă vezicală, din care unele vor fi trimise pentru cultivare pe medii specifice.

Sînt posibile trei eventualități :

a — Cultura țesutului biopsiat relevă bacili Koch, situație în care diagnosticul se impune.

b — Cultura rămîne negativă, dar examenul histologic demonstrează leziuni specifice în contextul clinic și radiologic sugestiv amintit, vom interpreta leziunile ulcerocazeoase drept bacilare și vom începe tratamentul tuberculostatic.

c — Ultima eventualitate se referă la situația în care examenul biopsiilor vezicale arată doar leziuni inflamatorii necaracteristice. De data aceasta nu vom stabili diagnosticul de tuberculoză și nici nu vom face mult controversatul tratament de probă. Noi nu credem că ameliorările produse de tratamentul cu tuberculostatice constituie o probă a originii bacilare a leziunilor, pentru că cele mai multe dintre drogurile utilizate (Streptomicina, Rifampicina etc.) sînt active și pentru germenii gram-negativi uzuali.

Ne vom mulțumi, în cazul semnalat, la tratamentul anodin (calmante vezicale, antiinflamatorii etc.) și vom urmări cazul.

Recomandăm aceeași atitudine și pentru prostatitele presupuse tuberculoase, la care lipsește B.K. în urină : fragmente prostatice obținute prin rezecție endoscopică (posibil și prin puncție) vor fi însămînțate pe medii specifice.

Ne-am obișnuit să împărțim tuberculoza renală, din punct de vedere clinic, în două grupe mari : formele tipice și formele atipice.

Oricît de tipică ar părea o formă clinică, oricît de negativ ar fi tabloul radiologic, oricît de multe antecedente bacilare ar avea bolnavul respectiv, dacă nu putem evidenția bacilul Koch în urină sau în prelevatele tisulare și dacă nici examenul anatomopatologic nu ne arată leziunile pe care noi încă le considerăm tipice, nu ne sînt permise nici diagnosticul de tuberculoză renală, nici tratamentul antibacilar.

Diagnosticul abuziv trebuie întocmit cu urmărirea atentă a cazului și examene complexe repetate, la intervale scurte de timp.

Se relevă judicios polimorfismul tuberculozelor urinare atipice, mai ales al celor camuflate de infecțiile gram-negative comune.

Una dintre aceste forme atipice a cărei frecvență crește este tuberculoza asociată cu bilharzioza la unii imigranți africani în anumite țări europene.

Dificultatea constă în aceea că ambele infecții specifice provoacă leziuni stenozante foarte asemănătoare ale căilor de excreție ; încă un motiv care ne obligă la efectuarea biopsiilor tisulare diagnostice.

Amintim, tot în acest cadru, formele pseudotumorale hematurice de tuberculoză renală în care nici echografia, nici tomografia computerizată și nici măcar explorarea intraoperatorie nu relevă originea bacilară a „tumorii", precizarea fiind adusă doar de examenul anatomopatologic. Formele pur hipertensive de tuberculoză urinară sau cele care debutează pe plan clinic prin uremie sînt mai puțin rare decît am crezut pînă nu demult.

În experiența noastră avem și două cazuri de „tumori vezicale", fără leziuni renale, cu B.K. absent în urină, fără sindrom de cistită, manifestate doar prin hematurie izolată, care s-au dovedit histologic a fi tuberculoze vezicale forma hipertrofică.

Referindu-ne la tratament, considerăm necesare doar următoarele completări :

— Dacă bolnavul se internează de la început cu forme destructive grave de tuberculoză renală unilaterală, care nu mai pot fi reversate prin tratament medical asociat, se va întreprinde nefrouretrectomia după o pregătire antibacilară scurtă (7—15 zile), după care se va continua potrivit schemelor cunoscute.

— În formele de tuberculoză urinară care prezintă leziuni importante ureterale, tratamentul antibacilar va fi completat prin manevre urologice care să prevină stenozarea conductelor (sonde ureterale modelante, „gimnastică" vezicală, dilatații uretrale). Sperăm că în acest fel, să nu mai înregistrăm „moartea" rinichiului sub tratament. Se va proceda însă cu mare prudență, deoarece s-au descris tuberculoze miliare ca rezultat al cateterizării ureterale (H. Yekanath, Urology, vol. XVI, 1980, p. 167—198).

— În sfîrșit, la modă pare să se instaleze protocolul tratamentelor antibacilare scurtate la 3—6 luni. Este cazul ca pînă ce optimismul va avea baze mai solide, să continuăm cu tratamentul asociat cel puțin un an de zile !

*

Am fost surprins cînd în publicații recente se manifestă reticență sau chiar se contraindică abordul chirurgical transperitoneal al tuberculozei renale. Este locul să amintim încă odată că regretatul profesor Burghele efectua nefrouretrectomia totală pe cale combinată, extirpînd rinichiul bacilar pe cale lombară și ureterul acestuia pe cale transperitoneală subombilicală. Este regretabil că acest procedeu nu este mai larg cunoscut în toată lumea urologică, deoarece are avantaje pe care nu le putem menționa aici.

Noi am extins conceptul abordării transperitoneale la cazurile cu leziuni tuberculoase chirurgicale bilaterale.

Prin incizie mediană pubosupraombilicală prelungită subcostal, efectuăm nefroureterectomia totală pe o parte, iar pe partea opusă procedeul impus de leziune (ureterostomie cutanată etc.). Evoluția excelentă a cazurilor rezolvate în acest fel va permite publicarea acestei experiențe ulterior.

BOLILE PARAZITARE ALE APARATULUI UROGENITAL

P. DRĂGAN,

TRICHOMONIAZA UROGENITALĂ

Trichomonas vaginalis este un protozoar flagelat localizat în căile urogenitale ale femeii și bărbatului ; el poate fi un agent cauzal al vulvovaginitelor, cervicitelor la femeie și al uretritei la bărbat.

Biologie

Trichomonas vaginalis a fost descoperit încă din 1836 de către Donné ; este un protozoar flagelat cu formă de ovoid, lungimea între 15 și 30 microni și lățimea de 3—18 microni. Are corpul format dintr-o singură celulă, cu un nucleu unic, citoplasmă străbătută de un filament axial cromatic (axostil) și, la exterior, o membrană. Aparatul său locomotor este format din 3—5 flageli anteriori, fixați pe un corpuscul cromatic numit blefaroplast, o membrană ondulantă posterioară cu un flagel posterior (fig. 16.11).

Dacă protozoarul este privit pe un preparat nativ (proaspăt), el apare ca o formațiune mobilă prin mișcările flagelilor, ale membranei ondulante proprii pseudoamoeboidale, ale masei citoplasmatice.

Multiplicarea se face prin sciziune directă (binară).

Epidemiologie

Rezervorul de paraziți este constituit în primul rînd de femeia bolnavă și apoi de bărbat. Faptul că infestarea cu *Trichomonas vaginalis* nu este urmată întotdeauna de manifestări clinice, atît la femeie cît și la bărbat, permite menținerea unei endemii trichomoniazice.

Frecvența trichomoniazei urogenitale la femeie, în perioada sexuală, variază în diverse studii între 20 și 50%, dar numai 1 din 7 indivizi afectați prezintă simptome atribuite parazitului. Este mai frecventă la femeile cu igienă genitală deficitară sau care locuiesc în condiții de promiscuitate. La bărbați, frecvența este mai scăzută decît la femeie, deși receptivitatea este aceeași. La bărbat, în unele cazuri, chiar netratată, trichomoniaza localizată numai la uretră poate dispărea (Lichtemberg).

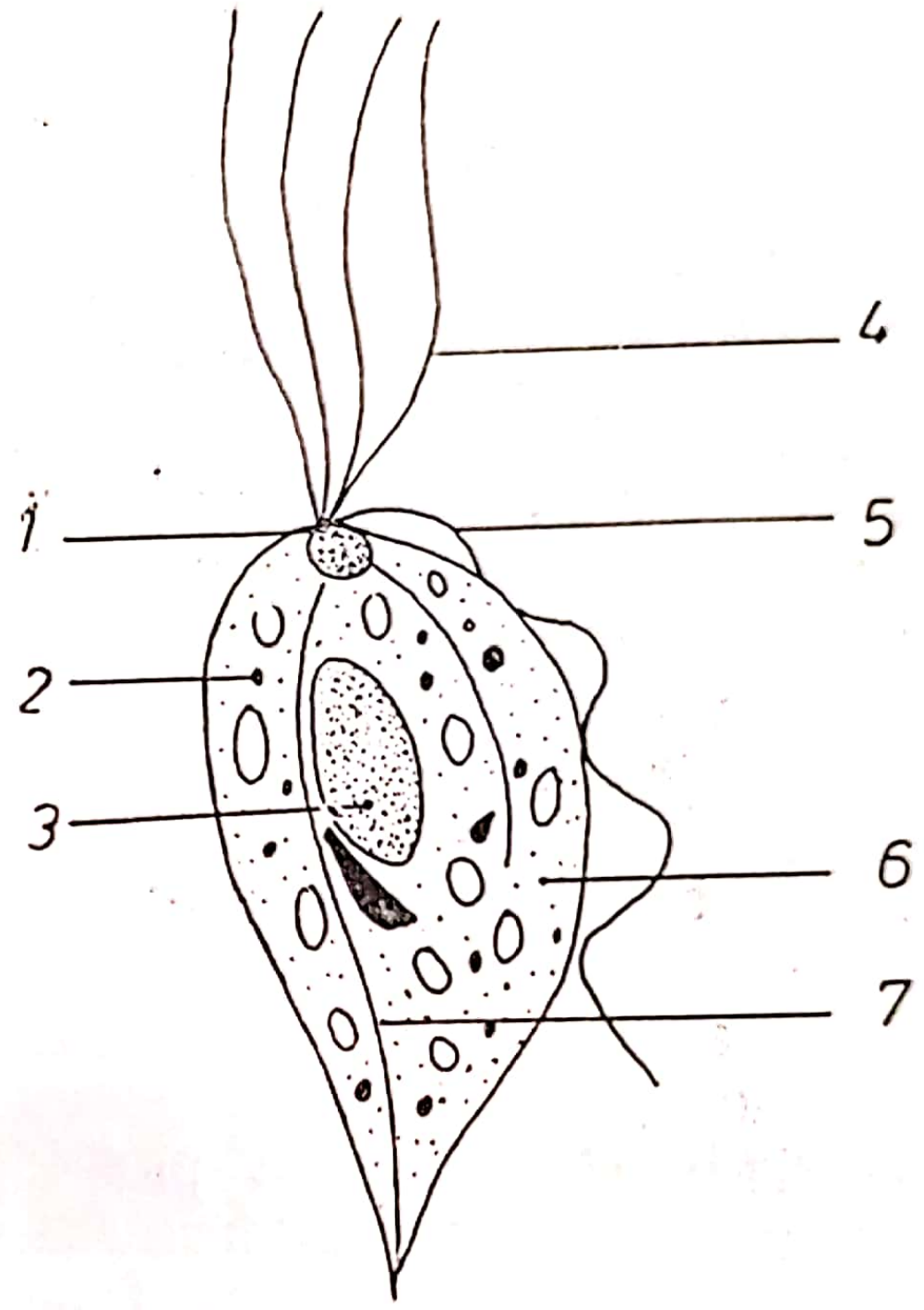

Fig. 16.11. Trichomonas vaginalis:
1 — blefaroplast ; 2 — corpuscul cromatic ; 3 — nucleu ; 4 — flagel anterior ; 5 — flagel posterior ; 6 — citoplasmă ; 7 — axostie.

Transmiterea parazitului se face pe cale sexuală, așa încît trichomoniaza este constatată des la ambii parteneri sau la majoritatea contacților, cînd există mai mulți parteneri(e). Transmiterea pe cale extragenitală a fost probată și ea se face prin obiecte de toaletă, instrumente medicale, apa de la ștrand.

Parazitul rezistă însă greu și puțin în afara organismului uman, fiind distrus de căldură, uscăciune, pH acid; rezistă de asemenea greu la rece și umezeală.

Masa receptivă este formată în special de femeia și bărbatul în perioada sexuală activă. Se descriu o serie de factori favorizanți care la femeie sau bărbat contribuie la realizarea infecției. Astfel, la femeie, modificarea florei vaginale cu scăderea bacilului Döderlein și înlocuirea lui cu stafilococi, streptococi, bacili difteroizi și *Candida* favorizează infestarea vaginală. Creșterea pH-ului vaginal la 5—7 favorizează și ea infestarea, după cum pH-ul acid, în jur de 4, o reduce. Parazitul, prin consumul glicogenului vaginal, duce la scăderea cantitativă a acestuia și la creșterea pH-ului.

Hipoestrogenia, hiperestrogenia favorizează de asemenea grefarea parazitului. În lipsa estrogenilor însă trichomoniaza este excepțională.

La bărbat existența unei stricturi uretrale în primul rînd, apoi uretrita bacteriană nespecifică, lipsa igienei locale balanopreputiale sînt factori favorizanți.

Patogenie

Nu se cunosc multe date privitor la modul în care *Trichomonas vaginalis* devine din comensual, patogen. Absolut sigur este că parazitul este întotdeauna întovărășit de o bogată floră bacteriană. Din această cauză s-a crezut că patogenitatea *Trichomonas*-ului se datorește unei transmiteri a unui factor de virulență de la bacterii la protozoar. Se socotește că răspunsul gazdei la infestarea trichomoniazică este în parte imunologic deoarece reinfecția poate fi însoțită de fenomene clinice mai violente decît prima infestare. Dar simptomatologia clinică trebuie în parte atribuită și florei bacteriene asociate *Trichomonas*-ului, ceea ce pune și problema tratamentului ei.

Anatomopatologic leziunile sînt ale mucoasei uretrale sau vaginale și se caracterizează prin congestia mucoasei sau prin zone congestive cu edem și uneori cu ulcerații. Histologic este vorba de un infiltrat limfoplasmocitar dar și cu eozinofile sau neutrofile.

Aspectele histologice ale leziunilor trichomoniazice din prostată și veziculele seminale nu au fost suficient investigate și studiate. Cele ale colului uterin nu au arătat aspecte specifice.

Manifestări clinice

Manifestările clinice la femei sînt caracterizate în faza acută prin leucoree abundentă, spumoasă, rareori cremoasă, care cu timpul scade în intensitate și devine rău mirositoare prin asociere cu colibacilul. Mai pot apărea prurit vulvovaginal, arsuri vaginale, polakiurie, piurie, cistită trichomoniazică, dispareunie, prin leziunile de vaginită cronică; uretrită trichomoniazică cu secreție uretrală, micțiuni dureroase, congestie a meatului uretral.

La bărbat se produce de obicei o uretrită acută ce se poate croniciza. De multe ori infestarea trichomoniazică poate evolua asimptomatic la bărbat.

Uretrita acută trichomoniazică este rară, apare la 4—6 zile de la un contact sexual infestant și se exprimă clinic prin scurgerea albicioasă, însoțită de arsuri la micțiune.

Uretrita cronică este caracterizată printr-o secreție diminuată, seroasă, ce poate apărea doar dimineața, arsuri pe uretră, senzație de prurit al meatului uretral.

În formele cronice, cînd este afectată uretra posterioară, pot apărea și semne de atingere prostatică, manifestată prin dureri sau jenă perineală sau pelvină, usturime. La examenul clinic, prostata poate fi moale, dureroasă și uneori se pot asocia tulburări genitale, ejaculare precoce.

Diagnostic pozitiv

În uretrita sau vaginita acută, se recoltează o picătură din secreția abundentă, se diluează cu ser fiziologic și se examinează între lamă și lamelă și se observă parazitul care prezintă mișcări sacadate. Pentru diagnostic se poate utiliza secreția prostatică, obținută prin masaj sau sedimentul urinar imediat după centrifugare (procedeul de examinare este același).

Pentru detalii morfologice ale parazitului se poate utiliza frotiul fixat, colorat după tehnica Giemsa sau Pick-Jakobson.

Uneori *Trichomonas*-ul este detectat cu ocazia controlului citovaginal al femeilor.

Laboratoarele de specialitate pot cultiva parazitul pe medii speciale.

Tratament

Pînă la introducerea Metronidazolului s-au încercat numeroase tratamente (antibiotice, dezinfectante, fitoncide), fără a se obține rezultate.

Metronidazolul (Flagyl) se administrează oral în doză de 750—1 000 mg/zi ; medicamentul se absoarbe ușor în tubul digestiv, realizează o concentrare eficientă în urină, salivă, bilă, exsudat vaginal, lichid seminal. Are o acțiune paraziticidă remarcabilă, dînd vindecări de 95—97% din cazuri. Se poate asocia administrarea locală de ovule vaginale, în doză de 500 mg, ceea ce duce la îmbunătățirea rezultatelor. Administrarea locală este eficientă numai dacă se asociază și administrarea pe cale generală.

Ca efecte secundare, nedorite, se citează uscăciunea gurii, gust neplăcut, diaree, arsuri peniene, depresiune, insomnie, cefalee, erupții alergice și leucopenie. Se interzice ingurgitarea băuturilor alcoolice în timpul tratamentului. Pentru a fi eficient, tratamentul trebuie aplicat și partenerului sau partenerei.

Eșecurile sau recidivele se datoresc subdozării medicamentului, apariției de sușe rezistente la Metronidazol, intoleranței digestive dată de medicament și de aici doza ineficientă, netratării tuturor partenerilor sau partenerelor.

În ultimul timp s-a introdus terapia cu Fasigyn, care are, după unii autori, rezultate terapeutice mai bune. Se administrează o doză unică de 4 comprimate (2 g) la bărbat, iar la femeie, două doze în două zile consecutiv sau 2 g în prima zi și cîte 1 g în următoarele 2 zile.

Cînd trichomoniaza este însoțită și de uretrită bacteriană specifică sau nespecifică, se tratează întîi trichomoniaza și apoi uretrita bacteriană.

Prevenirea infestării presupune evitarea contactelor sexuale întîmplătoare, igienă locală imediată după raportul sexual, dezinfecția băilor, closetelor, ștrandurilor, folosirea individuală a ligheanelor și a obiectelor intime de toaletă.

SCHISTOSOMIAZA

Bolile parazitare care afectează tractul urogenital sînt puține, raportate la parazitoze, în general. Ele merită să fie cunoscute datorită numărului mare de indivizi afectați în zonele endemice, dar și leziunilor rezultate la nivelul tractului urogenital.

Cunoașterea parazitozelor tropicale este departe de a avea numai interes teoretic, deoarece prin rapiditatea mijloacelor de transport, prin schimburile de specialiști între țara noastră și alte țări, aceste boli pot oricînd să devină cazuri ce trebuie rezolvate de medicul practician de specialitate.

Schistosomiaza sau bilharzioza este provocată de prezența în organism a parazitului din genul Schistosoma. Genul Schistosoma are trei specii mai cunoscute : *Schistosoma haematobium* — dă schistosomiaza cu localizare urinară.

Schistosoma mansoni dă schistosomiaza cu localizare digestivă și *Schistosoma japonicum*, cu localizare de asemenea digestivă.

Biologie

Schistosoma haematobium este un parazit din ordinul *Trematodes* diferențiat sexual. Cele două sexe trăiesc împreună, în cupluri, în interiorul unui mamifer. Femela are formă cilindrică și este mai lungă decît masculul. Ea are o lungime de 15—20 mm și lățimea de 100 pînă la 200 microni. Adultul constituie, prin răsucirea marginilor sale longitudinale, un fel de jgheab numit canal ginecofor, în care stă femela (fig. 16.12).

Locul obișnuit unde se opresc paraziții adulți de schistosomiază urinară sînt venulele vezicii urinare sau venele pelvisului tributare venei cave inferioare. Perechea de paraziți este atașată de endoteliul venos fără să producă nici inflamație, nici fenomene de coagulare locală, atîta timp cît cuplul este în viață. Cînd, în special sub influența medicamentelor, paraziții mor, se produce o reacție tromboflebitică locală.

În forma adultă, o pereche de paraziți produc între 200 și 500 de ouă pe zi, ceea ce pentru o perioadă de 5—10 ani de viață a cuplului, reprezintă sute de mii pînă la milioane de ouă. Aproximativ o cincime din aceste ouă sînt eliminate prin urină, restul oprindu-se pe parcurs în organele urogenitale sau pelvine, sau, intrînd în circulația generală, sînt oprite în plămîn, ficat sau alte organe. Este evident că prin aceste perechi de cupluri parazitare active, plasate „strategic" se pot elimina milioane de ouă.

Oul de *Schistosoma haematobium* este de 80/150 microni și prezintă la unul din poli un pinten de 5—6 microni. Ouăle se elimină prin urină și trebuie căutate în primul rînd în sedimentul urinar. Dezvoltarea ouălor începe încă din uterul femelei și continuă cîteva zile, pînă cînd embrionul devine matur; în acest stadiu poartă numele de miracidiu (fig. 16.13).

Forma de miracidiu este viabilă între 2 și 3 săptămîni. Dacă este oprit în organismul uman, oul degenerează sau se calcifiază. În infestarea activă se pot găsi în urină toate tipurile de ouă, de la forme imature și miracidiu pînă la forme degenerate. În infestarea inactivă sau tratată se vor găsi numai ouă degenerate.

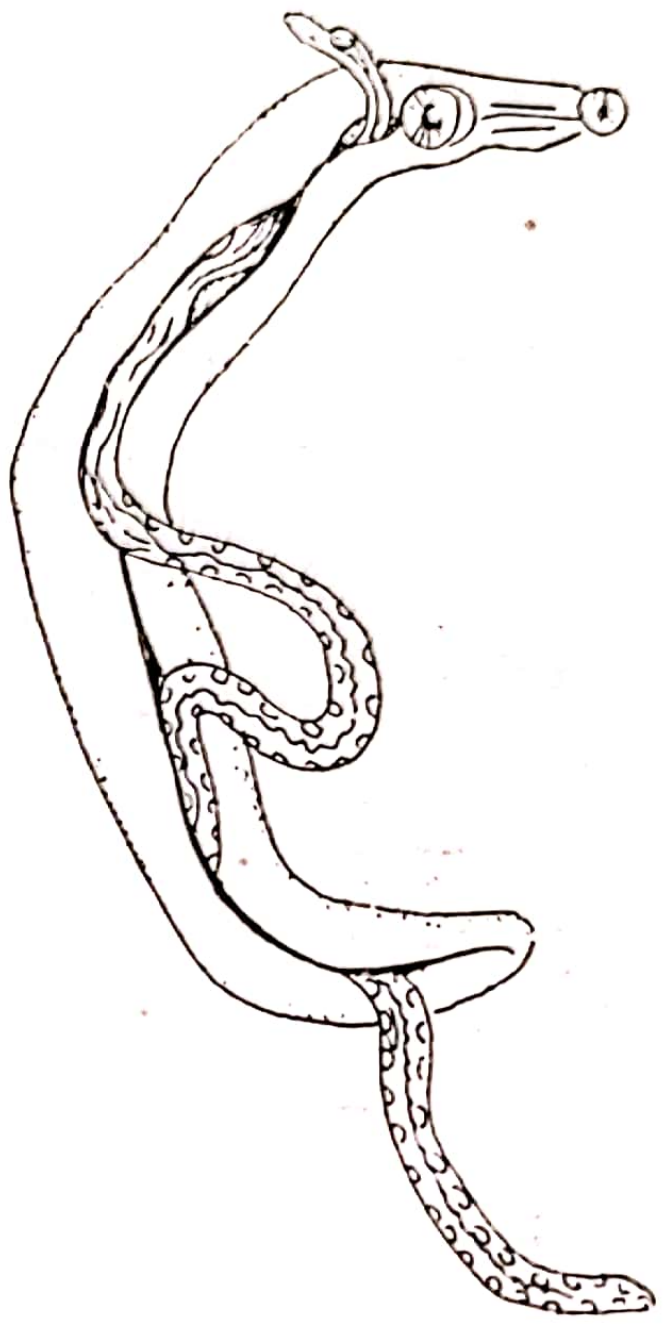
Fig. 16.12. Schistosoma haematobium, cuplu adult, mascul și femelă.

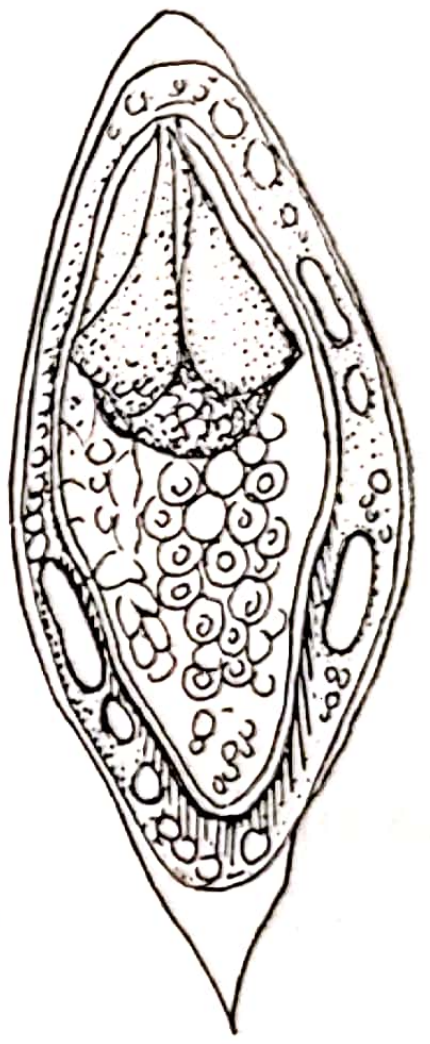
Fig. 16.13. Ou de *Schistosoma haematobium.*

Cînd oul eliminat prin urină ajunge în apă (baltă, rîu), miracidiul sparge coaja oului și plutește cu ajutorul cililor căutînd gazda intermediară, un melc din genul *Bulinus*; pătrunde apoi activ în țesuturile melcului și se transformă în sporocist. Din dezvoltarea ulterioară iau naștere elementele infestante pentru om, și anume cercarii. Un singur miracidiu produce pînă la 10^5 cercari.

Cercarii sînt eliminați de melc în apă. Corpul lor are aproximativ 200—

250 microni. Cercarii trăiesc în apă cel mult 48 de ore, iar dacă nu întîlnesc gazda, mor (fig. 6.14).

Cînd întîlnesc gazda intermediară, de obicei, omul, ei pătrund prin pielea intactă și își leapădă coada. În organismul uman ajung rapid în circulația mare și încep procesul de maturare. Aproximativ două treimi din organismele penetrante pier. Exemplarele care descind din același sporocyst, au același sex. Pentru a realiza cuplurile biologice, este nevoie ca cercarii invadatori să provină din ouă diferite. Drumul lor în organism, pînă ajung la forma de cupluri în venulele perivezicale nu este bine cunoscută, dar cuprinde plămînul și ficatul cu ramurile venei porte.

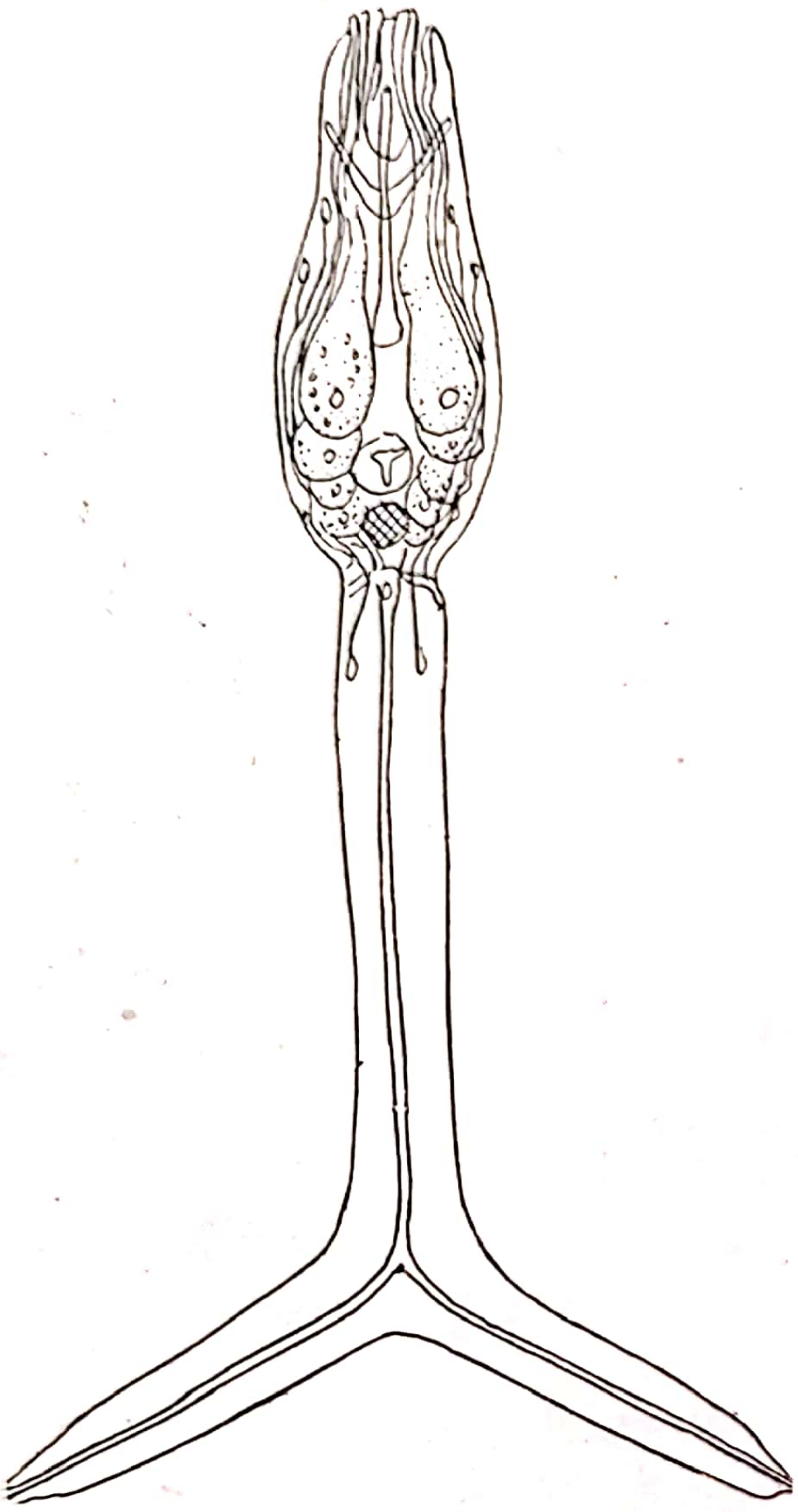

Fig. 16.14. Cercar de Schistosoma haematobium.

Pe scurt, Schistosoma are o fază de viață sexuată în organismul uman, caracterizată prin cupluri de viermi de sexe diferite care produc ouă și un ciclu (o fază) de viață asexuată în interiorul melcului din genul *Bulinus*, unde sporocistul produce cercari. Și miracidiul, și cercarii trebuie să treacă prin apă înainte de a ajunge la gazdele intermediare, melcul sau omul.

Distribuție geografică și epidemiologie

Schistosoma haematobium este răspîndită în întreaga Africă, dar în special în Valea Nilului, ca și în Orientul Mijlociu, în Arabia, Yemen, Iran, Siria, Liban. În centrul și vestul Africii, coexistă cu *Schistosoma mansoni*. Dezvoltarea irigațiilor prin extinderea culturilor, în special de orez, și prin construirea de hidrocentrale pe rîurile mari, duce la creșterea și răspîndirea schistosomiazei.

Indivizii se contaminează în copilărie, de obicei la vîrstă școlară. Este afectat cu precădere sexul masculin, atît prin meserii, cît și prin libertatea mai mare acordată băieților.

Schistosomiaza, în toate formele ei, urinară și digestivă, reprezintă o problemă de sănătate publică în regiunile endemice. Aproximativ 200—250 milioane de oameni sînt afectați pe glob.

Patogenie și anatomie patologică

Pătrunderea cercarilor prin pielea intactă poate duce la manifestări alergice din partea organismului, caracterizate prin papule congestive, pruriginoase la punctul de intrare. De obicei aceste manifestări sînt minime.

Urmează o perioadă de 2—3 luni în care are loc migrarea paraziților pînă la nivelul vezicii urinare și formarea cuplului. În acest răstimp, pot apărea fenomene toxemice, caracterizate prin urticarie, edeme, febră, transpirații. Dar manifestările clinice sînt legate în special de depunerile de ouă de către femelă.

Răspunsul organismului la depunerile de ouă este caracterizat prin apariția unei reacții granulomatoase în jurul oului. Este o acumulare de macrofage, celule limfocitare și eozinofile. Reacția este imunitară, atît celulară, cît și umorală, și reprezintă răspunsul gazdei la antigenul parazitar.

Întrucît în schistosomiaza urinară depunerile de ouă au loc în special în submucoasa veziicii urinare, aceasta prezintă modificări, și anume: zone polipoide, net delimitate, congestionate, parțial erodate sau ulcerate. Pe preparatele histologice recoltate din aceste zone, se găsesc ouă înconjurate de obicei de granuloame cu numeroase eozinofile, plasmocite și limfocite.

Ulterior apar mici tuberculi ca niște grăunțe fine de nisip (autorii anglo-saxoni le denumesc *sandy patches*), leziuni determinate de ouăle de *Schistosoma*. Tuberculii se distribuie în vezică localizat sau difuz, pe toată vezica. Aceste leziuni sînt însoțite de ulcerații, scleroze sau îngroșări și uneori calcifieri ale peretelui vezical.

Modificările uroepiteliului sînt întotdeauna prezente și caracterizate prin hiperplazia mucoasei vezicale cu apariția de cuiburi von Brunn, metaplazie scuamoasă, formarea de chisturi, displazii cu apariția de celule sincițiale și nuclei hipercromatici.

Sclerozele, calcifierile, modificările uroepiteliului duc la leziuni vezicale și ureterale ca: vezică mică, scleroză de col vezical, stenoze ureterale cu ureterohidronefroză și cu repercusiuni asupra funcției renale.

Manifestări clinice

La populația din zonele endemice nu se poate pune în evidență un moment acut, legat de infestarea prin cercari. La persoanele din afara zonelor endemice, care sînt expuse acut infestației, poate apărea eritem local imediat după pătrunderea cercarilor, urmat, la 3—5 săptămîni, de febră, urticarie, splenomegalie și eozinofilie, după care fenomenele cedează.

Debutul clinic clasic al schistosomiazei este hematuria terminală sau totală. În unele zone endemice hematuria este atît de frecventă, încît este apreciată ca un semn de pubertate la tineri.

La pacienții la care se dezvoltă ulcerații vezicale se adaugă durerea hipogastrică, în special cînd există și o infecție microbiană. Intensitatea durerii poate fi foarte mare și calculoza vezicală, frecvent asociată schistosomiazei, o exacerbează.

Disuria este, alături de hematurie și durere, o manifestare clinică mai tardivă a bolii, de obicei secundară sclerozei ce prinde colul vezical. Vezica mică prin scleroză poate simula incontinența urinară. Dacă scleroza prinde un orificiu ureteral, se adaugă durerea lombară, de intensitate variabilă, de partea afectată. Rinichiul supraiacent, cu ureterohidronefroză secundară uropatiei obstructive, prezintă și diminuarea variabilă mai mult sau mai puțin însemnată a parenchimului, care poate ajunge la distrucție totală dacă factorii cauzali nu sînt înlăturați.

Afectarea funcției renale începe prin scăderea puterii de concentrație, filtrarea renală se deteriorează tardiv, o dată cu apariția semnelor de insuficiență renală cronică în uropatia obstructivă bilaterală. La apariția insuficienței renale cronice un factor activ este infecția microbiană asociată.

Leziunile date de depunerile de ouă în peretele ureteral duc la modificări macro- și microscopice ale mucoasei ureterale, asemănătoare cu cele vezicale. Ele sînt reversibile, la început, prin tratament medicamentos. Leziunea ureterului poate fi secundară unor leziuni ale orificiului ureteral și ale peretelui vezical adiacent. În acest caz ea este severă și ireductibilă la tratamentul medical.

Macroscopic aceste leziuni sînt caracterizate prin dilatare cu sau fără alungirea ureterului, de obicei, bilaterală și asimetrică. Intensitatea leziunilor ureterale este de obicei corelată cu intensitatea infestării ureterale.

Leziunile genitale

Schistosomiaza afectează și tractul genital, în special veziculele seminale, unde dă leziuni inflamatorii care se pot fibroza, iar ouăle de schistosomă se găsesc în ejaculat, uneori înainte de a se găsi în urină. Interesarea prostatei, regiunii *veru montanum*, a canalelor deferente, epididimului și chiar a testiculelor a fost observată. Leziunile sînt caracterizate prin noduli și indurații. Nu s-a raportat o scădere a capacității de procreere din cauza acestor leziuni. La femei a fost descrisă afectarea colului uterin cu leziuni de cervicită. Celelalte leziuni genitale la femeie sînt minore și survin rar.

În 4% din cazuri *Schistosoma haematobium* afectează și tubul digestiv, în special apendicele și joncțiunea rectosigmoidiană, unde se formează mase tumorale numite bilharzioame. În afectarea digestivă ouăle de *Schistosoma haematobium* se găsesc în scaun. În cazul infestării masive poate fi prins și ficatul.

Diagnosticul schistosomiazei

Se pune pe baza analizei sedimentului urinar în care se găsesc ouă de *Schistosoma haematobium*. În infecția ușoară parazitul poate fi prezent cu intermitență și în special în urina diurnă. Intensitatea infestației poate fi măsurată în urina din 24 de ore. În cazurile vechi, inactive, eliminarea ouălor este redusă. Biopsia din mucoasa vezicală poate pune în evidență ouăle de *Schistosoma*.

Reacțiile imunologice, ca fixarea complementului, testul la precipitine, anticorpii fluorescenți pot fi pozitivi, dar nu măsoară starea de infestare, ci numai existența unei schistosomiaze în trecutul patologic. Are valoare în studiile epidemiologice.

Examinările radiologice sînt importante atît pentru diagnostic cît și pentru că arată starea aparatului urinar.

Radiografia renală directă poate arăta calcifieri la nivelul vezicii, care apar de obicei ca o linie ovală în peretele vezical, linie ce amintește un cap fetal, imaginea este patognomonică pentru schistosomiaza cronică. Calculul vezical este o complicație frecventă a schistosomiazei și este vizibil pe radiografia directă.

Urografia arată modificările aparatului urogenital, secundare leziunilor anatomopatologice: se pot evidenția ureterohidronefroza, stenoza ureterală cu hidroureter, microvezică, defecte de umplere vezicală secundare formațiunilor polipoide. Urografia cu filme tardive sau prin perfuzie este necesară în caz de ureterohidronefroză avansată, cu deficit al funcției renale. Cistografia postmicțională arată reziduul vezical în caz de scleroză de col vezical.

Explorarea endoscopică evidențiază leziunile mucoasei vezicale; în prezent este folosită mai rar, din cauza pericolului suprainfectării cu microbi Gram-negativi, rezistenți la antibiotice.

Complicații

Infecția urinară, în special cu germeni Gram-negativi este frecventă. Ea prinde de obicei vezica, mai rar rinichiul și este favorizată de uropatia obstructivă și de explorările endoscopice.

Vezica mică — prin leziunile de scleroză și de calcifiere a pereților vezicali, diminuează capacitatea vezicală.

Calculoza vezicală — este facilitată de eliminarea de ouă calcifiate sau de sfaceluri de mucoasă neeliminate la timp, care constituie nuclee de calcifiere, ca și de infecție urinară.

Ureterohidronefroza — rezultă prin prinderea orificiilor ureterale în procesul de scleroză a vezicii sau prin leziuni ale ureterului pelvin cu scleroză și dilatarea supraiacentă.

Degenerarea canceroasă — este încă discutată. Pentru partizanii acestei păreri, cancerul vezical cu schistosomiaza apare, ca medie de vîrstă, cu 10 ani mai devreme decît cancerul vezical. Histologic, acest cancer este de obicei scuamos, în timp ce în tumorile vezicale se întîlnește tipul tranzițional. Transformarea malignă este facilitată și de modificările uroepiteliului (hiperplazie, metaplazie, displazie).

Tratamentul

În tratamentul medicamentos al schistosomiazei se pot utiliza compuși de antimoniu (stibiu) și compuși nestibiați.

Compușii pe bază de antimoniu sînt reprezentați de emeticul de sodiu sau de potasiu. Astibanul (stibocaptanul sodic), Faudin (Stibofen).

Emeticul de sodiu sau de potasiu se administrează intravenos în doză de 2 mg/kilocorp, la interval de 2 zile, totalizînd 12 doze.

Astibanul se administrează intramuscular 8 mg/zi.kg.corp sau la 2 zile și doza totală pe cură nu trebuie să depășească 2,5 g. Eliminarea sa se prelungește pînă la 2 luni și după întreruperea administrării medicamentul poate da leziuni toxice hepatice, renale și miocardice.

Fuadinul se administrează intramuscular în doză de 5 mg/kilocorp, pînă la un total de 10 doze.

Administrarea compușilor de antimoniu este urmată, în majoritatea cazurilor, de o rată mare de vindecare. Întrucît au efecte secundare nedorite, toxice — hepatice, renale și miocardice —, se impune controlarea funcției acestor organe. Produc discrazii sanguine cu purpură și trombocitopenie, dureri articulare severe, vărsături, diaree, tuse și febră. Dacă apar efecte secundare nedorite, se întrerupe tratamentul.

Compușii nestibiați. Niridasolul (Ambilharul) este medicamentul cel mai utilizat în tratamentul schistosomiazei. Se administrează oral în doză de 25 mg/kg.corp timp de 5—7 zile. Cu acest tratament vindecarea survine în 80—100% din cazuri. Ca efecte secundare nedorite se descriu reacții din partea sistemului nervos central : cefalee, amețeli, agitație psihomotorie, afectarea funcției hepatice și cardiace.

Lucanthonul și metabolitul său activ, Hycanthonul, se administrează intramuscular. Are o bună acțiune antiparazitară, dar și efecte secundare ca : anorexie, grețuri, vărsături și rareori fenomene toxice hepatice. Au potențial mutagen, ceea ce impune prudență în administrare.

Metrifonatul, produs organofosforic, acționează prin inhibiția colinesterazei serice. Se administrează sub formă de comprimate, are o bună toleranță digestivă. Dă vindecări ce ating, în funcție de durata tratamentului, un procent de 85.

Tratamentul chirurgical

Schistosomiaza urinară provoacă modificări ale conductelor urinare, caracterizate prin : scleroză, stenoze, dilatări supraiacente stenozelor, transformări maligne.

Aceste modificări anatomopatologice și consecințele lor beneficiază de tratamentul chirurgical. De obicei stenoza ureterovezicală necesită corecție și ureterocistoneostomie. Leziunile vezicale, polipoide sau ulceroase, trebuie rezecate fie pe cale endoscopică, fie prin cistectomie parțială.

Scleroza colului vezical beneficiază de lărgirea colului vezical pe cale transvezicală sau endoscopică. Calculii vezicali trebuie extrași. Asocierea cu neoplasmul de tip epidermoid este descoperită de obicei tardiv și pune probleme de tratament radical oncologic, cistectomie totală cu derivarea urinelor.

Prognostic

Nu sînt încă suficiente studii asupra unor eșantioane reprezentative de populație privind morbiditatea, mortalitatea și sechelele schistosomiazei. Se consideră că intensitatea schistosomiazei într-o colectivitate este dată de intensitatea infestării și de riscul reinfestării.

Prognosticul individual depinde de localizarea și intensitatea infestării și de leziunile anatomopatologice prezente. El s-a îmbunătățit după terapia medicamentoasă, în special cu Ambilhar.

Pentru cei ce ajung în regiuni endemice și se infestează, tratamentul medicamentos este urmat de obicei de succes.

Cei care au leziuni cronice, cu leziuni polipoide vezicale pot tolera timp îndelungat boala, cu toate că prin uropatia obstructivă ureterală funcția renală se deteriorează cu timpul.

Suprainfecția cu germeni gram-negativi constituie o complicație ce înrăutățește prognosticul, ca și ureterohidronefroza bilaterală. Transformarea malignă vezicală are prognostic rezervat.

Profilaxie

Vizează cele trei verigi ale lanțului epidemiologic, diminuarea rezervorului de infestare, controlul căilor de transmitere și educația sanitară a populației. Aceasta se obține prin tratament schistosomicid, care reduce cantitatea de ouă eliminate de pacient. Tratamentul are în același timp și o acțiune bună asupra pacientului, deoarece manifestările clinice sînt date de trecerea și reținerea ouălor în organism.

Controlul căilor de transmitere a infestării constituie veriga a doua a lanțului epidemiologic.

Se fac lucrări de regularizare a cursurilor de apă, se iau măsuri care să împiedice poluarea apelor cu urină și materii fecale.

Se urmărește să se reducă numărul gazdelor intermediare, adică al gasteropodelor respective, cu ajutorul substanțelor chimice active asupra lor sau prin creșterea numărului dușmanilor lor naturali. Substanțele chimice pot fi toxice și pentru pești, iar introducerea unor dușmani naturali (anumite specii de rac sau de melci) poate modifica echilibrul unor ecosisteme stabile sau pot fi gazde intermediare pentru alți paraziți.

Se face educația sanitară, în special muncitorilor agricoli, care trebuie învățați să evite contactul pielii cu apa, mai ales cu cea din bălți.

FILARIOZA GENITALĂ

Filarioza genitală este provocată în majoritatea cazurilor de două specii de paraziți : *Wuchereria bancrofti* și *Brugis malayi*.

Biologia parazitului

Wuchereria bancrofti este un nemathelmint filiform cu sexe separate. Femela atinge lungimea de 10 cm și o grosime de 200—300 microni. *Brugia malayi*, de dimensiuni mai mici, a fost mult timp confundată cu *Wuchereria bancrofti*.

Ouăle sînt embrionate și se dezvoltă încă din uter, și sînt eliberate în circulația sanguină sau limfatică. Se mai numesc microfilarii, au formă vermiculară și apar cu periodicitate, de obicei nocturnă, în sînge. Periodicitatea lor nu a putut fi încă explicată, deși există dovezi că în focarele endemice trebuie puse în legătură cu perioada maximă de activitate a țînțarilor.

Gazda intermediară este reprezentată de diferite specii de țînțar (culex, Fatigans, Anopheles, Aedes), care, prin înțepături sug sîngele împreună cu microfilariile. Acestea ajung din tubul digestiv al țînțarului în cavitatea generală, unde se maturează și devin larve infestante. După aceea larvele se îngrămădesc în glandele salivare. O dată cu înțepătura țînțarului, larvele sînt depuse pe piele lîngă locul înțepăturii. De aici, larvele pătrund în organism; Ele nu pot trece prin pielea intactă dar pot străbate conjunctiva și mucoasa bucală. Odată ajunse în organism, larvele trec repede din circulația sanguină în cea limfatică, suferă cîteva năpîrliri și se transformă în filarii.

Patogenie

În vasele limfatice filariile produc perturbări mecanice prin îngustarea sau obliterarea lumenului. Se produc leziuni inflamatorii ca răspuns la toxinele filariilor: aglomerare de celule macrofage, eozinofile și celule gigante cu proliferarea și stratificarea epiteliului vaselor limfatice și hipertrofia ganglionilor din vecinătate. Reacția de adaptare a organismului se traduce prin obliterarea vaselor limfatice și blocarea filariilor în interior, urmată de moartea parazitului. Ulterior întreaga zonă inflamată se fibrozează, se formează țesut cicatriceal și calcifieri ale paraziților. Reinfectarea sau scăparea paraziților din zona obliterată duce la afectarea altor vase limfatice, deci la continuarea procesului. Se produc astfel baraje care împiedică circulația limfatică, hiperpresiune și ruperea unor vase limfatice sau îngroșarea și ectazia lor, astfel încît se ajunge la insuficiență a circulației limfatice în segmentul respectiv. Ruperea vaselor limfatice produce limfedem sau umplerea unor cavități (ascită chiloasă, hidrocel chilos) sau eliminarea limfei pe cale urinară (chilurie).

Nu este clarificat rolul fleboscle-rozei și al flebotrombozei în geneza limfedemului, dar probabil că există, cu atît mai mult cu cît au fost descrise leziuni parietale care sugerează o obstrucție venoasă cronică.

În ceea ce privește localizarea mai frecventă a parazitului, *cordonul spermatic și coada epididimului sînt sedii aproape constante*, ceea ce explică prezența funiculo-epididimitelor și a hidrocelului. Blocajul limfaticelor inghinale sau femurale poate produce edem scrotal sau al extremităților. Blocajul mai înalt, în regiunea hilului renal, atrage după sine chiluria prin ruperea unui vas limfatic dilatat varicos, în căile urinare.

Lichidul limfatic ce se revarsă în țesuturi sau în seroase conține proteine și lipide (colesterol).

Limfedemul țesutului subcutanat este însoțit de proliferarea fibroblastică și depozitare de colagen, ceea ce duce la îngroșarea epidermului cu hiperkeratoză. În această fază, frecvent se adaugă infecția bacteriană sau fungică; apar astfel dermite, ulcere etc., ceea ce agravează leziunile locale.

Manifestări clinice

Manifestările clinice depind de intensitatea infestării. De obicei larvele introduse de țînțari, indiferent unde în organism ajung în căile limfatice ale membrelor inferioare și ale organelor genitale.

Bolnavul prezintă la început manifestări generale ca: febră, frison, eritem cutanat, edeme fugace, hidrocel mic. La acestea se adaugă atacuri de limfangită, care apar periodic, de obicei lunar, limfaticele se palpează ca niște cordoane dureroase, cu traiect centrifug față de ganglioni. Bolnavul prezintă concomitent febră și frison urmat de transpirație.

Tratamentul efectuat în această perioadă este foarte eficace.

Funiculoepididimite. În stadiul acut bolnavul acuză durere vie în regiunea inghinală, uneori cu iradiere lombară, simulînd o colică renală. Poate fi un atac unic sau cu remisiuni și repetiții. Deseori este însoțită de fenomene generale ca : stare generală alterată, frison, febră, uneori grețuri, vărsături.

Local se palpează o indurație a cordonului și a epididimului cu edem și cu formarea uneori a unui hidrocel. Se pot dezvolta noduli în cordonul spermatic, în care se găsesc viermii de filarie. Frecvența și severitatea atacurilor de funiculoepididimită sînt legate de numărul de viermi și de frecvența reinfestării.

Varicocelul este de obicei secundar inflamației cronice a cordonului și se asociază uneori cu tromboza venoasă. Prin apariția varicocelului, fenomenele locale (durere, inflamație, edem) se prelungesc ca durată și se exacerbează. Suprainfecția bacteriană produce abcese, supurații și rareori septicemie, de obicei foarte gravă.

Hidrocelul. Hidrocelul secundar unei filarioze este foarte frecvent în ariile endemice. Existența lui este sugerată de extragerea unui lichid lăptos, cu sediment bogat sau de prezența unor noduli epididimari pe cordonul spermatic, ca și de îngroșarea tunicii vaginale cu zone de calcifiere sau depuneri de colesterol.

Nodulii epididimari sau ai cordonului spermatic traduc reacția de apărare a organismului față de infestarea cu filarii ; ei sînt alcătuiți din infiltrate cu eozinofile și limfocite în jurul paraziților morți. Parazitul se poate găsi în aceste situații și în testicul care este îngroșat și intim legat de epididim. Uneori un țesut scleros și dens poate fi prezent între scrot și testicul.

Clinic, hidrocelul poate fi mic sau mare ; se dezvoltă rapid sau în decurs de ani. De obicei apare după repetate atacuri de funiculită și orhiepididimită. Prezența lichidului înăuntrul tunicii vaginale este de obicei asimptomatică, dar cînd cantitatea sa este mare, dă senzație de greutate, jenă și chiar de durere, cu iradiere pe cordonul spermatic spre lombă. Microfilariile se găsesc rareori în lichidul din hidrocel.

Elefantiaza penoscrotală. Elefantiaza scrotală este una din cele mai frecvente complicații ale filariozei. Apare după repetate atacuri de limfangită scrotală.

Elefantiaza penoscrotală este de obicei de origine filariană și mult mai rar secundară unor cancere sau după radioterapie. Mărirea de volum a penisului și scrotului este de obicei medie în cazurile obișnuite ; în regiunile endemice lipsite de asistență medicală, pot fi văzute elefantiaze gigante.

Chiluria. Reprezintă trecerea limfei în urină. Se datorește ruperii unui varice limfatic în aparatul urinar superior, de obicei în calice, fapt demonstrat prin limfografie. Ductul toracic a fost totdeauna normal. Urina, lăptoasă, opalescentă, rareori cu aspect normal, conține proteine, grăsimi, uneori sînge (hematochiluria).

Chiluria poate fi intermitentă și numai rar este continuă. Semnele urinare de obicei lipsesc, starea generală a pacienților este bună, cu excepția cazurilor în care, prin pierdere de proteine sau grăsimi în cantitate mare, indivizii scad în greutate pînă la cașexie.

Diagnostic

Depistarea microfilariilor de Wuchereria sau de Brugia în sîngele periferic sau în revărsatele limfatice pune diagnosticul. Deoarece microfilariile apar periodic în sîngele periferic de obicei noaptea (Wuchereria bancrofti), recoltarea sîngelui trebuie făcută noaptea. Tratamentul cu dietilcarbamazină poate modifica această periodicitate. Administrarea dietilcarbamaziei face ca în următoarele 2 ore, microfilariile să fie prezente în sîngele periferic. Există locuri de predilecție unde trebuie căutate microfilariile, cum sînt degetul (arătător), lobul urechii și regiunea deltoidiană. Examinarea sîngelui periferic trebuie făcută după deshemoglobinizare și colorare cu reactiv Giemsa. Pentru diagnostic se mai utilizează și teste imunologice, ca intradermoreacția, reacția de fixare a complementului și reacții de imunofluorescență, limfangiografia evidențiază obstrucția limfatică și permite diferențierea acesteia de alte cauze.

Microfilariile trebuie căutate în urina chiluricä și în lichidul de hidrocel. Eozinofilia este deseori crescută.

Tratament

Tratamentul medicamentos se face cu un derivat pieprazinic dietilcarbamazină (Banocide, Hetrazan). Tratamentul trebuie început cu doze mici, de 2 mg/kgcorp/zi, care trebuie mărite progresiv pînă la 6 mg și chiar 9 mg/kgcorp, timp de 2—3 săptămîni. Microfilariile dispar repede din sînge, însă paraziții adulți sînt mult mai rezistenți.

Pot apărea reacții ca : cefalee, febră, grețuri, vărsături și manifestări alergice, durere locală, tumefacția ganglionilor și limfangită. Manifestările generale și cele alergice pot fi combătute cu antihistaminice. Preparatele cortizonice nu se prescriu deoarece paralizează reacția fagocitară.

Tratamentul chirurgical. Se face în filarioza urogenitală în următoarele situații :

— În funiculoepididimită, cînd tratamentul medicamentos cu dietilcarbamazină și antibiotice (coexistă o infecție supraadăugată) eșuează. Tratamentul chirurgical constă în excizia nodulilor de filarii cu grija de a prezerva testiculul și cordonul spermatic. Cînd funiculoepididimita este recidivantă, deformantă, dureroasă, cu abcese, se ajunge la castrație cu secțiune înaltă, la nivelul orificiului intern al canalului inghinal.

— În hidrocel se face excizia vaginalei cu eversarea ei. Uneori leziunile cordonului, epididimului și testiculului sînt atît de avansate, încît reclamă orhiectomie înaltă.

— În elefantiaza penoscrotală, tratamentul chirurgical constă în excizia țesuturilor scleroase și edematoase și acoperirea deficitului cu grefă de piele. Deseori apar recidive ale elefantiazei datorită obstrucției limfatice care persistă.

— În chilurie se practică instilații cu nitrat de argint intrabazinetal, care ar cauteriza și obstrua fistula limfatică. Închiderea fistulei astfel obținută este temporară în cele mai multe cazuri.

— Intervențiile care ligaturează limfaticele pediculului renal sînt laborioase dar încununate de succes în majoritatea cazurilor.

— Nefrectomia în chilurie trebuie proscrisă, deoarece după un timp, chiluria reapare pe rinichiul restant, prin persistența cauzelor ce au dus la chilurie.

Prognostic

Filarioza acută la pacienții infestați recent tratați medicamentos duce la vindecare în majoritatea cazurilor. Numai puțini dintre ei pot face hidrocele sau, mai rar, elefantiază penoscrotală. Cînd au apărut modificările caracteristice elefantiazei tratamentul medicamentos duce numai rareori la ameliorări și acelea minime : chiar dacă microfilariile și viermii adulți sînt distruși, leziunile țesutului limfatic progresează.

Epidemiologie și profilaxie

Pentru *Wuchereria bancrofti* gazda definitivă este omul : pentru *Brugia malayi* — omul și poate unele animale.

Pentru ambele specii gazda intermediară este țînțarul, din speciile amintite.

La locuitorii din zonele endemice există o stare de imunitate naturală așa încît pentru ca un individ să se infesteze e nevoie de un număr mare de paraziți și repetarea infestării.

Profilaxia infestării constă în distrugerea microfilariilor: astfel țînțarii nu mai joacă rolul de vectori. Aceasta se realizează administrînd dietilcarbamazină în doză de 6 mg/kgcorp/zi, o singură zi pe lună, întregii populații. Cei la care s-au depistat microfilarii în sînge pot primi aceeași doză, 6 zile consecutiv; se repetă tratamentul la 6 luni. După 2 ani se reduce tratamentul la o zi de tratament, la 3 luni, pentru populația generală și la o cură de 6 zile pentru purtătorii de microfilarii.

Măsurile profilactice presupun și combaterea țînțarilor transmițători.

ECHINOCOCOZA RENALĂ

E. PROCA, P. DRĂGAN

Două dintre speciile genului *Echinococus* infestează omul și anume *Echinococus granulosus* și *Echinococus multilocularis*. Acestea sînt cele mai cunoscute cestode care produc la om boala hidatică. Omul este numai una din gazdele intermediare, ca și oile și bovinele; gazda definitivă sînt cîinele, vulpea și lupul. *Echinococus granulosus* este specia care afectează mult mai frecvent omul în timp ce *Echinococus multilocularis* a fost semnalat numai în cîteva regiuni ale lumii.

Biologie

Parazitul adult trăiește în jejunul cîinelui. Măsoară între 3 și 5 mm și are un cap, un gît și un corp împărțit în 3 segmente. La maturitate, ultimul segment conține cca 500 de ouă, care sînt eliminate în fecalele cîinelui.

Omul se infestează prin ingestia ouălor de parazit excretate de cîinii infestați. Ouăle ajung să paraziteze omul esclusiv pe cale digestivă. Odată ajunse în intestin, eliberează embrioni hexacanți care trec prin mucoasa intestinală în sîngele circulant. Ei sînt opriți de obicei de filtrul hepatic (60—70%) sau de cel pulmonar (20—30%). Dacă depășesc și plămînul, ajung în circulația generală (aproximativ 10%) și se pot dezvolta în orice țesut sau organ, inclusiv în aparatul urinar sau spațiul retroperitoneal.

Localizarea renală a chistului hidatic este citată în 2—7% din cazuri, deci rară.

Embrionul hexacant se găsește în arteriolele preglomerulare, ceea ce explică dezvoltarea sa corticală și subcapsulară. În afară de chistul hidatic renal primitiv, descris mai sus, există și chisturi hidatice renale secundare, ce apar după ruptura unui chist hidatic al ventriculului stîng sau secundar unui chist retroperitoneal care, prin contiguitate, a contaminat rinichiul.

Localizarea renală este de obicei unică și numai rar asociată cu alte localizări viscerale. Foarte rar există chisturi multiple și extrem de rar este bilaterală. Chistul hidatic crește foarte încet, în decurs de 10—20 de ani, ceea ce face ca el să se exprime clinic de obicei după 30 de ani. Chistul hidatic renal este foarte rar la copii.

Anatomie patologică

Aspect macroscopic. Chistul apare ca o tumoare rotundă, de mărime variată, formată din:

— un înveliș format dintr-un perete dublu; acesta are un strat extern format din lamele concentrice, numit cuticulă sau membrană circulară externă și un strat intern, numit membrană proligeră sau germinativă;

— un conținut compus din lichid clar ca „apa de stîncă" (lichidul hidatic) în care se găsesc vezicule-fiice fertile, capsule proligere și proeminențe ale membranei germinative.

În timpul creșterii sale, chistul hidatic comprimă parenchimul renal, exercitînd, în afară de acțiunea mecanică, și una iritativă și erozivă. Astfel țesutul renal adiacent chistului se sclerozează, constituind o veritabilă anvelopă perichistică, numită adventicie. La început adventicia este suplă, fină, dar cu timpul devine scleroasă sau chiar se calcifiază.

Adventicia are două straturi : unul intern, situat în imediata apropiere a chistului și format din țesut conjunctiv sclerohialin sau calcifiat ; un strat extern de tranziție cu parenchimul renal, care cuprinde o adevărată anvelopă vasculară, acestea fiind mai rezistente la compresiune. Între cele două straturi ale adventiciei există un plan de clivaj ce permite uneori extirparea chistului. Stratul extern este totdeauna unit intim de parenchimul renal. Localizarea la unul din poli sau mediorenal dă semnele clinice caracteristice chistului hidatic renal.

Leziunile de atrofie a parenchimului renal produse de chist nu sînt specifice. Ele cuprind în primul rînd tubii renali, care sînt atrofiați, mai rar dilatați, apoi glomerulii care suferă un proces de hialinizare. Țesutul interstițial prezintă un proces de infiltrare limfoleucocitară precoce. Vasele sînt comprimate și duc prin ischemie la accelerarea procesului de distrucție a parenchimului.

În evoluția sa, chistul hidatic intră în contact cu căile excretoare, calice, bazinet și ureter, pe care le poate comprima, deforma și ulcera. Chistul hidatic se poate deschide în căile excretoare numai la nivelul unui calice, niciodată la nivelul bazinetului și al ureterului.

Deschiderea chistului la nivelul unui calice are două consecințe : eliminarea de elemente hidatice și infectarea conținutului chistului.

Chistul hidatic renal determină o intensă reacție de perinefrită, în special cînd este infectat și deschis în căile excretorii. Această reacție poate prinde pediculul renal (hipertensiune arterială secundară), poate interesa colonul, duodenul, vena cavă inferioară, diafragmul, peritoneul, vezicula biliară, canalul coledoc, splina sau pancreasul.

Aceste aderențe fac nefrectomia foarte dificilă și explică comunicările chistului cu pleura, bronhiile, cavitatea pleurală, colonul, duodenul sau stomacul.

Manifestări clinice

De la infestare pînă la apariția semnelor clinice trece o perioadă lungă de timp, de aproximativ 10—20 de ani.

Dintre toate semnele, hidaturia este aceea care permite stabilirea diagnosticului, fiind un semn de certitudine. Ea se traduce prin eliminare de elemente hidatice, în special vezicule-fiice, (chisturi hidatice deschise în căile urinare), însoțită sau nu de dureri cu caracter colicativ.

Se descriu cinci sindroame în chistul hidatic renal :

— sindromul tumoral, caracterizat prin prezența unei tumori lombare în hipocondru sau lomboabdominal, în funcție de localizarea chistului, care obligă la explorarea paraclinică a bolnavului ;

— sindromul dureros se poate prezenta sub formă de colici renale, lombalgii sau senzație de greutate lombară ;

— sindromul urinar, caracterizat prin hidaturie (care pune și diagnosticul de certitudine), hematurie macroscopică dar mai frecvent microscopică, dată de eroziunea unui vas prin extensia chistului, piurie — cînd chistul este de obicei infectat ;

— sindromul de hipersensibilitate, cînd bolnavul are prurit sau urticarie, crize de astm bronșic sau chiar fenomene de șoc anafilactic prin ruptura brutală a chistului ;

— hipertensiunea arterială prin compresia chistului pe pedicolul renal.

Explorări paraclinice

Cînd se suspectează existența unui chist renal, examenul radiologic poate confirma diagnosticul. Radiografia renală fără substanță de contrast poate pune în evidență calcifieri ale pereților chistului (27% din cazuri) sau deformări ale conturului renal mai bine puse în evidență prin retropneumoperitoneu.

Investigația radiologică principală rămîne urografia. Ea permite să se precizeze volumul și deplasarea rinichiului, raporturile sale cu chistul și furnizează totodată relații asupra funcției rinichiului parazitat, ca și a celui sănătos. Urografia mai indică raporturile chistului cu cavitățile excretorii și obstrucția realizată. Semnele nu sînt caracteristice și se aseamănă cu cele găsite în tumori de altă etiologie. Semnele mai des întîlnite sînt compresiile, tracțiunile, deformările caliceale și dilatarea calicelor prin stenoza tijei.

Localizarea mai frecventă a chistului hidatic la nivelul polului superior al rinichiului poate duce la deformarea calicelui respectiv în „cupă de șampanie" sau la așa-numita imagine „în ciorchine de strugure" (inel periferic calcifiat, corespunzînd chistului mare în interiorul căruia se găsesc vezicule-fiice calcifiate).

Amputările caliceale creează confuzii cu cele provocate de o tumoare malignă.

Cînd există alterări parenchimatoase avansate, rinichiul cu chist hidatic este „mut" urografic.

Ureteropielografia evidențiază cu multă precizie modificările căilor excretorii provocate de chistul hidatic renal, descris anterior, la care se adaugă altele, cînd chistul s-a deschis în căile excretorii. Astfel se citează semnul semilunei, semnul nivelului (în piopneumochist), semnul pumnului închis.

Ureteropielografia nu va fi executată ca examen de rutină, datorită riscurilor, în special infecțioase, ci va fi rezervată cazurilor cu urografie neconcludentă sau rinichi mut urografic. Cînd chistul este mic și nu a luat contact cu calea excretorie, ureteropielografia nu aduce nici o informație.

Arteriografia renală selectivă permite să se confirme natura chistică a afecțiunii și să se obiectiveze benignitatea sa. Imaginea obținută este de masă avasculară regulată, avînd toate caracterele benignității. Uneori ea are o limită parțial calcifiată. Arteriografia permite să se elimine unele diagnostice, să se afirme extensia locală a chistului, să se determine numărul chisturilor și să se aprecieze raporturile chistului cu pediculul renal și cu organele vecine. Bordura vasculară din faza venoasă ar pleda în favoarea unui chist hidatic.

Vena cavă inferioară poate fi deformată de chisturi hidatice mari, localizate pe partea dreaptă și evidențiate de cavografie.

Echotomografia permite o vedere de ansamblu a rinichiului patologic și stabilește astfel diagnosticul colecție lichidiană intrarenală. Prezența veziculelor-fiice în interiorul chistului poate produce aspectul de „nuferi pe suprafața unui lac". Ea tinde să dobîndească un loc de elecție în diagnostic datorită inocuității sale.

Laparoscopia exclude apartenența chistului la ficat sau splină.

Procedeele moderne de explorare cu izotopi prin relativa lor inocuitate și prin ușurința de aplicare, sînt tot mai des utilizate. Ele permit să se afirme existența unei zone lacunare intrarenale ; neavînd specificitate etiologică, sînt utile mai ales pentru intervențiile chirurgicale conservatoare.

Explorări biologice. Diagnosticul de certitudine se pune prin identificarea elementelor parazitare în urină (fragmente de membrană, vezicule, scolecși și croșete).

Examenele imunoserologice se bazează pe apariția anticorpilor specific în organism. Aceștia reacționează cu antigenele hidatice, deci și cu cele ale lichidului hidatic.

Eozinofilia și reacțiile Casoni, Weinberg-Pîrvu, fixarea complementului, flocularea bentonitei, testul cu latex, hemaglutinarea indirectă au valoare relativă.

Imunoelectroforeza este o metodă mai riguroasă, deoarece pune în evidență un arc specific afecțiunii.

Imunofluorescența indirectă este o metodă rapidă și sensibilă, aproape întotdeauna pozitivă (exceptînd reacția antigen-anticorp). Ea permite diagnosticul preoperator iar prin dozajul cantitativ al anticorpilor, lasă posibilitatea să se controleze hidatidoza postoperator. Cura chirurgicală este urmată de creșterea puternică a anticorpilor fluorescenți în decurs de o lună de la intervenție, ca apoi să scadă și să se negativeze la 6 luni de la intervenție, în absența altor localizări sau a recidivelor. Negativarea ei după tratament chirurgical confirmă vindecarea și absența altei localizări hidatice.

Evoluție. Complicații

Evoluția chistului este variabilă — de obicei decurge latent, de-a lungul anilor. Această tăcere semnifică foarte rar involuția chistului, care, chiar latent, poate provoca distrucția rinichiului. Alteori chistul hidatic se poate manifesta prin semne clinice evidente, în special cînd se rup în căile excretorii renale. Deschiderea sa este însoțită de colici renale și de eliminarea de elemente parazitare. Infecția chistului frecventă, se face pe cale ascendentă, după deschiderea în căile excretorii. Lichidul devine opalescent și perinefrita se agravează. Perinefrita fixează rinichiul la organele vecine și îngreuiază disecția operatorie. Chistul se poate rupe în organele vecine: plămîn, pleură, peritoneu, în căile biliare sau în tubul digestiv, în special în colon.

Prin compresie, chistul hidatic renal poate da dilatații uretropielice sau hipertensiune arterială. Cînd la compresie se adaugă supurație renală, vorbim de transformarea pionefritică.

Diagnostic diferențial

Descoperirea unei tumori cu contact lombar pune probleme privind localizarea ei. Diferențierea de chisturile ficatului și ale splinei nu este întotdeauna simplă și se face utilizînd metode de explorare paraclinice.

Urografia localizează de obicei tumoarea la rinichi; diferențierea chistului hidatic de chistul solitar, de rinichiul polichistic sau nefroepiteliom necesită explorări complimentare și experiență urologică. Descoperirea unui chist hidatic renal obligă la căutarea unei leziuni asociate, hepatice sau pulmonare.

Tratament

Tratamentul chistului hidatic renal este în exclusivitate chirurgical și are drept scop îndepărtarea formațiunii parazitare concomitent cu conservarea țesutului renal funcțional.

În funcție de volumul chistului, complicațiile acestuia, raporturile cu organele vecine, starea parenchimului renal etc., chirurgul va alege între o intervenție conservatoare și una radicală mutilantă. Criteriile preoperatorii pe baza cărora se face această alegere sînt însă destul de relative. De pildă, rinichiul mut urografic nu înseamnă obligatoriu că este definitiv compromis; îndepărtarea compresiunii vasculare sau a căii excretorii realizate de chistul hidatic poate duce la recuperări funcţionale surprinzătoare. Prin urmare, adevărata alegere a metodei operatorii se va face intraoperator, după expresia lui Surraco cu „binomul rinichi-chist“ în mînă.

Intervenţii conservatoare

— *Chistectomia totală* sau ideală comportă extirparea chistului în totalitate, închis, prin disecţia atentă în planul de clivaj realizat de ectochist şi perichist, urmată de suturarea valvelor restante de parenchim renal. Cînd chistul este calcifiat, chistectomia totală se practică mai uşor, cu condiţia să nu se disece în afara etochistului, ceea ce ar însemna o nefrectomie parţială nereglată şi sîngerîndă.

Reamintim că tentativa de a îndepărta şi perichistul este riscantă deoarece această formaţiune nu este altceva decît parenchim renal modificat.

— *Chistectomia parţială* constă în rezecţia părţii exteriorizate a chistului la rasul parenchimului renal. Cavitatea restantă căptuşită de perichist va fi lăsată deschisă sau va fi închisă pe un mic tub de dren aspirator (măsură de prudenţă).

— *Închiderea primitivă. după tunelizare*: instilare de formol soluţie 10%, aspiraţia conţinutului, îndepărtarea endochistului, membranei proligere şi închiderea pungii după tunelizare, potrivit tehnicii descrise de Guedj pentru chisturile hidatice hepatice. Într-o altă variantă, după formolizare, aspiraţie şi îndepărtarea endochistului, punga poate fi închisă fără drenaj.

— *Marsupializarea* rămîne actualmente o metodă tot mai rar folosită şi rezervată cazurilor în care, pentru motive generale sau locale, nu se poate efectua nefrectomia. Punga reziduală se infectează şi antrenează fistulizări interminabile. Va fi considerată, prin urmare, o intervenţie paleativă, de necesitate, singura salvatoare, impunînd pentru anumiţi bolnavi un al doilea timp operator.

— *Nefrectomia parţială* va fi indicată în cazurile cu chisturi hidatice multiple localizate la un pol al rinichiului sau în chistul unic cu localizare centrală.

Operaţia înseamnă îndepărtarea chistului în bloc cu perichistul prin secţionare în parenchim renal sănătos.

Se poate executa, fie reglat, prin ligatura prealabilă a vaselor care irigă sectorul respectiv, fie printr-o tehnică a ghilotinei (ligatură — secţionarea parenchimului renal la locul de rezecţie printr-un fir de catgut după tehnica Kim).

Intervenţii radicale

— Nefrectomia totală primitivă se practică pentru chisturile voluminoase care au distrus în întregime rinichiul prin compresiune mecanică, supuraţie, ischemie, calcifiere sau combinarea acestor factori.

Nefrectomia totală secundară este o intervenţie foarte dificilă, care completează de necesitate o operaţie conservatoare paleativă incomplet executată într-un timp anterior.

*

Toate intervenţiile citate vor fi executate cu măsuri suplimentare de precauţie legate de posibilitatea infestării parazitare intraoperatorii. Se va utiliza o cale largă de acces, care să expună bine regiunea de operat.

Pentru chisturile localizate posterior şi la nivelul polului inferior, lombotomia cu rezecţia ultimei coaste este suficientă.

Pentru chisturile cu evoluţie anterioară se va prefera calea abdominală prin incizie transversală extraperitoneală Bazy sau abordul transperitoneal median, paramedian, subcostal, eventual o incizie combinată tip L. Quenú.

Localizările polare superioare pot impune o cale de acces abdomino-toracică.

Indiferent că chistul are conţinut clar sau supurat, regiunea operatorie va fi bine protejată cu cîmpuri îmbibate în ser salin hipertonic, iar conţinutul va fi parţial aspirat şi înlocuit cu soluţie de formol 10% sau ser salin hipertonic, apoi aspirat complet. Se va îndepărta membrana proligeră cu grijă, după evacuarea eventualelor vezicule proligere. Cavitatea restantă se meşează cu o meşă îmbibată cu ser salin hipertonic, după care se schimbă instrumentele şi mănuşile şi se trece la tratarea cavităţii restante.

Manevrele operatorii cu chistul închis au avantajul că previn diseminarea intraoperatorie, cu condiţia de a fi executate la vedere, cu rinichiul bine exteriorizat.

În continuare, bolnavul va fi urmărit periodic, atît pentru a controla recuperarea rinichiului afectat în operaţiile conservatoare, cît şi pentru a depista o altă eventuală manifestare hidatică locală sau la distanţă.

BIBLIOGRAFIE

1. COUVELAIRE R. — Kyste hydatique du rein, *Encycl. Méd. Chir.* (Rein app. genito-urin), vol. II, 18, —100 E¹⁰.
2. LICHTEMBERG F., LEHMAN J. S. — Parasitic diseases of the genitourinary system în Campbell's urology sub red. Harrison, Gittes, Perlmuter, Stamey, Walsh, ed. a IV-a Comp., Philadelphia, 1979.
3. PROCA E. — Chistul hidatic renal. În: „Patologie chirurgicală" (sub red. *Th. Burghele*), vol VI, Edit. Medicală, Bucureşti, 1972.
4. SANJURJO L. A. — Parasitic diseases of the genitourinary system in Urology sub red. Campbell M. F. şi Harrison H.J. ed. a III-a, W. B. Saunders — Comp. 1970.

BIBLIOTECA JUDEŢEANĂ „GH ASACHI" IAŞI